YEDİTEPE
ÜNİVERSİTESİ
DİŞ HEKİMLİĞİ
FAKÜLTESİ
DERGİSİ

7tepe klinik

1

CİLT 14
SAYI 2
2018
ISSN
1307-8593

YEDİTEPE ÜNİVERSİTESİ
DİŞ HEKİMLİĞİ FAKÜLTESİ

Maksiller sinüs patolojilerinin konik ışınlı bilgisayarlı tomografi ile değerlendirilmesi

Evaluation of maxillary sinus pathologies using cone beam computed tomography

Yrd. Doç. Dr. Gülşilay Sayar
İstanbul Medipol Üniversitesi, Diş Hekimliği Fakültesi, Ortodonti A.D., İstanbul

Yrd. Doç. Dr. Kader Aydın
İstanbul Medipol Üniversitesi, Diş Hekimliği Fakültesi, Ağız, Diş ve Çene Radyolojisi A.D., İstanbul

Geliş tarihi: 30 Mayıs 2017

Kabul tarihi: 15 Ağustos 2017

doi: 10.5505/yeditepe.2018.97752

Yazışma adresi:

Yrd. Doç. Dr. Gülşilay Sayar
İstanbul Medipol Üniversitesi
Diş Hekimliği Fakültesi Ortodonti Anabilim Dalı,
Atatürk Bulvarı No: 27 34083 Fatih- İstanbul
Tel: 0212-4534952
Fax: 0212-5210426
gsayar@medipol.edu.tr

ÖZET

Amaç: Bu çalışmanın amacı Konik Işınlı Bilgisayarlı Tomografi (KIBT) görüntüleri üzerinde ikincil olarak teşhis edilen sinüs patolojilerinin görülme sıklığının değerlendirilmesidir.

Gereç ve Yöntem: KIBT görüntülemesi yapılmış 115 hastanın (57 kadın, 58 erkek) retrospektif olarak KIBT görüntüleri incelenmiş, sinüs bulguları değerlendirilirken; bulgular normal, inflamasyon, septum, mukosel, mukozal kalınlaşma ve kompleks problem olarak 6 gruba ayrılmıştır. Normal dağılıma uygun olmayan verilerin karşılaştırılmasında Kruskal Wallis testi, kategorik verilerin karşılaştırılmasında Pearson Ki-Kare testi kullanılmıştır. Sonuçlar ortanca (minimum-maksimum), frekans ve yüzde olarak sunulmuştur. Anlamlılık düzeyi $p<0,05$ olarak alınmıştır.

Bulgular: Sinüs (antral) septumu 32 sinüste (%13,9), mukosel 23 sinüste (%10), kompleks problemler 18 sinüste (%7,8), inflamasyon 11 sinüste (4,8) ve mukozal kalınlaşma 6 sinüste (%2,6) saptanmıştır.

Sonuçlar: Çalışmada 90 maksiller sinüste patoloji bulunmuştur ve görülme sıklığı %39,1'dir. Bu orana kompleks problem içeren 18 sinüs dahildir, sinüs patolojisi gösteren sinüslerin %20'si birden fazla problem içeren sinüsten oluşmaktadır. Patoloji görülme sıklığı ile cinsiyet arasında istatistiksel olarak anlamlı ilişki kurulmamıştır.

Anahtar kelimeler: Maksiller sinüs, konik ışınlı bilgisayarlı tomografi, sinüs septumu, mukosel.

SUMMARY

Aim: This study aimed to evaluate type and the prevalance of maxillary sinus pathologies by using cone- beam computed tomography (CBCT).

Materials and Methods: One hundred fifteen (57 female and 58 male subjects) CBCT scans were randomly selected among the archives of orthodontics department. The prevalance of inflammation, mucosal thickening, septum and mucocele of the maxillary sinuses were examined.

Results: The most frequent maxillary sinus pathologies were sinus (antral) septum (32 sinuses, 13.9%), mucocele (23 sinuses, 10%), complex problems (18 sinuses, 7.8%), inflammation (11 sinuses, 4.8 %), and mucosal thickening (6 sinuses, 2.6%).

Conclusions: The incidence of maxillary sinus findings were found in 90 sinuses (%39.1). And the 18 sinuses had complex problems. The sinuses that included complex problems had the %20 percentage in 90 sinuses. And there was no statistically significant relationship between frequency of sinus findings and gender.

Keywords: Maxillary sinus, cone-beam computed tomography, mucocele, sinus septum.

GİRİŞ

Maksiller sinüsler iki boyutlu radyografiler ile değerlendirilebilse de, sinüsleri konik ışınlı bilgisayarlı tomografi (KIBT) ile değerlendirmek sinüs bulgu ve patolojilerinin tanısında daha üstün bir nitelik taşır.[1-3]

Kraniyofasiyal yapıların üç boyutlu görüntülemesinde çok kesitli tomografi tekniği olarak da isimlendirlen Bilgisayarlı Tomografi Tekniği (BT) kullanıldığında görüntü boyut problemi veya görüntülerin çakışma problemi olmaksızın görüntüleme yapılabilmektedir ancak KIBT ile BT'ye göre daha az radyasyon dozu ve daha az görüntüleme zamanı ile çalışmak mümkündür.[1]

Diş Hekimliğinde KIBT kullanımı sadece dişlere, periodonsiyum ve kemiğe ait patolojileri saptamaya yardımcı olmakla kalmaz, ayrıca diş hekimliğinde tedavi planı yapmak için de kullanılır.[4,5] Ortodontistler, KIBT ile gömülü dişleri kök problemlerini ,süpernümerer dişleri değerlendirebilir ayrıca ortodontik diş hareketi öncesinde mevcut kemik seviyesini de ölçebilir. KIBT kullanımının avantajlarından biri de ortognatik cerrahide tedavi planı planlamasında kullanılmasıdır.[4] Esas amacı patolojik bulguların saptanması ya da tedavi planı için görüntüleme yapılmış olsa da, KIBT üzerinde ikincil olarak saptanan bulgular olabilmektedir. Maksiller, ethmoidal ve frontal sinüsler, havayolu ile diğer iskeletsel ve yumuşak dokulara ait bulgular da ikincil olarak değerlendirilebilir. [5]

Sinüs patolojilerinin çoğunluğu BT veya KIBT üzerinde tesadüfi olarak saptanmaktadır. Maksiller sinüslere ait bulgular mevcut problemin tedavisi için önemlidir. Kulak-burun-boğaz hastalıkları uzmanı, ortodontistler, diş hekimleri, veya diğer tıp doktorları ilgili problemin çözümünde rol oynarlar. Bu nedenle KIBT'nin dikkatli incelenmesi ve diğer uzmanlar ile konsültasyon önerilmektedir. [6,7]

Maksiller sinüs problemleri daha önce yapılan çalışmalarda incelenmiş ve bu patolojilerin klinik bulgu vermeyebildiği rapor edilmiştir. Semptom göstermeyen sinüs problemlerinin %10,9 ile %69 arasında bir oran gösterdiği bildirilmiştir.[8-10]

Gracco ve ark.[11] maksiller sinüslerdeki patolojilerin %56,3 oranında görüldüğünü belirtmişlerdir. Literatürde, tanı amaçlı kullanılan KIBT ile ilgili çalışmalar mevcuttur ancak KIBT üzerinde ikincil olarak teşhis edilen maksiller sinüs patolojilerinin görülme sıklığını araştıran az sayıda çalışma bulunmaktadır.[5,6,12] Önceki çalışmalar görüntüleme alanının dar olması ve sinüs patolojilerinin lokalizasyonu ile sınıflaması açısından yeterli bilgi vermemektedir.[11,13]

Bu retrospektif çalışmanın amacı ortodonti kliniğine başvuran hastalarda başka nedenler ile alınan KIBT görüntüleri üzerinde ikincil olarak bulunan sinüs patolojilerinin görülme sıklığının ve bu bulguların yaş ve cinsiyet ile ilişkisinin değerlendirilmesidir.

GEREÇ VE YÖNTEM

Bu çalışma genel diş hekimliği ve ortodontik problemler nedeni ile İstanbul Medipol Üniversitesi Diş Hekimliği Fakültesi kliniğine başvuran ve başka nedenler ile KIBT görüntülemesi yapılmış 115 hastanın (57 kadın, 58 erkek) tomografi görüntüleri ile gerçekleştirilmiştir. İlk muayenesi Oral Diagnoz ve Radyoloji bölümünde gerçekleştirilen ve sorasında ortodontik problemleri nedeniyle ortodonti bölümüne yönlendirilen hastalar çalışmamıza dahil edilmiştir.

Çalışmamıza grup içi homojenitenin etkilenmemesi için Angle Sınıf I maloklüzyon gösteren, transversal ve vertikal yön problemi olmayan hastalar dahil edilmiştir.

Kraniyofasiyal problemi olmayan, dental implant veya metal protezleri olmayan bireylerden alınan tomografi görüntüleri çalışmaya dahil edilmiştir.

İstanbul Medipol Üniversitesi Girişimsel Olmayan Klinik Araştırmalar Etik Komitesi çalışmayı 108400987-176 numara ile onaylamıştır. İstatistiksel analizlerin gerçekleştirilmesi için hastalar; 7 - 11, 12-17, 18-22 ve 23-30 olmak üzere 4 yaş grubuna bölünmüştür. Çalışmadaki yaş ve cinsiyet dağılımı Tablo-1'de gösterilmiştir. Tomografiler radyoloji kliniğimizde bulunan tomografi cihazı (i-CAT®, Model [17-19,] Imaging Sciences International, Hatfield, Pennsylvania, USA) ile alınmıştır. Kliniğimizde görüntüleme ayarları 120 kV, 5.0 mA ve 26.9 saniye ve FOV 23X17 cm olarak ayarlanmıştır. Tomografi cihazı her hastadan önce kalibre edilmektedir. Hastalar Frankfort horizontal düzlem yere paralel olacak şekilde ve oturur pozisyonda görüntülenmiştir. Görüntülerin değerlendirmesini tek araştırmacı gerçekleştirmiş ve ölçümleri 2 hafta sonra tekrarlamıştır. Metod hatası Houston formülüne göre hesaplanmış ve hata oranı 0,3 olarak bulunmuştur.[14]

Sinüs bulguları değerlendirilirken; bulgular normal, inflamasyon, septum, mukosel, mukozal kalınlaşma ve kompleks problem olarak 6 gruba ayrılmıştır.

Bulguların değerlendirilmesi;

Normal: Herhangi bir inflamasyon, septum, mukosel ve mukozal kalınlaşma göstermeyen sinüsler normal olarak kabul edilmiştir. (Şekil-1)

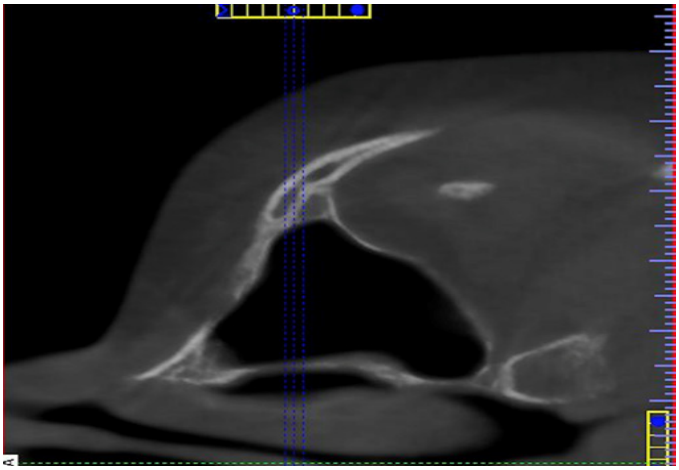

Resim 1. Normal Sinüs

Inflamasyon: Radyolojik olarak sinüste hava hacminin azalması ve radyoopositenin artması ile karakterizedir. (Şekil-2)

Resim 2. İnflamasyon

Septum: Sinüsü bölen kortikal kemik kemeridir. Sinüsü ikiden fazla parçaya bölebilir. (Şekil-3)

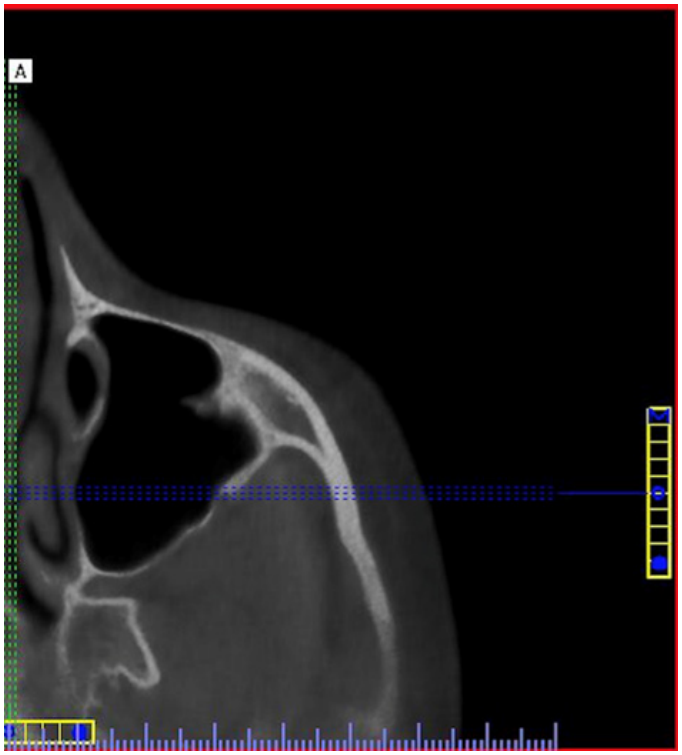

Resim 3. Septum

Mukosel: Kortikal yapıda olmayan, kubbe şeklinde ve homojen radyoopak kütledir. (Şekil-4)

Mukozal kalınlaşma: Sinüs duvarı boyunca paralel seyreden ve sinüsteki havadan daha fazla radyoopak olan durum olarak değerlendirilir. (Şekil-5)

Kompleks problem: Sinüs içinde birden fazla problemin (inflamasyon, septum, mukosel, mukozal kalınlaşma) aynı anda olması olarak değerlendirilmiştir. (Şekil-6)

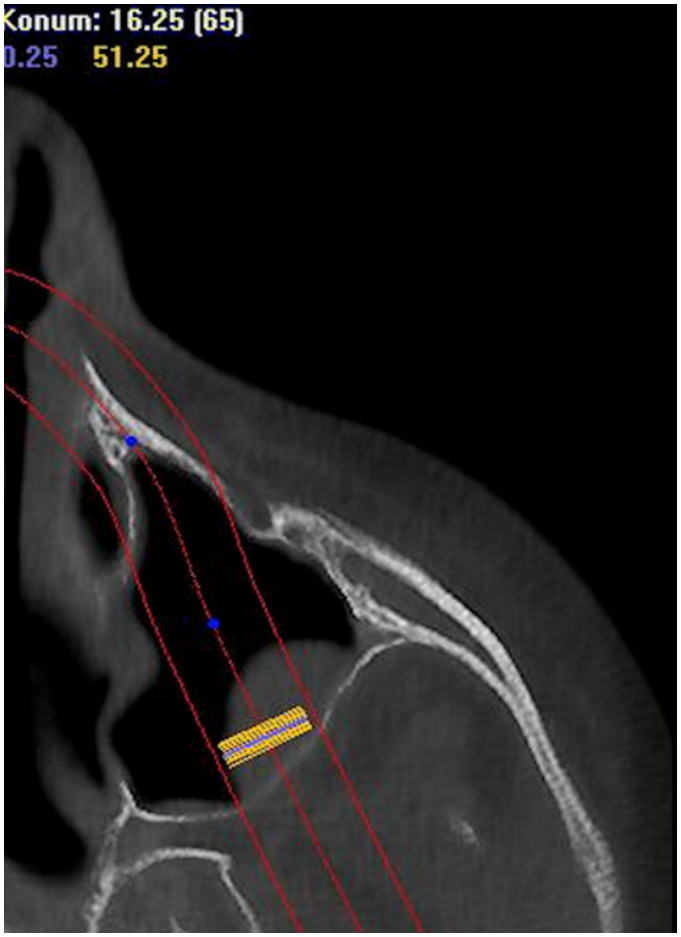

Resim 4. Mukosel

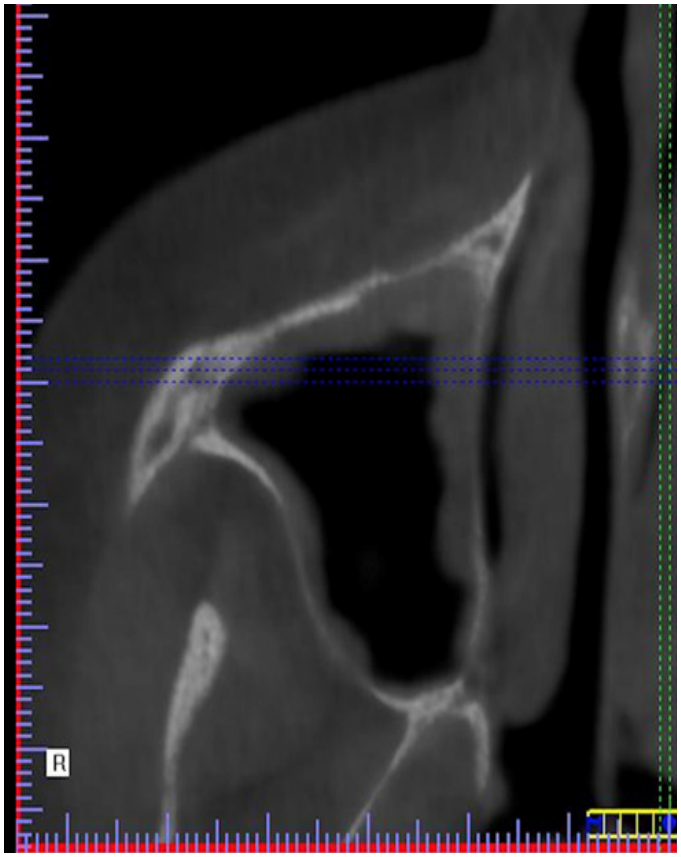

Resim 5. Mukozal Kalınlaşma

Resim 6. Kompleks Problem.

İstatistiksel analiz

İstatistiksel değerlendirme Statistical Package for Social Science (SPSS for Windows, version 23.0, SPSS Inc., Chicago, USA) ile analiz edildi. Normal dağılıma uygunluk Shapiro Wilk testi ile incelendi. Normal dağılıma uygun olmayan verilerin karşılaştırılmasında Kruskal Wallis testi kullanıldı. Kategorik verilerin karşılaştırılmasında ise Pearson Ki-Kare testi kullanıldı. Sonuçlar ortanca (minimum-maksimum), frekans ve yüzde olarak sunuldu. Anlamlılık düzeyi p<0,05 olarak alındı.

BULGULAR

Septum varlığı sinüs patolojileri içinde en sık görüleni olmuştur (%13,9). En az görüleni mukozal kalınlaşma olmuştur (%2,6,2). (Tablo 1)

Tablo 1. Sinüs bulgularının yöne göre dağılımı.

	Sağ Frekans (yüzde)	Sol Frekans (yüzde)
Normal	70 (60,9)	70 (60,9)
İnflamasyon	5 (4,3)	6 (5,2)
Septum	15 (13)	17 (14,8)
Mukosel	10 (8,7)	13 (11,3)
Mukozal kalınlaşma	2 (1,7)	4 (3,5)
Kompleks Problem	13 (11,3)	5 (4,3)

Sağ ve sol sinüs için normal bulgu sıklığı eşittir. Çalışmadaki 230 sinüste 25' inde (%21,7) iki yönlü problem var iken 40'ında (%34,8) tek yönlü problem görülmüştür. (Tablo 2) Normal olanların sayısı ise 50 (%43,5) dir. Çift taraflı ve tek taraflı patolojiler incelendiğinde problem yönünün cinsiyete bağlı olmadığı bulunmuştur. (p=0,499) (Tablo 3) Sinüs patolojilerinin yön dağılımı ile yaş arasında bağımlılık bulunmamıştır. (p=0,910) (Tablo 4).

Tablo 2. İki yönlü ve tek yönlü bulguların dağılımı.

	Frekans	Yüzde
İki yönlü	25	21,7
Tek yönlü	40	34,8
Normal	50	43,5

Tablo 3. Cinsiyete göre problemin yön dağılımı.

	Kadın Frekans (yüzde)	Erkek Frekans (yüzde)
İki yönlü	22 (38,6)	18 (31,0)
Tek yönlü	10 (17,5)	15 (25,9)
Normal	25 (43,9)	25 (43,1)
p	0,499	

Ki-Kare testi *: p<0.05, **: p<0.01, ***: p<0.001

Tablo 4. Yön dağılımı ile yaş ilişkisi

	İki yönlü Frekans (yüzde)	Tek yönlü Frekans (yüzde)	Normal Frekans (yüzde)
7 – 11 yaş	21 (38,2)	11 (20,0)	23 (41,89
12 – 17 yaş	16 (34,89	10 (21,7)	20 (43,5)
18 – 22 yaş	2 (22,2)	2 (22,2)	5 (55,6)
23 – 30 yaş	1 (20,0)	2 (40,0)	2 (40,0)
p	0,910		

Ki-Kare testi *: p<0.05, **: p<0.01, ***: p<0.001

TARTIŞMA

Bu çalışma diğer dişsel sebepler nedeniyle KIBT görüntüsü alınmış 115 hastanın tomografileri üzerinde sinüs patolojilerinin belirlenmesi amacı ile yapılmıştır. Çalışmaya dahil edilen 115 hastada tek taraflı patolojilerin çift taraflı patolojilerden daha sık olduğu görülmüştür. Daha önce yapılan çalışmalarda sinüs patolojilerinin görülme sıklığı farklı oranlarda rapor edilmiştir. Bunun nedeninin çalışmalardaki bireylere ait yaş, cinsiyet ve çalışmalarda kullanılan KIBT görüntüleme ayarlarındaki farklılıktan kaynaklandığını düşünmekteyiz. [5,12,13,15,16]

Maksiller sinüslere ait patolojiler başka semptomlar vererek burun pasajını tıkamakta ve solunum fonksiyonunu etkilemektedir. Bozulmuş burun solunumu maloklüzyon gelişiminde etyolojik faktörler arasında yer alabilmektedir.[17-20] Solunumun bozulması ile büyümekte olan bireylerde kraniyofasiyal gelişim de bozulabilmektedir. Bu nedenle ortodontik amaçlı yapılan muayeneye ek olarak alınan radyografiler bu açıdan değerlendirilmelidir. Çalışmamızda ortodonti kliniğine başvuran hastalarda ikincil olarak sinüs patolojilerinin değerlendirilmesi, görülebilecek patoloji sıklığını ve çeşidini belirlemek amacı ile gerçekleştirilmiştir. Bu çalışmanın bir başka faydası, tesbit

edilen probleme göre ilgili uzmanlık alanına yönlendirme yetkinliğinin kazanılmasıdır.

Sinüslerde patoloji görülme sıklığı çalışmamızda %39,1 oranında bulunmuştur. Cho ve Jung[15] çalışmalarında bu oranı bizim çalışmamıza yakın olarak %37,7 olarak bildirmişerdir. Pazera ve ark.[13] sinüs patolojilerinin görülme sıklığını %46,8, Ritter ve ark.[12] %56,3, Raghav ve ark.[5] %59,7, Rege ve ark.[16] %68,2 ayrıca olarak rapor etmişlerdir.

Çalışmamızda en sık görülen sinüs patolojisi septum olarak tesbit edilmiştir bunu sırayla mukosel, kompleks problemler, inflamasyon ve mukozal kalınlaşma izlemiştir. Daha önce yapılan çalışmalarda çoğunlukla mukozal kalınlaşma en sık görülen patoloji olarak bildirilmiştir.[5,12,16] Kim ve ark.[21] çalışmalarında sinüs septumunun görülme sıklığını %26,5 olarak bulmuştur. Özeç ve ark.[22] sinüs septumunun görülme sıklığını %13,7 olarak bildirmişlerdir ve bu sonuç çalışmamızınkine yakındır. Farklı radyografi teknikleri ile yapılan görüntülemelerde sinüs septum sıklığı %16-%58 arasında rapor edilmiştir.[23-25] Damlar ve ark.[26] dişlerin varlığı veya kaybedilmesinin maksiller sinüs septa oluşumu üzerinde etkili olduğunu belirtmişlerdir.

Gracco ve ark.[11] mukozal kalınlaşma ve psödokist sıklığını değerlendirdikleri çalışmalarında psödokist görülme sıklığını (%25,1), mukozal kalınlaşmadan fazla bulmuşlardır. Rege,[16] çalışmasında mukozal kalınlaşmayı %66,0 oranında bulmuş ve en sık görülen sinüs patolojisi olduğunu belirtmiştir aynı şekilde Raghav ve ark.[5] en sık görülen bulgu olarak saptamışlar ve oranı %35,1 olarak bildirmişlerdir.

Çalışmamızda yaş gruplarına göre tek ve çift taraflı patolojiler değerlendirildiğinde, küçük yaştaki bireylerde (7-11 yaş) çift taraflı patolojiler, daha büyük yaş grubunda (23-30 yaş) tek taraflı patolojiler saptanmıştır. Çalışmamızın sonuçları, Raghav ve ark.[5] tarafından yapılan ve yaşamın 3. on yıllık döneminde (20-30 yaşlar) daha çok sinüs patolojisinin görüldüğünü belirten çalışma ile uyumludur. Ritter ve ark.[12] 60 yaş üzerindeki grubun en yüksek sinüs patolojisini gösterdiğini bildirmişlerdir ancak çalışmamızda 30 yaş üzerinde birey mevcut değildir.

Bu çalışmada kadın ve erkek grubu karşılaştırıldığında çift taraflı sinüs patolojilerinin kadınlarda, tek taraflı patolojilerin ise erkeklerde daha fazla görüldüğü tespit edilmiştir. Ancak toplamda görülen sinüs patolojilerinin cinsiyet farklılığı ile ilişkili olmadığı saptanmıştır bu bulgu daha önce yapılan bir başka çalışma ile uyumludur.[5]

Ortodonti kliniklerine başvuran ve KIBT alınmış hastalarda, detaylı tomografi incelemesi yapıldığında ikincil önemli bölgelerdeki patolojileri saptamak hastayı tespit edilen problemin tedavisi için ilgili uzman doktora yönlendirmek adına önemlidir. Ayrıca solunum fonksiyonunu bozacak patolojilerin tesbiti ve tedavilerinin sağlanması ile, büyümekte olan bireylerin kraniyofasiyal yapılarında oluşabilecek olumsuz etkilerin önüne geçilebilmesi mümkündür.

Çalışmamızın zayıf yanı maloklüzyon gruplarına göre sinüs patolojilerini değerlendirmemiş olmamızdır.

SONUÇ

Sinüs patolojisi görülme sıklığı tüm sinüslerin yarısından daha az oranda görülmüş ve en sık görülen problem septum olmuştur. Tek taraflı problemler daha fazla görülmekle birlikte sinüs patolojisi görülmesinin cinsiyet ile ilişkili olmadığu bulunmuştur. Sadece 18-22 yaş grubunda ikincil sinüs patolojileri görülme sıklığı %50 oranındadır.

KAYNAKLAR

1. Horner K, Islam M, Flygare L, Tsiklakis K, Whaites E. Basic principles for use of dental cone beam computed tomography: consensus guidelines of the European Academy of Dental and Maxillofacial Radiology. Dentomaxillofac Radiol 2009; 38: 187-195.

2. Anzai Y, Yueh B. Imaging evaluation of sinusitis: Diagnostic performance and impact on health outcome. Neuroimaging Clin N Am 2003; 13: 251-263. xi.

3. Mafee MF, Tran BH, Chapa AR. Imaging of rhinosinusitis and its complications: Plain film, CT, and MRI. Clin Rev Allergy Immunol 2006; 30: 165-186.

4. Guttenberg SA. Oral and maxillofacial pathology in three dimensions. Dent Clin North Am 2008; 52: 843-873, viii.

5. Mamta Raghav, Freny R. Karjodkar, Subodh Sontakke, Kaustubh Sansare. Prevalence of incidental maxillary sinus pathologies in dental patients on cone-beam computed tomographic images. Contemp Clin Dent 2014; 5: 361–365.

6. Cha JY, Mah J, Sinclair P. Incidental findings in the maxillofacial area with 3-dimensional cone-beam imaging. Am J Orthod Dentofacial Orthop 2007; 132: 7-14.

7. Rogers SA, Drage N, Durning P. Incidental findings arising with cone beam computed tomography imaging of the orthodontic patient. Angle Orthod 2011; 81: 350-355.

8. Havas TE, Motbey JA, Gullane PJ. Prevalence of incidental abnormalities on computed tomographic scans of the paranasal sinuses. Arch Otolaryngol Head Neck Surg 1988;114: 856-859.

9. Nam EC, Lee BJ. Prevalence of sinus abnormality observed in the cranial computed tomograms taken to evaluate head injury patients. Korean J Otolaryngol 1998; 41: 488-492.

10. Min YG, Choo MJ, Rhee CS, Jin HR, Shin JS, Cho YS. CT analysis of the paranasal sinuses in symptomatic and sysmptomatic groups. Korean J Otolaryngol 1993; 35: 916-925.

11. Gracco A, Parenti SI, Ioele C, Bonetti GA, Stellini E. Prevalence of incidental maxillary sinus findings in Italian orthodontic patients: a retrospective cone-beam computed tomography study Korean J Orthod 2012; 42: 329–334.

12. Ritter L, Lutz J, Neugebauer J, Scheer M, Dreiseidler T, Zinser MJ, . Prevalence of pathologic ndings in the maxillary sinus in cone-beam computerized tomography. Oral Surg Oral Med Oral Pathol Oral Radiol Endod 2011; 111: 634-40.

13. Pazera P, Bornstein MM, Pazera A, Sendi P, Katsaros C. Incidental maxillary sinus findings in orthodontic patients: a radiographic analysis using cone-beam computed tomography (CBCT). Orthod Craniofac Res 2011; 14: 17-24.

14. Houston WJB. The analysis of errors in orthodontic measurements. Am J Orthod 1983; 83: 382-390.

15. Cho BH, Jung YH. Prevalence of incidental paranasal sinus opacification in an adult dental population. Korean J Oral Maxillofac Radiol 2009; 39: 191-194.

16. Rege IC, Sousa TO, Leles CR, Mendonça EF. Occurrence of maxillary sinus abnormalities detected by cone beam CT in asymptomatic patients. BMC Oral Health 2012; 12: 30.

17. Aksakallı S, Yılmaz B, Birlik M, Dadaşlı F, Bölükbaşı E. Between Maxillary Sinus Findings and Skeletal Malocclusion? Turk J Orthod 2015; 28: 44-47.

18. Jani AL, Hamilos DL. Current thinking on the relationship between rhinosinusitis and asthma. J Asthma 2005; 42: 1-7.

19. Maksiller sinüs mukoseli. Bal M, Yıldırım G, Kuzdere M, Hatipoğlu A, Uyar Y. Okmeydanı Tıp Dergisi 2011; 27: 114-117.

20. Agren K, Nordlander B, Linder-Aronsson S, Zettergren-Wijk L, Svan- borg E. Children with nocturnal upper airway obstruction: postop- erative orthodontic and respiratory improvement. Acta Otolaryn- gol 1998; 118: 581-7.

21. Kim MJ, Jung UW, Kim CS, Kim KD, Choi SH, Kim CK, Cho KS. Maxillary Sinus Septa: Prevalence, Height, Location, and Morphology. A Reformatted Computed Tomography Scan Analysis J Periodontol 2006; 77: 903-908.

22. Özeç İ, Kiliç E, Müderris S. Maksiller sinüs septa: bilgisayarli tomografi ve panoramik radyografi ile değerlendirme, Cumhuriyet Dental Journal; 11: 82-86.

23. Van den Bergh JP, ten Bruggenkate CM, Disch FJ, Tuinzing DB. Anatomical aspects of sinus floor elevations. Clin Oral Implants Res 2000; 11: 256-265.

24. Ulm CW, Solar P, Krennmair G, Matejka M, Watzek G. Incidence and suggested surgical management of septa in sinus lift procedures. Int Oral Maxillofac Implants 1995; 10: 462-465.

25. Krennmair G, Ulm CW, Lugmayr H, Solar P. The incidence, location, and height of maxillary sinus septa in the edentulous and dentate maxilla. J Oral Maxillofac Surg 1999; 57: 667-671.

26. Damlar İ, Evlice B, Kurt Ş. Dental volumetric tomographical evaluation of location and prevalence of maxillary sinus septa. Cukurova Medical Journal 2013; 38: 467-474.

Diş rengi seçiminde bilgi, tecrübe ve cinsiyetin etkisinin değerlendirilmesi

Evaluation of the knowledge, experience and gender influence on the shade matching

Dr. Ayşe Erzincanlı
Yeditepe Üniversitesi, Diş Hekimliği Fakültesi, Protetik Diş Tedavisi A.D., İstanbul

Prof. Dr. Ender Kazazoğlu
Yeditepe Üniversitesi, Diş Hekimliği Fakültesi, Protetik Diş Tedavisi A.D., İstanbul

Geliş tarihi: 15 Eylül 2017

Kabul tarihi: 20 Ekim 2017

doi: 10.5505/yeditepe.2018.99608

Yazışma adresi:

Dr. Ayşe Erzincanlı
Yeditepe Üniversitesi, Diş Hekimliği Fakültesi, Protetik Diş Tedavisi A.D., Bağdat Cad No:238, Göztepe, Kadıköy, İstanbul
Tel: 0216 4680800
E-posta: ayse.yalniz@yeditepe.edu.tr

ÖZET

Amaç: Bu çalışmanın amacı, renk kavramları hakkında eğitim, cinsiyet ve tecrübe seviyesinin görsel renk seçimindeki başarıya olan etkisinin değerlendirilmesidir.

Gereç ve Yöntem: Diş Hekimliği lisans ve Protetik Diş Tedavisi yüksek lisans öğrencilerinden oluşan toplam 218 renk körü olmayan katılımcı araştırmaya dahil edildi. Öğrencilerin yarısına renk kavramı ve renk seçimi prensipleri hakkında eğitim verildi. Protetik Diş Tedavisi yüksek lisans öğrencileri eğitimli olarak kabul edildi. Tootguide Trainer (TT) yazılımı ile birlikte çalışan Toothguide Training Box (TTB) kullanılarak katılımcıların renk eşleştirme alıştırmaları tamamladı ve final testi sonuçları elde edildi. (∑E) ile TT yazılımının verdiği toplam skor, her katılımcı için hesaplandı. Çalışmada elde edilen bulgular değerlendirilirken, niceliksel verilerin karşılaştırılmasında ve normal dağılım gösteren parametrelerin gruplar arası karşılaştırmalarında Oneway Anova testi ve farklılığa neden çıkan grubun tespitinde Tukey HDS testi kullanıldı. Normal dağılım gösteren parametrelerin iki grup arası karşılaştırmalarında Student t test kullanıldı. Niteliksel verilerin karşılaştırılmasında ise Ki-Kare testi kullanıldı. Anlamlılık $p<0,05$ düzeyinde değerlendirildi.

Bulgular: Tüm katılımcılar ve final sınavı sonuçları tecrübe ve eğitim açısından değerlendirildiğinde, toplam skor ve ΔE ortalamalarında anlamlı farklılık bulundu ($p<0,01$). Renk eğitimi verilmeyen grubun parlaklık ve yoğunlukta yanılma oranlarının, eğitim verilen gruba göre anlamlı düzeyde yüksek olduğu görüldü ($p<0,01$). Cinsiyetler arasında, toplam skor ve ΔE ortalamaları arasında anlamlı farklılık bulunmadı ($p>0,05$).

Sonuçlar: Vita Toothguide 3D-Master skalasının renk ve renk kavramlarıyla birlikte renk eşleştirme sırası ve prensipleri hakkında eğitimli olan bireylerin, renk seçiminde daha başarılı olduğu görüldü.

Anahtar kelimeler: Renk, renk seçimi, cinsiyet, tecrübe, Toothguide Training Box.

SUMMARY

Aim: The purpose of this study was to evaluate the influence of color education, gender and level of experience on shade matching quality.

Materials and Methods: A study was simultaneously performed a total of 218 color normal participants who were dental students and prosthodontic post-graduate students. A lecture on color and color matching in dentistry was given to half of the dental students. Post-graduate students were accepted as educated. Toothguide Training Box (TTB) with Toothguide Trainer (TT) software, was used by all participants to perform training procedure and lastly final test was done by the TTB. The shade matching score for each participant was computed as a sum of color differences (∑ΔE) between target tabs and selected tabs. The evaluation of the quantative data and comparison between groups were performed by Oneway

Anova test, and Tukey HDS test was used for the group which causes discrepancy. Parameters showing normal distribution, Student's t test was used for comparisons between the two groups. Qualitative data were compared using Chi- square test. Significance was evaluated at $p<0.05$ level.

Results: All participants were evaluated in terms of experience and education and final exam results, the mean total scores and also the mean of ∑ΔE scores were showed significant differences ($p<0.01$). For uneducated group the mistake number of value and chroma was significantly higher than educated group ($p<0.01$). The mean of total score and the mean of ∑ΔE, there was no significant difference between genders ($p>0.05$).

Conclusions: The results of the study supported that the ones who have education about color concepts and also principles about Vita ToothGuide 3D-Master were more successful at shade matching.

Keywords: Color, shade matching, gender, experience, Toothguide Training Box.

GİRİŞ

Görsel renk seçiminde, gözün bir detektör vazifesi gördüğü düşünülürse, gözlemcilerin optimum renk algısı konusunda eğitilmeleri gerektiği savunulmaktadır.[1] Görsel renk seçiminin, güvenilmez ve değişken sonuçlar verdiği, ayrıca görsel renk seçimi diş hekimliğinde halen devam eden bir problem olduğu düşünülmektedir.[2] Ayrıca, skalalarda bulunan renkler doğal dişlerin tüm renklerini kapsayamamakta ve sistematik olarak uygun dağılım gösterememektedirler.[3]

Renk eşleştirmedeki zorluklar, value, hue ve chroma değerlerinin rakamla belirtilmesiyle en aza indirilebileceğini belirtilmiştir ve bu düşünce 3D Master skalasının dizaynı için temel oluşturmuştur.[4] Üretici firma bu skalanın, görsel olarak var olan tüm doğal diş renklerini içinde bulunduran sistematik bir düzen sağladığını ve bu skalada bulunan renk ölçülerinin diziliminin yeterli olduğu söylemektedir.[5] Avantajlarına rağmen, tecrübesi az ve renk konusunda sınırlı bilgiye sahip olan diş hekimleri, 3D Master skalasının renk seçim metodunu anlamakta ve value-chroma-hue konseptini uygulamakta güçlük çekmektedirler. Buna ek olarak bazı kullanıcılar, skalada bulunan bu renklerin kafa karıştırıcı olduğunu düşünmektedir.[6]

Toothguide Training Box Mark II (Vita Zahnfabrik, Bad Säckingen, Germany) diş renk tonu değişimlerinin öğretilmesi ve eğitilmesi amacıyla Leipzig Üniversitesi'nde Prof. Holger Jakstat yönetiminde dizayn edilmiş ve geliştirilmiş ilk alettir. TTB'nin içinde Toothguide Trainer (TT) yazılımı olan bir adet dizüstü bilgisayar ve güç adaptörü, 5500 K değerinde gün ışığı sağlayan ışık kaynağı (Dialite Color, Eickhorst, Germany) ve adaptörü ile birlikte, TTB'nin bilgisayar bağlantısını sağlayan bir ara kablo bulunmaktadır. TTB'nin eğitim konseptinde bulunan 3 aşamanın temelinde, renk tonu değişimlerini karşılaştırılarak, renk seçiminde farkındalık yaratmaktır. TTB'de alıştırmalar ve final sınavı, her biri Vita Toothguide 3D- MASTER skalasından olan gerçek skala renkleri ile yapılmaktadır. TT yazılımında ise bilgisayar monitöründen gösterilen renkler ile yapılmaktadır. TTB kutusunun içinde bulunan bu renk örnekleri bir çarkın üzerine monte edilmiştir. Bilgisayar yazılımına bağlı olan bu çark, tesadüf temeline dayanarak hareket eder ve soru sorar. Kullanıcı, kutu üzerine bulunan yönlendirme tuşlarına basar ve seçmek istediği rengi kaydırarak eşleştirmesini yapar.[7]

Yapılan literatür araştırmasında, TTB ile ilgili sınırlı sayıda araştırmaya rastlanmıştır. Bu çalışmanın amacı, katılımcılara Vita Toothguide 3D-MASTER (Vita Zahnfabrik, Bad Säckingen, Germany) renk skalasını birçok alıştırmalarla eğitip, en kısa sürede skalayı en iyi şekilde öğretmeyi amaçlayan TTB ile cinsiyet, tecrübe ve renk kavramları hakkında eğitimli olmanın görsel renk seçiminde başarıya olan etkisinin değerlendirilmesidir.

GEREÇ VE YÖNTEM

Bu çalışmaya, Yeditepe Üniversitesi Diş Hekimliği Fakültesi'nde öğrenim gören ve renk körü olmayan 218 kişi dahil edildi. Katılımcılara ilişkin bilgilerin dağılımı Tablo 1'de görülmektedir.

Tablo 1. Katılımcılara ilişkin özelliklerin dağılımı.

		n	%
Sınıf	1. sınıf	40	18,3
	2. sınıf	40	18,3
	3. sınıf	40	18,3
	4. sınıf	40	18,3
	5. sınıf	40	18,3
	Asistan	18	8,3
Cinsiyet	Kız	132	60,6
	Erkek	86	39,4
Eğitim	Var	118	54,1
	Yok	100	45,9

Renk körlüğü, renk seçimini ters yönde etkilediğinden dolayı, bireylerin tümüne Ishihara renk körlüğü testi uygulandı. Çalışmaya dahil edilen sınıflardan alınan 40'ar kişi, 2 ayrı gruba bölündü. Her sınıftan alınan 20'şer kişilik gruba, diş hekimliğinde renk seçimi ve Vita Toothguide 3D-MASTER skalası hakkında üretici firmanın talimatları doğrultusunda eğitim verilip TTB'de eğitime başlatıldı. Diğer gruba ise eğitim verilmeden TTB'de eğitime başlatıldı. TTB'de bulunan alıştırmalar 3 aşamadan oluştu. İlk aşamada rengin parlaklığının seçilmesi (1'den 5'e); ikinci aşamada rengin yoğunluğunun seçilmesi (M1, M2, M3);

ve üçüncü aşamada rengin tonunun seçilmesi (L, M, R) gerçekleştirildi. İlk aşamada, sorulan renklerin parlaklık eşleştirmesi yapıldı ve ikinci aşamaya geçebilmek için 4 doğru eşleştirme yapma gerekliliği dikkate alındı. Her yanlış renk eşleşmesinde bilgisayar sesli uyarı verdi ve doğru renk seçilene kadar bir sonraki soruya geçilemedi. İkinci aşamada, iki alt aşama yer aldı. Parlaklığı doğru seçilen rengin, yoğunluğunun da tek seferde bulunması gerekliliği ve üçüncü aşamaya geçebilmek için 8 doğru eşleştirmenin hatasız tamamlanması zorunluluğu dikkate alındı. Üçüncü aşamada, üç alt aşama yer aldı. Parlaklığı ve yoğunluğu sırasıyla doğru seçilen rengin tonunun da tek seferde doğru seçilmesi gerekliliği ve final sınavına girebilmek için 15 doğru eşleştirmenin hatasız tamamlanması gerekliliği dikkate alındı. Yapılan alıştırmalardan puan kazanılmadı. Final sınavı, üçüncü aşama alıştırmaya benzer şekilde gerçekleştirildi. Ancak final sınavında hata yapıldığında bilgisayar uyarı vermeyip, cevap yanlış olsa dahi devam edilmesine izin verildi. Final sınavında, parlaklık, yoğunluk ve tonun eşleştirilmesi istenen 15 adet soru yer aldı. Bilgisayarda bulunan TT yazılımı sayesinde, final sınavında sorulan renge hangi cevabın verildiği ve bu eşleştirmeden kaç puan alındığı görüldü (Resim 1). Final sınavı bitimde, TT yazılımı 1000 üzerinden bir puan verdi.

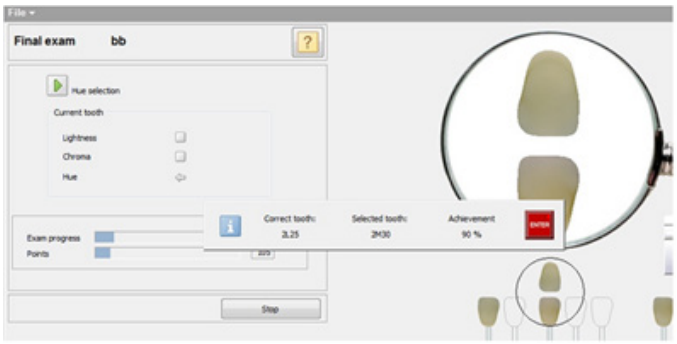

Resim 1. Toothguide Trainer Software

218 katılımcıdan 3270 adet eşleştirme sonucu elde edildi. Her katılımcının final soru ve cevaplarının ΔE değerleri (Resim 2),

Shade	1M2	2L1.5	2L2.5	2M1	2M2	2M3	2R1.5	2R2.5	3L1.5	3L2.5	3M1	3M2	3M3	3R1.5	3R2.5	4L1.5	4L2.5	4M1	4M2	4M3	4R1.5	4R2.5	5M1	5M2	5M3
1M1	3.4	4.5	8.9	4.3	3.6	9.5	4.4	7.2	9.9	12.0	8.3	8.8	12.3	9.2	12.0	12.3	14.2	12.0	12.9	15.8	11.4	13.4	15.3	16.4	18.2
1M2		3.3	6.1	4.9	3.6	6.6	3.1	4.6	8.9	9.9	8.7	7.4	9.6	8.9	10.0	11.3	12.4	11.9	11.5	13.8	10.3	11.7	13.0	15.1	16.0
2L1.5			4.9	2.6	1.6	5.7	0.9	3.3	5.8	7.6	5.6	4.5	8.1	5.7	7.7	8.2	9.8	8.6	8.7	11.5	7.3	9.1	11.8	12.2	13.9
2L2.5				7.1	3.3	0.9	4.9	2.1	5.8	4.3	8.3	4.2	3.7	7.1	4.7	7.4	6.9	9.4	6.9	8.1	6.7	6.5	11.8	10.3	10.2
2M1					3.8	7.9	2.7	5.6	5.9	9.0	4.0	5.3	9.9	4.9	8.9	8.2	10.7	7.8	9.2	12.5	7.4	9.9	11.0	12.5	15.0
2M2						4.2	1.5	2.0	5.4	6.5	6.2	3.8	6.7	5.7	6.6	7.7	8.8	8.6	7.9	10.3	6.7	8.1	11.6	11.5	12.7
2M3							5.6	2.6	6.5	4.3	9.1	4.8	3.2	7.9	4.7	7.9	7.0	10.1	7.2	7.9	7.1	6.6	12.3	10.4	9.8
2R1.5								3.2	5.9	7.7	5.8	4.6	8.0	5.8	7.6	8.3	9.9	8.8	8.7	11.4	7.3	9.1	11.9	12.2	13.8
2R2.5									5.6	5.6	7.3	3.8	5.1	6.4	5.5	7.6	7.9	9.1	7.4	9.2	6.6	7.2	11.8	10.9	11.4
3L1.5										4.4	3.9	1.8	6.4	2.0	4.1	2.5	5.2	3.7	3.4	7.1	2.0	4.6	6.3	6.7	9.7
3L2.5											8.1	3.8	2.4	6.5	1.0	4.5	2.7	7.3	3.3	4.0	4.2	3.6	8.8	6.2	6.4
3M1												4.6	9.9	2.1	7.9	5.5	9.0	4.1	6.9	10.9	5.1	8.2	7.2	9.7	13.4
3M2													5.3	3.1	3.7	3.9	5.5	5.4	4.2	7.3	3.0	4.7	8.0	7.7	9.8
3M3														8.2	2.8	6.8	4.5	9.5	5.5	4.9	6.2	4.3	11.1	8.0	6.7
3R1.5															5.9	3.6	7.0	3.0	5.0	8.9	3.1	6.2	6.2	7.8	11.3
3R2.5																4.1	2.4	6.8	2.7	3.8	3.6	1.9	8.3	5.7	6.3
4L1.5																	4.0	3.1	1.8	5.8	1.4	3.6	4.4	4.4	8.2
4L2.5																		6.9	2.3	2.0	4.1	1.3	7.3	3.7	4.5
4M1																			4.7	8.6	3.5	6.5	3.2	6.3	10.9
4M2																				4.0	2.0	1.7	5.6	3.6	6.5
4M3																					5.9	2.7	8.6	4.0	2.6
4R1.5																						3.2	5.4	5.1	8.3
4R2.5																							7.1	3.9	3.2
5M1																								5.1	10.4
5M2																									3.4
5M3																									

Resim 2. Vita 3D-Master Skalası ΔE değerleri (8)

Vita Toothguide 3D-MASTER skalasının parlaklık, yoğunluk ve ton bakımından renk değişimini CIELAB sistemine göre hesaplanan ΔE tablosu 8 temel alınarak ∑ΔE değerleri hesaplandı. Her doğru eşleştirme için ΔE değeri sıfır olarak değerlendirildi. Tüm veriler incelenerek yapılan hataların parlaklık, yoğunluk ya da ton faktörlerinin hangisinden kaynaklandığı tespit edildi. Gruplar arasında, renk seçimlerinde olan yanılmaların farklılık gösterip göstermediği incelendi.

Çalışma verileri değerlendirilirken tanımlayıcı istatistiksel metotların (frekans) yansıra niceliksel verilerin karşılaştırılmasında ve normal dağılım gösteren parametrelerin gruplar arası karşılaştırmalarında Oneway Anova testi ve farklılığa neden çıkan grubun tespitinde Tukey HDS testi kullanıldı. Normal dağılım gösteren parametrelerin iki grup arası karşılaştırmalarında Student t test kullanıldı. Niteliksel verilerin karşılaştırılmasında ise Ki-Kare testi kullanıldı. Anlamlılık p<0,05 düzeyinde değerlendirildi.

BULGULAR

Sınıflara göre toplam skor ve toplam ΔE ortalamaları arasında istatistiksel olarak anlamlı farklılık bulundu (p<0,01) (Tablo 2).

Tablo 2. Sınıflara göre toplam skor ve delta e değerlendirilmesi

	1. sınıf (n=40)	2. sınıf (n=40)	3. sınıf (n=40)	4. sınıf (n=40)	5. sınıf (n=40)	Asistan (n=18)	*p*
	Ort±SS	Ort±SS	Ort±SS	Ort±SS	Ort±SS	Ort±SS	
Toplam skor	874,80±36,78	884,95±42,34	893,17±41,93	892,15±40,71	894,82±37,71	922,94±32,07	*0,002***
Toplam ΔE	27,08±7,65	24,63±8,89	23,07±8,91	23,22±8,64	22,66±8,29	17,83±6,32	*0,006***

Oneway ANOVA Test kullanıldı *** p<0,01*

Cinsiyetlere göre toplam skor ve toplam ΔE ortalamaları arasında istatistiksel olarak anlamlı bir farklılık bulunmadı (p>0,05) (Tablo 3).

Tablo 3. Cinsiyetlere göre toplam skor ve delta e değerlendirilmesi

	Cinsiyet		*p*
	Kız (n=132)	Erkek (n=86)	
	Ort±SS	Ort±SS	
Toplam skor	891,86±36,95	889,33±46,12	*0,655*
Toplam ΔE	23,59±8,19	23,65±9,16	*0,961*

Student t Test kullanıldı

Eğitim alma durumuna göre toplam skor ve toplam ΔE ortalamaları arasında istatistiksel olarak anlamlı farklılık bulundu (p<0,01) (Tablo 4).

Tablo 4. Eğitim alma durumuna göre toplam skor ve delta E değerlendirilmesi

	Eğitim		*p*
	Var (n=118)	Yok (n=100)	
	Ort±SS	Ort±SS	
Toplam skor	899,57±39,19	880,60±40,31	*0,001***
Toplam ΔE	22,01±8,54	25,50±8,24	*0,003***

Student t Test kullanıldı *** p<0,01*

Kızlarda, eğitim alma durumuna göre toplam skor ortalamaları arasında istatistiksel olarak anlamlı farklılık bulundu (p<0,01). Erkeklerde, eğitim alma durumuna göre toplam skor ve toplam ΔE ortalamaları arasında istatistiksel olarak anlamlı bir farklılık bulunmadı (p>0,05). Katılımcıların %52,1'i sorulara doğru cevap verirken, %47,9'u yanlış cevap verdi. Yanlış cevap verilen soruların dağılımına bakıldığında; %52,5'inin parlaklıkta, %35,1'inin tonda ve %12,3'ünün yoğunlukta yanıldığı görüldü. Eğitim alma durumuna göre doğru cevap verme oranları arasında istatistiksel olarak anlamlı farklılık bulundu (p<0,01). Eğitim alan katılımcıların sorulara doğru cevap verme oranları, eğitim almayan olgulardan anlamlı şekilde yüksekti (p<0,01). Eğitim alan olguların tonda yanılma oranları, eğitim almayanlardan yüksekken; eğitim almayanların parlaklık ve yoğunlukta yanılma oranları, eğitim alanlardan anlamlı şekilde yüksekti (p<0,01) (Tablo 5).

Tablo 5. Eğitim alma durumuna göre yanlış nedenlerinin değerlendirilmesi

Yanlış Nedeni	Eğitim		*p*
	Var (n=808)	Yok (n=757)	
	n (%)	n (%)	
Parlaklık	411 (%50,9)	411 (%54,3)	*0,050**
Ton	306 (%37,9)	244 (%32,2)	
Yoğunluk	91 (%11,3)	102 (%13,5)	

TARTIŞMA

Uyumlu ve başarı ile uygulanmış olan kuronun renginde yaşanan tatminsizlik hasta ve hekimi hayal kırıklığına uğratmaktadır. Boşa giden emek ve zamanın yanında, hekim renk seçme yeteneği konusunda yetersizlik ve güvensizlik duygusuna kapılmaktadır. Bu andan itibaren, diş hekiminin renk algılaması veya teknisyenin bu konuda yeterliliği sorgulanmaya başlanmaktadır. Rengin seçimi, kuronun üretimi, renk skalasının yeterliliği, kullanılan protetik malzeme, ya da muayene odasındaki veya teknisyenin masasındaki ışığın kaynağı, restorasyonun rengi üzerinde değerlendirilmesi gereken faktörler arasında yer almaktadır.[9] Renk algılanmasındaki hataların, bilinen en önemli nedenin renk körlüğü olduğu söylenmiştir.[10] Renk körü olan diş hekimlerinin normal görme yetisine sahip diş hekimlerine göre renk eşleştirme yeteneklerinin çok düşük olduğu bildirilmiştir.[11-13] Çalışmamıza dahil edilen katılımcılar, renk eşleştirme yeteneğinin ölçülmesi açısından en uygun popülasyon olarak kabul edilmektedir. Bunun nedeni, aynı yaş aralığında olup, renk eşleştirme açısından az bilgiye sahip olmaları ve renk algılamayı etkileyen sistemik rahatsızlıklara sahip olma olasılıklarının daha az olmasıdır.[14]

Renk ışık kaynağından köken alır, bu yüzden "renk ışıktır" diye tanımlanır ve ışık olmadan renk olmaz.[9,15,16] Yararlanılan ışık kaynağı, rengin algılanmasında kesin bir etkiye sahiptir. Renk seçiminin yapıldığı muayenehane ve laboratuvarlar, yaklaşık olarak 5500K renk sıcaklığına sahip olmalı ve >90 CRI (Color Rendering Index) sahip kontrollü ışık kaynakları kullanmalıdır.[10,11,17] Bazı araştırmacılar farklı ışık kaynaklarının klinikte renk eşleştirmeye herhangi bir etkisi olmadığını söylerken[1,14,18] başka bir araştırmacı ise ışık kaynağı yoğunluğunun renk seçimine önemli bir etkisi olmadığını belirtmiştir.[11] Çalışmamızda kullanılan TTB'a ait olan ışık kaynağının özellikleri renk sıcaklık değeri 5500 K, 1500 lux / 140 footcandle ışık yoğunluğuna sahiptir.

TT ve TTB ile eğitim süreci orijinal Vita Toothguide 3D-Master skalası için tasarlanmıştır.[19] TTB, zaman ve yer koşulları ne olursa olsun, diş hekimliğinde renk çalışmalarının aynı koşullar altında uygulanmasını sağlamaktadır. Yapılan alıştırmalar TT ile aynı prensipte olup, TTB ile arasındaki en önemli fark, gerçek skala dişleri ve standart ışık kaynağının kullanılması ve böylece TTB'de gerçekleştirilen renk eşleştirme testlerinin, klinik ortamla daha benzer şartlarda yapılmasıdır.[20] Xu ve ark.[21] TTB öncesi 3D-Master skalası ile skala içinden seçilen renkler arasında yaptıkları eşleştirmelerin başarısının, TTB eğitimleri sonrasında anlamlı düzeyde arttığını söylemişlerdir. Liu ve ark.[22] TT'nin ardından TTB ile kombine bir eğitim uygulanmasını tavsiye etmişlerdir.

Normal renk görme yetisine sahip bireylerin renk eşleştirmede başarısının %70,[23] %53-71[24] arasında değişkenlik gösterdiği araştırmacılar tarafından söylenmiştir. Tecrübenin ve renk kavramları hakkında eğitimli olmanın renk seçimindeki başarıya etkisi birçok araştırmacı tarafından incelenmiştir.[20,25-27] Basit renk prensipleri hakkında bilgi sahibi olmanın, renk eşleştirme için önemli olduğu söylenmektedir.[28,29] Renk eşleştirme prosedürleri öğrenilebilen yeteneklerdir ve belirli derece bilgi ve eğitim gerektirmektedir. Bu yetenek öğrenmesi oldukça zor bilgiler olmasının yanında öğretilmesi de çok zordur.[30] Bunula birlikte, diş hekimlerinin renk probleminin üstesinden gelebilmeleri için eğitim yönünden donatılmadıklarını, görsel fizyoloji veya renk bilimi hakkında çok az eğitimli ya da eğitimsiz olduklarını, ayrıca diş hekimliği okullarında renk konusunda eğitim verilse de bunun yüzeysel veya basitleştirilmiş olduğunu belirtmişlerdir.[31]

Mesleki tecrübenin ve renk kavramlarıyla ilgili özel bilgilere sahip olmanın renk seçiminde başarıyı arttırdığını bildiren araştırmacılar olduğu gibi,[1,13,23,25,26,32] hiç bir etkisinin olmadığını iddia eden araştırmacılar[14,18,27,33-36] ile renk eşleştirmedeki becerinin egzersizlerle ve renk kavramlarıyla ilgili eğitimlerle geliştirilebileceğini savunan araştırmacılar da vardır.[11,23,37,38] Bizim çalışmamızda ise; tecrübeyle birlikte renk eşleştirme başarısının arttığı ve ayrıca renk kavramları ve renk eşleştirme prosedürleri hakkında eğitimli olmanın renk seçimine etkisi olduğu görülmektedir.

Yapılan bir araştırmada kadınların erkeklerden daha iyi renk seçimi yaptıkları belirtilmiştir.[20] Fakat yapılan diğer renk eşleştirme çalışmalarında ise cinsiyetin kriter olarak alınamayacağı bildirilmiştir.[14,18,19,23,25,32,34-37] Bizim çalışma-

mızda da katılımcı kız ve erkek grupları arasında anlamlı bir farklılık bulunmamıştır.

Munsell renk sistemiyle rengin tespit edilmesinde takip edilmesi gereken sıra, öncelikle value grubunun saptanması, sonrasında grubun içinden uygun chroma değerinin tespit edilmesi ve en son aşamada da hue'nun belirlenmesidir. Renk eşleştirmenin en önemli parametresinin value değeri olduğu belirtilmiştir.[3,39] Yaptığımız çalışmada, eğitim verilmeyen grubun value ve chroma eşleştirmesinde yaptığı hataların oranı, eğitim verilen gruba göre yüksek bulundu ve sonuç olarak toplamda daha düşük skor almalarına neden oldu.

SONUÇLAR

Çalışma sonunda elde edilen bulgular, cinsiyetler arasında farklılık olmadığı, renk ve renk kavramlarıyla birlikte Vita Toothguide 3D-Master skalasının renk eşleştirme sırası ve prensipleri hakkında eğitimli olan bireylerin, renk seçiminde daha başarılı oldukları hipotezini desteklemektedir.

KAYNAKLAR

1. Della Bona A, Barrett AA, Rosa V, Pinzetta C. Visual and instrumental agreement in dental shade selection: three distinct observer populations and shade matching protocols. Dent Mater 2009; 25: 276-281.

2. McPhee ER. Light and color in dentistry. Part I Nature and perception. J Mich Dent Assoc 1978; 60: 565-572.

3. Sproull RC. Color matching in dentistry. II. Practical applications of the organization of color. J Prosthet Dent 1973; 29: 556-566.

4. Marcucci B. A shade selection technique. J Prosthet Dent 2003; 89: 518-521.

5. Vita. Vitapan 3D-Master, The Tooth Shade System That Makes Perfect Shade Matching Simple. Bad Sackingen, Germany: VITA Zahnfabrik; 1998.

6. Paravina RD. Performance assessment of dental shade guides. J Dent 2009, 37: 15-20.

7. Vita Zahnfabrik. Vita Presents The New Toothguide Training Box Mark II. Bad Säckingen, Germany.

8. Ahn J, Lee Y. Color distribution of a shade guide in the value, chroma, and hue scale. J Prosthet Dent 2008; 100: 18-28.

9. Şahin E, Sarıoğlu B. Diş Hekimliğinde Işık ve Renk. Hacettepe Diş Hekimliği Fakültesi Dergisi 1983; 7: 141-153.

10. Carsten D.L. Successful Shade Matching – What does it take? Compend Contin Educ Dent 2003; 24: 175-185.

11. Barna GJ, Taylor JW, King GE, Pelleu GB. The influence of selected light intensities on color perception within a color range of natural teeth. J Prosthet Dent 1981, 46: 450-453.

12. Wee AG, Monaghan P, Johnston WM. Variation in color between intended matched shade and fabricated shade of dental porcelain. J prosthet Dent 2002; 87: 657-666.

13. Dagg H, O'Connell B, Claffey N, Byrne D, Gorman C. The influence of some different factors on the accuracy of shade selection. J Oral Rehabil 2004; 31: 900-904.

14. Curd FM, Jasinevicius TR, Graves A, Cox V, Sadan A. Comparison of the shade matching ability of dental students using two light sources. J Prosthet Dent 2006; 96: 391-396.

15. Chu SJ, Devigus A, Mieleszko AJ. Fundamentals Of Color: Shade Matching And Communication In Esthetic Dentistry. Quintessence Pub, New York, 2004; 45: 1-17.

16. Saleski CG. Color, light and shade matching. J Prosthet Dent 1972; 27: 263-268.

17. Fondriest J. Shade matching in restorative Dentistry; The science and strategies. Int J Periodontics Restorative Dent 2003; 23: 467-479.

18. Jasinevicius TR, Curd FM, Schilling L, Sadan A. Shade-matching abilities of dental laboratory technicians using a commercial light source. J Prosthodont 2009; 18: 60-63.

19. Corcodel N, Rammelsberg P, Jakstat H, Moldovan O, Schwarz S, Hassel AJ. The linear shade guide design of Vita 3D-master performs as well as the original design of the Vita 3D-master. J Oral Rehabil 2010; 37: 860-865.

20. Haddad H, Jakstat HA, Arnetzl G, Borbly J, Vichi A, Dumfahrt H, Renault P, Corcodel N, Pohlen B, Marada G, de Parga JA, Reshad M, Klinke TU, Hannak WB, Paravina RD. Does gender and experience influence shade matching quality? J Dent 2009; 37: 40-44.

21. Xu MM, Xu TK, Liu F, Shi XR, Feng HL, The influence of toothguide training box on shade matching veracity. Shanghai Journal of Stomatology 2009; 18: 432-435.

22. Liu F, Xu FT, Xu MM, Song GY. Application and comparison of two shade guide training systems. Chinese Journal of Stomatology 2009; 44: 645-648.

23. Barrett AA, Grimaudo NJ, Anusavice KJ, Yang MC. Influence of tab and disk design on shade matching of dental porcelain. J Prosthet Dent 2002; 88: 591-597.

24. Klemetti E, Matela AM, Haag P, Kononen M. Shade selection performed by novice dental professionals and colorimeter. J Oral Rehabil 2006; 33: 31-35.

25. Çapa N, Malkondu Ö, Kazazoğlu E, Çalıkkocaoğlu S. Evaluating factors that affect the shade-matching ability of dentists, dental staff members and laypeople. J Am Dent Assoc 2010; 141: 71-76.

26. McMaugh D.R. A comparative analysis of the colour matching ability of dentists, dental students, and ceramic technicians. Aust Dent J 1977; 22: 165-167.

27. Al-Dosari A. Reliability of tooth shade perception by dental professionals and patients. Pakistan Oral & Dental Journal 2010; 80: 244-249.

28. Miller L. Organizing color in dentistry. J Am Dent Assoc 1987; 26-40.

29. Miller LL. Shade selection. J Esthet Dent 1994; 6: 47-60.
30. Goodkind JR, Loupe MJ. Teaching of color in predoctoral and postdoctoral dental education in 1988. J Prosthet Dent 1992; 67: 713-717.
31. Pensler AV. What you were not taught about shade selection. Dent Econ 1995; 85: 80-81.
32. Winkler S, Boberrick KG, Weitz KS, Datikashvili I, Wood R. Shade Matching by dental students. J Oral Implantol 2006; 32: 256-258.
33. Sim CPC, Yap AUJ, Teo J. Color perception among different dental personnel. Oper Dent 2001; 26: 435-439.
34. Paravina RD. Evaluation of a newly developed visual shade-matching apparaturs. Int J Prosthodont 2002; 15: 528-534.
35. Geary JL, Kinirons MJ. Use of a Common Shade Guide to Test the Perception of Differences in the Shades and Value by Members of the Dental Team. Prim Dent Care 1999; 6: 107-110.
36. Lagouvardos PE, Diamanti H, Polyzois G. Effect of Individual Shades on Reliability and Validity of Observers in Colour Matching. Eur J Prosthodont Rest Dent 2004; 12: 51-56.
37. Docherty E. A clinical audit of shade taking in dental personnel. BDS Elective Report, 2008.
38. Jaju RA, Nagai S, Karimbux N, Da Silva JD. Evaluating tooth color matching ability of dental students. J Dent Educ 2010; 74: 1002-1010.
39. Powers JM, SakaguchiRL. Craig's Restorative Dental Materials. 12th edition. St. Şouis: Mosby; 28-31, 2006.

Dört farklı laminate veneer restorasyon materyalinin bağlanma direncinin değerlendirilmesi

Evaluation of bond strenght of four different laminate veneer restorative materials

Dr. Suzan Cangül
Dicle Üniversitesi, Diş Hekimliği Fakültesi,
Restoratif Diş Tedavisi A.D., Diyarbakır

Yrd. Doç. Dr. Elif Pınar Bakır
Dicle Üniversitesi, Diş Hekimliği Fakültesi,
Restoratif Diş Tedavisi A.D., Diyarbakır

Geliş tarihi: 15 Haziran 2017

Kabul tarihi: 15 Ağustos 2017

doi: 10.5505/yeditepe.2018.54254

Yazışma adresi:

Dr. Suzan Cangül
Dicle Üniversitesi, Diş Hekimliği Fakültesi
Restoratif Diş Tedavisi A.D. Diyarbakır
Tel: 0412 241 81 00
E-Posta: suzanbali@outlook.com

ÖZET

Amaç: Bu çalışmada; dört farklı laminate veneer restorasyon materyalinin bağlanma dirençleri karşılaştırmalı olarak değerlendirildi.

Gereç ve Yöntem: Bu invitro çalışma; ortodontik veya periodontal nedenlerle yeni çekilmiş, çürüksüz, restorasyonsuz 60 adet üst santral keser diş üzerinde gerçekleştirildi. Tüm dişlerin labial yüzünde 0,5 mm, mesial ve distal kontakt noktalarında 0,2 mm ve gingival basamakta 0,3 mm olacak şekilde chamfer tarzında standart kavite preparasyonları hazırlandı. Kavite preparasyonları tamamlanan dişler rastgele 15'erli dört gruba ayrıldı. Birinci gruba Grandio, ikinci gruba Gradia, üçüncü gruba Amaris ve dördüncü gruba Tetric ceram restoratif materyalleri üretici firmaların önerileri doğrultusunda yerleştirilerek görünür ışık ile polimerize edildi. Daha sonra Instron test cihazına yerleştirilen dişlerdeki restorasyonlar üzerine farklı yükler uygulanarak materyallerin doğal dişten ayrılma değerleri Newton cinsinden kaydedildi.

Bulgular: Ölçümler sonucu elde edilen veriler istatistiksel olarak tek yönlü varyans analizi (one way ANOVA) ve TUKEY HSD testleri kullanılarak değerlendirildi. Kırılma direnci açısından materyaller arasında anlamlı bir fark bulunamadı (p>0,05).

Sonuçlar: Sonuç olarak araştırmada kullanılan nanohibrid yapılı kompozit rezin materyali olan Grandio gruplar arası değerlendirmede kırılma direnci en yüksek, mikrohibrit yapılı kompozit rezin materyallerinden Amaris ise, kırılma direnci en düşük kompozit rezin olarak belirlendi.

Anahtar kelimeler: laminate veneer, kompozit rezin, bağlanma direnci

ABSTRACT

Aim: In this study, the bond strenght of four different laminate veneer restoration materials were evaluated comparatively.

Materials and methods: In this *in vitro* study was performed using freshly extracted for orthodontic or periodontal reasons, non-carious, the restoration free 60 upper central incisors. Cavity preparations were prepared as 0.5 mm in labial face, 0.2 mm in mesial and distal contact points and 0.3 mm in gingival step for all teeth. Cavity preparation completed teeth were randomly divided into four groups. The first group Grandio, the second group Gradia, the third group Amaris and the fourth group Tetric ceram restorative materials which placed in line with the manufacturer's recommendations, were polymerized with visible light. Applying different loads on dental restorations placed in the Instron test device, separation values from natural tooth of materials were recorded in Newton type.

Results: The materials evaluated statistically using One-way ANOVA and TUKEY HSD tests, significant difference was not observed among the materials in terms of fracture resistance (p>0.05).

Conclusions: Nanohybrid composite Grandio is determined

as the material which has the highest bond strength value. Microhybrid composite Amaris is determined as the material which has the lowest bond strength value.

Keywords: Laminate veneers, composite resin, bond strength.

GİRİŞ

Günümüz diş hekimliğinin en önemli konularından biri olan estetik kavramı, insan hayatında çok önemli bir yere sahiptir. Destek dokuların fonksiyon ve sağlığını göz ardı etmeksizin, kişinin dış görünüşündeki en dikkat çekici öğe olan gülümsemeyi ve dişlerin estetiğini sağlamak estetik diş hekimliğinin temel amacıdır. Renkleşme, çapraşıklık, aşırı kuron harabiyeti, diş rotasyonları, diastema, ön açık kapanış, diş eti çekilmeleri, aşınma, hipoplazik defektler ve orta hat kayması gibi estetik şikayetlerle diş hekimine başvuran hastaların sayısında görülen artış bunun en büyük göstergesidir.[1,2]

Klinik başarı sağlanması bakımından, yapılacak tedavi planlanmasında; hastanın estetik ihtiyacı, periodontal diş sağlığı, çürük insidansı ve ekonomik faktörlerin göz önünde bulundurulması gerekmektedir.[3]

Anterior dişlerde meydana gelen defektlerin estetik tedavisinde farklı tedavi yöntemleri kullanılmaktadır. Bu yöntemler arasında sıklıkla tercih edilen laminate veneerler; ön grup dişlerin ağartma teknikleriyle giderilemeyen renklenmelerinde ve renk değiştirmiş restorasyonlarda, diastema kapatılması ve orta hattın düzeltilmesinde, rotasyonlu veya linguale devrik dişlerde, konjenital kesici diş eksikliği gibi ortodontik anomalilerden doğan estetik kusurların kapatılmasında, kama defekti, hipoplazi, erozyon, abrazyon veya kuron kısmında meydana gelen fraktürler sonucu oluşan doku kayıplarının giderilmesinde ve metal destekli köprülerin faset tamirinde kullanılan restorasyonlardır.[4,5]

Laminate veneer restorasyonlar direkt ve indirekt olmak üzere iki farklı teknikle hazırlanabilmektedirler. Laboratuvar çalışması gerektirmeyen direkt laminate veneer yöntemi, kompozit rezin materyalinin diş üzerine direkt olarak yerleştirilmesi esasına dayanır. İndirekt laminate veneer tekniği ise, hastadan elde edilen çalışma modelleri üzerinde veya fabrikasyon olarak hazırlanmış laminate veenerlerin dişe uyumlandırılarak bir ara bağlayıcı ajan ile simante edilmesi esasına dayanır.[6]

Geniş kullanım alanına sahip olan direkt kompozit laminate veneerler ise gerekli görülmediği vakalarda sağlam diş dokusunun uzaklaştırılmaması, ekonomik olması, işlemlerin tek seansta bitirilmesi, tamir edilebilir olması, anesteziye gerek duyulmaması ve antagonist dişlerde aşınmaya sebep olmaması gibi avantajlara sahiptir. Bununla birlikte; mikrosızıntı oluşturması, aşınmaya karşı dirençlerinin düşük olması ve renklerinin stabil kalmaması gibi dezavantajları da mevcutur.[7]

Kompozit laminate veneerlerde diş ile biyomateryal arasındaki bağlanma kuvvetleri makaslama bağlanma testleriyle ölçülmektedir. Bu test; ISO standardı tarafından tanımlanan, çeşitli test figürasyonları bulunan ve en çok kullanılan test metodlarından biridir.[8,9]

Bir bağlantı ajanıyla iki materyalin bağlandığı yüzeye fraktür oluşana kadar sabit hızla kuvvet uygulanması esasına dayanan bu testte, bağlanma dayanımı değeri elde edilen maksimum kuvvetin bağlanma yüzey alanına bölünmesiyle hesaplanır. Restoratif materyallerin mine ve dentine bağlanma dayanımlarını loop (ilmik), bıçak sırtı veya çentikli uçlar kullanarak değerlendiren bu test yöntemi, diş yüzeyi ile restorasyon arasındaki bağlantıyı ayıracak şekilde bıçak sırtı şeklinde bir aparat yardımı ile uygulanmaktadır.[10,11]

Aparatın kesici ucunun hızı 0,45 ve 1,05 mm/dk arasında olmalı ve kesici ucun bağlanma yüzeyine en yakın şekilde konumlandırılması gerektiği bildirilmiştir.[12]

Bu in-vitro çalışmanın amacı; laminate veneer yapımında kullanılan dört farklı kompozit rezin materyalinin makaslama dayanım dirençleri açısından karşılaştırılarak değerlendirilmesidir.

GEREÇ VE YÖNTEM

Bu in-vitro çalışmada ortodontik veya periodontal nedenlerle yeni çekilmiş, çürüksüz, restorasyonsuz, hipoplastik defekt ve çatlak bulunmayan 60 adet üst santral keser diş kullanıldı.

Kaviteleri hazırlanan bu dişler su ile yıkanıp hava ile kurutulduktan sonra her grupta 15 diş olacak şekilde dört gruba ayrıldı ve her gruba farklı bir kompozit rezin materyali uygulandı. Tüm dişlerin labial yüzeylerine standardizasyonu sağlamak için servikal üçlüde 0,3 mm, orta ve insizal üçlüde ise 0,5 mm'lik rehber oluklar oluşturmak amacıyla derinlik belirleyici elmas frezler (NTI-Kahla GmbH Rotary Dental instruments, Diamond instruments, Germany) kullanıldı. Oluşturulan rehber oluklar 0,5 mm derinliğinde labial yüz preparasyonlarıelde etmek amacıyla ucu chamfer şeklinde sonlanan bir frezle (805/016 no'lu, North Bel, Italy) birleştirildi. Bu preparasyonlar mesial ve distal kontakt noktalarında 0,2 mm'ye kadar azaltılarak bitirildi. Servikal bitiş çizgisi ise mine-sement birleşiminde sonlandırılarak kompozit restorasyon sonrası dişin anatomik kron boyunun korunması amaçlandı.

Gruplardaki tüm dişlere standardizasyonu sağlamak amacıyla üretici firmaların talimatları da göz önünde bulundurularak aynı tip etching (Ivoclar Vivadent Tetric N-Etch Schaan/Liechtenstein) ve adeziv sistem (Ivoclar Vivadent Tetric N-Bond Schaan/Liechtenstein) uygulandı.

Kavite preparasyonları tamamlanan 15'erli gruplara ayrılmış dişlere sırasıyla 1. Gruba nanohibrit bir kompozit rezin olan Grandio, 2. gruba mikrohibrit bir kompozit rezin olan

Gradia Direct, 3. gruba mikrohibrit bir kompozit rezin olan Tetric Ceram ve 4. gruba mikrohibrit bir kompozit rezin olan Amaris restoratif materyalleri üretici firmanın önerileri doğrultusunda sırasıyla uygulandı.

Tüm gruplarda prepare edilen dişlerin labial yüzeylerine 20sn süreyle %37'lik ortofosforik asit jeli (Tetric N-Etch) uygulandı. Tüm yüzeyler 20sn süreyle güçlü bir hava su spreyi ile yıkandı ve 5sn süreyle kurutuldu. Daha sonra uygulama fırçasıyla mine yüzeyine kalın bir tabaka bonding materyali (Tetric N-Bond) uygulandı ve 10sn hafifçe fırçalanarak bonding materyalinin tüm kavite yüzeyine yayılması sağlandı. Uygulanan materyalin fazlası hafif hava spreyiyle uzaklaştırıldı ve 10sn LED ışık kaynağı kullanılarak sertleştirildi. Restoratif materyaller hazırlanan kavitelere 2 mm'lik tabakalar halinde yerleştirildi ve her tabaka 20sn süreyle ışık tutularak polimerize edildi.

Polimerizasyon sonrası restorasyonlardaki fazlalıklar mikrogranüllü alev uçlu frezler ile alındıktan sonra alüminyum oksit kaplı Sof-lex (3M ESPE, St. Paul, MN, USA) diskler yardımıyla su soğutması altında bitirme ve polisaj işlemleri tamamlandı.

Restorasyonları tamamlanan dişler kron kısımları açıkta kalacak şekilde mine-sement birleşimlerinin 1mm aşağısından küp şeklindeki akrilik bloklar içerisine dik olarak gömüldü. Hazırlanan gruplar makaslama bağlanma dayanım testine kadar nemli spançlar içinde muhafaza edildi.

Makaslama Testinin Uygulanması:

Instron test cihazında makaslama testinin uygulanabilmesi için uygun bir deney düzeneği hazırlandı. Örnekler test cihazının alt kısmına sabitlendi. Bıçak sırtına benzer ayırıcı uç kompozit rezin ile diş yüzeyinin birleşim yerine dik gelecek şekilde konumlandırıldı.

Düzenek klinik koşulları olabildiğince taklit edebilmek amacıyla insizal yönde 0.5 mm/dk hızla kırılma oluşana kadar uygulandı ve örneklerin kırılma anındaki değerleri Newton (N) cinsinden kaydedildi. Kırılan örnekler görsel olarak değerlendirildi (Resim 1).

Resim 1: Instron test cihazına yerleştirilmiş örneğin kırılma anındaki görüntüsüve makaslama dayanım testi sonucu kırılan parçanın görüntüsü.

BULGULAR

Çalışmada kullanılan 60 adet örneğin makaslama bağlanma dayanımı değerleri arasında en yüksek değer Grandio kompozit grubunda 742.88N olarak elde edilirken, bu sırayı 686.6N ile Tetric ceram kompozit grubu, 603.73N ile Gradia kompozit grubu ve son olarak da 566.99N ile Amaris kompozit grubu takip etmektedir.

Grupların ortalama kırılma dirençleri en yüksekten düşüğe doğru sırasıyla; Grandio kompozit grubu 517.64N, Gradia tipi kompozit grubu 469.8N, Tetric ceram kompozit grubunda 448.89N ve Amaris kompozit grubunda 429.85N olarak bulunmuştur (Grafik 1).

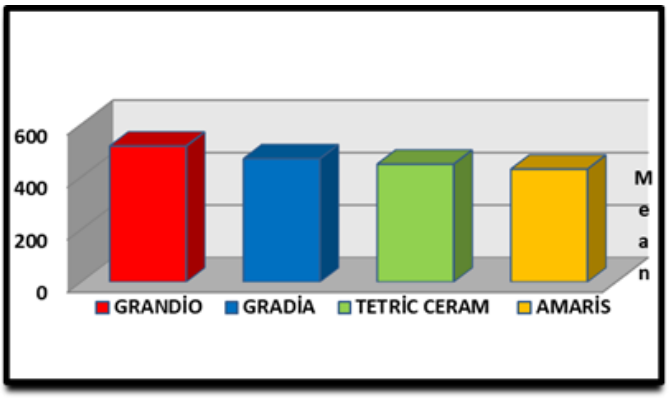

Grafik 1: Makaslama bağlanma dayanımlarının ortalama değerlerinin grafiksel gösterimi.

Ölçümler sonucu elde edilen veriler istatistiksel olarak tek yönlü varyans analizi (one way ANOVA) ve TUKEY HSD testleri kullanılarak değerlendirildi.

Çalışmada elde edilen verilerin istatistiksel değerlendirilmesinde SPSS (Statistical Package for Social Sciences) statistics 21,0 for windows paket programı kullanıldı.

Kullanılan materyallerin one way ANOVA varyans analizi ile yapılan dörtlü grup makaslama bağlanma dayanımı karşılaştırmalarında $p>0,897$ olarak saptanmış olup istatistiksel olarak önemsizdir ($p>0,05$). Makaslama kuvveti her kompozit grubunda benzer düzeyde saptanmıştır.

Çoklu karşılaştırma testlerinden TUKEY HSD testi kullanılarak ölçülen ikili grup karşılaştırmalarında ise gruplar arasında anlamlı bir fark gözlenmemiştir ($p>0,05$).

TARTIŞMA

Restoratif diş hekimliğinin en önemli konularından biri, hastanın kaybolan diş estetiğinin yeniden sağlanmasıdır. Estetik diş hekimliğinin ilk hedefi dişin, yapısal bütünlüğünü ve fonksiyonunu sağlayan doğal görünüşlü restorasyonlar yapmaktır.[6]

Her yeni materyal ve minimal invaziv yöntemler estetik diş tedavilerinin başarısını arttırmıştır. Estetik bilincin artmasıyla birlikte, ön bölge restorasyonlarında minimum preparasyon ile tedavinin sağlanması amacıyla laminate veneer restorasyonları geliştirilmiştir.[13,14]

Son yıllardaki gelişmelerle birlikte mükemmel sonuçlar doğurabilecek ışıkla polimerize olan nano dolduruculu, mikro dolduruculu veya hibrit özellikte çok çeşitli renklere sahip kompozit rezinler kompozit laminate veneerlerin ortaya çıkarılmasını sağlamıştır.[15,16]

Restoratif diş hekimliğinde önemli bir yere sahip olan kompozit laminate veneer restorasyonlarla ilgili çalışmaların az sayıda yapılmış olması, farklı kompozit laminate ve-

neer materyalleri arasındaki önemli farklılıkları sorgulamaya neden olmaktadır. Biz de çalışmamızda, dört farklı tip laminate veneer kompozit rezin materyalinin aynı preparasyon tekniğiyle hazırlanmış diş yüzeylerine makaslama bağlanma dayanımlarını değerlendirdik. Araştırmamızda estetik ve parlatılabilme özelliklerinden dolayı daha koruyucu ve güçlü restorasyonların ortaya çıkmasını sağlayan mikrohibrit rezinleri ve iyi bir estetik ve mekanik dirence sahip olan nanohibrit kompozit rezinleri kullandık.

Laminate veneer yapımında mine yüzeyinden preparasyon yapılıp yapılmaması, yapılması halinde preparasyonun yapıldığı alan ve derinliği araştırmacılar arasında en çok tartışılan konulardan biri olmuştur. Günümüzde laminate veneer uygulamalarında preparasyon yapılmasının gerekliliğini savunan araştırmacı sayısı hızla artmaktadır. Yapılan çalışmalar mine yüzeyinin döner enstrümanlarla prepare edilmesi sonucu elde edilen bağlanma değerlerinin, prepare edilmeyenlere oranla daha yüksek olduğunu göstermiştir. Yapılan araştırmalarda laminate veneer restorasyonların altındaki yüzeyin %50'sinin mine olduğu ve tüm bitiş sınırlarının mine dokusu üzerinde olduğunda uzun dönemde retansiyonun başarılı olduğu bildirilmiştir.[17]

Hobo (1992)[18] yaptığı bir çalışmada, labialde 0,4-0,5mm, gingivalde ise chamfer tarzında 0,3mm.'lik bir preparasyon yapılmasını ve bitim noktalarının stres oluşturmayacak şekilde yumuşatılması gerektiğini savunmuştur.

Çelik ve Kural (1992)[19]; laminate veneerlerde labial mine preparasyonunun mevcut mine kalınlığının yarısı kadar olması gerektiğini belirtmişlerdir.

Doğru şekilde yapılan bir laminate veneer preparasyonuyla restorasyonun bağlanma gücü artmaktadır. Laminate veneer restorasyonlarda kullanılan feather ve knife-edge tarzındaki gingival preparasyonlar daha konservatif kesim şekilleri olmakla birlikte, inceliklerinden dolayı over kontur oluşumuna sebep olmaktadırlar. Hem bu nedenden dolayı hem de gingival bitimin daha kolay kontrol edilmesi açısından, gingival bölgede 0,25 mm genişliğinde chamfer tarzında basamak daha fazla tercih edilir. İnsizal bölgede ise; genellikle insizal bevel, knife edge, overlap, intraenamel ve butt-joint tarzında diş kesimleri yapılır. Laminate veneerin bitim sınırı, kompozit rezinin uzun dönemde aşınmasına bağlı restorasyonun labiale doğru hareket etmesini engellemeye yönelik olarak labialden yaklaşık 75° açıyla oluşturulmalıdır.

Tüm bu sebeplerden dolayı biz de çalışmamızda, labialde 0.5 mm, mesial ve distal kontakt noktalarında 0,2 mm ve gingival basamakta 0,3 mm derinliğinde olacak şekilde chamfer tarzı preparasyon hazırladık.[20]

Hui ve arkadaşları, [20] "pencere tipi" preparasyon tekniğinin, insizal kuvvetlere karşı klinik olarak değerlendirildiğinde kırılma oranı çok daha düşük olan "overlap" preparasyon tekniğinden daha dirençli olduğunu bildirmişlerdir.

Bazı araştırmacılar; laminate veneer preparasyonu yaparken diş boyunu kısaltmamayı önerirken, Calamia ise, insizal kenar kısaltılarak "overlap" tipi preparasyon yapılması gerektiğini belirtmiştir.[21]

Bununla birlikte, Gerlach & NuBbaum[22] yaptıkları bir çalışmada, keser dişlerin aksiyel yöndeki ısırma kuvvetleri ile overlap tip preparasyonların kırılma dirençlerini karşılaştırmışlar ve overlap preparasyonların üç kattan daha fazla kırılma direncine sahip olduklarını göstermişlerdir.

Kompozit rezinin diş dokusuna tutunmasını sağlamak amacıyla, normalde poröz bir yapıda olan minenin içerisindeki kalsiyum tuzlarını eriterek daha poröz hale gelmesini sağlayan etchingleme yöntemleri kullanılmaktadır. Günümüzde bu işlem için fosforik asidin %30-40'lık konsantrasyonları 20-30sn süreyle uygulanmaktadır.[23,24]

Yapılan son araştırmalarla beraber, restorasyon ve diş arasında iyi bir bağlanma sağlanması amacıyla yüzde %37'lik fosforik asit ve bonding ajanları birlikte kullanılmıştır.[25]

Klinik çalışmalarda; kavite ve preparasyon standardını sağlamanın güçlüğü yanında, kullanılan materyal ve uygulama tekniğindeki farklılıklar da bağlanma dayanımı sonuçları üzerinde etkili birer faktördür. Veneer materyali olarak seçilen kompozitin geniş çalışma zamanı tanıması, hava kabarcığı ve buna bağlı porozitenin olmaması, renk seçiminin daha kolay olması, kütlesel bir polimerizasyon yerine her tabakanın ayrı polimerize edilmesi ve bu sayede polimerizasyon büzülmesinin azaltılması tavsiye edilmektedir. Kompozit rezinlerde doldurucu miktarının artmasıyla birlikte polimerizasyon büzülmesi, renklenme ve su emilimi azalırken, aşınma direnci ve mekanik özellikler artmaktadır. Tüm bu özelliklere sahip olan ve optimal düzeyde cam ve silikat içeren hibrid rezinlerin içeriğinin %70'ini inorganik doldurucular oluşturmaktadır.[26]

Kompozit restorasyonlarda daha pürüzsüz yüzeyler elde etmek amacıyla, bitirme ve polisaj aşamalarının tümünü birden uygulayacak tek bir aletin geliştirilmesi üzerine araştırmalar yapılmaktadır. Birçok çalışma, polisaj işlemlerinin kompozitlerin renk değişimleri üzerinde etkili olduğunu göstermiştir. Yapılan çalışmalar sonucunda iyi bir bitirme ve polisaj işlemi sonucunda, kompozit rezin restorasyonların kabul edilebilir yüzey yapısına ulaştıkları belirtilmiştir.[27,28]

Bizim çalışmamızda ise tüm materyaller arasında standardizasyon sağlamak amacıyla, tüm gruplara aynı firmanın total etch adeziv sistemi uygulandı ve üç adet mikrohibrit ve bir adet nanohibrit kompozit rezin kullanımı tecih edildi. Kompozitleri düzeltmek ve parlatmak amacıyla da kompozit materyalin dişe bağlantısını bozmayan Sof-Lex diskler ve özel elmas bitirme frezleri kullanıldı.

Laminate veneerlerin klinik performansları değerlendirildiğinde, toplam başarısızlıkların %67'sinin fraktür ve yüzeyden kopmalardan kaynaklandığı bildirilmiştir. Yeni

geliştirilen materyallerin mine ve dentine bağlanma dayanımlarını ölçmek amacıyla, in-vitro ortamda tensile (çekme), microtensile, shear (makaslama) gibi test metodları kullanılmaktadır.[29]

Bu testler arasından en fazla faydalanılan test metodunun makaslama kuvvetleri olduğu belirlenmiştir. Böylece, bağlanmayı etkileyen faktörlerin standart şartlarda ve detaylı olarak incelenme fırsatı bulunmaktadır.[30]

Sonuçların güvenilir olması ve test aşamalarının uygulanabilir olması nedeniyle, biz de çalışmamızda makaslama bağlanma dayanım testini tercih ettik.

Hara ve arkadaşları,[29] rezin-dentin arasındaki bağlanma dayanımına farklı uygulama hızlarının etkisini araştırdıkları çalışmalarında, en yüksek bağlanma dayanımını 5,0mm/dk hız uygulanan örneklerden elde etmişler ve bu hızın uygulandığı örneklerde %47 oranında adeziv kopma olduğunu tespit etmişlerdir. En düşük bağlanma dayanımının ise 0,75mm/dk başlık hızında olduğunu ve bu hızda %91 oranında adeziv kopma olduğunu göstermişlerdir. Bununla birlikte bazı araştırmacılar, yükleme hızının arttıkça kırılma için yeterli süre oluşmadığından hatalı sonuç elde edilme olasılığının arttığını iddia etmişlerdir.

Biz de çalışmamızda, hatalı sonuç elde etme olasılığını düşürmek ve standardizasyonu sağlamak amacıyla, tüm dişlere benzer çalışmalarda kullanılan 0,5mm/dk yükleme hızını uyguladık.

Helkimo ve arkadaşları,[13] anterior dişler için fizyolojik ısırma kuvvetinin 108-176N aralığında olduğunu bildirirken, Hagberg ve arkadaşları ise 130-230N olarak tespit etmişlerdir.

Khaliq ve arkadaşları,[30] premolar dişler üzerinde farklı materyaller kullanarak yaptıkları bir çalışmada, laminate veneerlerin ortalama kırılma dirençlerini 226-336N arasında bulmuşlar ve restorasyonların tamamının normal ısırma kuvvetlerine karşı dayanıklı olduğunu göstermişlerdir.

Türkaslan ve arkadaşları[31] ise, farklı materyaller ve restorasyon tekniklerini kullandıkları bir laminate veneer çalışmasında, materyallerin ortalama kırılma dirençlerini 552-796N aralığında belirlemişlerdir.

Bu çalışmanın aksine bizim çalışmamızda; dört farklı kompozit rezin grubunun ortalama makaslama dayanım değerleri fizyolojik ısırma kuvvetlerinin üzerinde (429-517N) tespit edildi.

Araştırmamızda incelenen dört farklı restoratif materyal içerisinde daha yüksek miktarda inorganik doldurucu içeren nanohibrit tipi kompozit rezinde (Grandio) makaslama bağlanma dayanım değerleri mikrohibrit rezin materyallerden daha yüksek miktarda saptandı. Bu sonuç, inorganik yapının artmasıyla birlikte kompozit rezinlerin daha dirençli hal almasıyla açıklanabilir.

SONUÇLAR

Araştırmamızda kullanılan nanohibrid yapılı kompozit rezin materyali olan Grandio, gruplar arası değerlendirmede en yüksek, mikrohibrit yapılı kompozit rezin materyallerinden Amaris ise kırılma direnci bakımından en düşük kompozit rezin olarak belirlendi.

Çalışmamızda kullanılan materyalleri makaslama bağlanma dayanım değerleri açısından karşılaştıracak olursak, nanohibrid kompozit rezinleri klinik olarak laminate veneer uygulamaları için tavsiye edebiliriz.

KAYNAKLAR

1. Ölmez MH, Arslan S. Kompozit restorasyon uygulamalarında estetik illüzyon teknikleri. Erciyes Üniv. Diş Hek. Fak. Derg. Journal of health scıence 2014; 23: 22-27.

2. Karataş Ö, Özakar İlday N, Türel V, . Anterior mine hipoplazisinin kompozit restorasyonlarla tedavisi: İki olgu sunumu. Atatürk Üniv. Diş Hek. Fak. Derg 2013; 23: 371-374.

3. Burke FJT, Wilson NHF, Cheung SW, . Influence of patient factors on age of restorations at failure and reasons for their placement and replacement. Journal of Dentistry 2001; 29: 317-324.

4. Callea M, Montanari M, Dallı M, . A Composite Laminate Veneer Technique for Diastema Closure: A Report of Ten Cases. Doi: 10.5577/intdentres 2012.vol2.no3.2.

5. Yüzügüllü B, Tezcan S. Renk değişimine ve erozyona uğramış dişlerde laminat veneer restorasyon seçeneklerinin endikasyon bakımından karşılaştırılması. CÜ Diş Hek. Fak. Derg. 2005; 8: 133-137.

6. Bakır EP, İnce B, Bahşi E, Dallı M. Dört farklı laminate veener restorasyon materyalinin mikrosızıntı açısından değerlendirilmesi, Dicle Diş Hek. Derg 2012; 13: 12-19.

7. Bölükbaşı, İA. Farklı Preparasyon Teknikleri Uygulanmış Kompozit Laminate Veneer Restorasyonların İncelenmesi, Doktora Tezi, Ege Üniversitesi Diş Hekimliği Fakültesi, 2011.

8. Shih W, Lai Y, Liu J, . Effects of saliva contamination on the shear bond strength of resin-modified glass ionomer cement to primary teeth dentin. J Dent Sci. 2006;1(3):101-106.

9. Bek G, Eligüzeloğlu E, Arısu HD, ve ark. Akışkan Kompozit Rezinlerin Dentine Mikrogerilim Bağlanma Dayanımı Üzerine Etkileri. GÜ Diş Hek Fak Derg 2008; 25: 1-6.

10. Adebayo OA, Burrow MF, Tyas MJ. Bond strength test: role of operator skill. Aust Dent J 2008;53(2):145-150.

11. Cekic-Nagas I, Ergun G, Tezvergil A, . Effect of fiberreinforced composite at the interface on bonding of resin core system to dentin. Dent Mater J 2008; 27: 736-743.

12. İlday Özakar, N. Farklı fiberlerle güçlendirilmiş kompozit rezinin mine ve dentine bağlanma dayanımının makaslama testi metoduyla değerlendirilmesi ve kırılma yüzey alanlarının taramalı elektron mikroskobuyla incelenmesi, Doktora Tezi, Atatürk Üniversitesi Sağlık Bilimleri Enstitüsü, 2010.

13. Aydoğan Bölükbaşı, İ. Farklı Preparasyon Teknikleri

Uygulanmış Kompozit Laminate Veneer Restorasyonların İncelenmesi, Doktora Tezi, Diş Hastalıkları ve Tedavisi Anabilim Dalı, İzmir, 2011.

14. Col DSJ D'Souza, Lt Col M Kumar. Esthetics and Biocompatibility of Composite Dental Laminates. MJAFI 2010; 66: 239-243.

15. Özdemir E, Ağuloğlu S, Değer Y. Ön Dişlerinde Mine Defektleri Bulunan Üç Hastanın Kompozit ve Porselen Laminate Veneerler Kullanılarak Estetik Rehabilitasyonu. GÜ Diş Hek Fak Derg 2009; 26: 171-176.

16. Patents; Researchers Submit Patent Application, "Dental Veneer System and Method", for Approval. Health & Medicine Week 2014; 16: 36-54.

17. D'Arcangelo C, De Angelis F, Vadini M, . Clinical evaluation on porcelain laminate veneers bonded with light-cured composite: results up to 7 years. Clin Oral Investig 2012; 16: 1071-1079.

18. Hobo S. Porcelain laminate veneers with three-dimensional shade reproduction. Int Dent J 1992; 42: 189-198.

19. Çelik E, Kural O. Porselen laminate veneerler. HÜ Diş Hek Fak Derg 1992; 16: 1-6.

20. Toman M, Nizam N. Güldüğünde Dişetileri Görünen Ve Üst Çene Ön Bölge Dişlerinde Çapraşıklık Olan Dişlerin Tedavisinde Minimal İnvaziv Yaklaşım. EÜ Diş Hek Fak Derg 2014; 35: 31-36.

21. Calamia, J.R.: Etched porcelain veneers: The current state of art, Quintessence int. 1985; 16: 9-14.

22. Gerlach KL, NuBbaum P. An electric method for determination of lower jaw loadability in patients. Deutsche Zahnarztliche Zeitung 1984; 39: 146.

23. Walls AWG, Murray JJ, McCabe JF. Composite laminate veneers: A clinical study. J Oral Rehabil 1988; 15: 439-454.

24. Zaimoğlu A, Karaağaçlıoğlu L. Microleakage in porcelain laminate veneers. J Dent 1991; 19: 369-372.

25. Fradeani M, Redemagni M, Corrado M. Porcelain laminate veneers: 6- to 12- year clinical evaluation-a retrospective study. Int J Periodontics Restorative Dent 2005; 25: 9-17.

26. Baratieri LN, Monteiro S, Andrada MAC, . Composite resin veneers. -A new technique. Quint Int 1992; 23: 237-243.

27. Titley K, Chernecky R, Chan A, . The composition and ultrastructure of resin tags in etched dentin. Am J Dent 1995; 8: 244-230.

28. Türkün LS, Türkün M. Comparison of the color stability of three veneering resin composites against staining solutions, bleaching and polishing systems. J Esthet Dent 2004;16(5):290-301.

29. Hara AT, Pimenta LA, Rodrigues AL. Jr. Influence of cross-head speed on resin- dentin shear bond strength. Dent Mater 2001; 17: 165-169.

30. Abdul Khaliq AG, Al-Rawi II. Fracture strength of laminate veneers using different restorative materials and techniques (A comparative *in vitro* study). J Bagh College Dentistry 2014; 26: 1-8

31. Turkaslan S, Tezvergil-Mutluay A, Bagis B, . Effect of intermediate fiber layer on the fracture load and failure mode of maxillary incisors restored with laminate veneers. Dent Mater J 2008; 27: 61-68.

Atmosferik soğuk plazma uygulamasının titanyum meş üzerindeki etkilerinin *in vitro* olarak değerlendirilmesi

Evaluation of the effect of atmospheric cold plasma application on titanium mesh as *In vitro*

Yrd. Doç. Dr. Hüseyin Akçay
İzmir Katip Çelebi Üniversitesi, Diş Hekimliği Fakültesi, Ağız Diş ve Çene Cerrahisi A.D., İzmir

Arş. Gör. Harun Görgülü
İzmir Katip Çelebi Üniversitesi, Diş Hekimliği Fakültesi, Ağız Diş ve Çene Cerrahisi A.D., İzmir

Yrd. Doç. Dr. Utku Kürşat Ercan
İzmir Katip Çelebi Üniversitesi, Mühendislik ve Mimarlık Fakültesi, Biyomedikal Mühendisliği Bölümü, İzmir

Yrd. Doç. Dr. Murat Ulu
İzmir Katip Çelebi Üniversitesi, Diş Hekimliği Fakültesi, Ağız Diş ve Çene Cerrahisi A.D., İzmir

Arş. Gör. Fatma İbiş
İzmir Katip Çelebi Üniversitesi, Mühendislik ve Mimarlık Fakültesi, Biyomedikal Mühendisliği Bölümü, İzmir

Arş. Gör. Emina Afra Demirci
İzmir Katip Çelebi Üniversitesi, Mühendislik ve Mimarlık Fakültesi, Biyomedikal Mühendisliği Bölümü, İzmir

Yrd. Doç. Dr. Ozan Karaman
İzmir Katip Çelebi Üniversitesi, Mühendislik ve Mimarlık Fakültesi, Biyomedikal Mühendisliği Bölümü, İzmir

Geliş tarihi: 5 Mayıs 2017

Kabul tarihi: 15 Ağustos 2017

doi: 10.5505/yeditepe.2018.06078

Yazışma adresi:
Arş. Gör. Harun Görgülü
İzmir Katip Çelebi Üniversitesi, Diş Hekimliği Fakültesi
Ağız Diş ve Çene Cerrahisi A. D.
Aydınlıkevler Mahallesi, 6782. Sk. No:48, 35640 Çiğli/İzmir
Tel: 0090 555 428 98 63
E-posta: harungorgulu89@hotmail.com

ÖZET

Amaç: Bariyer membranlar kemik defektlerinde boş bir alan oluşturması ve kan pıhtısını stabilize ederek yumuşak doku göçünün engellenmesi amacıyla kullanılmaktadır. Bariyer olarak kullanılan materyaller biyouyumluluk, doku integrasyonu, boşluk oluşturma yeteneği ve klinik kullanımını geliştirmek için bazı fiziko-kimyasal özellikler ile karakterize edilmelidir. Çalışmanın amacı çeşitli malzemelerde yüzey enerjisini ve ıslanabilirliğini artırdığı gösterilmiş olan atmosferik soğuk plazmanın(ASP), titanyum meş yüzeyine uygulanmasıyla yüzeyde meydana gelen hücre tutulumunun, protein adsorbsiyonunun ve ıslanabilirliğin açısal olarak incelenmesi ve karşılaştırılmasıdır.

Gereç ve Yöntem: 1x1 cm boyutlarında, 0,3 mm kalınlığında 1,6 mm delik çapı içeren meşler, özel üretim mikrosaniye darbeli plazma güç kaynağı kullanılarak elde edilen dielektrik bariyer deşarj (DBD) hava plazma ile muamele edilmiştir. Meşlerde kontrol grubunda herhangi bir uygulama yapılmazken, çalışma grubundaki meşlere 90 saniye boyunca mikrosaniye plazma jeneratörü ile ASP uygulaması yapılmıştır. Temas açısı ölçümleri gonyometre kullanılarak yapılmıştır.

Bulgular: Islanabilirlik değerlendirmesinde en iyi sonucun 90 saniyelik zaman diliminde ölçüldüğü görülmüştür. 6 saatlik inkübasyon periyodu sonrasında inkübatörden çıkarılan örneklerde protein miktarı arasında istatistiksel olarak anlamlı bir fark bulunmamıştır ($p>0,05$). 24 saatlik zaman diliminde gruplar arasında istatistiksel olarak anlamlı fark bulunmaktadır ($p<0.05$). Hücre canlılığı ve üremesinde 1. günde anlamlı bir fark bulunmamıştır ($p>0,05$) ancak 3. ve 5. günlerde anlamlı fark bulunmuştur ($p<0,05$).

Sonuçlar: Son zamanlarda argon atmosferik basınç plazmasının titanyum disklerde hücre yayılmasını ve ıslanabilirliği artırdığı rapor edilmiştir. Islanabilirlik açısından bakıldığında diğer çalışmalarla uyumlu olarak bizim çalışmamızda da ASP uygulamasının ıslanabilirliği artırdığı ve kontak açısını düşürdüğü sonucuna varılmıştır. Uzun dönemde hücre tutunması ve çoğalması üzerinde etkileri görülmektedir. Sonuç olarak konuyla ilgili daha ileri deneysel ve klinik çalışmalara ihtiyaç vardır.

Anahtar kelimeler: Meş, atmosferik soğuk plazma, protein adsorbsiyonu, hücre kültürü

SUMMARY

Aim: Barrier membranes are used to create an empty space in the bone defects and to stabilize the blood clot to prevent soft tissue migration. Materials used as barriers should be characterized by some physico-chemical properties to improve biocompatibility, tissue integration, void formation ability and clinical use. The application of atmospheric cold plasma(ACP), which has been shown to increase surface energy and wettability in various materials intended to work, angularly examines and correlates the cellular uptake, protein adsorption and wettability on the surface of the titanium mesh.

Materials and Method: Mesh with dimensions of 1x1 cm and a diameter of 1.6 mm with a thickness of 0.3 mm was treated with air barrier plasma obtained by using a specially produced microsensor pulsed plasma power source. While there is no application in the control group, the mills in the study group were subjected to ACP application with microgeneration plasma generator for 90 seconds. The contact angle measurements were made using a goniometer.

Results: The best result in the wettability evaluation was found to be measured in 90 seconds time. There was no statistically significant difference between the amount of protein in samples removed from the incubator after 6 hours of incubation period ($p>0.05$). There is a statistically significant difference between the groups in the 24-hour time frame ($p<0.05$). No significant difference was found on day 1 in cell viability ($p>0.05$) and expression, but a significant difference was found on days 3 and 5 ($p<0.05$).

Conclusions: Recently, argon atmospheric pressure plasma has been reported to increase cell diffusion and wettability in titanium discs. In terms of wettability, in accordance with other studies, our work also resulted in the ACP application increasing the wettability and decreasing the contact angle. Long-term effects on cell adhesion and proliferation are seen. Consequently, there is a need for further experimental and clinical studies of the subject.

Keywords: Mesh, atmospheric cold plasma, protein adsorption, cell culture

GİRİŞ

Travma, kanser, konjenital anomaliler veya enfeksiyon geniş doku defektlerine neden olabilir. Dokuların rejenerasyonunda problem genellikle sert dokular ile ilişkilidir. Çünkü hızlı rejenere olan yumuşak dokular, başlangıçta sert doku ile kaplı olan bölgeye göç ederek yavaş rejenere olan kemik dokunun rejenerasyonunu engellemektedir.[1-3] Kemik defekti sahalarında yumuşak doku göçünü engellemek ve kemik hacmini artırmak amacıyla rezorbe olan ya da rezorbe olmayan membranlar ile yapılan Yönlendirilmiş Kemik Rejenerasyonunu (YKR) da içeren çeşitli teknikler geliştirilmiştir. YKR ile kemik oluşumu beklenen sahada, bir bariyer yardımıyla sadece kemik yapımında görev alan hücrelerin ulaşması sağlanırken, hızlı çoğalma kabiliyetine sahip yumuşak dokuların ise bölgeye göçünün engellenmesi hedeflenir.[4] Kemik ogmentasyonu yapılacak olan alanda boşluk oluşturmak ve böylece kan pıhtısını stabilize etmek ve yumuşak doku penetrasyonunu engellemek amacıyla bariyer membranlar kullanılabilir.[5, 6]

Bariyer olarak kullanılan malzemeler biyouyumluluk, doku uyumu, hücre oklüzyonu, boşluk oluşturma yeteneği ve klinik kullanım kolaylığı temin etmek üzere bazı fiziko-kimyasal özellikler ile karakterize edilmelidir.[6]

Titanyum materyallerde kesim, asitleme gibi yüzey işlenmesi için yapılan işlemler sonrasında yüzeyde hidrokarbon tabakası oluşmaktadır.[7-9] Titanyum yüzeylerin hidrokarbon ile kontaminasyonu yüzeyin biyolojik olarak yaşlanmasına ve yüzeyde osteoblast aktivitesinde azalmaya neden olmaktadır.[7-9] İşlenmiş bir titanyum yüzeyin olgunlaşması 4 haftalık bir süre almaktadır. Olgunlaşan titanyum yüzeyinde oluşan karbon tabakası titanyumun hidrofobik özellik kazanmasına neden olmaktadır. Hidrofobik olan yüzeye osteoblastlar ve proteinler daha az ataşman göstermektedir. Bu durum da kemik iyileşmesini olumsuz yönde etkilemektedir.[10]

Plazma maddenin dördüncü hali olarak bilinmekte ve iyonize gaz, serbest elektronlar, yüklü parçacıklar ve elektriksel olarak uyarılmış moleküller ve atomlardan oluşmaktadır.[11,12] Biyomedikal uygulamalarda kullanılan atmosferik basınç plazması işleminin, reaktif ürünlerin yüksek konsantrasyonları nedeniyle yüzeyin kimyasını ve enerjisini etkili bir şekilde değiştirdiği gösterilmiştir.[13] Plazma uygulamasının, CaP kaplı titanyum yüzeylerde, yüzey etrafındaki kemik gelişimini artırdığı rapor edilmiştir.[14]

Titanyum yüzeylerin özellikleri; protein adsorbsiyonu, hücre-yüzey ilişkileri, yüzeyde hücre tutunması ve gelişmesi gibi süreçleri yakından etkilemektedir.[15] Titanyum yüzey özelliklerinden olan ıslanabilirlik, yara iyileşmesinin erken fazlarında sağladığı avantajlar ve osteointegrasyonu artırması açısından önemlidir.[16, 17]

Çalışmanın amacı çeşitli malzemelerde yüzey enerjisini ve ıslanabilirliğini artırdığı gösterilmiş olan atmosferik soğuk plazmanın (ASP), titanyum meş yüzeyine uygulanmasıyla yüzeyde meydana gelen protein adsorbsiyonunun ve ıslanabilirliğin açısal olarak incelenmesi ve karşılaştırılmasıdır.

GEREÇ VE YÖNTEM

Atmosferik Soğuk Plazma Muamelesi

1x1 cm boyutlarında, 0,3 mm kalınlığında 1,6 mm delik çapı içeren meşler, özel üretim mikrosaniye darbeli plazma güç kaynağı (Advanced Plasma Solutions, Malvern, PA, ABD) kullanılarak elde edilen dielektrik bariyer deşarj (DBD) hava plazma ile muamele edilmiştir. Meşlerin ASP ile yapılan muamelesi, 31,4kV voltaj, 1,5kHz frekans, 6W güç ve 10µs darbe genliği parametreleri ve 2mm deşarj mesafesinde 90sn boyunca yapılmıştır.

Islanabilirliğin Değerlendirilmesi

Projede kullanılacak olan tüm meşler uygun koşulların sağlanması ve olgunlaşması amacıyla 134°C'de 15 dakika otoklavda (Nüve, Ankara, Türkiye) steril edilip daha sonra karanlık bir ortamda 4 hafta boyunca bekletilmiştir. Böylece yüzeyde gerekli düzeyde karbonizasyon oluşarak uygun koşullar sağlanmıştır. Çalışma öncesi her gruptan 3 adet olmak üzere toplam 6 titanyum meş üzerinde ıslanabilirlik değerlendirilmiştir.

Meşlerde kontrol gurubunda herhangi bir uygulama yapılmazken, çalışma gurubundaki meşlere 90 saniye boyunca mikrosaniye plazma jeneratörü ile ASP uygulaması yapılmıştır. Temas açısı ölçümleri gonyometre (KSV Attension Theta) kullanılarak yapılmıştır. Bu amaç için 4µl distile su plazma ile muamele edilen plak yüzeylerine damlatılmıştır. Gonyometre cihazının kendi yazılımı kullanılarak, su damlasının sol ve sağ taraflarında açı ölçümleri alınmıştır. Herhangi bir hatalı ölçüme karşı tüm ölçümler en az iki defa tekrar edilmiştir. Alınan sonuçların Student t testi ile istatiksel analizi yapılmıştır.

Protein Adsorbsiyonunun Değerlendirilmesi

Protein adsorbsiyonu için 0,3mm kalınlığında toplam 2 adet titanyum meş (Ramed, İzmir, Türkiye) kullanılmıştır. Meşlerin her biri kültür kaplarına koyulmak üzere 1x1 cm boyutlarında 6 parçaya, toplamda 12 parçaya bölünüp kültür kaplarına yerleştirilmiştir. Kültür kaplarına yerleştirmeden önce daha önce tarif edildiği şekilde plazma muamelesi yapılmıştır.

Protein adsorbsiyonunu değerlendirmek için model protein olarak sığır serum albümini (Pierce Biotechnology, Rockford, IL) ve sığır plazma fibronektini (Sigma-Aldrich, St Louis, MO) kullanılmıştır. 1:1 protein-salin oranında karıştırılmış 300µl protein solüsyonu daha önceden kesilmiş olan titanyum meşleri barındıran 12 delikli kültür kaplarına eklenmiştir. Kesilen meşler kültür kabında fikse edilmeden stabil bir şekilde bulundurulmuştur. Daha sonra 37ºC'de steril nemli koşullar altında 6 ila 24 saat inkübasyon süresi boyunca kültür kaplarında bekletilmiştir. Adezyon göstermeyen proteinleri içeren çözelti uzaklaştırılmış ve 37ºC'de 60 dakika boyunca mikro-bisinkoninik asit (Pierce Biotechnology, Rockford, IL) ile karıştırılmıştır. Protein miktarı 562nm'de bir mikroplak okuyucusu (Synergy HTX Multi-Mode Reader, ABD) kullanılarak ölçülmüştür. Protein adsorbsiyon testi için test kiti içerisinde bulunan sığır albümin çözeltisi kullanılarak, deney gruplarındaki protein adsorbsiyonu ölçümünde kullanılmak üzere standart eğrisi çizilmiştir. Deney gruplarındaki protein adsorbsiyonu bu standart eğri kullanılarak belirlenmiştir.

Protein adsorbsiyon seviyeleri, kontrol grupları %100 adsorbsiyon kabul edilerek normalize edilmiş ve yüzdesel adsorbsiyon olarak ifade edilmiştir.

Hücre kültürü ve Canlılık Analizi Testi

Çalışmada kullanılan sıçan kemik iliği kaynaklı mezenkimal kök hücre (MKH) hattı Ege Üniversitesi Hayvan Hücre Kültürü ve Doku Mühendisliği Araştırma Grubundan temin edilmiştir. Rutin hücre kültürü sırasında alfa modfikasyonlu minimum essential besi ortamı (α-MEM) (Sigma-Aldrich, Steinheim) besi ortamı %10 fetal sığır serumu (fetal bovine serum-FBS) (Sigma-Aldrich, Steinheim), %1 L-glutamin (Gibco, Grand Island, US), ve % 0,1 penisilin/streptomisin ile zenginleştirilerek kullanılmıştır. Hücreler 37°C ve %5 CO_2 hava içeren inkübatörde kültüre edilmiştir.

MKH 25,000 hücre/örnek yoğunluğu kullanılarak direkt olarak titanyum meş üzerine ekilmiştir. Titanyum meşler üzerinde belli aralıklarla açılmış dairesel delikler bulunmasından dolayı, hücrelerin delikler arasındaki titanyum yüzeyde kalmasına özen göstererek ekilmiştir. Hücre canlılık analizi 3-(4,5-dimethylthiazol-2-yl)-2,5-diphenyltetrazolium bromide (MTT) (Cell Proliferation Kit (I), Roche GmbH, Mannheim, Almanya) testi üretici talimatları izlenerek 1, 3 ve 5. günlerde yapılmıştır. %10 MTT solüsyonu içeren serumsuz besi ortamı hücreler üzerine eklenerek 2 saat inkübasyona bırakılmış ve daha sonra dimetil sülfoksit (DMSO) (Sigma Aldrich, St. Louis, Missouri, ABD) eklenerek optik yoğunluk Mikro plaka okuyucu (Synergy™ HTX- BioTek, Winooski, VT, ABD) ile 570 nm'de (BioTek, Winooski, VT, ABD) ölçülmüştür.

BULGULAR

Çalışmada protein adsorbsiyonu ölçümü için toplamda 12 adet 1x1 cm ebatlarında titanyum meş kullanılmıştır. Titanyum meşler 2 gruba ayrılıp 6 ve 24 saat olmak üzere 2 zaman diliminde protein adsorbsiyonu değerlendirmesi yapılmıştır. 6 saatlik zaman dilimi için toplamda 6 adet titanyum meş 2 alt gruba ayrılmıştır. Alt gruptaki 3 titanyum meşe 90 saniye süreyle ASP uygulaması yapılmış ve diğer 3 titanyum meşe ise herhangi bir uygulama yapılmadan kültür kaplarına konmuştur. 24 saatlik zaman diliminde ise toplamda 6 titanyum meş bulunup bunların yarısına 90 saniye plazma uygulanırken yarısına ise uygulama yapılmamıştır.

6 saatlik inkübasyon periyodu sonrasında inkübatörden çıkarılan örneklerde protein miktarı değerlendirilmiş olup, plazma grubundaki protein miktarı kontrol grubundaki başlangıçtaki protein miktarına göre yüzdesel olarak normalize dilmiştir. Bu işlem için kontrol grubunda yapılan spektrofotometrik ölçüm sonucu %100 protein adsorbsiyonu olarak değerlendirilirken bu ölçüme bağlı olarak plazma grubundaki protein adsorbsiyonu %103 olarak hesaplanmıştır. Bu sonuçlara göre gruplar arasında istatiksel olarak anlamlı bir fark bulunmamıştır (Grafik 1).

24 saatlik inkübasyon periyodunda kontrol grubundaki 100 birim olan protein miktarı plazma grubunda 147 birim olarak ölçülmüştür. Uzun dönem sonuçlarına göre gruplar arasında istatistiksel olarak anlamlı fark bulunmaktadır (Grafik 1).

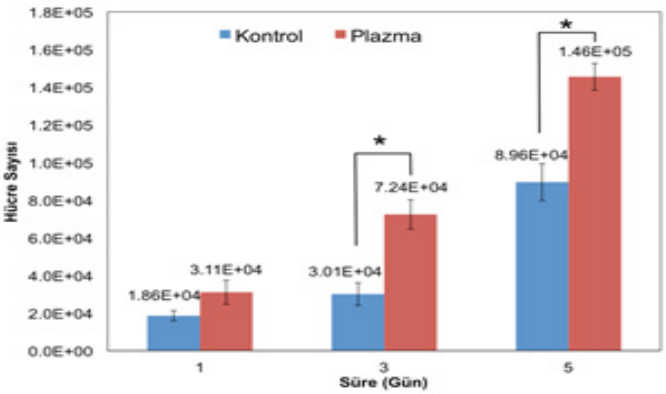

Grafik 1. Gruplar arasındaki protein miktarındaki artış (*: p<0,05)

Islanabilirlik ölçümü için uygun zaman dilimi pilot bir çalışma ile belirlenmiş olup bu amaca yönelik çeşitli zaman dilimlerinde plazma uygulaması yapılmıştır. Pilot çalışma sonucunda ASP uygulama süresinin artışı ile temas açısının düştüğü fazda bu ilişkinin 90 saniye ASP uygulama süresine kadar devam ettiği ve 90 saniyeden fazla ASP uygulaması ile temas açısının daha fazla düşmeyip bir platoya ulaştığı görülmüştür. Bu nedenle çalışmanın tüm aşamalarında plazma uygulaması periyodu 90 saniye olarak seçilmiştir (Grafik 2).

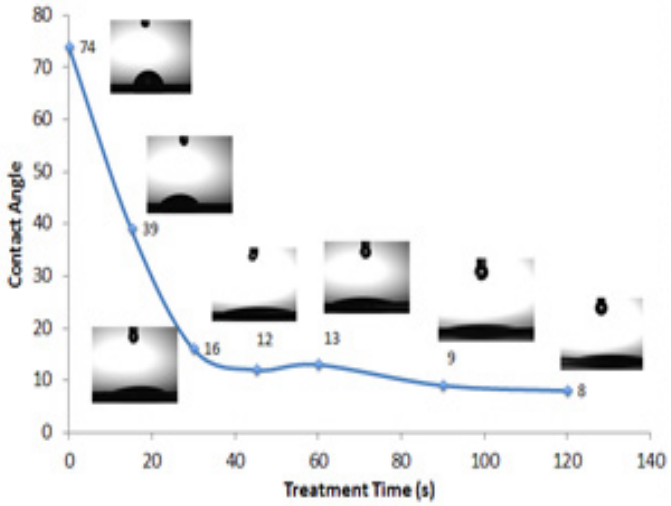

Grafik 2. Çeşitli zaman dilimlerinde kontak açısının değerlendirilmesi

Toplam 6 adet 0,3 mm kalınlığında 1x1cm boyutlarındaki düz plaklar 2 gruba ayrılmıştır. Gruplardan birine plazma uygulanırken kontrol grubuna herhangi bir işlem uygulanmamıştır.

Kontak açısı ölçümleri yapılan titanyum plakların, ortalama açı değerleri kontrol grubunda 73,8° hesaplanırken bu değer 90. saniyede 8,4° olarak hesaplanmıştır (Resim 1).



Resim 1. 0 ve 90 saniyelik zaman dilimlerinde su damlalarının görüntüsü (Açı±SD)

Bu sonuçlara göre gruplar arasında istatiksel olarak anlamlı bir fark bulunmaktadır.

Titanyum meşler üzerine uygulanan plazma muamelesinin hücre canlılığına ve bölünmesine olan etkisi değerlendirilmiştir. Kontrol meşleri yüzeyinde 1, 3 ve 5. günlerde belirlenen hücre sayıları 1,86x104, 3,01x104 ve 8,96x104 iken plazma uygulaması yapılan meşlerin yüzeyinde aynı sürelerde 3,11x104, 7,24x104 ve 1,46x105 hücre bulunmaktadır. Hücre çoğalması test sonuçlarına göre 3 ve 5. günlerde kontrol ve plazma grubu arasında hücre çoğalması arasında anlamlı bir fark olduğu belirlenmiştir (Grafik 3).

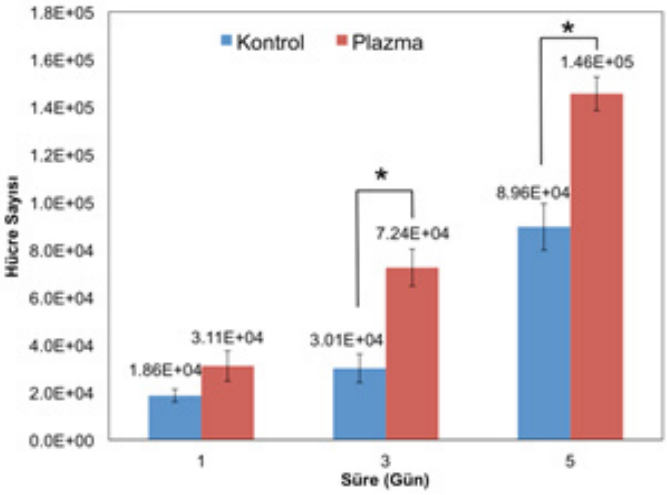

Grafik 3. Gruplar arasında hücre çoğalmasının karşılaştırılması (*: p<0,05)

TARTIŞMA

Plazma uygulaması yüzey işlemleri ve kaplamalar, atık imha, kimyasal sentez, işleme ve yüksek hassasiyetli plazma kaynağı gibi alanlarda kullanılmaktadır. Termal plazmaların aksine; termal olmayan plazmalar nispeten daha az tahribat gösteren karakteri ve daha yumuşak bir kimyasal reaktivite ile kombine olarak temizleme ve aşındırma, yüzey mühendisliği, adezyon geliştirme ve biyomateryal geliştirmede kullanılmaktadır.[18, 19]

Termal olmayan plazmalar diş hekimliği alanında kullanılmaktadır ve yüzey ıslanabilirliğini artırdığı çeşitli çalışmalarda rapor edilmektedir.[20, 21] Önceki çalışmalarda, ASP uygulamasının silikon ölçü malzemelerinin değme açısını 63°'den 13°'ye düşürdüğü rapor edilmiştir.[20] Yine bir diğer çalışmada, akrilik rezin materyallerinin ASP ile muamelesi sonucu istatistiksel olarak anlamlı şekilde hidrofilisite kazandığı gösterilmiştir.[21] Ayrıca, Valverde ve ark.[22] 24 adet zirkonyum disk üzerinde ASP'nin yüzey enerjisi üzerine etkilerini incelemişlerdir. Çalışmanın sonuçları karbon elementinde azalma ve oksijen elementinde artma olduğunu göstermektedir. Polar komponentlerde plazma uygulaması yapılan guruplarda artış görülmektedir. Sonuç olarak ise ıslanabilirliği artırdığını rapor etmişlerdir. Benzer olarak plazma uygulamasının titanyum yüzeyler üzerinde özellikle hidroksil (OH) gruplarındaki artışa bağlı olarak yüzeyin hidrofilisitesini artırdığı bildirilmiştir.[23] Bunun yanında, İbiş ve ark. farklı implant malzeme yüzeylerinin ASP ile muamelesi sonucu hidrofilik özellik kazandığını göstermiştir.[24] Bu çalışmada elde edilen ASP uygulaması sonucu yüzey ıslanabilirliğinin arttığına dair sonuçlar, literatür ile uyum göstermekte olup, plazma oluşumu sırasında açığa çıkan reaktif oksijen türlerinin titanyum yüzey ile reaksiyona girerek, titanyum meş yüzeyine OH gibi polar grupların eklenmesi sonucu meş yüzeyinin hidrofilisitesinin arttığı düşünülmektedir.

Son zamanlarda argon atmosferik basınç plazmasının titanyum disklerde hücre yayılmasını ve ıslanabilirliği ar-

tırdığı rapor edilmiştir.[25] Materyallerin ıslanabilirliği direkt olarak yüzeyin hidrofilitesi ile ilişkilidir ve bu durumun artırılması son zamanlarda ilgi görmektedir. Çünkü son bulgular konak doku ile titanyum yüzey arsındaki etkileşimin hidrofilik yüzeylerde daha yüksek olduğunu göstermektedir. Kimyasal lüminesan algılama sonuçlarında; deneyden 24 saat önce ultraviyole-A ile birlikte plazma kaynaklı iyon implantasyonu yapılan diskler daha fazla serum fibronektin adsorbsiyonu göstermektedir. Bu durum artmış yüzey hidrofilitesinden kaynaklanmaktadır.[7,8] Duske ve ark.[26] titanyum dental implant malzemesinin ASP ile muamelesi sonucu implant yüzeyinde ASP uygulamasından 24 saat sonra anlamlı şekilde hücre tutunmasında artış gözlendiğini rapor etmişlerdir.

Bu çalışmada yüzey hidrofilitesini artırmak için titanyum meş ve plaklara ASP uygulaması yapılmıştır. Çalışmamızda protein adsorbsiyonu ve ıslanabilirliği değerlendirmek için insan biyolojisine en uyumlu olan titanyum materyalinden yapılmış plak ve meşler kullanılmıştır. Islanabilirlik açısından bakıldığında diğer çalışmalarla uyumlu olarak bizim çalışmamızda da ASP uygulamasının ıslanabilirliği artırdığı ve kontak açısını düşürdüğü sonucuna varılmıştır. Bunun bir etkisi olarak model protein olarak kullanılan serum albümin ve plazma fibronektinin titanyum yüzeye tutunması ve yüzeyde hareketinde artış beklenmektedir. Çalışmamızın kısa dönem verilerine bakıldığında 6. saatte alınan sonuçlarda anlamlı bir artışın olmaması, proteinin tutunması için gerekli zamanın kat edilmemiş olmasından kaynaklandığı düşünülmüştür. Uzun dönem verilere bakıldığında 24. saatte protein tutunmasında %47'lik bir artışın olduğu gözlenmiştir. Bu durum ise ıslanabilirliğin protein tutunmasında etkili olduğunu göstermektedir. Bununla birlikte, ASP uygulaması ile ıslanabilirliği artan meşlerin hücre çoğalmasını da anlamlı oranda arttırdığı görülmüştür.

SONUÇLAR

Sonuçlar YKR uygulamalarında bariyer olarak kullanılan titanyum meş yüzeylerine 90 saniyelik ASP uygulamasının kemik oluşumunu olumlu yönde etkileyeceğini işaret etmekte olup konuyla ilgili daha ileri deneysel ve klinik in vivo çalışmalara ihtiyaç vardır. Bu çalışmada ASP uygulaması pilot çalışmaya bağlı olarak 90 saniye olarak belirlenmiş olsa da, klinikte muhtemel pratik uygulamalar göz önüne alındığında kullanılan farklı plazma sistemleri ve titanyum meş geometrilerine bağlı olarak farklı sürelerdeki ASP uygulamalarını içeren çalışmaların gerekli olduğu önerilmektedir.

Teşekkür

Çalışmamız İzmir Kâtip Çelebi Üniversitesi Bilimsel Araştırmalar Koordinatörlüğü tarafından desteklenmektedir. Bu desteğinden dolayı İKÇÜ BAP Koordinatörlüğü'ne teşekkürlerimizi sunarız.

KAYNAKLAR

1. Ashammakhi N, Makela A, Vihtonen K, Rokkanen P, Tormala P. Absorbable membranes for bone repair: an experimental study on rabbits. Clin Mater 1994; 17: 113-118.

2. Hurzeler MB, Quinones CR, Schupbach P. Guided bone regeneration around dental implants in the atrophic alveolar ridge using a bioresorbable barrier. An experimental study in the monkey. Clin Oral Implants Res. 1997; 8: 323-331.

3. Baumann A, Burggasser G, Gauss N, Ewers R. Orbital floor reconstruction with an alloplastic resorbable polydioxanone sheet. Int J Oral Maxillofac Surg 2002; 31: 367-373.

4. Nyman S, Lindhe J, Karring T, Rylander H. New attachment following surgical treatment of human periodontal disease. J Clin Periodontol 1982; 9: 290-296.

5. Linde A, Thoren C, Dahlin C, Sandberg E. Creation of new bone by an osteopromotive membrane technique: an experimental study in rats. J Oral Maxillofac Surg 1993; 51: 892-897.

6. Karring T, Nyman S, Gottlow J, Laurell L. Development of the biological concept of guided tissue regeneration-animal and human studies, Periodontol 2000 1993; 1: 26-35.

7. Aita H, Hori N, Takeuchi M, Suzuki T, Yamada M, et. al. The effect of ultraviolet functionalization of titanium on integration with bone. Biomaterials 2009; 30: 1015-1025.

8. Att W, Hori N, Takeuchi M, Ouyang J, Yang Y, et. al. Time-dependent degradation of titanium osteoconductivity: an implication of biological aging of implant materials. Biomaterials 2009; 30: 5352-5363.

9. Att W, Ogawa T. Biological aging of implant surfaces and their restoration with ultraviolet light treatment: a novel understanding of osseointegration. Int J Oral Maxillofac Implants 2012; 27: 753-761.

10. Hirota M, Ikeda T, Tabuchi M, Iwai T, Tohnai I, et. al. Effect of ultraviolet-mediated photofunctionalization for bone formation around medical titanium mesh. J Oral Maxillofac Surg 2014; 72: 1691-1702.

11. Joshi SG, Cooper M, Yost A, Paff M, Ercan UK, et. al. Nonthermal dielectric-barrier discharge plasma-induced inactivation involves oxidative DNA damage and membrane lipid peroxidation in Escherichia coli. Antimicrobial agents and chemotherapy 2011; 55: 1053-1062.

12. Ercan UK, Wang H, Ji H, Fridman G, Brooks AD, et. al. Nonequilibrium Plasma-Activated Antimicrobial Solutions are Broad-Spectrum and Retain their Efficacies for Extended Period of Time. Plasma Processes and Polymers 2013; 10: 544-555.

13. Sista S, Wen C, Hodgson PD, Pande G. The influence of surface energy of titanium-zirconium alloy on osteoblast cell functions *in vitro*. J Biomed Mater Res A 2011; 97: 27-36.

14. Junker R, Manders PJ, Wolke J, Borisov Y, Jansen JA. Bone-supportive behavior of microplasma-sprayed CaP-coated implants: mechanical and histological outcome in the goat. Clin Oral Implants Res. 2010; 21: 189-200.
15. Buser D, Broggini N, Wieland M, Schenk R, Denzer A. Enhanced bone apposition to a chemically modified SLA titanium surface, J Dent Res 2004; 83: 529-533.
16. Rupp F, Scheideler L, Eichler M, Geis-Gerstorfer J. Wetting behavior of dental implants. Int J Oral Maxillofac Implants 2011; 26: 1256-1266.
17. Hirakawa Y, Jimbo R, Shibata Y, Watanabe I, Wennerberg A, et. al. Accelerated bone formation on photoinduced hydrophilic titanium implants: an experimental study in the dog mandible, Clin Oral Implants Res 2013; 24: 139-144.
18. Fridman G, Friedman G, Gutsol A, Shekhter AB, Vasilets VN, . Applied plasma medicine. Plasma Processes and Polymers 2008; 5: 503-533.
19. Chu PK, Chen J, Wang L, Huang N. Plasma-surface modification of biomaterials. Materials Science and Engineering: R: Reports 2002; 36: 143-206.
20. Hesby RM, Haganman CR, Stanford CM. Effects of radiofrequency glow discharge on impression material surface wettability, J Prosthet Dent 1997; 77: 414-422.
21. Ozden N, Akaltan F, Suzer S, Akovali G. Time-related wettability characteristic of acrylic resin surfaces treated by glow discharge, J Prosthet Dent 1999; 82: 680-684.
22. Valverde GB, Coelho PG, Janal MN, Lorenzoni FC, Carvalho RM, . Surface characterisation and bonding of Y-TZP following non-thermal plasma treatment, J Dent 2013; 41: 51-59.
23. Germanier Y, Tosatti S, Broggini N, Textor M, Buser D. Enhanced bone apposition around biofunctionalized sandblasted and acidetched titanium implant surfaces. Clin Oral Implants Res 2006; 17: 251-257.
24. Ibis F, Oflaz H, Ercan UK. Biofilm Inactivation and Prevention on Common Implant Material Surfaces by Nonthermal DBD Plasma Treatment. Plasma Medicine 2016; 6: 33-45.
25. Duske K, Koban I, Kindel E, Schroder K, Nebe B, et. al. Atmospheric plasma enhances wettability and cell spreading on dental implant metals. J Clin Periodontol 2012; 39: 400-407.
26. Duske K, Jablonowski L, Koban I, Matthes R, Holtfreter B, . Cold atmospheric plasma in combination with mechanical treatment improves osteoblast growth on biofilm covered titanium discs. Biomaterials 2015; 52: 327-334.

Comparison of panoramic radiography and cone beam computed tomography in the detection of mandibular anatomic variations

Mandibular anatomik varyasyonların tespit edilmesinde panoramik radyografi ve konik ışınlı bilgisayarlı tomografinin karşılaştırılması

Assist. Prof. Ömür Dereci
Eskişehir Osmangazi University, Faculty of Dentistry, Department of Oral and Maxillofacial Surgery, Eskişehir

Received: 22 May 2017

Accepted: 03 August 2017

doi: 10.5505/yeditepe.2018.74745

Corresponding author

Assist. Prof. Ömür Dereci
Eskişehir Osmangazi University, Faculty of Dentistry
Department of Oral and Maxillofacial Surgery,
Odunpazarı 26480 Eskişehir, Turkey
Phone: 905057720950
E-mail: omurdereci@hotmail.com

SUMMARY

Aim: The aim of this study is to compare the efficiency of panoramic radiography (OPG) and cone beam computed tomography (CBCT) in the diagnosis of mandibular anatomical variations of accessory mental foramen (AMF), retromolar foramen (RF), bifid mandibular canal (BMC), mandibular incisive canal (MIC) and lingual foramen (LF).

Materials and Methods: Clinical and radiological data of 189 patients, who were treated between 01/04/2013-01/04/2017, were retrieved from archieves and evaluated retrospectively. The anatomical variations of AMF, RF, BMC, MIC and LF were detected on both OPG and CBCT sections for all included patients by two researchers. The researchers were calibrated with Cohen's Kappa test ($p<0.05$). Statistical significance between OPG and CBCTwas evaluated with McNemar's test. $p<0.05$ was taken statistically significant.

Results: There was no statistically significant difference between radiography techniques in the detection of AMF, RF and BMC ($p>0.05$), whereas, MIC and LF incidences were found to be significantly different between two imaging modalities ($p<0.05$).

Conclusions: CBCT was significantly more efficient than OPG in the diagnosis of MIC and LF. In order to prevent unforeseen complications, advanced imaging techniques should be used in the interforaminal region during pre-surgical planning of oral surgical procedures.

Keywords: Mandibular incisive canal, lingual foramina, retromolar foramen, bifid canal, accessory mental foramen, anatomic variation

ÖZET

Amaç: Bu çalışmanın amacı mandibulada görülen anatomik varyasyonlar olan aksesuar mental foramen (AMF), retromolar foramen (RF), bifid mandibular kanal (BMK), mandibular insiziv kanal (MİK) ve lingual foramenin (LF) teşhisinde panoramik radyografi (OPG) ve konik ışınlı bilgisayarlı tomografinin (KIBT) etkinliklerinin karşılaştırılmasıdır.

Gereç ve Yöntem: Kliniğimizde 01/04/2013-01/04/2017 tarihleri arasında tedavi edilmiş 189 hastanın klinik ve radyografik verileri retrospektif olarak değerlendirildi. Çalışmaya dahil edilen hastaların hem OPG görüntüleri hem de KIBT kesitleri AMF, RF, BMK, MİK ve LF varlığı açısından iki araştırmacı tarafından incelendi. Araştırmacılar Cohen Kappa testi ile kalibre edildi ($p<0.05$). KIBT ve OPG arasındaki istatistiksel fark McNemar testi ile değerlendirildi. $p<0.05$ istatistiksel olarak anlamlı kabul edildi.

Bulgular: İki radyografi tekniği arasında AMF, RF ve BMK'nin tespiti açısından istatistiksel olarak anlamlı bir fark bulunmazken ($p>0.05$), MİK ve LF insidansları açısından istatistiksel olarak anlamlı fark bulundu ($p<0.05$).

Sonuçlar: KIBT, MİK ve LF teşhisinde OPG'den daha başarılıdır. Mandibula interforaminal bölgeye yapılacak cerrahi plan-

lamalarda ileri görüntüleme tekniklerinin kullanılması, öngörülemeyen komplikasyonları önlemek açısından önem taşımaktadır.

Anahtar kelimeler: Mandibular insiziv kanal, lingual foramina, retromolar foramen, bifid kanal, aksesuar mental foramen, anatomik varyasyon

INTRODUCTION

Anatomic variations in the mandible are abnormal appearances of normal anatomical structures and originate from normal anatomic neurovascular bundles that are harboured in intrabony corticated canals and foraminas. Mandible has a main canal which carries inferior alveolar neurovasculature and supplies nutrition to mandibular teeth, periodontal tissues and neighbouring structures. Variation in normal mandibular anatomy becomes an important matter in oral surgical procedures, especially in dental implant placement and autogenous graft harvesting due to the probability of occurrence of intra or post-operative surgical complications.[1-3] Recently, many studies have been reported to clarify the incidence and to establish working classifications for anatomic variations.[1,4-8]

Panoramic radiographs (OPGs) are one of the preferred imaging methods in dentistry for many years thanks to their wide use in practice, easy accessibility and wide viewing area.[9] In the past years, traditional OPG was thought to be sufficient to evaluate the anatomic structures before surgery. However, artifacts and magnification in the OPGs may cause significant anatomic variations to be overlooked in surgical operations.[7] There is no sufficient data that all anatomic variations can be safely diagnosed with the usage of OPG in routine clinical setting. Cone beam computed tomography (CBCT) imaging method have become more popular to remove aforementioned disadvantages of OPGs. The fact that OPGs cannot provide quantitative values and detail in the bone structure makes CBCT more advantageous and reliable in observing variations in the normal anatomy.[10] Although there are many studies explaining the incidence and types of mandibular anatomic variations, no detailed comparison of OPG and CBCT techniques has been made in terms of the exact diagnosis of anatomic variations.

The aim of this study is to compare the diagnostic abilities of OPG and CBCT in the detection of mandibular anatomic variations of accessory mental foramen (AMF), retromolar foramen (RF), bifid mandibular canal (BMC), mandibular incisive canal (MIC) and lingual foramina (LF).

MATERIALS AND METHOD

The study protocol was approved by the local Clinical Research Ethics Commitee with approval number 17/05/2017-8 and performed in accordance with the ethical standards laid down in the 1964 Declaration of Helsinki and its later amendments.

The clinical and radiographic data of patients referred to Oral and Maxillofacial Surgery Clinic for dental surgical treatment between 01/04/2013-01/04/2017 were retrived from archieves and evaluated retrospectively. The inclusion criteria of the study were as follows;

1- Patients older than 13 years old with complete eruption of permanent teeth.

2- Undamaged or non-missing radiographic and clinical data

3- Simultaneous presence of mandible on OPG and CBCT images

4- Patients with clear OPG without any artifacts

A total of 189 patients were selected for the study according to inclusion criteria. OPGs and CBCT images were obtained with Planmeca ProMax 2D (66kV, 7mA, 16s, Helsinki, Finland) X-ray Unit and Planmeca ProMax 3D MID (90kVp, 8mA, 13.5s, Helsinki, Finland) X-ray unit, respectively. All radiographic images were acquired with same patient positioning and technique. Images were evaluated with a software program (Romexis Viewer 4.3.1R) on a high-resolution grey scale monitor. The presence of anatomical variations of AMF, RF, BMC, MIC and LF were evaluated on both OPGs and CBCT axial, sagittal and frontal images for each patient by two researchers, seperately.

All statistical analysis was performed with SPSS version 20.0 (IBM, Chicago, IL) statistics software package. The calibration of observers were performed with Cohen's Kappa test. The change in the incidence of anatomic variations between OPG and CBCT was compared with McNemar's test. The significance level was set at $p<0.05$.

RESULTS

The Kappa values for AMF, RF, BMC, MIC and LF presence were 0.79, 0.72, 0.85, 0.97, 0.74, respectively in OPG and0.91, 0.86, 0.96, 0.89, 0.82, respectively in CBCT ($p<0.05$). Mean age was 30.7±11.4 with an age range of 16-65. The mean ages of female and male patients were 31.1±11.8 and 30.4±11.1, respectively. Age and gender distribution of all cases was shown in Table 1.

Table 1. Age and gender distribution of all patients included in the study.

GENDER	AGE GROUPS					TOTAL
	13-25 n(%)	26-35 n(%)	36-45 n(%)	46-55 n(%)	56-65 n (%)	
Male	43 (22.7%)	31 (16.3 %)	20(10.5%)	2 (1%)	5 (2.6%)	101(53.4%)
Female	39 (20.5%)	23 (12.1%)	18 (9.5%)	3 (1.6%)	5 (2.6%)	88 (46.6%)
TOTAL	82 (43.2 %)	54 (28.4%)	38 (20%)	5 (2.6%)	10 (5.2%)	189(100%)

All observed incidences of AMF, RF, BMC, MIC and LF anatomic variations were demonstrated in Table 2.

Table 2. Observed incidences of all anatomic variations in OPGs and CBCT sections.

	OPG n(%)	CBCT n(%)	*p*
Accessory Mental Foramen	25 (13.2%)	33 (17.5%)	0.096
Retromolar Foramen	10 (5.3%)	16 (8.5%)	0.109
Bifid Mandibular Canal	27 (14.3%)	37 (19.6%)	0.076
Mandibular Incisive Canal	24 (12.7%)	62 (32.8%)	0.0001*
Lingual Foramen	19 (10.1%)	112 (59.3%)	0.0001*

McNemar's test *$p<0.05$

CBCT: Cone beam computed tomography

OPG: Panoramic radiography

There was no statistically significant difference between radiography techniques in the detection of AMF, RF and BMC (p>0.05). The incidences of MIC and LF were significantly different between two imaging modalities (p<0.05). CBCT was significantly more efficient than OPG in the diagnosis of these two variations (Table 1, p<0.05).

DISCUSSION

The most important anatomic landmarks in the planning of mandibular surgery are mandibular canal and mental foramen.The pre-surgical planning of various surgical procedures such as mandibular third molar extraction, orthognathic surgery, fracture fixation or dental implant placementmay changedue to the variations of neurovascular structures in the mandibular canal.[11-13] The variations of the mandibular canal may lead to the difficulty of providing anesthesia, extensive hemorrhage in the surgical field and post-operative sensory loss. The correct pre-surgical monitoring of these variations should be made in order to prevent surgical complications.

AMF is the presence of another foraminal structure apart from the main mental foramen. Mental foramen is the continuation of the mandibular canal and the exit point of the mental nerve and provides the innervation of the the lower incisor teeth, mucosa and lower lip.It is important that the mental foramen is properly detected during surgery and remains intact during the procedure.The incidence of AMF was reported between 5%-30% in studies that used CBCT for the detection of the variation.[14-17] In our study, AMF was detected in 33 patients (17.5%) and it is consistent with literature findings. The detectability of AMF in OPG was reported low in the literature, as found similar in the current study.[1,14] However, there was no statistical significant difference between CBCT and OPG in the detection of AMF (p>0.05).

RF is defined as an accessory canal in the retromolar region.[7,18] RF is often continuated with a canalicular structure and associated with inferior alveolar canal or its branches in several cases.[8] It is suggested that retromolar surgeries such as impacted third molar extraction or ramus graft harvesting may disrupt this accessory foramen and cause severe hemorrhage due to its arterial content.[18] The incidence of RF reported between 12%-75%.[8,18-21] Bilecenoğlu and Tuncer[18] reported the incidence of RF as 25% in a Turkish population. In the current series, the incidence of RF (8.5%) was relatively lower than that of the literature.

BMCs are alveolar inferior canals particulated into two parts manifesting different shapes and courses along the mandibular body.[7] The incidence of BMC in the current study was 19.6%. An incidence between 25%-66.5% was reported in the literature, thus the incidence was slightly reduced in the current study.[1,7,18] OPG has been found ineffective in the detection of BMC and the usage of CBCT images are suggested and promoted for several advantages such as low radiation density and high quality image rendition.[1,22-24] However, in the current study, there was no statistically significant difference between OPG and CBCT evaluation in the detection of BMCs.

MICs are accessory corticated canals that extend anterior to the mental foramen and provide nerve and blood supplies to the incisive teeth. Until recently there were doubts regarding the presence of MIC, however, the existence of this variation was proved in recent anatomical studies.[3,6] The innervation of the lower anterior teeth, lower canine teeth, and premolar teeth is provided by the mental nerve that emerges from mental foramen.The path followed by the nerve after mental foramen separation is usually in the trabecular bone without cortical borders.MIC tract can easily be misdiagnosed on conventional radiographs due to thick cortical bone plate and magnification artifacts of the mandible.[5] MIC is in the danger zone for the surgical interventions in the interforaminal region, especially for dental implant placement and autogenous symphyseal graft operations. Such surgeries may disrupt the MIC and cause instant hemorrhage and parasthesia on peri-operative or post-operative processes.[2,25,26] The incidence of MIC varies between 83% to 100% in CBCT images.[3,5,6,27,28] Several studies reported that the incidence of detection of MIC is between 2.7-15 % in OPG.[24,26,28] The incidences of MIC for OPG and CBCT in the current study are 12.7% and 32.8%, respectively. CBCT was significantly better in the diagnosis of MIC compared to OPG (p<0.05).

Interforaminal region is often subjected to a range of surgical interventions such as dental implant placement, pre-prosthetic surgeries, biopsy, autogenous graft harvesting, genioplasty or miniplate fixation for trauma in routine clinical setting. LF are small bony holes which are located on the anterior lingual surface of the interforaminal region. They are categorized in two types as lateral lingual foramen (LLF) and medial lingual foramen (MLF).[4] MLF is located on the median plane of the mandible, mostly as an isolated bony hole, whereas LLF is observed laterally to the median plane, mainly around lateral and canine region. Both foramina and associated canals con-

tain nerve and artery bundles that may be derived from various main branches such aslingual artery, sublingual artery, submental artery, mylohyoid nerve, lingual nerve and alveolar inferior nerve.[29-33] It is crucial to monitorize the exact positions of LF to prevent neurosensory and hemorrhagic complications on the floor of the mouth during or after the surgical interventions in this region.[4,34-36] Mraiwa[6] suggested that immediate implant placement deeper than extraction sockets may cause perforation of LF. Hemorrhage was reported after surgical intervention on the anterior region of the mandible between right and left mental foramens, although this region was reported as a safe zone for dental implant placement.[12,37,38] Gahleitner[39] reported a frequency of MLC and LLC as 98% and 72%, respectively. Another study revealed a percentage of 85.07% for the incidence of MLC.[4] A hundred and twelve patients had median and lateral lingual foramina in the present study. Patients included in the current study were relatively young (mean age: 30.7±11.4) and had dentate jaws and CBCT sections of the superior aspect of the mylohyoid muscle was taken into account due to the lack of alveolar bony resorption. This situation might have led to the misdiagnosis of LF that are located inferior to the mylohyoid muscle, thus, decreasing the incidence.

Anatomic variations of the mandible may become important variables in pre-surgical planning. Insufficient evaluation of surgical site before surgery may lead to bothersome complications during surgery. CBCT imaging is a gold standard radiographic method to visualize variative structures that cannot be completely diagnosed in OPG. Interforaminal region is especially important in oral surgery, because it may contain medial-lateral LF, MIC and their many variative branches.

CONCLUSIONS

OPG seems to be useful to monitorize anatomic variations of AMF, RF, BMC in routine pre-surgical evaluation. However, it was found to be less efficient for the identification of the MIC and LF compared to CBCT. An elaborate analysis with CBCT imaging should be made before oral surgical procedures that will be performed in the mandibular anterior region, especially in interforaminal region to reduce intra and post-operative complications.

REFERENCES

1- Naitoh M, Hiraiwa Y, Aimiya H, Ariji E. Observation of bifid mandibular canal using cone-beam computerized tomography. Int J Oral Maxillofac Implants 2009; 24: 155-159.

2- Pommer B, Tepper G, Gahleitner A, Zechner W, Watzek G. New safety margins for chin bone harvesting based on the course of the mandibular incisive canal in CT. Clin Oral Implants Res 2008; 19: 1312-1316.

3- Tepper G, Hofschneider UB, Gahleitner A, Ulm C. Computed tomographic diagnosis and localization of bone canals in the mandibular interforaminal region for prevention of bleeding complications during implant surgery. Int J Oral Maxillofac Implants 2001; 16: 68-72.

4- He X, Jiang J, Cai W, Pan Y, Yang Y, . Assessment of the appearance, location and morphology of mandibular lingual foramina using cone beam computed tomography. Int Dent J 2016; 66: 272-279.

5- Leite GM, Lana JP, de Carvalho Machado V, Manzi FR, Souza PE, . Anatomic variations and lesions of the mandibular canal detected by cone beam computed tomography. Surg Radiol Anat 2014; 36: 795-804.

6- Mraiwa N, Jacobs R, Moerman P, Lambrichts I, van Steenberghe D, . Presence and course of the incisive canal in the human mandibular interforaminal region: two-dimensional imaging versus anatomical observations. Surg Radiol Anat 2003; 25: 416-423.

7- Orhan K, Aksoy S, Bilecenoglu B, Sakul BU, Paksoy CS. Evaluation of bifid mandibular canals with cone-beam computed tomography in a Turkish adult population: a retrospective study. Surg Radiol Anat 2011; 33: 501-507.

8- Motamedi MH, Gharedaghi J, Mehralizadeh S, Navi F, Badkoobeh A, . Anthropomorphic assessment of the retromolar foramen and retromolar nerve: anomaly or variation of normal anatomy? Int J Oral Maxillofac Surg 2016; 45: 241-244.

9- Miloro M, Ghali G, Larsen P, Waite P. Peterson's principles of oral and maxillofacial surgery. 2nd ed., Canada, BC Decker Inc.; 2004.

10- Boeddinghaus R, Whyte A. Current concepts in maxillofacial imaging. Eur J Radiol 2008; 66: 396-418.

11- Politis C, Ramírez XB, Sun Y, Lambrichts I, Heath N, . Visibility of mandibular canal on panoramic radiograph after bilateral sagittal split osteotomy (BSSO). Surg Radiol Anat 2013; 35: 233-240.

12- Kalpidis CD, Setayesh RM. Hemorrhaging associated with endosseous implant placement in the anterior mandible: a review of the literature. J Periodontol 2004; 75: 631-645.

13- Su N, van Wijk A, Berkhout E, Sanderink G, De Lange J, . Predictive Value of Panoramic Radiography for Injury of Inferior Alveolar Nerve After Mandibular Third Molar Surgery. J Oral Maxillofac Surg 2017; 75: 663-679.

14- Muinelo-Lorenzo J, Suárez-Quintanilla JA, Fernández-Alonso A, Varela-Mallou J, Suárez-Cunqueiro MM. Anatomical characteristics and visibility of mental foramen and accessory mental foramen: Panoramic radiography vs. cone beam CT. Med Oral Patol Oral Cir Bucal 2015; 20: e707-714.

15- Sawyer DR, Kiely ML, Pyle MA. The frequency of accessory mental foramina in four ethnic groups. Arch Oral Biol 1998; 43: 417-420.

16- Chu RA, Nahas FX, Di Marino M, Soares FA, Novo NF,

. The enigma of the mental foramen as it relates to plastic surgery. J Craniofac Surg 2014; 25: 238-242.
17- Gershenson A, Nathan H, Luchansky E. Mental foramen and mental nerve: changes with age. Acta Anat 1986; 126: 21-28.
18- Bilecenoglu B, Tuncer N. Clinical and anatomical study of retromolar foramen and canal. J Oral Maxillofac Surg 2006; 64: 1493-1497.
19- von Arx T, Hänni A, Sendi P, Buser D, Bornstein MM. Radiographic study of the mandibular retromolar canal: an anatomic structure with clinical importance. J Endod 2011; 37: 1630-1635.
20- Kumar Potu B, Jagadeesan S, Bhat KM, Rao Sirasanagandla S. Retromolar foramen and canal: a comprehensive review on its anatomy and clinical applications. Morphologie 2013; 97: 31-37.
21- Patil S, Matsuda Y, Nakajima K, Araki K, Okano T. Retromolar canals as observed on cone-beam computed tomography: their incidence, course, and characteristics. Oral Surg Oral Med Oral Pathol Oral Radiol 2013; 115: 692-699.
22- Langlais RP, Broadus R, Glass BJ. Bifid mandibular canals in panoramic radiographs. J Am Dent Assoc. 1985; 110: 923-926.
23- Grover PS, Lorton L. Bifid mandibular nerve as a possible cause of inadequate anesthesia in the mandible. J Oral Maxillofac Surg 1983; 41: 177-179.
24- Kamburoğlu K, Kiliç C, Ozen T, Yüksel SP. Measurements of mandibular canal region obtained by cone-beam computed tomography: a cadaveric study. Oral Surg Oral Med Oral Pathol Oral Radiol Endod 2009; 107: e34-42.
25- Al-Ani O, Nambiar P, Ha KO, Ngeow WC. Safe zone for bone harvesting from the interforaminal region of the mandible. Clin Oral Implants Res 2013; 24 Suppl A100: 115-121.
26- Romanos GE, Greenstein G. The incisive canal. Considerations during implant placement: case report and literature review. Int J Oral Maxillofac Implants 2009; 24: 740-745.
27- Mardinger O, Chaushu G, Arensburg B, Taicher S, Kaffe I. Anatomic and radiologic course of the mandibular incisive canal. Surg Radiol Anat 2000; 22: 157-161.
28- Pires CA, Bissada NF, Becker JJ, Kanawati A, Landers MA. Mandibular incisive canal: cone beam computed tomography. Clin Implant Dent Relat Res 2012; 14: 67-73.
29- Liang X, Jacobs R, Lambrichts I, Vandewalle G. Lingual foramina on the mandibular midline revisited: a macroanatomical study. Clin Anat 2007; 20: 246-251.
30- Katakami K, Mishima A, Kuribayashi A, Shimoda S, Hamada Y, . Anatomical characteristics of the mandibular lingual foramina observed on limited cone-beam CT images. Clin Oral Implant Res 2009; 20: 386–390
31- Babiuc I, Tarlungeanu I, Pauna M. Cone beam computed tomography observations of the lingual foramina and their bony canals in the median region of the mandible. Rom J Morphol Embryol 2011; 52: 827-829.
32- Sahman H, Sekerci AE, Ertas ET. Lateral lingual vascular canals of the mandible: a CBCT study of 500 cases. Surg Radiol Anat 2014; 36: 865-870.
33- Nakajima K, Tagaya A, Otonari-Yamamoto M, Seki K, Araki K, . Composition of the blood supply in the sublingual and submandibular spaces and its relationship to the lateral lingual foramen of the mandible. Oral Surg Oral Med Oral Pathol Oral Radiol 2014; 117: e32-e38.
34- Jacobs R, Mraiwa N, vanSteenberghe D, Gijbels F, Quirynen M. Appearance, location, course, and morphology of the mandibular incisive canal: an assessment on spiral CT scan. Dentomaxillofac Radiol 2002; 31: 322-327.
35- Wang YM, Ju YR, Pan WL, Chan CP. Evaluation of location and dimensions of mandibular lingual canals: a cone beam computed tomography study. Int J Oral Maxillofac Surg 2015; 44: 1197-1203.
36- Sheikhi M, Mosavat F, Ahmadi A. Assessing the anatomical variations of lingual foramen and its bony canals with CBCT taken from 102 patients in Isfahan. Dent Res J (Isfahan) 2012; 9(Suppl 1): S45-51.
37- ten Bruggenkate CM, Krekeler G, Kraaijenhagen HA, Foitzik C, Oosterbeek HS. Hemorrhage of the floor of the mouth resulting from lingual perforation during implant placement: a clinical report. Int J Oral Maxillofac Implants 1993; 8: 329-334.
38- Mordenfeld A, Andersson L, Bergström B. Hemorrhage in the floor of the mouth during implant placement in the edentulous mandible: a case report. Int J Oral Maxillofac Implants 1997; 12: 558-561.
39- Gahleitner A, Hofschneider U, Tepper G, Pretterklieber M, Schick S, . Lingual vascular canals of the mandible: evaluation with dental CT. Radiology 2001; 220: 186-189.

Hall teknik uygulamasında paslanmaz çelik kuronların neden olduğu oklüzal dikey boyut artışının takibi: Pilot çalışma

Clinical follow- up of occlusal vertical dimension increase in stainless steel crowns applied with hall technique: A pilot study

Uzm. Dt. M. Sarp Kaya
Bezmialem Vakıf Üniversitesi, Diş Hekimliği Fakültesi, Pedodonti A.D., İstanbul

Uzm. Dt. Pınar Kınay Taran
Bezmialem Vakıf Üniversitesi, Diş Hekimliği Fakültesi, Pedodonti A.D., İstanbul

Yrd. Doç. Dr. Meltem Bakkal
Bezmialem Vakıf Üniversitesi, Diş Hekimliği Fakültesi, Pedodonti A.D., İstanbul

Geliş tarihi: 15 Mayıs 2017

Kabul tarihi: 06 Temmuz 2017

doi: 10.5505/yeditepe.2018.25743

Yazışma adresi:
Uzm. Dt. M. Sarp Kaya
Bezmialem Vakıf Üniversitesi, Diş Hekimliği Fakültesi
Pedodonti A.D., Adnan Menderes Bulvarı (Vatan Cad.) P.K.: 34093 Fatih / İstanbul
Tel: 0532 230 68 01
E-posta: dtsarpkaya@hotmail.com

ÖZET

Amaç: Hall teknik (HT) süt azı dişlerinde preparasyon yapılmadan ve çürük uzaklaştırılmadan paslanmaz çelik kuron (PÇK) simantasyonuyla uygulanabilen minimal girişimsel bir diş tedavi yöntemidir. Preparasyon yapılmadan PÇK'nın simantasyonu sonucu HT oklüzal dikey boyutu arttırmaktadır. Çalışmamızın amacı HT uygulaması ile restorasyon sonrası dikey boyut artışının, tedaviden öncesiyle, hemen tedaviden sonra, 15. ve 30. gününde karşılaştırılmasıdır.

Gereç ve Yöntem: Çalışmaya çapraz kapanışı ve parafonksiyonel hareketleri olmayan; çürük diş sayısı 1 ile 3 arasında değişen (5- 9 yaş arası) velilerin bilgilendirilmiş onamıyla 16 sağlıklı çocuk dahil edildi. Her çocukta dentin çürüklü ve odontojen kaynaklı bir enfeksiyon ya da pulpa iltihabı şikayeti bulunmayan bir süt azı dişi seçildi ve HT ile restore edildi. Overbite (OB) miktarı alt ve üst kanin dişler arası temas ile ölçüldü. Dikey boyut karşılaştırması tedavi öncesi, tedaviden hemen sonra, 15. gün ve 30. günlerde OB ölçümü ile yapıldı. Overbite ölçümleri Friedman testi ve Bonferoni düzeltmeli Wilcoxon testi ile karşılaştırıldı. İstatistiksel anlamlılık düzeyi $p< 0.05$ olarak kabul edildi.

Bulgular: Overbite tedavi öncesi ile tedaviden sonra, 15 ve 30 gün sonrasında fark göstermiştir ($p<0.001$). İkili karşılaştırma sonuçlarına göre tedavi öncesi OB değerleri ile tedavi sonrası ($p<0.001$) ve 15. gün OB değerleri ($p=0.008$) anlamlı farklı saptanmıştır. 30. günün sonunda ise OB değerlerinde, tedavi öncesine göre anlamlı bir fark görülmemiştir ($p>0.05$).

Sonuçlar: Hall teknik ile tek dişi restore edilen bu olgularda tedaviden hemen sonra ölçülen OB değerleri, tedavi öncesine göre yüksek bulunmuştur ancak bu fark 30. gün sonunda ortadan kalkmıştır. Çalışmamıza göre paslanmaz çelik kuronun neden olduğu erken temas 15-30 gün arasında ortadan kalkmakta, tedavi öncesinden overbite farksız hale gelmektedir.

Anahtar kelimeler: Paslanmaz çelik kuron, oklüzyon, dikey boyut

SUMMARY

Aim: Hall technique (HT) is a minimally invasive restorative method that consists of cementing stainless steel crowns on cavitated primary molars without preparation. The aim of this study is to compare occlusal vertical dimensions at pretreatment, immediately after, 15 and 30 days after in HT application.

Materials and Methods: Sixteen systemically healthy children aged between 5 and 9, without crossbite, parafunctional oral habits; with 3 maximum clinically and radiologically diagnosed aproximal caries (without pulpitis, periapical infection) whose parents consented were enrolled in the study. One of the primary molars in each child was restored with HT and overbite (OB) was measured with the change in the interincisal overlapping of upper and lower canines; pretreatment

and immediately,15 and 30 days after treatment. Overbite measurements were compared using Friedman test and Wilcoxon tests with Bonferoni correction. Statistical significance was set p< 0.05.

Results: Overbite levels before treatment, immediately after treatment, 15 and 30 days after was statistically different (p< 0.001). According to multiple comparisons pretreatment OB was significantly different from immediately after (p< 0.001), 15 days after (p=0.008) but was not different from 30 days after treatment (p> 0.05).

Conclusions: Overbite increases significantly in single tooth HT applications immediately after treatment but this difference is not significant 30 days after. The results of the study suggest that immediate overbite increase after HT application return to pretreatment level between 15-30 days.

Keywords: Stainless steel crown, occlusion, occlusal vertical dimension

GİRİŞ

Diş çürüğü biyofilmdeki mikroorganizmaların diyetteki basit şekerleri fermente etmesi sonucu açığa çıkan asidin mine ve dentinde yarattığı, demineralizasyon ile yıkıma neden olan bir enfeksiyon hastalığıdır.

Geçmişte diş dokusuna kimyasal olarak bağlanma özelliği bulunmayan materyaller nedeni ile çürük temizlenmiş olsa dahi restorasyonun tutuculuğunu sağlamak için sağlam diş dokusunun da kavite sınırlarına dahil edilmesi gerekmekteydi.[1] Son yıllarda diş dokusuna bağlanabilen, sızdırmazlık başarısı yüksek restorasyon materyalleri ile çürüğün kısmen temizlenip, kalan dentin çürüğündeki mikroorganizmaların besinden yoksun bırakılması şeklinde tedavi yaklaşımları öne çıkmaktadır.[2] Geleneksel girişimsel diş hekimliği uygulamalarındaki tüm diş çürüğünün uzaklaştırılması prensibi yerine, iltihabı belirti göstermeyen ya da pulpası açığa çıkmamış dişlere atravmatik restoratif tedavi, aşamalı çürük tedavisi, indirekt pulpa kaplaması, Hall teknik (HT) gibi minimal girişimsel tedaviler tercih edilebilmektedir.[1,3]

Diş çürüğü ülkemizde yaygın bir sorundur. Gökalp ve ark. Türkiye'nin Ağız Diş Sağlığı profilini değerlendirdikleri çalışmalarında 5 yaş grubu çocukların çürük prevalansını %69,8, dmft indeksini ise 3,7 olarak saptamışlardır.[4] Tedavi edilmemiş diş çürükleri çocuklarda ağrı, enfeksiyon ve ortodontik problemlere neden olabilmektedir. Standart çürük tedavi yaklaşımı ile çürüğün tamamen temizlenmesi ve dişin restore edilmesi; doku kaybı, uzun operasyon süresi ve lokal anestezi enjeksiyonları gibi güçlükler taşımaktadır. Minimal girişimsel uygulamalar ise pulpal ve periapikal enfeksiyon taşımayan süt dişlerinde, eksfoliyasyon zamanına kadar semptomsuz kalmasını sağlayabilecek basit tedaviler sunabilmektedir.[1]

Hall teknik, pulpal ya da periapikal enfeksiyon semptomu göstermeyen süt dişlerinin, çürük üzerinde herhangi bir preparasyon yapılmadan paslanmaz çelik kuron simantasyonu ile restore edilerek tedavi edilmesidir. Bu yöntemde paslanmaz çelik kuron, dişte herhangi bir preparasyon yapmadan uygulandığı için erken oklüzal temas yaratmaktadır.[5] Hall teknik ile meydana gelen overbite (OB) artışının birkaç ay içerisinde geri döndüğünü, klinik gözleme dayanarak bildiren araştırmaların mevcut olmasına rağmen nicel veriler ile değerlendirmeye yaygın rastlanmamıştır.[5-7]

Çalışmamızın amacı, asemptomatik, dentin ile sınırlı çürük görülen süt dişlerinden birinin Hall teknik ile restore edilmesiyle oluşan dikey boyuttaki artışın tedaviden önce, tedaviden hemen sonra, 15. ve 30. günde overbite ölçümü ile karşılaştırılmasıdır.

GEREÇ VE YÖNTEM

Araştırma için etik onam Bezmialem Üniversitesi Klinik Araştırmalar Etik Kurulundan alındı ve Helsinki Deklarasyonu Prensiplerine uygun gerçekleştirildi (Karar No: 71306642-050.01.04). Çalışmaya Bezmialem Üniversitesi Diş Hekimliği Fakültesi Pedodonti Anabilim Dalı'na başvuran, Ocak – Mart 2017 ayları arasında randevusu olan ve araştırmaya dahil olma kriterlerini (Tablo 1)

Tablo 1. Araştırmaya dahil olma kriterleri

1. Tedaviye engel olacak herhangi bir sistemik hastalığı bulunmamak
2. Sınıf I iskeletsel profilde olmak
3. Tedavi öncesi radyografisinde (panoromik/ periapikal) ilgili diş çürüğü ile pulpa arasında sağlam dentin tabakası saptanmak
4. Kontrol randevularına devam etme konusunda istekli olmak
5. Klinik ve radyografik pulpa iltihabı semptomu bulunmamak
6. 1-3 adet diş çürüğü bulunmak
7. Tedavi edilecek dişte patolojik mobilite ya da odontojen enfeksiyonu bulunmamak
8. Araştırmaya katılmaya gönüllü olmak

sağlayan çocuklar dahil edildi. Çalışmaya dahil edilen çocuklar daha önce hiç diş tedavisi geçirmemiş, Frankl davranış skalasına göre olumsuz tutum gösteren, tedavileri çocuk diş hekimleri tarafından yapılmasına karar verilmiş hastalardı. Çalışmaya dahil olma şartlarını sağlayan çocukların velilerinden bilgilendirilmiş yazılı onam ve çocukların da işbirliğini sağlamak için sözlü onayları alındı. Hastalara ait demografik veriler ve yapılan tedaviler takip formuna kaydedildi.

Tedaviler üç ayrı uzman çocuk diş hekimi tarafından uygulandı. Overbite ölçümü, HT ile restore edilen dişin bulunduğu taraftaki üst köpek dişinin tüberkül tepesi hizasının alt köpek dişi üzerinde kurşun kalemle işaretlenmesi ve bu mesafenin alt köpek dişinin tüberkül tepesinin en belirgin sahasına olan uzaklığının bir periodontal sond kullanılarak ölçülmesiyle yapıldı.[8] İlk ölçüm tedaviye başlamadan önce yapıldı. Uygulama yapılacak dişin meziodistal boyutu belirlendikten sonra seçilen prefabrike paslanmaz çelik

kuron (PÇK) parmak basıncı ve/ veya hastaya arka dişler ile ısırtılarak prova edildi. Biyolojik genişliğe uymayan sahalar diş eti sınırı kuronda işaretlenip, oluk içerisine giren kuron kenarı azami 1 mm olacak şekilde kuron makasıyla kısaltılıp taş frez ile tesviye edildi. İzole edilen dişe PÇK hastanın arka dişlerini ısırması istenerek, cam iyonomer (Fuji Plus, GC ABD) ile simante edildi. Tedaviden sonraki dikey boyut değişiminin takibi için overbite ölçümleri, tedaviden hemen sonra, 15 ve 30 gün sonra tekrar tek bir araştırmacı tarafından (PKT) ölçüldü.

Örneklem dışındaki bir olguda üst çenede 55 nolu dişine HT uygulanarak; tedaviden hemen sonra ve 30. günde polivinil siloksan (Zetaplus, Zhermack, İtalya) ile ölçü alınarak model ile takip de yapıldı. Ölçüler sert alçıyla dökülüp elde edilen modeller 3 boyutlu tarayıcıyla (3Shape R900 scanner, 3Shape A/S, Kopenhag, Danimarka) bilgisayara aktarıldı. Modellerin imajları bilgisayar programıyla referans noktaları palatal ruga çizgileri kullanılarak çakıştırıldı[9] ve tedavi sonrası ile 30. gün kontrolleri modelleri arasında karşılaştırma yapıldı.

İstatistiksel analiz

Çalışmaya dahil edilen hastaların yaşları ortalama ve standart sapma ile verildi. Overbite ölçümleri Shapiro- Wilk testine göre normal dağılmadığından Friedman testi ile karşılaştırıldı. Çoklu karşılaştırmalar Bonferonni düzeltmeli Wilcoxon testi ile yapıldı. İstatistiksel anlamlılık düzeyi $p<0.05$ olarak kabul edildi.

BULGULAR

Ocak - Mart 2017 tarihleri arasında yürütülen çalışmamızda, Ocak 2017'de kliniğimize gelen 573 çocuk içinden dahil olma kriterlerini sağlayan 5-9 yaş arası 17 gönüllü çocuk (10 kız, 7 erkek) çalışmaya dahil edildi (Resim 1).

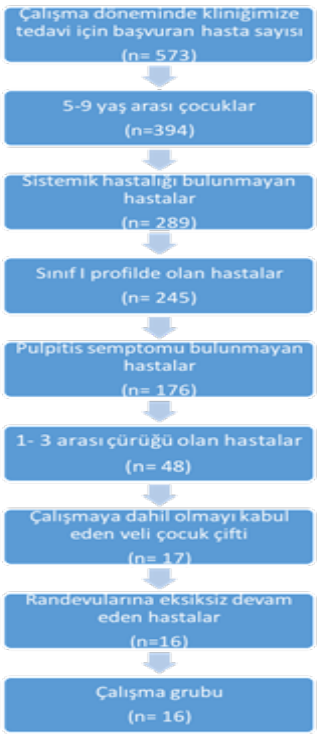

Katılımcılardan biri kontrol randevularına devam etmediğinden verisi çalışmadan çıkarıldı. Yaş ortalaması 7,17, standart sapma 0,9 olarak hesaplandı. Tedavi edilen 16 dişten, 6 tanesi 1. süt azısı, 10 tanesi ikinci süt azısıydı.

Overbite değerleri tedavi öncesi ile tedaviden sonra, 15 ve 30 gün sonrasında fark göstermiştir ($p<0,001$) (Tablo 2).

Tablo 2. Hall teknik uygulaması öncesi ve sonrasında overbite değerleri. A: *Tedavi öncesinden anlamlı derecede farklı ($p< 0.0125$)*, B:*Tedavi sonrasından anlamlı derecede farklı ($p< 0.0125$)*

		Tedavi öncesi (mm)	Tedavi sonrası (mm)	15 Gün Sonra (mm)	30 Gün Sonra (mm)	p
Medyan		3	1.5^{A}	$2^{A,B}$	3^{B}	<0.001
Persantil	25	2	1	2	2	
	75	3	2	3	3	

Friedman testi, Wilcoxon ikili karşılaştırma kullanıldı.

İkili karşılaştırma sonuçlarına göre tedavi öncesi OB değerleri; tedavi sonrasından ($p<0.001$) ve 15.günden ($p=0.008$) anlamlı olarak farklı bulunurken, 30. gün ile anlamlı fark göstermemiştir ($p=0.500$). Tedaviden sonraki OB değerleri ile 15.gün ($p<0.001$) ve 30.gün OB ($p<0.001$) değerleri anlamlı olarak farklı iken 15. ve 30. gün OB ($p=0.016$) değerleri arasında ise anlamlı fark bulunmamıştır.

Hall teknik ile PÇK uygulaması overbite'ın yükselmesi dışında belirgin şikayetlere neden olmamıştır. Velilerden yalnız ikisi çocuğun yükseklik nedeniyle ilk 2-3 gün kadar çiğneme sırasında hassasiyet ve "dişin yüksek olmasından" şikayet ettiğini, sonrasında bu durumun devam etmediğini belirtmiştir.

Model analizi yapılan olguda HT ile tedavi edilen dişte intrüzyon saptanmış ancak simetrik dişlerde belirgin ekstrüzyon görülmemiştir (Resim 2).

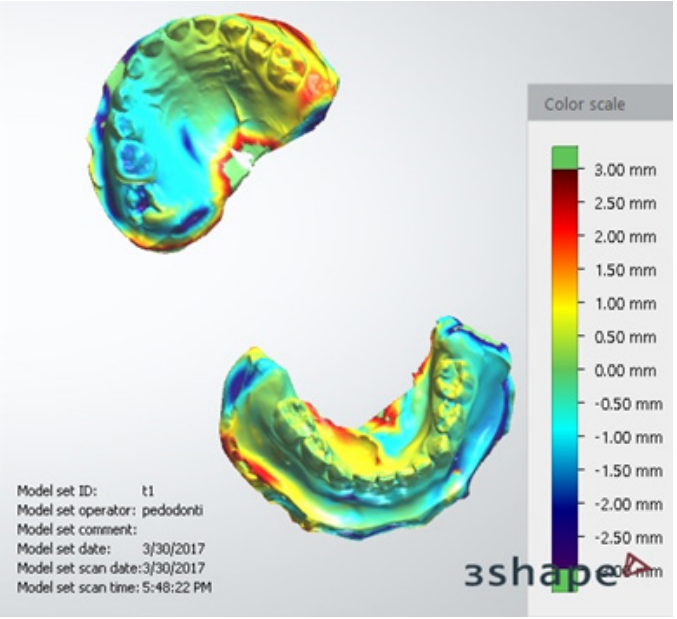

Resim 2. Model analizi yapılan bir olgu

TARTIŞMA

Diş hekimliğinde kullanılan restoratif materyallerin sızdırmazlığı tedavinin başarısını etkileyen faktörlerden biridir.

Prefabrike kuronlar, süt dişlerinde kullanılan, sızdırmazlık başarısızlığı yüksek restorasyon materyalleridir.[10] Maliyetinin düşük ve klinik başarısının yüksek olması gibi avantajları yanında diş hekimleri tarafından lisans eğitimlerinde uygulamasının sınırlı olarak tecrübe edilmesi nedeniyle kaçınılması, estetik açıdan önyargılı değerlendirilmesi gibi dezavantajlara da sahiptir.[7] Diş hekimi korkusu ve kapsamlı dental tedavi ihtiyacı olan çocuklarda, prefabrike kuronların avantajları düşünüldüğünde ideal restoratif ajan gibi gözükmektedir.[11] Hall teknik, dişte herhangi bir preparasyon olmaksızın kuronların yerleştirilmesi esasına dayandığı için özellikle tedaviye uyumu zor olan çocuk hastalarda hekime zaman kazandıran bir restorasyon yapma şansı vermektedir. Pulpaya ulaşmamış diş çürüklerinde sızdırmazlığın sağlanması, pulpal tedavi ihtiyacının önlenmesine katkıda bulunmaktadır. Hall teknik ile kısa süre içerisinde dişte doku kaybı olmaksızın bir restorasyon yapmak mümkündür ancak preparasyon yapılmadan yerleştirilen kuron dikey boyut değişimine sebep olmaktadır. Dikey boyut değişiminin takibinde literatürde; ağız içi overbite ölçümleri, profil fotoğrafları, yumuşak doku üzerinden ölçümler, sefalogram, elektromiyografi gibi farklı metotlar kullanılmıştır. Sefalogram ile yapılan ölçümler güvenli olmakla beraber hastanın iyonize edici radyasyona maruz kalması nedeniyle girişimseldir.[12] Van der Zee ve ark.'ın[8] metodu ağız içinden pratik olarak dikey boyutu ölçmeye imkan tanıdığı için çalışmamızda tercih edilmiştir. Ancak bu yöntemle HT uygulamasından sonra dikey boyutun tedavi öncesi seviyesine döndüğü saptanabilmekle beraber ark üzerinde hangi dişte ne yönde hareket olduğu ayırt edilememektedir. Dental ark üzerindeki diş hareketlerini değerlendirmede kullanılabilecek başka bir yöntem de 3 boyutlu tarayıcıyla bilgisayar ortamına aktarılan modellerde imaj çakıştırması yapılmasıdır.[9]

Çocuklarda oklüzyon dentofasiyal büyümeden etkilenen dinamik bir kavramdır.[13] Dahl ve Krogstad[12] yetişkinlerde splint kullanarak alt ve üst çene arasındaki oklüzal ilişkiyi değiştirerek takip ettikleri çalışmalarında erken temaslar nedeni ile değişen kontakt noktalarının erken temas alanlarında intrüzyon ve arklar arası temasın kalktığı sahalarda ekstrüzyon (sürme) ile dengelendiğini bildirmişlerdir. Çalışmamızda model analizi yapılan olguda da HT ile tedavi edilen dişte intrüzyon saptanmış ancak simetrik dişlerde belirgin ekstrüzyon görülmemiştir. Çalışmamızın amacı OB takibinin güvenli bir istatistiksel sonuç vermesini sağlayacak örneklem sayısını saptamak olduğundan, tek bir hastada elde ettiğimiz model analizi bulgusunun bağlayıcı olmadığını düşünmekle beraber gelecek araştırmalarda OB değişimini tüm dental arktaki dişlerin hareketine göre değerlendirmenin önemli bulgular sağlayabileceğini düşünmekteyiz.

Standart paslanmaz çelik kuron uygulaması yapılan çocuklarda tedavi öncesi ve sonrası oklüzal yüklerin dağılımını karşılaştıran başka bir çalışmada preparasyon yapılan olgularda dahi erken temas saptanmıştır, fakat erken temas belirlenen bu olguların çoğunda yük dağılımının tedavi öncesindeki seviyelere geri döndüğü bildirilmiştir.[14] Çocuklarda genel anestezi altında uygulanan paslanmaz çelik kuronları, tedavi öncesi kuron boyuna göre düzenleyecek bir splintin kullanılması ile tedavi sonrası klinik başarı ve hasta konforunun değerlendirildiği başka bir araştırmada; splint uygulanmayan grupta tedavi sonrası ısırma sırasında hassasiyet olabildiği, ancak 3 ve 6 aylık kontrollerde iki grup arasında bir fark olmadığı bildirilmiştir.[13] Yetişkinlerde posterior diş aşınmaları ve diş kayıpları gibi nedenlerle oklüzal dikey boyut kayıpları görülebilmekte ve bu olgularda dikey boyutu arttıracak protetik yaklaşımlar uygulanabilmektedir. Kesici dişler arası 5 mm'yi aşmayan dikey boyut artışı kabul edilebilir sınırlar içinde bildirilmektedir. Buna göre oklüzal dikey boyut, bir sabit değer yerine bireyin kendine özgü rahat olduğu alandır ve dikey boyut artışı bu sahayı aşmadıkça adaptasyon gelişebilmektedir.[15] Çalışmamızda da literatürdeki HT restorasyonların klinik takibi yapılan araştırmalara benzer şekilde, ilk 2-3 gün görülen bir hassasiyet sonrasında şikayetlerin olmadığı görülmüştür.[6, 7]

Çalışmamızda tedavi sonrası OB değerleri, tedavi öncesine göre yüksek bulunmuş ancak bu fark 15. ve 30. günlerde azalarak ortadan kalkmıştır. Kuronun neden olduğu yükseklik elde ettiğimiz bulgulara göre 15. ile 30. gün arasında tedavi öncesinden farksız hale gelebilmektedir. Van der Zee ve ark.[8] çalışmalarında OB geri dönüşünün 30. güne kadar dengelenememesinin, aynı olguda birden fazla dişin HT ile tedavi edilmesinden kaynaklanabileceğini ifade etmişlerdir. Her iki araştırmada da tek veya çoğul dişte HT uygulaması gözetilmeksizin yükselen dikey boyutun dengelenmesi için gerekli sürenin 15-30 gün arası olduğu bulgusu ortaktır. Ülkemizdeki yüksek dmft indeksi göz önüne alındığında gelecek çalışmalar birden fazla diş çürüğü bulunan olguların aynı arkta ya da çift taraflı olarak HT uygulamasıyla oluşacak oklüzal dikey boyuttaki değişim ve temporomandibular eklem üzerine etkilerini inceleyebilir.

SONUÇ

Tek dişi HT ile tedavi edilen olgularda oluşan overbite tedavi sonrasında artmakta ancak tedaviden sonraki 15.-30. gün arasında tedavi öncesine geri dönmektedir. Bu araştırma Bezmialem Vakıf Üniversitesi, Bilimsel Araştırma Projesi desteğiyle (BAP Proje No: BVU-BAP- 6.2016/ 45) gerçekleştirilmiştir.

KAYNAKLAR

1. Innes NP, Evans DJ. Modern approaches to caries management of the primary dentition. Br Dent J 2013; 214: 559-566.

2. Innes NP, Stirrups DR, Evans DJ, Hall N, Leggate M. A novel technique using preformed metal crowns for managing carious primary molars in general practice - a retrospective analysis. Br Dent J 2006; 200: 451-454.
3. Leal SC. Minimal intervention dentistry in the management of the paediatric patient. Br Dent J 2014; 216: 623-627.
4. Gökalp S, Doğan BG, Tekçiçek M, Berberoğlu A, Ünlüer Ş. Beş, On İki ve On Beş Yaş Çocukların Ağız Diş Sağlığı Profili, Türkiye-2004 The Oral Health Profile of 5, 12 and 15 Year Olds, Turkey-2004. Hacettepe Dişhekimliği Fakültesi Dergisi 2007; 31: 3-10.
5. Innes NP, Evans DJ, Bonifacio CC, Geneser M, Hesse D, Heimer M, . The Hall Technique 10 years on: Questions and answers. Br Dent J 2017; 222: 478-483.
6. Innes NP, Evans DJ, Stirrups DR. The Hall Technique; a randomized controlled clinical trial of a novel method of managing carious primary molars in general dental practice: acceptability of the technique and outcomes at 23 months. BMC Oral Health 2007; 7: 18.
7. Santamaria RM, Innes NP, Machiulskiene V, Evans DJ, Alkilzy M, Splieth CH. Acceptability of different caries management methods for primary molars in a RCT. Int J Paediatr Dent 2015; 25: 9-17.
8. Van der Zee V, van Amerongen WE. Short communication: Influence of preformed metal crowns (Hall technique) on the occlusal vertical dimension in the primary dentition. Eur Arch Paediatr Dent 2010; 11: 225-227.
9. Aksakalli S, Calik B, Kara B, Ezirganli S. Accelerated tooth movement with piezocision and its periodontal-transversal effects in patients with Class II malocclusion. Angle Orthod 2016; 86: 59-65.
10. Kindelan SA, Day P, Nichol R, Willmott N, Fayle SA, British Society of Paediatric D. UK National Clinical Guidelines in Paediatric Dentistry: stainless steel preformed crowns for primary molars. Int J Paediatr Dent 2008; 18: 20-28.
11. Seale NS, Randall R. The use of stainless steel crowns: a systematic literature review. Pediatr Dent 2015; 37: 145-160.
12. Dahl BL, Krogstad O. The effect of a partial bite raising splint on the occlusal face height. An x-ray cephalometric study in human adults. Acta Odontol Scand 1982; 40: 17-24.
13. Pani SC, Dimashkieh M, Mojaleed F, Al Shammery F. The role of an occlusal template during the placement of preformed metal crowns in children under general anaesthesia: a randomised control trial. Eur Arch Paediatr Dent 2015; 16: 461-466.
14. Gallagher S, O'Connell BC, O'Connell AC. Assessment of occlusion after placement of stainless steel crowns in children - a pilot study. J Oral Rehabil 2014; 41: 730-736.
15. Abduo J, Lyons K. Clinical considerations for increasing occlusal vertical dimension: a review. Aust Dent J 2012; 57: 2-10.

Effect of lubricants on apically extruded debris and dentinal crack formation using ProTaper Next and Reciproc systems

Lubrikantların apikalden taşan debris miktarı ve dentin çatlağı üzerine etkisinin ProTaper Next ve Reciproc sistemleri kullanılarak değerlendirilmesi

Assist. Prof. Burhan Can Çanakçi
Trakya University, Faculty of Dentistry, Department of Endodontics, Edirne

Prof. Özgür Er
Trakya University, Faculty of Dentistry, Department of Endodontics, Edirne

Received: 29 May 2017

Accepted: 12 October 2017

doi: 10.5505/yeditepe.2018.36035

Corresponding author:
Assist. Prof. Burhan Can Çanakçi
Trakya Üniversitesi, Balkan Yerleşkesi, Endodonti A.D.
Edirne
Phone: 0505 882 90 70
E-mail: burhancanakci@trakya.edu.tr

SUMMARY

Aim: We evaluated the effects of 5% NaOCl solution, 17% EDTA solution, and RC-Prep on the amount of apically extruded debris and the incidence of dentinal cracks during canal preparation using the ProTaper Next and Reciproc systems.

Materials and Methods: In total, 255 human mandibular incisors were divided into eight groups (n=30 each) and a control group (n=15). Teeth in groups 1 (NaOCl), 2 (EDTA), 3 (RC-Prep), and 4 (EDTA+RC-Prep) were prepared using the ProTaper Next system, and those in groups 5 (NaOCl), 6 (EDTA), 7 (RC-Prep), and 8 (EDTA+RC-Prep) were prepared using the Reciproc system. Apical extrusion and crack formation were each examined in 15 teeth from each group. Extruded debris was collected in pre-weighed Eppendorf tubes. In the crack detection study, teeth were sectioned horizontally at 3, 6, and 9 mm from the apex. The slices were then viewed through a stereomicroscope at ×25 magnification.

Results: Among ProTaper Next groups, the amount of debris extruded was significantly greater in group 1 (NaOCl) than in groups 2 (EDTA), 3 (RC-Prep), and 4 (EDTA+RC-Prep; $p< 0.001$). No significant difference was detected among groups 2, 3, and 4. Among Reciproc groups, the amount of debris extruded was significantly greater in group 5 (NaOCl) than in groups 6 (EDTA), 7 (RC-Prep), and 8 (EDTA+RC-Prep; $p< 0.001$). No significant difference was observed among groups 6, 7, and 8. The total numbers of cracks were significantly larger in groups 1 (ProTaper – NaOCl), 3 (ProTaper – RC-Prep), 5 (Reciproc – NaOCl), and 7 (Reciproc – RC-Prep) than in groups 2 (ProTaper – EDTA), 4 (ProTaper – EDTA+RC-Prep), 6 (Reciproc – EDTA), and 8 (Reciproc – EDTA+RC-Prep).

Conclusions: Within the limitations of this study, EDTA solution or RC-Prep causes less apical extrusion. The use of EDTA solution produced fewer dentinal cracks, and the use of RC-Prep alone did not affect.

Keywords: Apical extrusion, dentinal crack, EDTA, lubricant

ÖZET

Amaç: Kök kanallarının ProTaper Next (Dentsply Maillefer, Ballaigues, İsviçre) ve Reciproc (VDW, Münih, Almanya) sistemleri ile şekillendirilmesi sırasında %5'lik NaOCl çözeltisi, %17'lik EDTA çözeltisi ve RC-Prep (Premier Dental, Philadelphia, PA, USA) kullanımının apikalden taşan debris miktarı ve dentin çatlağı oluşumu üzerindeki etkisi değerlendirilmiştir.

Gereç ve Yöntem: 255 insan mandibular keser diş sekiz grup (n=30) ve kontrol grubu (n=15) olarak ayrılmıştır. Grup 1 (NaOCl), 2 (EDTA), 3 (RC-Prep) ve 4 (EDTA+RC-Prep) ProTaper Next sistemi ile, grup 5 (NaOCl), 6 (EDTA), 7 (RC-Prep) ve 8 (EDTA+RC-Prep) Reciproc sistemi ile şekillendirilmiştir. Apikal taşma ve çatlak oluşumu değerlendirmeleri için her gruptan 15 örnek kullanılmıştır. Taşan debris, daha önceden ağırlığı tespit edilmiş olan Eppendorf tüplerine biriktirilmiştir. İşlem süreleri kaydedilmiştir. Çatlak tespiti için dişler apeksten 3, 6

ve 9 mm uzaklıklardan düşük hız ve su soğutması altında yatay olarak kesilmiştir. Kesitler ×25 büyütme altında steryomikroskop ile incelenemiştir.

Bulgular: Apikalden taşan debris değerlendirildiğinde, ProTaper Next grupları arasında grup 1'de (NaOCl); grup 2 (EDTA), 3 (RC-Prep) ve 4 (EDTA+RC-Prep; p< 0.001)'den daha fazla debris taşmıştır. Grup 2, 3 ve 4 arasında ise fark tespit edilmemiştir. Reciproc gruplarından grup 5'de (NaOCl); grup 6 (EDTA), 7 (RC-Prep) ve 8 (EDTA+RC-Prep; p< 0.001)'den daha fazla debris taşmıştır. Grup 6, 7 ve 8 arasında ise fark tespit edilmemiştir. Çatlak tespit deneyinin sonuçlarına göre deney grupları ve kontrol grubu arasında istatistiksel olarak belirgin fark görülmüştür. Toplam çatlak sayıları değerlendirildiğinde grup 1 (ProTaper – NaOCl), 3 (ProTaper – RC-Prep), 5 (Reciproc – NaOCl) ve 7 (Reciproc – RC-Prep)'de grup 2 (ProTaper – EDTA), 4 (ProTaper – EDTA+RC-Prep), 6 (Reciproc – EDTA) ve 8 (Reciproc – EDTA+RC-Prep)'den daha fazla çatlak ortaya çıkmıştır.

Sonuçlar: Bu çalışmanın sınırları dahilinde, EDTA çözeltisi yada RC-Prep kullanımı apikalden taşan debris miktarını azaltmıştır. EDTA çözeltisi çatlak oluşumunu azaltırken, sadece RC-Prep kullanımının etkisi olmamıştır.

Anahtar kelimeler: Apikalden taşma, dentin çatlağı, EDTA, lubricant

INTRODUCTION

During chemo-mechanical preparation, many factors, such as the extrusion of debris containing dentine chips, remnants of pulpal tissue, irrigating solution, microorganisms and by-products, may lead to postoperative inflammation, flare ups, and short- and long-term failure.[1] In addition, preparation procedures can damage the root dentine, resulting in dentinal cracks[2,3] that have the potential to develop into vertical root fractures[4] and lead to the extraction of the tooth.[5]

Several studies have demonstrated that all preparation techniques and instruments cause the extrusion of some debris.[6–8] The effects of the design (size and type) and kinematics of endodontic instruments and of preparation techniques on the amount of apical debris extruded have been investigated widely.[9–11] In addition, several studies have investigated the effects of different irrigation systems and techniques on apically extruded debris and irrigants.[12–14]

Despite several advantages, instrumentation with NiTi files can induce microcrack formation at different levels of the root canal walls.[15,16] Several rotating and reciprocating NiTi systems have been designed to enable easier, faster, safer, and better root canal shaping. ProTaper Next (Dentsply Maillefer, Ballaigues, Switzerland) instruments have off-centre rectangular designs and progressive- and regressive-percentage tapers on single files, which are made using M-Wire technology. The off-centre rectangular design minimises contact between the file and the dentine and decreases the screw effect, potentially dangerous taper lock, and torque on any given file.[17] The Reciproc (VDW, Munich, Germany) single-file NiTi system was also produced using M-Wire technology to increase the flexibility of the instrument.[18] Reciproc files are used with a reciprocating motion to reduce stress on the instrument and to minimise the occurrence of fractures due to cyclic fatigue.[19]

Ethylenediamine tetraacetic acid (EDTA) is a calcium-chelating agent that can act as a lubricant during root canal preparation,[20] increase antibacterial activity,[21] and remove the smear layer.[22] Although irrigants such as sodium hypochlorite (NaOCl) may serve as lubricants like EDTA, paste-type substances containing EDTA are marketed especially for this purpose. Manufacturers of rotary systems routinely recommend the use of these paste-type preparations to reduce stress on instruments and/or to improve hard-tissue debridement.[23]

To our knowledge, no reported study has compared the effects of 17% EDTA, 5% NaOCl solutions and paste-type lubricant on the amount of apically extruded debris and the incidence of root canal cracks during root canal preparation procedures. The aim of this study was to evaluate the effects of 5% NaOCl solution, 17% EDTA solution, and RC-Prep (Premier Dental, Philadelphia, PA, USA) on the amount of apically extruded debris and the incidence of dentinal cracks during canal preparation using two different NiTi systems.

MATERIALS AND METHODS

In total, 255 freshly extracted human mandibular incisors with mature apices and straight root canals were selected[24] and kept in purified filtered water. All teeth were analysed using digital radiography in the buccal and proximal directions to confirm that they had single canals and apical foramina, and uncomplicated root canal anatomy. The soft-tissue remnants and calculus on the external root surfaces were removed by hand devices. To standardize specimen lengths, all teeth were shortened to 16 mm by flattening of the incisal edge with a low-speed saw (Isomet; Buehler Ltd., Lake Bluff, IL, USA) under water cooling. The root surfaces were examined under an operating microscope (OPMI Pico; Carl Zeiss, Oberkochen, Germany) to enable the exclusion of specimens with external defects or cracks. Under the operating microscope, the working length (WL) was determined as 1 mm short of the length of a size 15 K-file that was visible at the major apical foramen.

The samples were divided randomly into eight experimental groups (n = 30 each) and a control group (n = 15).

Group 1 (G1: ProTaper – NaOCl). ProTaper Next instruments (#17 .04, #25 .06) were used to the WL with gentle in-and-out brushing motion, according to the manufacturer's instructions. For each specimen, a total of 15 mL 5% NaOCl was used for irrigation between files and pecking sequences.

Group 2 (G2: ProTaper – EDTA). The same procedure was used as in G1, except that a total of 10 mL NaOCl and 5 mL 17% EDTA were used.

Group 3 (G3: ProTaper – RC-Prep). The same procedure was used as in G1, except that RC-Prep was applied to the cutting edges of files before insertion.

Group 4 (G4: ProTaper – EDTA+RC-Prep). The same procedure was used as in G1, except that a total of 10 mL NaOCl and 5 mL EDTA were used and RC-Prep was applied to the cutting edges of the files before insertion.

Group 5 (G5: Reciproc – NaOCl). A Reciproc instrument (#25 .08) was used to the WL, with a reciprocating slow in-and-out pecking motion according to the manufacturer's recommendation. For each specimen, a total of 15 mL NaOCl was used for irrigation between files and pecking sequences.

Group 6 (G6: Reciproc – EDTA). The same procedure was used as in G5, except that a total of 10 mL NaOCl and 5 mL EDTA were used.

Group 7 (G7: Reciproc – RC-Prep). The same procedure was used as in G5, except that RC-Prep was applied to the cutting edges of files before insertion.

Group 8 (G8: Reciproc – EDTA+RC-Prep). The same procedure was used as in G5, except that a total of 10 mL NaOCl and 5 mL EDTA were used and RC-Prep was applied to the cutting edges of the files before insertion.

Group 9 (G9). G9 (n = 15) served as a control group for the crack detection study; no preparation was done.

For all samples, 5 mL distilled water was used for the final irrigation. Apical canal patency was controlled with a size 15 K-file. Instruments were used to prepare a single canal per specimen. All root canal preparations were completed by a single operator.

Apical extrusion study

In total, 120 teeth (n = 15/group) were used for the apical extrusion study. Teeth were placed in the vial system, which had been pre-weighed three times using an analytical balance (AUW-220D; Shimadzu, Tokyo, Japan) with an accuracy of 10^{-5}g. Holes were created in the rubber stoppers of vials with a hot instrument. Each tooth was inserted under pressure through the rubber stopper, which was fixed to the cemento-enamel junction using cyanoacrylate (Quickstar; Furkan Inc., Istanbul, Turkey). The rubber stopper with the tooth was then fitted into the mouth of the vial. The apical part of the root was suspended within the vial, which acted as a collecting container for the apical material extruded through the foramen of the root. A 25-G needle was placed through the rubber stopper to equalise the air pressure inside and outside the vial.

After the instrumentation was complete, the stopper, needle, and tooth were separated from the Eppendorf tube, and the debris that adhered to the root surface was collected by washing the root with 1 mL distilled water while in the tube. The vials were stored in an incubator at 68°C for 5 days to evaporate the moisture before weighing the dry debris. Glass vials that included dry extruded debris were weighed in the same manner as during the initial measurement. The weight of the extruded debris was determined by subtracting the weight of the pre-weighed empty glass vials from the weight of the tubes containing dried debris. The durations of preparation periods were also recorded.

Crack detection study

In total, 135 teeth (n = 15/group) were used for the crack detection study. The surfaces of the experimental roots were coated with a silicone impression material to simulate the periodontal ligament space. All roots were then embedded in acrylic blocks.

After root canal preparation was performed as described above, all experimental and control (no preparation) samples were sectioned perpendicular to the long axis at 3, 6, and 9 mm from the apex with a low-speed saw under water cooling. Then, the slices were viewed through a stereomicroscope (DM750; Leica, Wetzlar, Germany) and pictures were taken with a digital camera (D-Lu×3, Leica, Germany) attached to the stereomicroscope at a magnification of ×25. Crack formation was classified using the categories 'no crack' and 'crack'. 'No crack' was defined as the absence of cracks and craze lines in root dentine on the internal (canal) or external (root) surface. 'Crack' was defined as any line observed on the slice that extended from the root canal lumen to the dentine or from the outer root surface into the dentine.[25]

Statistical analysis

Data on the amount of apically extruded debris and time required for preparation were subjected to one-way analysis of variance and Tukey's tests. Data for the crack detection study were subjected to $\chi 2$ tests. The SPSS software (ver. 22.0; SPSS, Chicago, IL, USA) was used. The statistical significance level was set at $p < 0.05$.

RESULTS

Apical extrusion

The median weights of the extruded debris are presented in Table 1. Significant differences in the amount of extruded debris among groups are presented in Table 2. The median preparation durations are shown in Table 3.

Among ProTaper Next groups, the amount of debris extruded was significantly greater in G1 (NaOCl) than in G2 (EDTA), G3 (RC-Prep), and G4 (EDTA+RC-Prep). No signifi-

cant difference was detected among G2, G3, and G4.

Table 1. Median weight of apically extruded debris (10-5 g)

		Median (25%-75%)
Group 1	ProTaper – NaOCl	129 (107 – 143,5)
Group 2	ProTaper – EDTA	67 (58,5 – 77,5)
Group 3	ProTaper – RC-Prep	82 (58,5 – 101)
Group 4	ProTaper - EDTA+RC-Prep	59 (54,5 – 66,5)
Group 5	Reciproc – NaOCl	88 (83 – 113,5)
Group 6	Reciproc – EDTA	69 (58 – 83)
Group 7	Reciproc – RC-Prep	69 (49 – 82,5)
Group 8	Reciproc - EDTA+RC-Prep	48 (42 – 56,5)

Table 2. Significant differences of the amount of extruded debris between experimental groups.

	PT NaOCl	PT EDTA	PT RcPrep	PT EDTA+RC	Rec NaOCl	Rec EDTA	Rec RcPrep	Rec EDTA+RC
PT - NaOCl		*	*	*	*	*	*	*
PT - EDTA	*				*			
PT – Rc-Prep	*							*
PT - EDTA+Rc	*				*			
Rec - NaOCl	*	*		*		*	*	*
Rec – EDTA	*				*			
Rec – Rc-Prep	*				*			
Rec - EDTA+Rc	*		*		*			

** indicated statistically difference. (p <.001)*

Table 3. Median time values.

		Median (25%-75%)
Group 1	ProTaper – NaOCl	81 (67 – 103)[a]
Group 2	ProTaper – EDTA	76 (74 – 81)[a]
Group 3	ProTaper – RcPrep	65 (41 – 68)[b]
Group 4	ProTaper - EDTA+RC-Prep	62 (49 – 86)[b]
Group 5	Reciproc – NaOCl	51 (42 – 73)[c]
Group 6	Reciproc – EDTA	43 (38 – 51)[d]
Group 7	Reciproc – RC-Prep	40 (31 – 42)[d]
Group 8	Reciproc - EDTA+RC-Prep	37 (32 – 46)[d]

Different letters indicated statistically difference. (p<.001) (seconds).

Among Reciproc groups, the amount of debris extruded was significantly greater in G5 (NaOCl) than in G6 (EDTA), G7 (RC-Prep), and G8 (EDTA+RC-Prep). No significant difference was observed among G6, G7, and G8.

Among all groups, the amount of debris extruded was significantly greater in G1 (ProTaper – NaOCl) than in G5 (Reciproc – NaOCl), G6 (Reciproc – EDTA), G7 (Reciproc – RC-Prep), and G8 (Reciproc – EDTA+RC-Prep). This amount was significantly greater in G5 (Reciproc – NaOCl) than in G2 (ProTaper – EDTA) and G4 (ProTaper EDTA+RC-Prep), and in G3 (ProTaper – RC-Prep) than in G8 (Reciproc – EDTA+RC-Prep).

Among ProTaper Next groups, preparation time was significantly shorter in G3 (RC Prep) and G4 (EDTA+RC-Prep) than in G1 (NaOCl) and G2 (EDTA). The preparation time was significantly longer in G5 (Reciproc – NaOCl) than in the other Reciproc groups, but shorter in G5 than in all ProTaper Next groups.

Crack formation

The percentage and number of cracks are presented in Table 4. The control group had no crack. Significant differences were observed between the control and experimental groups. The experimental groups showed no significant difference among sections (3, 6, and 9 mm).

The total numbers of cracks were significantly larger in G1 (ProTaper – NaOCl), G3 (ProTaper – RC-Prep), G5 (Reciproc – NaOCl), and G7 (Reciproc – RC-Prep) than in G2 (ProTaper – EDTA), G4 (ProTaper – EDTA+RC-Prep), G6 (Reciproc – EDTA), and G8 (Reciproc – EDTA+RC-Prep).

Table 4. Number and percentage of cracks in the different cross-section slices.

	3mm	6 mm	9 mm	Total Cracks
ProTaper - NaOCl	4 (26.6%)	3 (20%)	3 (20%)	10 (22.2%)[a]
ProTaper - EDTA	2 (13.3%)	1 (6.6%)	1 (6.6%)	4 (8.8%)[b]
ProTaper – RC-Prep	4 (26.6%)	3 (20%)	1 (6.6%)	8 (17.7%)[a]
ProTaper – EDTA+RcPrep	1 (6.6%)	2 (13.3%)	1 (6.6%)	4 (8.8%)[b]
Reciproc - NaOCl	4 (26.6%)	3 (20%)	2 (13.3%)	9 (20%)[a]
Reciproc – EDTA	2 (13.3%)	1 (6.6%)	1 (6.6%)	4 (8.8%)[b]
Reciproc – RC-Prep	3 (20%)	3 (20%)	2 (13.3%)	8 (17.7%)[a]
Reciproc – EDTA+RcPrep	1 (6.6%)	1 (6.6%)	1 (6.6%)	3 (6.6%)[b]
Control	0	0	0	0[c]

Different letters indicated statistically difference. (p<.05)

DISCUSSION

Chemo-mechanical preparation may cause apical extrusion of debris[26] and dentinal cracks,[2] leading to the failure of root canal treatments.[5,27] The effects of different NiTi systems[10,11] and irrigation methods/systems[12,13] on apical extrusion have been investigated. In addition, the effects of different NiTi systems on the incidence of dentinal cracks has been investigated widely.[15,16] However, no reported study has investigated the effects of EDTA and lubricants on the amount of apically extruded debris and incidence of dentinal cracks. Thus, in this study, we aimed to compare the amount of apically extruded debris and incidence of dentinal cracks resulting from the use of 5% NaOCl, 17% EDTA, and RC-Prep with two different NiTi systems (ProTaper Next, Reciproc).

Apical extrusion

The results of this study showed that the use of EDTA and/or RC-Prep caused significantly less apical extrusion of debris than did the use of NaOCl alone in the ProTaper Next and Reciproc groups. In addition, the use of EDTA+RC-Prep caused less debris extrusion than did the use of EDTA or RC-Prep alone, but these differences were not significant. To our knowledge, no reported study has

investigated the effects of EDTA solution or RC-Prep on the amount of apically extruded debris. Thus, no previous data are available for comparison with our findings.

EDTA solution can decrease the microhardness of dentine.[28–30] The softening of dentine caused by chelating solutions may facilitate the cutting and removal of dentine during instrumentation, resulting in less debris extrusion. A scanning electron microscopic analysis of root canal walls[28] revealed the presence of a wax-like smear layer, attributed to the polyethylene glycol base of an EDTA–urea peroxide–polyethylene glycol compound, after preparation. Another study showed that neither irrigation nor further preparation was able to remove radioactive glycerol completely after the use of 2.5% NaOCl with an EDTA–urea peroxide–14 C-labeled glycerol paste.[31] During preparation with RC-Prep, dentinal debris may penetrate into this non-removable layer, reducing the amount of apically extruded debris. In addition, the peroxides in RC-Prep can decrease the microhardness of dentine,[32] which may increase the effectiveness of instrumentation and decrease the amount of apically extruded debris.

The combined use of EDTA solution and RC-Prep caused significantly less debris extrusion than observed for other treatments in this study. The combined effects of lubrication and smear removal by EDTA solution and EDTA gel may help to push the dentinal debris in the coronal direction.

The comparison of NiTi systems employed with the same irrigation protocols (G1 vs. G5, G2 vs. G6, G3 vs. G7, G4 vs. G8) showed that use of the Reciproc system caused significantly less apical extrusion than did the use of the ProTaper Next system. This finding may be explained by the reciprocating action, which is a type of mechanised, balanced, forced, pressure-less technique, of the Reciproc system.[33] In addition, differences in file design may have affected the amount of apically extruded debris.[34] The Reciproc system has an S-shaped cross section, sharp cutting edges, and no radial land,[35] whereas ProTaper Next files have an off-centre rectangular design.

Borges .[11] and Silva[36] reported no significant difference in the outcomes of use of the ProTaper Next and Reciproc systems. However, in both studies, files with different apical sizes and tapers (Reciproc R40 and ProTaper Next X4) were used, with distilled water serving as the irrigation solution. Topçuoğlu[37] also used the Reciproc R40, ProTaper Next X4, and distilled water, and reported that the Reciproc caused more debris extrusion than did the ProTaper Next. These differences may be attributed to differences in apical size and taper of NiTi systems, as well as the irrigation solution used.

Crack formation

The results of this study showed that the incidence of dentinal cracks was similar in the RC-Prep and NaOCl groups instrumented with the ProTaper Next and Reciproc systems. Alireza[38] and Aydin[39] reported similar results. Although RC-Prep acts as a lubricant during canal preparation, the wax-like smear layer caused by RC-Prep[28] may be thick and contain dentinal debris, and thus may increase the incidence of dentinal cracks.

No significant difference between the EDTA and EDTA+RC-Prep groups was observed in specimens instrumented with the ProTaper Next or Reciproc system; however, both of these groups showed significantly fewer dentinal cracks then did the NaOCl and RC-Prep groups. Compared with NaOCl, EDTA has a better chelating effect and can cause a greater decrease in the microhardness of root canal dentine.[40] The more effective lubrication of EDTA may increase the effectiveness of instrumentation and reduce the incidence of dentinal cracks.

In this study, the incidence of dentinal cracks did not differ between groups instrumented with the ProTaper Next and Reciproc systems. Priya[41] found no difference between groups instrumented with the two NiTi systems, with NaOCl alone used for irrigation.

Regardless of the irrigation protocol, significantly less time was required for preparation in the Reciproc groups. Among ProTaper Next groups, preparation was significantly faster in the RC-Prep and EDTA+RC-Prep groups than in the NaOCl and EDTA groups. Preparation was slower in the Reciproc NaOCl group than in the other Reciproc groups, but it was faster in this group than in all ProTaper Next groups.

CONCLUSIONS

In the instrumentation of root canals with the ProTaper Next and Reciproc systems, the use of 17% EDTA solution or RC-Prep causes less apical extrusion than does the use of 5% NaOCl solution. The use of EDTA solution or EDTA+RC-Prep produced fewer dentinal cracks, and the use of RC-Prep alone did not affect the incidence of dentinal cracks.

ACKNOWLEDGMENTS

The authors deny any conflicts of interest related to this study.

REFERENCES

1. Seltzer S, Naidorf IJ. Flare-ups in endodontics: I. Etiological factors. J Endod 1985; 11: 472-478.

2. Liu R, Hou BX, Wesselink PR, Wu M-K, Shemesh H. The incidence of root microcracks caused by 3 different single-file systems versus the ProTaper system. J Endod 2013; 39: 1054-1056.

3. Hin ES, Wu M-K, Wesselink PR, Shemesh H. Effects of self-adjusting file, Mtwo, and ProTaper on the root canal wall. J Endod 2013; 39: 262-264.
4. Wilcox LR, Roskelley C, Sutton T. The relationship of root canal enlargement to finger-spreader induced vertical root fracture. J Endod 1997; 23: 533-534.
5. Tamse A, Fuss Z, Lustig J, Kaplavi J. An evaluation of endodontically treated vertically fractured teeth. J Endod 1999; 25: 506-508.
6. Al-Omari M, Dummer P. Canal blockage and debris extrusion with eight preparation techniques. J Endod 1995; 21: 154-158.
7. Reddy SA, Hicks ML. Apical extrusion of debris using two hand and two rotary instrumentation techniques. J Endod 1998; 24: 180-183.
8. Azar NG, Ebrahimi G. Apically-extruded debris using the protaper system. Aust Endod J 2005; 31: 21-23.
9. Üstün Y, Çanakçi B, Dinçer A, Er O, Düzgün S. Evaluation of apically extruded debris associated with several Ni–Ti systems. Int Endod J 2015; 48: 701-704.
10.Ferraz C, Gomes N, Gomes B, Zaia A, Teixeira F, Souza-Filho F. Apical extrusion of debris and irrigants using two hand and three enginedriven instrumentation techniques. Int Endod J 2001; 34: 354-358.
11. Borges ÁH . The influence of cervical preflaring on the amount of apically extruded debris after root canal preparation using different instrumentation systems. J Endod 2016; 42: 465-469
12. Yost RA . Evaluation of 4 different irrigating systems for apical extrusion of sodium hypochlorite. J Endod 2015; 41: 1530-1534.s
13. İriboz E, Bayraktar K, Türkaydın D, Tarçın B. Comparison of apical extrusion of sodium hypochlorite using 4 different root canal irrigation techniques. J Endod 2015; 41: 380-384.
14. Yeter K, Evcil M, Ayranci L, Ersoy I. Weight of apically extruded debris following use of two canal instrumentation techniques and two designs of irrigation needles. J Endod 2013; 46: 795-799.
15. Bier CAS, Shemesh H, Tanomaru-Filho M, Wesselink PR, Wu M-K. The ability of different nickel-titanium rotary instruments to induce dentinal damage during canal preparation. J Endod 2009; 35: 236-238.
16. Ashwinkumar V, Krithikadatta J, Surendran S, Velmurugan N. Effect of reciprocating file motion on microcrack formation in root canals: an SEM study. Int Endod J 2014; 47: 622-627.
17. Ruddle CJ. The ProTaper endodontic system: geometries, features, and guidelines for use. Dent Today. 2001; 20: 60-67.
18. Berutti E . Canal shaping with WaveOne Primary reciprocating files and ProTaper system: a comparative study. J Endod 2012; 38: 505-509.
19. De-Deus G, Vieira VTL, da Silva EJN, Lopes H, Elias CN, Moreira EJ. Bending resistance and dynamic and static cyclic fatigue life of Reciproc and WaveOne large instruments. J Endod 2014; 40: 575-579.
20. Hülsmann M, Heckendorff M, Lennon A. Chelating agents in root canal treatment: mode of action and indications for their use. Int Endod J 2003; 36: 810-830.
21. Byström A, Sunvqvist G. The antibacterial action of sodium hypochlorite and EDTA in 60 cases of endodontic therapy. Int Endod J 1985; 18: 35-40.
22.Çalt S, Serper A. Time-dependent effects of EDTA on dentin structures. J Endod 2002; 28: 17-19.
23. Peters O, Boessler C, Zehnder M. Effect of liquid and pastetype lubricants on torque values during simulated rotary root canal instrumentation. Int Endod J 2005; 38: 223-229.
24. Schneider SW. A comparison of canal preparations in straight and curved root canals. Oral Surg Oral Med Oral Pathol 1971; 32: 271-275.
25. Shemesh H, Bier C, Wu MK, Tanomaru Filho M, Wesselink P. The effects of canal preparation and filling on the incidence of dentinal defects. Int Endod J 2009; 42: 208-213.
26. Ruiz-Hubard EE, Gutmann JL, Wagner MJ. A quantitative assessment of canal debris forced periapically during root canal instrumentation using two different techniques. J Endod 1987; 13: 554-558.
27. Huang X, Ling J, Wei X, Gu L. Quantitative evaluation of debris extruded apically by using ProTaper Universal Tulsa rotary system in endodontic retreatment. J Endod 2007; 33: 1102-1105.
28. Verdelis K, Ellades G, Ovllr T, Margelos J. Effect of chelating agents on the molecular composition and extent of decalcification at cervical, middle and apical root dentin locations. Dent Traumatol 1999; 15: 164-170.
29. Cruz-Filho AM, Sousa-Neto MD, Saquy PC, Pecora JD. Evaluation of the effect of EDTAC, CDTA, and EGTA on radicular dentin microhardness. J Endod 2001; 27: 183-184.
30. Ari H, Erdemir A, Belli S. Evaluation of the effect of endodontic irrigation solutions on the microhardness and the roughness of root canal dentin. J Endod 2004; 30: 792-795.
31. Zurbriggen T, Del Rio C, Brady J. Postdebridement retention of endodontic reagents: a quantitative measurement with radioactive isotope. J Endod 1975; 1: 298-299.
32. Lewinstein I, Hirschfeld Z, Stabholz A, Rotstein I. Effect of hydrogen peroxide and sodium perborate on the microhardness of human enamel and dentin. J Endod 1994; 20: 61-63.
33. Yared G. Canal preparation using only one NiTi rotary instrument: preliminary observations. Int Endod J 2008; 41: 339-344.
34. Beeson T, Hartwell G, Thornton J, Gunsolley J. Com-

parison of debris extruded apically in straight canals: conventional filing versus profile. 04 Taper series 29. J Endod 1998; 24:18-22.
35. Bürklein S, Schäfer E. Apically extruded debris with reciprocating single-file and full-sequence rotary instrumentation systems. J Endod 2012; 38: 850-852.
36. Silva E . Comparison of apically extruded debris after large apical preparations by fullsequence rotary and singlefile reciprocating systems. Int Endod J 2016; 49: 700-705.
37. Topçuoğlu H . Apically extruded debris during root canal preparation using Vortex Blue, K3XF, ProTaper Next and Reciproc instruments. Int Endod J 2016; 49: 1183-1187.
38. Adl A, Sedigh-Shams M, Majd M. The effect of using RC prep during root canal preparation on the incidence of dentinal defects. J Endod 2015; 41: 376-379.
39. Aydin U, Aksoy F, Karataslioglu E, Yildirim C. Effect of ethylenediaminetetraacetic acid gel on the incidence of dentinal cracks caused by three novel nickel titanium systems. Aust Endod J 2015; 41: 104-110.
40. Saleh A, Ettman W. Effect of endodontic irrigation solutions on microhardness of root canal dentine. J Dent 1999; 27: 43-46.
41. Priya NT . "Dentinal microcracks after root canal preparation." A comparative evaluation with hand, rotary and reciprocating instrumentation. J Clin Diagn Res 2014; 8: 70-72.

Assesment of submandibular fossa depth using cone beam computed tomography

Konik ışınlı bilgisayarlı tomografi kullanarak submandibular fossa derinliğinin değerlendirilmesi

Assist. Prof. M. Oğuz Borahan
Marmara University, Faculty of Dentistry,
Department of Oral Diagnosis and Radiology, İstanbul

Research Assist. Dt. Fatma Güler Dönmez
Marmara University, Faculty of Dentistry,
Department of Oral Diagnosis and Radiology, İstanbul

Research Assist. Dt. Gamze Ulay
Marmara University, Faculty of Dentistry,
Department of Oral Diagnosis and Radiology, İstanbul

Research Assist. Dt. Ayşe Nur Yıldız Sadıkoğlu
Marmara University, Faculty of Dentistry,
Department of Oral Diagnosis and Radiology, İstanbul

Prof. Filiz Namdar Pekiner
Marmara University, Faculty of Dentistry,
Department of Oral Diagnosis and Radiology, İstanbul

Received: 20 February 2017

Accepted: 26 February 2018

doi: 10.5505/yeditepe.2018.80664

Corresponding author:
Dr. M. Oguz Borahan
Marmara University, Faculty of Dentistry,
Department of Oral Diagnosis and Radiology,
Başıbüyük Sağlık Yerleşkesi, Başıbüyük Yolu 9/3,
34854 Başıbüyük / Maltepe / İstanbul
Tel: +905323943482 +902164211621
Fax: +902164210291
E-mail: oguzborahan@hotmail.com

SUMMARY

Aim: Due to the presence of submandibular fossa (SF), the posterior mandible is an significant anatomic region which should be taken into consideration before dental surgery. The aim of this study was to assess the SF depth in a group of patients using cone-beam computed tomography (CBCT) retrospectively.

Materials and Methods: The subjects for this retrospective study consisted of all 300 adult patients who visited the department of Oral Diagnosis and Radiology at Marmara University, and underwent a single CBCT examination. The CBCT data were picked up from the picture archiving and communications system (PACS) from the period of 2013 to 2016. Bilateral SF depths were evaluated on CBCT images. Three different SF types were categorized according amount of depth: type I; concavity depth <2 mm, type II; concavity depth between 2-3 mm and type III; concavity depth >3 mm.

Results: For the right SF depth measurements, 143 patients were found to be type I, 117 patients were type II and 38 patients were type III. For the left SF depth measurements, 150 patients were type I, 116 patients were type II and 42 patients were type III. Type I SF depth was more common in both submandibular fossa.

Conclusions: Considering the possible complications, preoperative assessment of SF depth is crucial for safe surgery in the posterior mandible. Use of CBCT enhances comprehensive evaluation of this particular anatomic region.

Keywords: Submandibular fossa, radiology, cone beam computed tomography

ÖZET

Amaç: Submandibular fossa (SF) varlığı posterior mandibular bölgeyi özellikle implant tedavisi için önemli bir anatomik bölge haline getirir. Bu nedenle, diş hekimleri tedaviden önce dikkat etmelidirler. Bu çalışmanın amacı, bir grup hastada konik ışınlı bilgisayarlı tomografi (KIBT) kullanarak SF derinliğini retrospektif olarak değerlendirmektir.

Gereç ve Yöntem: Bu çalışmada, 2013-2016 yılları arasında Marmara Üniversitesi Oral Diagnoz ve Radyoloji Anabilim Dalı'na başvuran ve KIBT çekilerek, resim arşivleme ve iletişim sistemine (PACS) eklenen 300 erişkin hastanın dataları kullanılmıştır. Bilateral SF derinliği KIBT görüntüleri üzerinden değerlendirilmiştir. Derinliğe göre üç farklı SF tipi sınıflandırılmıştır: tip I; konkavite <2 mm, tip II; 2-3 mm konkavite ve tip III; konkavite> 3 mm.

Bulgular: Sağ SF derinliği 143 hastada tip I, 117 hastada tip II ve 38 hastada tip III olarak görülmüştür. Sol SF derinliği 150 hastada tip I, 116 hastada tip II ve 42 hastada tip III olarak görülmüştür. Her iki tarafta tip I SF daha fazla oranda tespit edilmiştir.

Sonuç: Olası komplikasyonlar dikkate alındığında, SF derinliğinin preoperatif olarak değerlendirmesi güvenli bir cerrahi

için önemlidir. Bu çalışma, KIBT'in bu bölgenin kapsamlı olarak değerlendirmesi için faydalı olduğunu ortaya koymuştur.

Anahtar kelimeler: Submandibular fossa, radyoloji, konik ışınlı bilgisayarlı tomografi.

INTRODUCTION

Implant treatment in modern dentistry is widely accepted, as an option for prosthodontic reconstruction, for patients to have a more aesthetic and more functional oral health. Especially, inadequate adaptation and aesthetic problems of removable dentures make implant treatment increasing day by day. The general psychosocial perception of tooth loss and the awareness of public causes the rapidly growing and aging population to focus on implant therapy.[1,2]

With proper diagnosis and treatment planning and careful surgical intervention, implant therapy progresses seamlessly and fulfills functional and aesthetic expectations after osseointegration.[3] Important considerations in implant planning include; considering the relation between the implant and vital anatomical structures such as nerves and vessels as well as the morphology and anatomical structure of bone, crest angle and size of the selected implant.[4] However, without necessary assessment, complications may occur during surgical procedures, during recovery or even after function. Depending on the severity of the damage, they may cause slight or serious problems. These complications can include important complications such as hemorrhage, nerve injury, damage to adjacent teeth, and migration of implant to anatomical landmarks.[5-8]

The submandibular fossa (SF) is a depression on the medial surface of the mandible inferior to the mylohyoid line.[9] Mandibular posterior lingual concavity, varying according to anatomic structure of SF, is a common clinical finding and the risk of perforation is high particularly when the fossa is too deep. During surgical procedures at this region, including implant surgery, extractions, periodontal surgery, osteotomies, floor of the mouth biopsies and the bone augmentation techniques have a potential complications for vascular injury and subsequent bleeding or infection. Implant surgery at this area is especially important to check the angulations and placement of the drills or implants with radiographs and clinical finding of a potential perforation in the osteotomy to avoid complications.[10,11]

A variety of imaging modalities is available for the evaluation of the amount and quality of bone in the treatment planning for dental implant settlement.[4] With panoramic images, an overview of the jaws can be viewed. They are widely used because of their availability and accessibility with low costs and are usually used for evaluation of the first assessment of the implant area.[12,13] However, there are limitations of panoramic radiography that include the absence of visualization of the bucco-lingual ridge design and the visual decrement of cortical plates or variable concavities. On the other hand, there is a variable magnification of the images in panoramic radiographs.[14]

Computed tomography (CT), in the past, and recently, cone-beam computed tomography (CBCT), seem to be the most proper presurgical radiographic evaluation methods for the prevention of complications.[4] CBCT provides cross-sectional images and is relatively an affordable instrument with less radiation when compared to CT scan.[15] CBCT makes it possible for the clinician to interpret the bucco-lingual dimensions through multi-planar reconstructions.[2]

Considering the possible variations of the SF anatomy and complications, use of CBCT for assessment of this anatomical region is an important procedure before dental surgery. The aim of this study was to analyze the prevalence and the extent of lingual concavity in the SF area by using CBCT.

MATERIALS AND METHODS

Subjects for this retrospective study consist of all 300 patients who visited the department of Maxillofacial Radiology at Marmara University and CBCT images of these patients between 2013-2016 were retrieved from the PACS system. CBCT imaging was performed with Planmeca Promax 3D Mid (Planmeca Oy, Helsinki, Finland) and assessment of CBCT was performed directly on monitor screen (Monitor 23 inch Acer 1920x1080 pixel HP Reconstruction PC). The purpose of CBCT scans were for dental implant surgery purposes. Patients with systemic diseases influencing growth and development, history of trauma and/or surgery involving the maxillofacial region, developmental anomalies/pathologies affecting the maxillofacial region, malignancy and fibroosseous lesions were excluded from the study. The study was carried out according to the recommendations of the Helsinki declaration and the written informed consent was signed by the patients before CBCT scans.

SF depth assessment has been done according to literatüre.[11,16] The region immediately distal to the border of the mental foramen and extending to the third molar area corresponds to the SF region and was selected for measurements from cross-sectional images. All the measurements were carried out by three oral and maxillofacial radiologist. The deepest part of the SF was determined and used for measurements in millimeters. A line was placed on the most prominent superior and inferior points of the lingual concavity of the mandible, and a second line was then drawn from the deepest point of the concavity per-

pendicular to the first line. Classification of bone morphology at SF area was sorted into three categories; Type I, with a lingual concavity less than 2 mm (Figure 1); type II (Figure 2), with a 2- to 3-mm concavity, and type III (Figure 3) with a concavity more than 3 mm. The data obtained were recorded according to age and sex.

Statistical analysis

The data were analysed with IBM Statistical Package for Social Sciences (SPSS) for Windows 15.0 (SPSS Inc, Chicago, IL). Descriptive statistical methods (mean, SD, and frequency) were used for evaluation of the data. Chi-square test, Fisher Freeman Halton test and Fisher's Exact test were used to compare qualitative data. Values of p<0.05 were interpreted as significant.

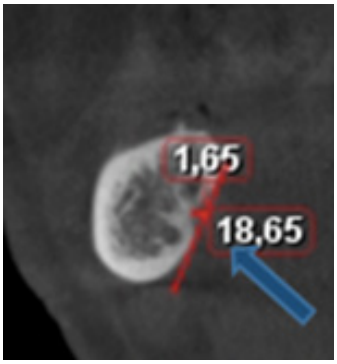

Figure 1. Type I SF depth

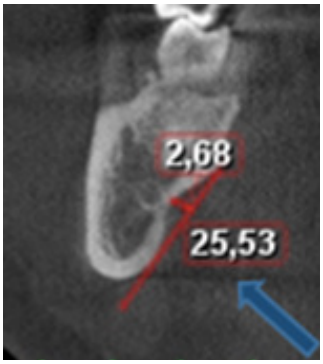

Figure 2. Type II SF depth

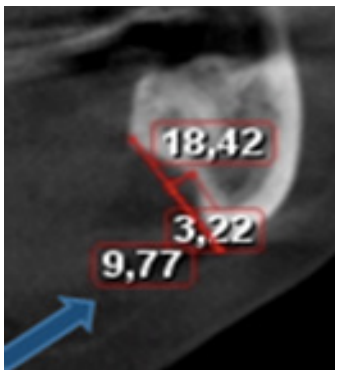

Figure 3. Type III SF depth

RESULTS

The study was carried out with a total of 300 patients aged between 15 and 80, of which 142 (47.3%) were females and 158 (52.7%) were males. The mean age of the patients was 42.49 ± 14.03. Twenty-three percent of patients were between 35 and 44 years, 22.7% over 55 years, 22% between 45 and 54 years, 19.3% between 25 and 34 years, and 13% between 15 and 24 years respectively. Of the right SF of patients, 47.7% were Type 1, 39% were Type 2 and 13.3% were Type 3. 46.7% of the left SF was Type 1, 39% was Type 2 and 14.3% was Type 3 (Table 1).

Table 1: Distribution of age, gender and types of SF.

		n	%
Age	15-24	39	13
	25-34	58	19.3
	35-44	69	23
	45-54	66	22
	Above 55	68	22.7
Gender	Female	142	47.3
	Male	158	52.7
Right SF	Type 1	143	47.7
	Type 2	117	39
	Type 3	40	13.3
Left SF	Type 1	140	46.7
	Type 2	117	39
	Type 3	43	14.3

There was no statistically significant difference in the distribution of right and left submandibular type ratios according to age groups (p>0.05) (Table 2).

The incidence of right SF depth Type 1 (57.7%) of females was statistically significantly higher than right SF depth Type of males 1 (38.6%) (p: 0.001; p<0.05). The incidence of left SF depth Type 1 (54.9%) of females was statistically significantly higher than left SF depth Type 1 of males 1 (39.2%) (p: 0.001; p<0.05) (Table 3).

Table 2: Evaluation of types of SF according to age.

		Age					*p*
		15-24	25-34	35-44	45-54	Above 55	
		n (%)	n (%)	n (%)	n (%)	n (%)	
Right SF	Type 1	22 (56.4%)	29 (50%)	29 (42%)	26 (39.4%)	37 (54.4%)	[1]0,168
	Type 2	14 (35.9%)	19 (32.8%)	32 (46.4%)	33 (50%)	19 (27.9%)	
	Type 3	3 (7.7%)	10 (17.2%)	8 (11.6%)	7 (10.6%)	12 (17.6%)	
Left SF	Type 1	20 (51.3%)	22 (37.9%)	36 (52.2%)	30 (45.5%)	32 (47.1%)	[1]0,530
	Type 2	16 (41%)	29 (50%)	24 (34.8%)	25 (37.9%)	23 (33.8%)	
	Type 3	3 (7.7%)	7 (12.1%)	9 (13%)	11 (16.7%)	13 (19.1%)	

*[1]Chi Square Test [2]Fisher Freeman Halton Test *p<0.05*

Table 3: Evaluation of types of SF according to gender.

		Gender		*p*
		Female	Male	
		n (%)	n (%)	
Right SF	Type 1	82 (57.7%)	61 (38.6%)	[1]0.001*
	Type 2	52 (36.6%)	65 (41.1%)	
	Type 3	8 (5.6%)	32 (20.3%)	
Left SF	Type 1	78 (54.9%)	62 (39.2%)	[1]0.001*
	Type 2	55 (38,7%)	62 (39.2%)	
	Type 3	9 (6.3%)	34 (21.5%)	

*[1]Chi Square Test [2]Fisher's Exact Test *p<0.05*

DISCUSSION

Understanding and predominating the anatomy ensures the surgeon confidence to manipulate tissues definitely in order to restore form, function, health, and esthetics.[17] Apart from the nerve damage during implant placement, various studies reported occurrence of life threatening bleeding after the placement of dental implants in edentulous mandibles.[18-21] This may be due to the angulation of the lingual cortical plate in the premolar-molar region and the existence of a lingual concavity in particular conditions.[17]

The blood supply of the premolar–molar region that originates from and represent a potential danger for severe bleedings in implant surgery are submental artery and mylohyoid artery. Submental artery leaves the facial artery at the site of the submandibular gland and runs anteriorly on the surface of the mylohyoid muscle and inferior to the body of the mandible. The mylohyoid artery runs on the medial surface of the mandible in the mylohyoid groove and continues supplying the mylohyoid muscle. The mylohyoid branch of the inferior alveolar artery can be injured after perforating the mandibular lingual cortex in the molar region.[22,23]

At the present time, dental implant placement procedures are performed not only by oral surgeons but also increasingly by practitioners. From that perspective, to avoid unexpected complications and to increase the success rate, accurate radiographic evaluation is a crucial aspect. Digital or conventional a number of imaging modalities have been used to evaluate bone quality, quantity, and location of anatomic structures. Although, panoramic radiographies are the most commonly used and relied imaging modality by clinicians and their relatively low cost and widespread availability, there are inherent fundamental limitations due to its modality such as superimpositions, magnifications, distortions and low image quality.[24,25] Furthermore¸ because of the difficulty of interpret anatomical structures on two-dimensional plane, development of three-dimensional imaging techniques has accelerated. In order to overcome of those above mentioned disadvantages and to obtain more accurate images of anatomical structures, a new era opened by the invention of CBCT. CBCT technology allows clinicians precious information not only about anatomical structures, but also about the pathologies or findings outside the primary area of interest. Owing to widespread use of CBCT, it became difficult to misdiagnose anatomic variants, developmental anomalies or artifacts as pathological entities.[26]

There are different studies assessing the lingual concavity on SF area. Watanabe[23] classified the shapes of the mandibles into three types (A, B, and C) as round on the buccal side and concave on the lingual side, concave on the buccal side and round on the lingual side, round shaped on both sides respectively and found the percentage of lingual concavity betweeen 36-39% on CT scans. Sumer[16] evaluated the depth of SF in 86 patients using CT and panoramic images in 2015 and found 55.2% of the cases as <2mm, 28.5% in 2-3mm, 16.3% >3mm. Yıldız[27] evaluated the bone morphology of 78 adult human mandibles on CT scans and found SF depth as 35% <2mm, 35% 2-3mm, 36.5% >3mm. In our study, 47.7% of the right SF were Type 1, 39% were Type 2 and 13.3% were Type 3. 46.7% of the left SF is Type, 39% is Type 2 and 14.3% is Type 3. Our study is consistent with Sumer[16] which may be due to ethnicity. Yoon[28] evaluated lingual concavity and classified alveol ridge as paralel, concave, or convex in 104 patients. They found no significant difference detected for gender with an increase in prevalence observed at age 63 years and older. In our study, right and left SF depth Type 1 (57.7%) of females was higher than that of males (38.6%) (p:0.001; $p<0.05$) This significant finding was may be related to hormonal influences. The differences between our study and Yoon[28] may be based on different classification used or the presence of teeth.

SF depth was found to be 20% <2mm, 52% 2-3mm, 28% >3mm in 100 cases that with CT in 2009 by Parnia.[11] In their study, they investigated no significant differences among age categories. In our study, although no significant difference was observed between age groups, the ratio of type 3 submandibular concavity depth increased with age. Type II and especially type III categories would increase the potential risk of lingual perforation and complications during implant insertion. Leong[17] suggested that in the presence of significant lingual concavity in the posterior mandible, a smaller regular diameter implant with a tapered design should be considered to avoid a potential fatal damage of vital structures.

CONCLUSIONS

Lingual concavity size may vary according to age, gender, concavity position and SF anatomy. Type I SF was found to be the most common in our study group. A particular CBCT scan investigation of concavity morphology should be done before implant surgery for preventing possible complications.

REFERENCES

1. Kern JS, Kern T, Wolfart S, Heussen N. A systematic review and meta-analysis of removable and fixed implant-supported prostheses in edentulous jaws: post-loading implant loss. Clin Oral Implants Res 2016; 270: 174-195.

2. Kamburoğlu K, Acar B, Yüksel S, Paksoy CS. CBCT quantitative evaluation of mandibular lingual concavities in dental implant patients. Surg Radiol Anat 2015; 37: 1209-1215.

3. Chan HL, Brooks SL, Fu JH, Yeh CY, Rudek I, Wang HL. Cross-sectional analysis of the mandibular lingual concavity using cone beam computed tomography. Clin Oral Implants Res 2011; 22: 201-206.
4. Sammartino G, Prados-Frutos JC, Riccitiello F, Felice P, Cerone V, Gasparro R, Wang HL. The Relevance of the Use of Radiographic Planning in Order to Avoid Complications in Mandibular Implantology: A Retrospective Study. Biomed Res Int 2016; 2016: 8175284. doi: 10.1155/2016/8175284.
5. Balaguer-Martí JC, Peñarrocha-Oltra D, Balaguer-Martínez J, Peñarrocha-Diago M. Immediate bleeding complications in dental implants: a systematic review. Med Oral Patol Oral Cir Bucal. 2015; 20: e231-e238.
6. Steinberg MJ, Kelly PD. Implant-related nerve injuries. Dent Clin North Am 2015; 59: 357-373.
7. González-García A, González-García J, Diniz-Freitas M, García-García A, Bullón P Accidental displacement and migration of endosseous implants into adjacent craniofacial structures: a review and update.. Med Oral Patol Oral Cir Bucal 2012; 17: e769-e774.
8. Lamas Pelayo J, Peñarrocha Diago M, Martí Bowen E, Peñarrocha Diago M. Intraoperative complications during oral implantology. Med Oral Patol Oral Cir Bucal 2008; 13: E239-E243.
9. Herranz-Aparicio J, Marques J, Almendros-Marqués N, Gay-Escoda C. Retrospective study of the bone morphology in the posterior mandibular region. Evaluation of the prevalence and the degree of lingual concavity and their possible complications. Med Oral Patol Oral Cir Bucal 2016; 21: e731-e736.
10. Nickenig HJ, Wichmann M, Eitner S, Zöller JE, Kreppel M. Lingual concavities in the mandible: a morphological study using cross-sectional analysis determined by CBCT. J Craniomaxillofac Surg 2015; 43: 254-259.
11. Parnia F, Fard EM, Mahboub F, Hafezeqoran A, Gavgani FE. Tomographic volume evaluation of submandibular fossa in patients requiring dental implants. Oral Surg Oral Med Oral Pathol Oral Radiol Endod 2010; 109: e32-e36.
12. Mesquita Júnior EJ, Vieta AI, Taba Júnior M, Faria PE. Correlation of radiographic analysis during initial planning and tactile perception during the placement of implants. Br J Oral Maxillofac Surg 2017; 55: 17-21.
13. Correa LR, Spin-Neto R, Stavropoulos A, Schropp L, da Silveira HE, Wenzel A. Planning of dental implant size with digital panoramic radiographs, CBCT-generated panoramic images, and CBCT cross-sectional images. Clin Oral Implants Res 2014; 25: 690-695.
14. Malina-Altzinger J, Damerau G, Grätz KW, Stadlinger PD. Evaluation of the maxillary sinus in panoramic radiography-a comparative study. Int J Implant Dent 2015; 1: 17.
15. Jaju PP, Jaju SP. Clinical utility of dental cone-beam computed tomography: current perspectives. Clin Cosmet Investig Dent 2014; 6: 29-43.
16. Sumer AP, Zengin A.Z., Uzun C, Karoz T.B.,Sumer M, Danaci M. Evaluation of submandibular fossa using computed tomography and panoramic radiography. Oral Radiol 2105; 1: 23-27
17. Leong DJ, Chan HL, Yeh CY, Takarakis N, Fu JH, Wang HL. Risk of lingual plate perforation during implant placement in the posterior mandible: a human cadaver study. Implant Dent 2011; 20: 360-363.
18. Dubois L, de Lange J, Baas E, Van Ingen J. Excessive bleeding in the floor of the mouth after endosseus implant placement: a report of two cases. Int J Oral Maxillofac Surg 2010; 39: 412-415.
19. Loukas M, Kinsella CR Jr, Kapos T, Tubbs RS, Ramachandra S. Anatomical variation in arterial supply of the mandible with special regard to implant placement. Int J Oral Maxillofac Surg 2008; 37: 367-371.
20. Woo BM, Al-Bustani S, Ueeck BA. Sublingual hematoma formation during immediate placement of mandibular endosseous implants. Int J Oral Maxillofac Surg 2006; 35: 961-964.
21. Tomljenovic B, Herrmann S, Filippi A, Kühl S. Life-threatening hemorrhage associated with dental implant surgery: a review of the literature. Clin Oral Implants Res 2016; 27: 1079-1084.
22. Flannagan, D. Important arterial supply of the mandible, control of an arterial hemorrhage, and report of a hemorrhagic incident. J Oral Implantol 2003; 29: 165-173.
23. Watanabe H, Mohammad Abdul M, Kurabayashi T, Aoki H.Mandible size and morphology determined with CT on a premise of dental implant operation. Surg Radiol Anat 2010; 32: 343-349.
24. Haas LF, Dutra K, Porporatti AL, Mezzomo LA, De Luca Canto G, Flores-Mir C, Corrêa M. Anatomical variations of mandibular canal detected by panoramic radiography and CT: a systematic review and meta-analysis. Dentomaxillofac Radiol 2016; 45: 20150310. doi: 10.1259/dmfr.20150310.
25. Rodriguez Y Baena R, Beltrami R, Tagliabo A, Rizzo S, Lupi SM. Differences between panoramic and Cone Beam-CT in the surgical evaluation of lower third molars. J Clin Exp Dent 2017; 9: e259-e265.
26. Avsever H, Gunduz K, Karakoc O, Akyol M, Orhan K Incidental findings on cone-beam computed tomographic images: paranasal sinus findings and nasal septum variations. Oral Radiol 2018; 34: 40-48.
27. Yildiz S, Bayar GR, Guvenc I, Kocabiyik N, Cömert A, Yazar F. Tomographic evaluation on bone morphology in posterior mandibular region for safe placement of dental implant. Surg Radiol Anat 2015; 37: 167-173.
28. Yoon TY, Patel M, Michaud RA, Manibo AM. Cone Beam Computerized Tomography Analysis of the Posterior and Anterior Mandibular Lingual Concavity for Dental Implant Patients. J Oral Implantol 2017; 43: 12-18.

Hareketli bölümlü protezlerde planlama farklılıkları ve hataları

Planning differences and design errors for removable partial dentures

Yrd. Doç. Dr. Ceyhun Canpolat
Yeditepe Üniversitesi, Diş Hekimliği Fakültesi, Protetik Diş Tedavisi A.D., İstanbul

Yrd. Doç. Dr. Burcu Bal
Yeditepe Üniversitesi, Diş Hekimliği Fakültesi, Protetik Diş Tedavisi A.D., İstanbul

Doç. Dr. Zeynep Özkurt-Kayahan
Yeditepe Üniversitesi, Diş Hekimliği Fakültesi, Protetik Diş Tedavisi A.D., İstanbul

Prof. Dr. Ender Kazazoğlu
Yeditepe Üniversitesi, Diş Hekimliği Fakültesi, Protetik Diş Tedavisi A.D., İstanbul

Geliş tarihi: 28 Şubat 2018

Kabul tarihi: 13 Mart 2018

doi: 10.5505/yeditepe.2018.84756

Yazışma adresi:
Yrd. Doç. Dr. Burcu Bal
Yeditepe Üniversitesi, Diş Hekimliği Fakültesi,
Protetik Diş Tedavisi A.D.
Bağdat Cad. No:238 34728 İstanbul
Tel:0090 216 363 60 44
E-posta: drburcubal@gmail.com

ÖZET

Amaç: Hareketli bölümlü protezlerin doğru planlanması hasta memnuniyetini ve diş hekiminin başarısını arttırmaktadır. Bu çalışmanın amacı, kısmi dişsizlik tiplerinin yaygınlığını belirlemek, dişhekimleri tarafından en yaygın olarak planlanan hareketli bölümlü protezleri saptamak ve planlama ile ilgili diş hekimlerinin bakış açılarını incelemektir.

Gereç ve Yöntem: Bu çalışmada İstanbul'un en büyük ilçelerinde görev yapan çeşitli diş hekimliği laboratuvarlarında yapılan ve randomize olarak seçilen 100 hareketli bölümlü protez değerlendirildi. Kennedy sınıflaması, tedavi planlama seçenekleri ve protez komponentleri gözlemlendi. Dişsiz bölgelerin sayısı ve yeri, ana bağlayıcılar, kroşe ve tırnak türleri kaydedildi. Hareketli bölümlü protez planlamasının doğruluğunu değerlendirmek için bir planlama rehberi kullanıldı.

Bulgular: Kennedy I en fazla görülen dişsizlik sınıflamasıdır (49%). Bölümlü protez komponentleri incelendiğinde, ana bağlayıcıların %27'si, kroşelerin %20'si ve tırnak seçiminin %59'unda yanlış seçim yapıldığı saptanmıştır. Kroşeler için doğru planlama Kennedy I ve Kennedy II'te daha yüksektir ($p<0.05$). Kennedy sınıflaması ile ana bağlayıcı ve tırnak planlama doğruluğu arasında anlamlı bir fark saptanmamıştır ($p>0.05$).

Sonuçlar: Bu çalışmanın sınırlamaları dahilinde, hareketli bölümlü protezlerde tasarım hatalarının oranı yüksektir. Tırnakların yanlış konumlandırılması sonucu protezlerin başarısı olumsuz etkilenebilir. Diş hekimleri, başarılı sonuçlar elde edebilmek için hareketli bölümlü protez tasarımının doğru yapılması gerektiğinin farkında olmalıdırlar.

Anahtar kelimeler: Hareketli bölümlü protezler, planlama, Kennedy sınıflaması

SUMMARY

Aim: The knowledge of correct design and treatment planning of removable partial dentures (RPDs) improves patient satisfaction and the success of clinician. The aim of this study was to determine the prevalence of various types of partial edentulism, to observe the designs of RPDs most commonly planned by clinicians and to examine their perspectives on planning.

Materials and Methods: A total of 100 randomizely selected RPDs that were constructed in various dental laboratories served in the largest districts in Istanbul were evaluated in this study. Kennedy classification, treatment planning options and framework designs were observed. The number and location of edentulous areas, the type of retentive clasps, major connectors, and occlusal/incisal rests were recorded. A planning guide was used in order to evaluate the accuracy of the framework design.

Results: Kennedy I was the most common classification (49%). The incorrect design was 27% for the major connectors, 20% for the clasps and 59% for the rests. The accuracy

of clasps was higher in Kennedy I and II cases (87.5%) (p<0.05). There were no significant differences between the Kennedy classification and the accuracy of major connectors and rests (p>0.05).

Conclusions: Within the limitations of this study, it can be concluded that there were large amount of incorrect designs of the RPD frameworks. The incorrect position of the rests was very high and this may lead to unsuccessful dentures. The clinicians should be aware of the correct framework design to achieve successful outcomes.

Keywords: Removable partial denture, designing, Kennedy classification

GİRİŞ

Hareketli bölümlü protezler, implant üstü protezlere kıyasla düşük maliyetli olmaları sebebiyle kısmi diş eksikliği olan hastalarda halen yaygın olarak kullanılmaktadır.[1,2] Hareketli bölümlü protez yapımında protez öncesi hazırlığın önemi kadar protez planlamasının da önemi büyüktür.[3] Yapılan araştırmalarda, ağız hijyeni kötü olan ve/veya doğru planlanmamış hareketli bölümlü protez kullanan hastalarda dayanak dişlerde besin retansiyonunun arttığı ve periodontal hastalık ortaya çıktığı belirtilmiştir.[4,5] Bu nedenle diş hekimleri, dayanak dişleri en iyi şekilde koruyacak bölümlü protez planlaması yapmalıdırlar.[6] Doğru tasarım, hasta memnuniyetini ve diş hekiminin başarısını arttıracaktır. Bu çalışmanın amacı, kısmi dişsizlik tiplerinin yaygınlığını belirlemek, diş hekimleri tarafından en yaygın olarak yapılan hareketli bölümlü protez planlamasını saptamak ve planlama ile ilgili diş hekimlerinin bakış açılarını incelemektir.

GEREÇ VE YÖNTEM

Bu çalışmada, İstanbul'un en büyük ilçelerinde yer alan çeşitli diş laboratuarlarında yapılan hareketli bölümlü protezler değerlendirildi. Dökümü, tesviyesi ve polisajı yapılmış toplam 100 hareketli bölümlü protez planlama yönünden incelendi. Randomize olarak seçilen modellerin laboratuvar dışında da incelenebilmesi amacıyla modellerin fotoğraf kayıtları kullanıldı.

Modellerde; Kennedy sınıflaması, hareketli bölümlü protez planlama seçenekleri ve bölümlü protez tasarımlarındaki hatalar gözlemlendi. Dişsiz bölgelerin sayısı ve yeri, ana bağlayıcı, kroşe ve tırnak çeşitleri kaydedildi. Her vaka için hareketli bölümlü protez tasarımının doğruluğunu değerlendirmek amacıyla bir planlama rehberi kullanıldı.[7] Çalışmada elde edilen bulgular değerlendirilirken, istatistiksel analizler için SPSS (Statistical Package for Social Sciences) for Windows 21.0 programı kullanıldı. Çalışma verileri değerlendirilirken Ki-Kare testi ve tanımlayıcı istatistiksel metotlar (Frekans, Yüzde, Ortalama, Standart sapma) kullanıldı. Sonuçlar % 95 güven aralığında anlamlılık p<0,05 düzeyinde değerlendirildi.

BULGULAR

Değerlendirilen 100 hareketli bölümlü protezden 41'i üst çeneye, 59'u ise alt çeneye aittir. Tüm veriler yüzde olarak ifade edilmiştir. Kennedy I en yaygın dişsizlik sınıflaması iken (49%), Kennedy IV en az rastlanan dişsizlik sınıflamasıdır. (2%) (Tablo 1).

Tablo 1: Dişsizlik sınıflaması oranları.

Dişsizlik Sınıflaması	Görülme oranı
Kennedy I	49 (%49)
Kennedy II	39 (%39)
Kennedy III	10 (%10)
Kennedy IV	2 (%2)

Bölümlü protez komponentlerinin (ana bağlayıcı, kroşe, tırnak) tercih edilme oranları Tablo 2'de belirtilmiştir. En sık tercih edilen ana bağlayıcı lingual plaktır.

Tablo 2: Bölümlü protez komponentlerinin tercih edilme oranları.

Ana Bağlayıcı Çeşidi	Tercih edilme oranı
Lingual bar	24 (%24)
U şeklinde ana bağlayıcı	11 (%11)
Damak bandı	14 (%14)
Palatal plak	14 (%14)
Lingual plak	35 (%35)
Ön arka damak bandı	2 (%2)
Kroşe Çeşidi	
Bar kroşe	var: 82 (%82) yok: 18 (%18)
Çevresel kroşe	var: 53 (%53) yok: 47 (%47)
Tırnak Çeşidi	
Oklüzal tırnak	var: 81 (%81) yok: 19 (%19)
Singulum tırnağı	var: 65 (%65) yok: 35 (%35)

Bölümlü protez komponentleri incelendiğinde, ana bağlayıcıların %27'si, kroşelerin %20'si ve tırnak seçiminin %59'unda yanlış seçim yapıldığı saptanmıştır.

Dişsizlik sınıflaması ile ana bağlayıcı ve tırnak planlama doğruluğu arasında istatistiksel olarak anlamlı ilişki gözlenmemiştir (p>0,05) (Tablo 3). Dişsizlik sınıflaması ile kroşe planlama doğruluğu arasında istatistiksel olarak anlamlı ilişki gözlenmiştir (p<0,05) (Tablo 3). Kroşeler için doğru

planlama Kennedy I ve Kennedy II'de daha yüksektir.

Çene tipi ile ana bağlayıcı planlama doğruluğu arasında istatistiksel olarak anlamlı ilişki gözlenmiştir (p<0,05) (Tablo 4). Alt çenede ana bağlayıcı planlamanın doğruluğu (%68,5) üst çenede ana bağlayıcı planlama doğruluğuna (%31,5) göre daha yüksek görülmüştür. Çene tipi ile kroşe ve tırnak planlama doğruluğu arasında istatistiksel olarak anlamlı ilişki gözlenmemiştir (p>0,05).

Tablo 3: Dişsizlik sınıflaması ile bölümlü protez komponentleri arasındaki ilişki

			Dişsizlik Sınıflaması				p
			Kennedy I	Kennedy II	Kennedy III	Kennedy IV	
Ana Bağlayıcı	Yanlış planlama	n	16	10	1	0	0,386
		%	59,3%	37,0%	3,7%	0,0%	
	Doğru planlama	n	33	29	9	2	
		%	45,2%	39,7%	12,3%	2,7%	
Kroşe	Yanlış planlama	n	3	15	1	1	**0,001***
		%	15,0%	75,0%	5,0%	5,0%	
	Doğru planlama	n	46	24	9	1	
		%	57,5%	30,0%	11,3%	1,3%	
Tırnak	Yanlış planlama	n	32	24	3	0	0,064
		%	54,2%	40,7%	5,1%	0,0%	
	Doğru planlama	n	17	15	7	2	
		%	41,5%	36,6%	17,1%	4,9%	

*Ki-kare testi *p<0,05*

Tablo 4: Çene tipi ile bölümlü protez komponentleri arasındaki ilişki

			Çene Tipi		*p*
			Üst çene	Alt çene	
Ana Bağlayıcı	Yanlış planlama	n	18	9	**0,002***
		%	66,7%	33,3%	
	Doğru planlama	n	23	50	
		%	31,5%	68,5%	
Kroşe	Yanlış planlama	n	8	12	0,919
		%	40,0%	60,0%	
	Doğru planlama	n	33	47	
		%	41,3%	58,8%	
Tırnak	Yanlış planlama	n	22	37	0,365
		%	37,3%	62,7%	
	Doğru planlama	n	19	22	
		%	46,3%	53,7%	

*Ki kare testi *p<0,05*

TARTIŞMA

Hareketli bölümlü protez planlamasının amacı, stresleri kontrol ederek protezin tutuculuk ve stabilizasyonuna etki eden kuvvetlerin destek dokulara fizyolojik limitleri aşmayacak şekilde iletilmesini sağlamaktır.[3] Protez bileşenlerinin ağız hijyeninin devamlılığına engel olmayacak şekilde dengelenmesi sayesinde, destek diş ve çevre dokuların korunması için bilinçli bir planlamaya gereksinim vardır. Hareketli protez planlaması, biyolojik ortamı bilen hekimler tarafından yapılmalı ve laboratuvara gönderilmelidir.[3]

Mekanik prensiplere ve teşhis bilgilerine göre farklı planlamalar yapmak mümkündür. Hareketli bölümlü protezlerin planlamasında, uygulanacak olan kuvvet ve kuvvete karşı koyacak olan materyalin mekanik özellikleri iyi bilinmeli ve planlama bu özelliklere göre yapılmalıdır. Aksi halde başarı elde edilemez, çünkü anormal kuvvetler doğal yapıları etkileyecek ve giderek protez ile doku arasındaki uyum azalacaktır. Yalnız diş eksikliğini gidermek değil aynı zamanda destek dokulara olası hasarı en aza indirecek şekilde bir hareketli bölümlü protez planlaması yapmak, uygulanabilir ve düşük maliyetli bir klinik yöntem olarak düşünülebilir.

Epidemiyolojik ve klinik çalışmalar için; parsiyel dişsizliğin sınıflaması ve bölümlü protez planlamasının belirlenmesi amacıyla klinik muayene, model incelemesi ve fotoğraflar kullanılmaktadır.[1] Bu çalışmada, modellerin herhangi bir zaman araştırmacılar tarafından laboratuvar dışında da incelenebilmesi amacıyla modellerin fotoğraf kayıtları kullanıldı.

Çeşitli dişsizlik sınıflandırma sistemleri vardır. Bunlardan en yaygın olarak kullanılan, Kennedy sınıflamasıdır (Applegate modikifasyonu ile).[8] Biz de çalışmamızda Kennedy sınıflamasını kullandık. Ürdün, Nijerya, Arabistan, Kazakistan gibi ülkelerde yapılan bazı çalışmalar ise Kennedy III'ün en yaygın kısmi dişsizlik sınıflaması olduğunu göstermektedir.[9,10] Bizim çalışmamızda ise incelenen 100 modelde en fazla Kennedy I ve II sınıflamaya rastlandı. Bizim çalışmamızın bulguları Amerika ve Japonya'da yapılan çalışmalarla benzerdir.[1,9]

Bölümlü dişsizlik sınıflaması, hareketli bölümlü protez tipi ve planlamasını inceleyen epidemiyolojik çalışmaların, protez kullanım başarısını arttırmaya katkı sağladığı düşünülmektedir.[11] Diğer çalışmalara benzer olarak çalışmamızda alt çene bölümlü dişsizlik daha fazladır (%59).[11,12]

Çalışmamızda çene tipi kroşe ve tırnak planlamasının doğruluğunu etkilememekle birlikte, ana bağlayıcı seçiminde üst çenede alt çeneye oranla daha fazla yanlış yapılmıştır. Parsiyel dişsizlikte her ana bağlayıcı için bir endikasyon olmasına rağmen, günlük klinik uygulamada bu endikasyonlar genellikle ihmal edilmekte ve güncel kullanım bir ya da iki tip ana bağlayıcı ile sınırlı kalmaktadır.

Protez komponentlerinin seçimindeki hatalar daha çok Kennedy I ve II'de görülmektedir. En sık karşılaşılan hata-

lar Kennedy II olgularda %75 oranında kroşe, Kennedy I olgularda ise %54 oranında tırnak seçiminde rastlanmıştır. Dişsizlik sınıflaması ana bağlayıcı ve tırnak planlamasının doğruluğunu etkilememektedir ancak kroşe planlama doğruluğunu etkilemektedir. 250 parsiyel dişsiz hastada yapılan bir çalışmada, en sık karşılaşılan hataların %55'i yeteri kadar derin olmayan oklüzal tırnak ve %40 oranında hatalı kroşeler olduğu belirtilmiştir.[9] Hareketli bölümlü protezlerin Kennedy III. sınıf olgularda hata oranı çok azdır. Kennedy III. sınıf olguların planlamasında hata oranının az olmasının sebebi; dişlerin ve dişsiz boşlukların hekimi kendiliğinden yönlendirmesinden kaynaklandığı şeklinde yorumlanabilir. Kennedy I. ve II. sınıf olgularda daha çok hata yapılmasının sebebi; hem hastanın protezi kabullenme zorluğundan kaynaklı küçük hacimli ve simetrik tasarımlar yapma, hem de maksimum stabiliteyi sağlamadaki güçlük olduğu düşünülmektedir. Shwarz ve Barsby'nin[13] 794 diş hekimini dahil ettikleri bir çalışmada, hareketli bölümlü protez planlaması açısından ilgili fakültelerde öğretilenlerle günlük pratik arasında farklılık olduğu bildirilmiştir. Diş hekimleri tarafından hareketli bölümlü protez planlaması ve yapımı dünya çapında sıklıkla genel prensiplere uymamaktadır.[14] Çalışmalar diş hekimlerinin hareketli bölümlü protez planlaması konusunda genellikle bilgisiz olduklarını ve çoğu ülkede modellerin herhangi bir açıklama olmaksızın laboratuvara gönderildiğini göstermektedir.[15,16] Laboratuvarlarda herhangi bir açıklama olmadan üretilen hareketli bölümlü protezlerin sayısı %90'dan fazla olabilir.[15] Aynı zamanda hareketli bölümlü protez planlamasında diş hekimlerinin katkısının az olduğu düşünülmektedir.

SONUÇ

Bu çalışmada 100 adet olguda yapılan hareketli bölümlü protezin Kennedy sınıflamasına göre planlamaları incelenmiş ve yapılan hatalar saptanmıştır. Bu çalışmanın sınırlamaları dahilinde, hareketli bölümlü protezlerin doğal dokular ile olan ilişkilerine ve bu ilişkinin sonuçlarına yeterince dikkat edilmeden planlandığı görülmektedir. Mevcut diş ve boşluklarının çeşitliliği göz önüne alındığında her durum için standart bir planlama olması mümkün değildir. Her planlamanın olguya özgü olduğu unutulmamalı ancak planlama yaparken belirli kurallara uyulmalıdır. Diş hekimlerinin hareketli bölümlü protez planlaması üzerinde daha fazla durmaları gerektiği ve böylece yüksek kalitede protetik tedavi yapılmasına katkıda bulunacaklarını düşünmekteyiz.

KAYNAKLAR

1. Polychronakis N, Sotiriou M, Zissis A. A survey of removable partial denture casts and major connector designs found in commercial laboratories, Athens, Greece. J Prosthodont 2013; 22: 245-249.

2. Moreno A. Epidemiological data and survival rate of removable partial dentures. J Clin Diagn Res 2016; 10: ZC84-87.

3. Güzel KG, Meşe A. Hareketli bölünlü protez planlamasında laboratuarların önemi. J Dental Sci 2002; 8: 31-35.

4. Benso B, Kovalik AC, Jorge JH, Campanha NH. Failures in the rehabilitation treatment with removable partial dentures Acta Odontol Scand. 2013; 71: 1351-1355.

5. Campbell SD . Removable partial dentures: The clinical need for innovation. J Prosthet Dent 2017; 118: 273-280.

6. Davenport JC, Basker RM, Heath JR, Ralph JP, Glantz PO. The removable partial denture equation. Br Dent J 2000; 189: 414-424.

7. Stratton RJ, Wielbelt FJ. An atlas of removable partial denture design. Quintessence Publishing Co., Inc. 1988.

8. McGarry TJ . Classification system for partial edentulism. J Prosthodont 2002; 11: 181-193.

9. Charyeva OO, Altynbekov KD, Nysanova BZ. Kennedy classification and treatment options: a study of partially edentulous patients being treated in a specialized prosthetic clinic. J Prosthodont 2012; 21: 177-180.

10. AL-Dwairi ZN. Partial edentulism and removable denture construction: a frequency study in Jordanians. Eur J Prosthodont Restor Dent 2006; 14: 13-17.

11. Öwall BE, Bieniek KW, Spiekermann H. Removable partial denture production in western Germany. Quintessence Int 1995; 26: 621-627.

12. Curtis DA, Curtis TA, Wagnild GW, Finzen FC. Incidence of various classes of removable partial dentures. J Prosthet Dent 1992; 67: 664-667.

13. Schwarz WD, Barsby MJ. A survey of the practice of partial denture prosthetics in the United Kingdom. J Dent 1980; 8: 95-101.

14. Lynch CD, Allen PF. Why do dentists struggle with remov¬able partial denture design? An assessment of financial and educational issues. Br Dent J 2006; 200: 277–281.

15. Neto AF . Evaluation of senior Brazilian dental students about mouth preparation and removable partial denture design. J Dent Educ. 2010; 74:1255-1260.

16. Pun DK, Waliszewski MP, Waliszewski KJ, Berzins D. Survey of partial removable dental prosthesis (partial RPD) types in a distinct patient population. J Prosthet Dent 2011; 106: 48-56.

Farklı rezidüel kemik yüksekliğinde sinüs tabanı yükseltme operasyonu ile eşzamanlı yerleştirilen implantların sağkalımının değerlendirilmesi

Evaluation of survival of implants placed simultaneously with sinus floor elevation operation at different residual bone height

Dr. Elçin Bedeloğlu
İstanbul Aydın Üniversitesi, Diş Hekimliği Fakültesi, Ağız, Diş ve Çene Cerrahisi Anabilim Dalı

Dr. Alper Bahattin Gültekin
İstanbul Üniversitesi, Diş Hekimliği Fakültesi, Oral İmplantoloji Anabilim Dalı

Geliş tarihi: 15 Ocak 2018

Kabul tarihi: 7 Mart 2018

doi: 10.5505/yeditepe.2018.49404

Yazışma adresi:
Dr. B. Alper Gültekin
İstanbul Üniversitesi Diş Hekimliği Fakültesi,
Oral İmplantoloji A.D. Fatih-İstanbul
Tel: 0532 6757236
E-posta: alpergultekin@hotmail.com

ÖZET

Amaç: Dişlerin kaybedilmesi sonrası alveolar kemikte rezorpsiyon meydana gelmektedir. Posterior maksillada yetersiz kemik yüksekliği durumunda, implant yerleştirilmesi için sinüs tabanı operasyonu uzun yıllardır başarılı bir şekilde uygulanmaktadır. Bu çalışmanın amacı posterior maksillada sinüs tabanı altında kemik yüksekliğinin implant yerleştirilmesi için yetersiz olduğu durumlarda, sinüs tabanı yükseltme operasyonu ile eşzamanlı yerleştirilen implantların başarısını değerlendirmektir.

Gereç ve Yöntem: Bu retrospektif planlanan çalışmaya sistemik olarak sağlıklı ve posterior maksillada dental implant ihtiyacı olan hastalar dahil edilmiştir. Hastalar dental volumetrik tomografi kullanılarak sinüs tabanı altında mevcut kemik yüksekliği ölçülerek ≥5 mm (Kontrol grubu) ve < 5 mm (Test grubu) olmak üzere iki gruba ayrılmıştır. Yerleştirilen implantların takip süresince sağkalım oranları değerlendirilmiştir.

Bulgular: Çalışmada toplam 31 hastaya yerleştirilen 62 implant (Kontrol: 35, Test: 27) değerlendirilmiştir. Çalışmaya dahil edilen her iki grup kıyaslandığında sağkalım oranları açısından istatistiksel olarak anlamlı bir fark olmadığı gözlemlenmiştir.

Sonuçlar: Çalışmada rezidüel kemik yüksekliğinin, sinüs tabanı yükseltme operasyonu ile aynı seansta yerleştirilen dental implantların sağkalımını etkilemediği sonucuna varılmıştır.

Anahtar kelimeler: Dental implant, sağkalım oranı, tek aşama sinüs tabanı yükseltme

SUMMARY

Aim: Resorption occurs after teeth loss in alveolar ridge. In case of insufficient bone height in posterior maxilla, sinus floor operation for implant placement has been successfully applied for many years. The purpose of this study is to assess the success of implants placed simultaneously with sinus floor elevation operation, in cases where bone height under the sinus floor in the posterior maxilla is insufficient for implant placement.

Materials and Methods: In this retrospective study design, patients who were systemically healthy and required dental implant in posterior maxilla were included. Patients were divided into two groups; ≥5 mm (control group) and <5 mm (test group) by measuring the bone height under sinus floor using dental volumetric tomography. Survival rates of implants were evaluated during follow-up.

Results: In this study, 62 implants placed in 31 patients (Control: 35, Test: 27) were evaluated. When the two groups included in the study were compared, it was observed that there was no statistically significant difference in survival rates.

Conclusions: The study concluded that the residual bone height did not affect the survival rate of dental implants placed simultaneously with the sinus floor elevation operation.

Keywords: Dental implant, survival rate, one stage sinus floor elevation

GİRİŞ

Modern diş hekimliğinde diş eksikliğinin rehabilitasyonunda dental implantlar en çok kullanılan yöntemlerden biridir. Dental implantların yerleştirilebilmesi için yeterli hacimde kemik dokusuna ihtiyaç vardır. Konvansiyonel tedavi protokolünde dental implantlar yerleştirildikten sonra 3 ile 6 aylık iyileşme süresinin ardından protetik safhaya geçilmektedir.[1] Kemik yetersizliği durumunda implantlar yerleştirilmeden önce, çeşitli ogmentasyon yöntemleri uygulanarak kemik hacmi arttırılabilmektedir. Kullanılan biyomateryallere ve uygulanan tekniğe göre ogmentasyon işlemi iyileşme süresini 2-12 ay uzatabilmektedir.[2] Dental implantların iyileşme süresinin kısaltılması için birçok teknik ve materyal geliştirilmektedir.[3-5]

İmplant destekli restorasyonların yapılabilmesi için, posterior maksillada yetersiz vertikal kemik yüksekliğinin rehabilitasyonunda en yaygın kullanılan yöntem sinüs tabanı yükseltme operasyonudur. Bu yöntem sinüs tabanı altında kalan rezidüel kemik miktarına bağlı olarak tek aşama veya iki aşama olarak uygulanmaktadır. Geçmişte yapılan çalışmalar, sinüs tabanı yükseltme operasyonunda greftleme prosedürü ve implantların aynı seansta yerleştirilmesi (tek aşama) için rezidüel kemik yüksekliğinin en az 4-5 mm olması gerektiğini göstermektedir.[5-13] Günümüzde kullanılan implantların makro dizaynları ve mikro yüzeylerinde yapılan gelişmeler ışığında, rezidüel vertikal kemik yüksekliğinin minimal olduğu durumlarda sinüs tabanı yükseltme operasyonu sonrası çift aşama iyileşme yapılmadan uygulanan implantların hekim ve hasta açısından birçok avantajı olabilir. Tek aşama yerleştirilen implantlar total tedavi süresini, hasta morbiditesini, operasyon maliyetlerini azaltabileceği gibi hastaların tedaviyi onaylamalarını daha kolaylaştırabilir. Sinüs tabanı altındaki rezidüel kemik yüksekliği, yerleştirilen implantların başarısını etkileyerek klinisyenin tedavi seçiminde rol oynayabilir. Literatürde farklı kemik yüksekliklerinde sinüs operasyonuyla birlikte yerleştirilen implantların sağkalım başarısını değerlendiren çalışma sayısı az bulunmaktadır.

Bu çalışmanın amacı farklı rezidüel kemik yüksekliklerinde sinüs tabanı kaldırma operasyonu ile eş zamanlı yerleştirilen implantların sağkalım oranlarını değerlendirmektir. Çalışmada primer belirleyici değişken kemik yüksekliği, primer değerlendirilen sonuç ise implant sağkalım oranıdır. Çalışmanın hipotezi rezidüel kemik yüksekliğinin artışının implant sağkalım oranını pozitif yönde etkileyeceği yönünde kurgulanmıştır.

GEREÇ VE YÖNTEM

Bu retrospektif planlanan çalışmaya ekim 2014 ve aralık 2015 tarihlerinde İstanbul Aydın Üniversitesi Diş Hekimliği Fakültesi'ne dişsizlik şikayeti ile başvurmuş ve sinüs tabanı yükseltme operasyonu ile birlikte dental implant yerleştirilmesi planlanan hastalar dahil edilmiştir.

Çalışmaya dahil edilme kriterleri: American Society of Anesthesiologists (ASA) sınıflamasına göre ASA-1 sınıfında olup sinüs tabanı yükseltme operasyonu ile birlikte tek aşama gerçekleştirilen operasyonlar, ameliyat sırasında sinüs membranında ≤4mm perforasyonu olan, sigara içen (≤20 adet günde) ve içmeyenler, operasyon öncesi dental volumetrik tomografisi (DVT) olan hastalar çalışmaya dahil edilmiştir.

Çalışmaya dahil edilen hastalar klinik ve radyografik olarak değerlendirildikten sonra implant yerleştirilecek bölgeler belirlenmiş ve sinüs tabanı altında kalan rezidüel kemik yüksekliği DVT (Morita 3D Accuitomo 170 Dental, Japan) kullanılarak ölçülmüş ve kaydedilmiştir. Rezidüel kemik yüksekliği ≥5 mm olan hastalar kontrol grubu, <5 olan hastalar ise test grubu olarak dahil edilmiştir. Çalışmada yerleştirilen her implant ayrı değerlendirilmiştir (Resim 1a-d,2a-d).

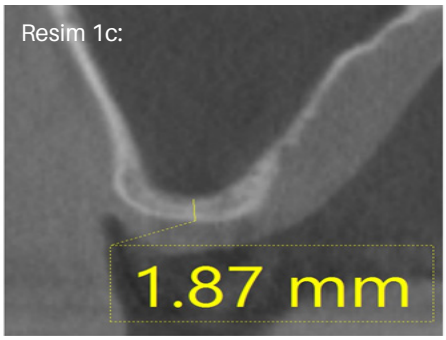

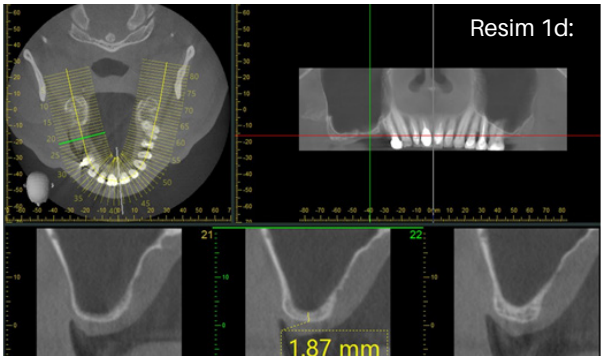

Resim 1a-d:Dental volumetrik tomografide rezidüel kemik yüksekliği < 5mm olan test grubuna ait radyografik görüntü.

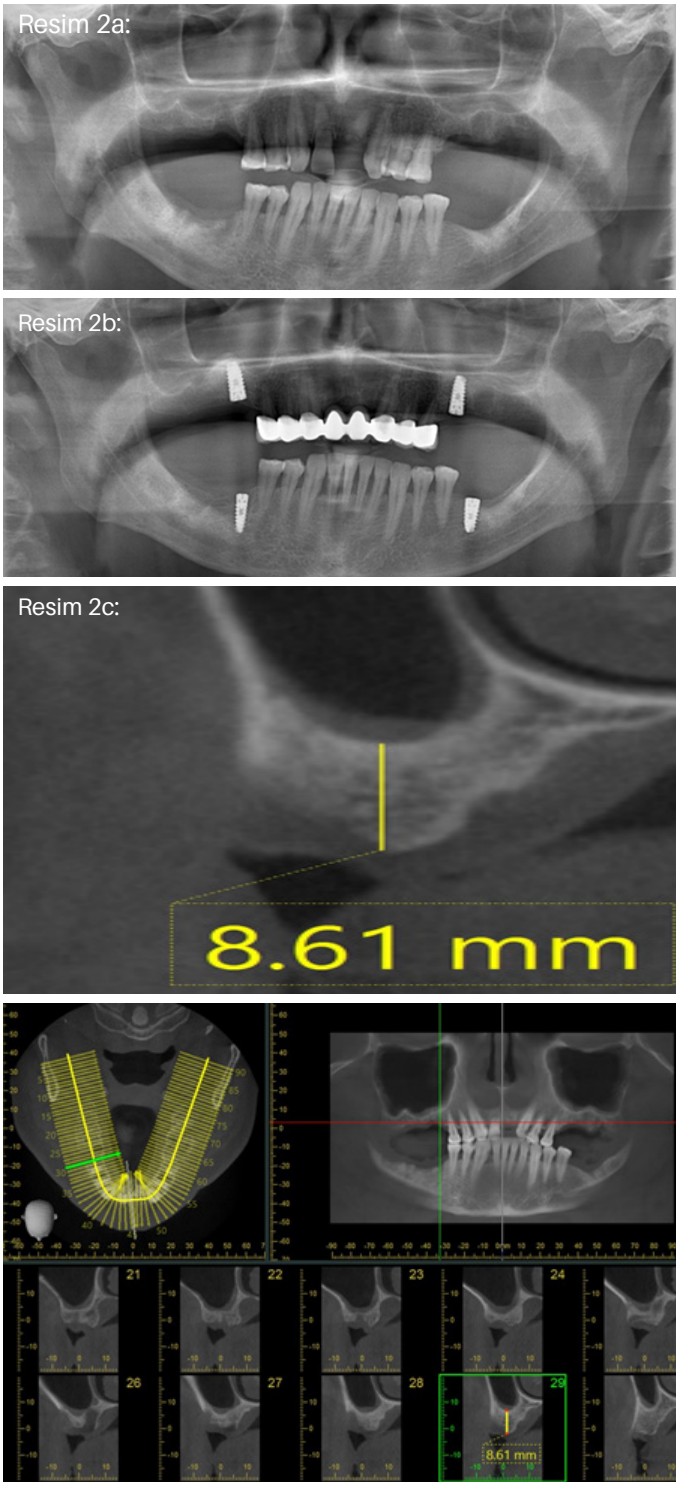

Resim 2a-d: Dental volumetrik tomografide rezidüel kemik yüksekliği ≥ 5mm olan kontrol grubuna ait radyografik görüntü.

Çalışma kriterlerine göre uygun bulunan tüm hastalar İstanbul Aydın Üniversitesi Diş Hekimliği Fakültesi arşiv dosyalarından taranarak çalışmaya dahil edilmiştir. Bu çalışma protokolü Helsinki Deklerasyonu Prensipleri'ne uygun olarak İstanbul Aydın Üniversitesi Etik Kurulu tarafından 156 protokol no ile onaylanmıştır.

Cerrahi Yöntem

Çalışmaya dahil edilen tüm hastalara operasyon öncesi Klorheksidin gargara (Kloroben gargara, Drogsan, İstanbul, Türkiye) uygulanmıştır.

Lokal infiltratif anestezi (Ultracain DS forte, Articain, Aventis, Turkiye) sonrası 15 No'lu bistüri ile kret tepesinden insizyon yapılarak tam kalınlıkta flep kaldırılmıştır. Cerrahi olarak yeterli görüş alanı sağlanması için vertikal ve rahatlatıcı insiyonlarda uygulanmıştır. Daha kontrollü olması ve sinüs membranında perforasyon riskini azaltmak amacı ile 8 No'lu elmas rond frezlerle osteotomi gerçekleştirilmiştir. Maksiller sinüsün lateral duvarında pencere açılırken posterior superior alveolar arterin geçiş yolu dikkate alınarak pencere kret tepesinden yukarıda 5-16 mm aralığında hazırlanmıştır. Sinüs elevatörleri kullanılarak sinüs membranı eleve edilmiş ve implant kaviteleri hazırlanmıştır. Küçük perforasyonları onarmak ve işlem esnasında oluşabilecek perforasyonların önüne geçmek amacıyla greftleme prosedürüden önce sinüs membranının altına rezorbe olabilen kollajen membran (Tecnoss®, Torino, İtalya) yerleştirilmiştir. Ardından maksiller sinüs kavitesin medial bölümü kortiko kansellöz xenograft (Tecnoss®, Giaveno, İtalya) ile doldurulmuş ardından implantlar (Straumann, Waldenburg, İsviçre; Biohorizons, Alabama, Amerika; Medical Implant System, Shlomi, İsrail; İmplance, Trabzon, Türkiye) yerleştirilmiş ve daha sonra kalan boşluklara tekrar greft materyali yerleştirilmiştir. Greftleme prosedürünün ardından lateral pencere rezorbe olan kollajen membranla kapatılmış ve flep 4-0 trofilen sütur (Doğsan İstanbul, Türkiye) ile kapatılmıştır (Resim 3-5).

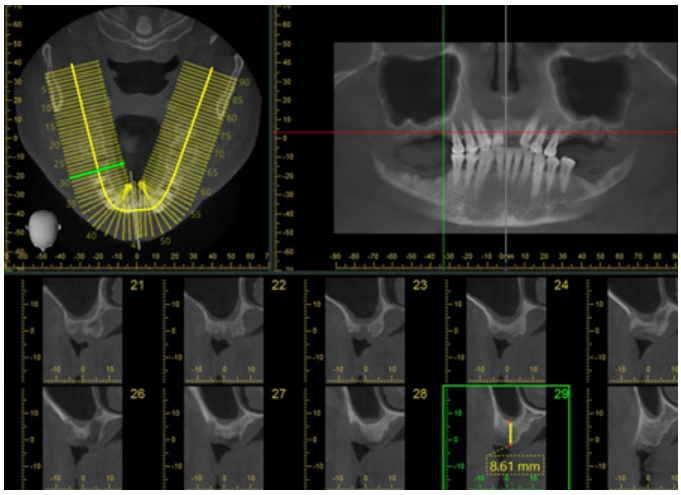

Resim 3: Maksiller sinüs ogmentasyonu için bukkal pencerenin açılması.

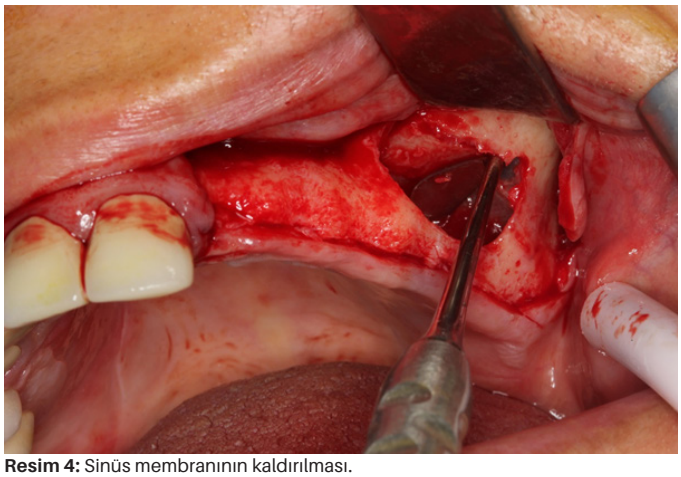

Resim 4: Sinüs membranının kaldırılması.

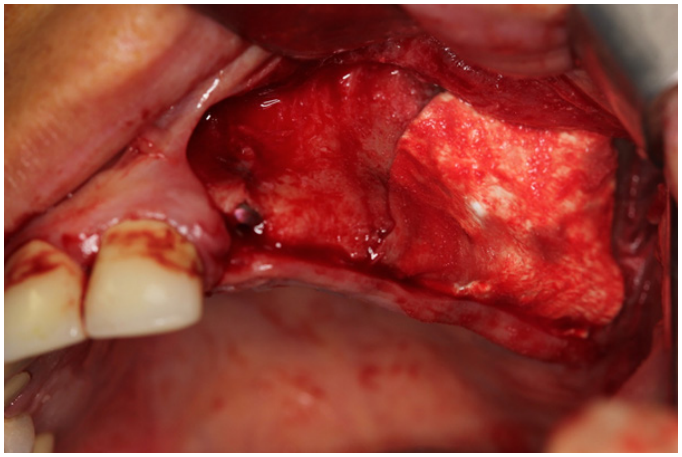

Resim 5: Biyomateryallerin uygulanması sonrasındaki görüntü.

Ameliyattan sonra hastalara oral yoldan 12 saat aralıkla 7 gün boyunca kullanması için Amoksisilin ve klavulanik asit (1 gr tablet); ağrı olunca analjezik (600 mg ibuprofen), ve ameliyattan sonra ertesi gün başlanmak üzere günde iki kez iki hafta boyunca % 0.2 klorheksidin gargara reçete edilmiştir. Ameliyattan 10 gün sonra hastalar kontrole çağırılmış ve süturlar alınmıştır.

Operasyon sonrası 6 aylık iyileşme periyodunun ardından iyileşme başlıkları takılmış ve protetik aşamaya geçilmiştir. İyileşme başlıkları takıldığı seansta yerleştirilen implantlara torklu raşet anahtarı kullanılarak 25 N geri çevirme torku uygulanmış ve hareket etmeyen implantlar osteointegre olmuş kabul edilmiştir. Protetik tedavi bittikten sonra tüm hastalar 3, 6, 12, 18, 24 aylık rutin kontrollere çağrılmış, klinik ve radyografik olarak Albrekttson kriterlerine göre kontrol edilmiştir.[3] Albrekttson kriterlerine göre radyografik değerlendirme rutin kontrollerde alınan panoramik radyografiler kullanılarak gözlemsel olarak yapılmış, implant etrafında yaygın radyolusent alan görülen implantlar başarısız kabul edilmiştir.

İstatiksel İncelemeler

Çalışmada elde edilen bulgular değerlendirilirken, istatistiksel analizler için IBM SPSS Statistics 22 (IBM SPSS, Türkiye) programı kullanılmıştır. Çalışma verileri değerlendirilirken parametrelerin normal dağılıma uygunluğu Shapiro Wilks testi ile değerlendirilmiştir. Çalışma verileri değerlendirilirken tanımlayıcı istatistiksel metodların (ortalama, standart sapma, frekans) yanısıra niceliksel verilerin karşılaştırılmasında normal dağılım gösteren parametrelerin iki grup arası karşılaştırmalarında Student t test kullanılmıştır. Niteliksel verilerin karşılaştırılmasında ise Fisher Exact test, Fisher Freeman Halton Test ve Continuity (Yates) Düzeltmesi kullanılmıştır. Sağkalım analizi için Kaplan Meier Analizi kullanılmıştır. Anlamlılık p<0.05 düzeyinde değerlendirilmiştir.

BULGULAR

Çalışma yaşları 30 ile 73 arasında değişmekte olan 17'si (%54,8) erkek ve 14'ü (%45,2) kadın olmak üzere toplam 31 hastanın 62 implantı üzerinde yapılmıştır. Olguların yaşları ortalaması 53,61±9,78'dir. Olguların 14'ü (%45,2) sigara kullanırken, 17'si (%54,8) kullanmamaktadır (Tablo 1).

Tablo 1: Gruplar arasında tanımlayıcı özelliklerin değerlendirilmesi.

		Grup		p
		≥5mm (n=35)	<5mm (n=27)	
Yaş *Ort±SS*		53,54±9,99	56,22±8,05	[1]**0,260**
Cinsiyet *n (%)*	**Erkek**	20 (%57,1)	16 (%59,3)	[2]**1,000**
	Kadın	15 (%42,9)	11 (%40,7)	
Sigara *n (%)*	**İçiyor**	11 (%31,4)	19 (%70,4)	[2]**0,005***
	İçmiyor	24 (%68,6)	8 (%29,6)	

*[1]Student t test [2]Continuity (Yates) düzeltmesi *p<0,05*

Gruplar arasında yaş ortalamaları açısından istatistiksel olarak anlamlı bir farklılık bulunmamaktadır (p>0,05).

Gruplar arasında cinsiyet dağılım oranları açısından istatistiksel olarak anlamlı bir farklılık bulunmamaktadır (p>0,05).

Kemik yüksekliği 5 mm altında olanların sigara içme oranı (%70,4), 5mm üstünde olanların oranından (%31,4) istatistiksel olarak anlamlı düzeyde yüksek bulunmuştur (p:0,005; p<0,05).

Gruplar arasında ameliyat üzerinden geçen süre ortalamaları açısından istatistiksel olarak anlamlı bir farklılık bulunmamaktadır (p>0,05) (Tablo 2).

Tablo 2: Gruplar arasında çalışma parametrelerinin değerlendirilmesi.

		Grup		p
		≥5mm	<5mm	
Ameliyat üzerinden geçen süre (ay) *Ort±SS*		15,10±4,43	17,38±6,28	[1]**0,116**
Kemik Yüksekliği *Ort±SS*		6,77±1,03	3,43±1,09	[1]**0,001***
İmp. Markası *n (%)*	**Bio-Horizons**	5 (%14,3)	4 (%14,8)	[2]**0,496**
	İmplance	4 (%11,4)	1 (%3,7)	
	MİS	16 (%45,7)	17 (%63)	
	Straumann	10 (%28,6)	5 (%18,5)	
KAYIP *n (%)*	**Var**	3 (%8,6)	2 (%7,4)	[3]**1,000**
	Yok	32 (%91,4)	25 (%92,6)	
KAYIP Zamanı *n (%)*	**Yükleme öncesi**	0 (%0)	2 (%100)	[3]**0,100**
	Yükleme sonrası	3 (%100)	0 (%0)	
Perforasyon *n (%)*	**Var**	1 (%2,9)	1 (%3,7)	[3]**1,000**
	Yok	34 (%97,1)	26 (%96,3)	

*[1]Student t test [2]Fisher Freeman Halton test [3]Fisher Exact test *p<0,05*

Kemik yüksekliği 5mm altında olanların kemik yüksekliği ortalaması, 5mm üstünde olanların istatistiksel olarak anlamlı düzeyde düşük bulunmuştur (p:0,001; p<0,05).

Gruplar arasında imp. markası dağılım oranları açısından istatistiksel olarak anlamlı bir farklılık bulunmamaktadır (p>0,05).

Gruplar arasında kayıp olma durumu dağılım oranları açısından istatistiksel olarak anlamlı bir farklılık bulunmamaktadır (p>0,05).

Gruplar arasında kayıp zamanı dağılım oranları açısından istatistiksel olarak anlamlı bir farklılık bulunmamaktadır (p>0,05).

Gruplar arasında perforasyon varlığı dağılım oranları açısından istatistiksel olarak anlamlı bir farklılık bulunmamaktadır (p>0,05).

Sağkalım Analizi

Toplam 62 implantın 5'inde (% 8,1) kayıp görülmüştür. En son kayıp 16. ayda görülmüştür. Bu zaman içindeki

sağkalım oranı %90,5±4,3' tür. Ortalama sağkalım süresi 23,35±0,69 aydır.

Kemik yüksekliği ≥ 5mm olan grupta 35 implantın 3'ünde (%8.6) kayıp görülmüştür. En son kayıp 16. ayda görülmüş olup, bu zamandaki sağkalım oranı %87.9±7.1'dir. Ortalama sağkalım süresi 23.31±0.84 aydır.

Kemik yüksekliği < 5mm olan grupta 27 implantın 2'sinde (%7.4) kayıp görülmüştür. En son kayıp 6.ayda görülmüş olup, bu zamandaki sağkalım oranı %92.6± 5 'tir. Ortalama sağkalım süresi 25.44±1.04 aydır.

Grup I ve Grup II'nin sağkalım oranları Log Rank test ile değerlendirildiğinde aralarında istatistiksel olarak anlamlı farklılık bulunmamıştır (Tablo 3).

Tablo 3: Grup I ve Grup II'nin sağkalım oranları, Log Rank.

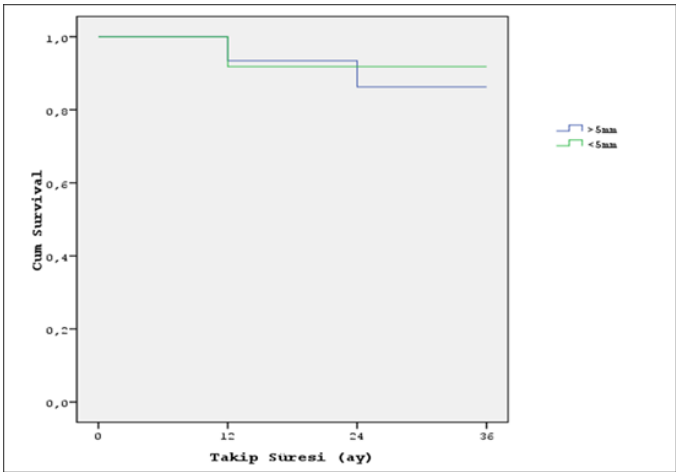

TARTIŞMA

Günümüz diş hekimliğinde kaybedilmiş dişlerin rehabilitasyonunda en sık kullanılan tedavilerden biri de dental implantlardır. Özellikle posterior maksillada dişlerin kaybedilmesi ile birlikte alveol kemiğinde rezorpsiyon ve maksiller sinüsün pneumatizasyonu kemik yüksekliğinde azalmaya neden olmaktadır.[3] Posterior maksillada kemik yüksekliğinin ve hacminin arttırılmasında en çok tercih edilen yöntemlerden biride sinüs tabanı yükseltme operasyonudur. Çalışmamızda farklı rezidüel kemik yüksekliği gruplarında sinüs tabanı operasyonu ile eş zamanlı implant uygulamaları yapılmış ve her iki grupta benzer sağkalım oranları tespit edilmiştir. Çalışma öncesi kurgulanan hipotez red edilmiştir.

Literatürde yapılan çalışmalarda sinüs tabanı yükseltme operasyonu yapılarak uygulanan implantların 1 ile 9 yıllık takipler sonucundaki başarı oranının % >90 olduğu bildirilmiştir.[5-8,14-17] Bazı çalışmalarda rezidüel kemik yüksekliğinin ≤4 mm olduğu durumlarda aşamalı yaklaşımın daha güvenli olacağına vurgu yapılmıştır.[5] Posterior maksillada rezidüel kemik miktarının yetersiz olduğu vakalarda (≤4) greftleme prosedürü ve implantların aynı seansta yerleştirilmesinin güvenli yöntem olduğunu söyleyen çalışmalarda vardır.[6-8,13] Fakat bu tür durumlarda sinüs tabanı kaldırma işlemi ile eş zamanlı implantasyon yapılan çalışmaların sayısı oldukça kısıtlıdır. Felice ve ark. tek ve iki aşamalı sinüs tabanı yükseltme operasyonu ile ilgili yaptıkları çalışmada, yerleştirilen implantlar arasında sağkalım oranlarını değerlendirilmiş ve istatistiksel olarak anlamlı bir fark gözlemlemediğini bildirmiştir.[14] Bununla birlikte, bazı çalışmalarda sinüs tabanı altında 1 ila 3 mm kemik yüksekliğine sahip hastalarda, tek aşamalı sinüs tabanı yükseltme işlemi gerçekleştirilirken implant başarısızlık riski iki aşamalı cerrahiye oranla daha yüksek olabileceği vurgulanmıştır.[18] Beretta ve ark. yaptıkları retrospektif çalışmada 15 yıllık takip sonucunda tek aşamalı ve iki aşamalı sinüs tabanı yükseltme operasyonu ile yerleştirilen implantlar arasında sağkalım oranlarını değerlendirmiş ve iki yöntem arasında istatistik olarak fark olmadığını bildirmişlerdir.[19,20] Zinser ve ark. yaptıkları çalışmada 347 sinüs tabanı yükseltme operasyonu ile yerleştirilen toplam 1047 implantta 14 yıllık takip sonunda sağkalım oranının %93,3 olduğunu bildirmişlerdir.[21] Literatürde tek ve çift aşama uygulanan sinüs tabanı kaldırma operasyonlarında tedavi başarısı bakımından farklı değerlendirmeler ve önermeler bulunmaktadır. Bizim çalışmamızda farklı rezidüel kemik yüksekliğinde uygulanan tek aşamalı implant uygulamalarında iki grup arasında bir fark tespit edilmemiştir. Bunun birkaç nedeni olabilir. Çalışmamızda kullanılan implantların büyük kısmının makro dizaynı konik ve implant yivleri belirgindir. Sadece Straumann marka implant silindir ve belirgin olmayan yivlere sahiptir. Bu implantta genel olarak kemik yüksekliği fazla olan hastalara yerleştirilmiştir. Yetersiz kemik varlığında primer stabilizasyonun sağlanmasında alıcı kemiğin miktarı, yoğunluğu, implantın makro dizaynı, cerrahi frezleme aşamaları, hekimin klinik tecrübesi gibi bir çok faktör rol oynamaktadır.[22,23] Bu faktörlerden özellikle kullanılan implantın makro dizaynı, primer stabilizasyonun sağlanmasında klinisyenin başarısını etkilemektedir.[24] Çalışmalarda konik ve agresif özellikli yivlere sahip implantların düşük kemik yoğunluğunda ve miktarında, silindir ve silik yivlere sahip implantlara göre yerleştirme torklarının daha yüksek olduğu belirtilmektedir.[25-31] Yerleştirilen implantın iyileşme süresince stabilizasyonunun korunması, osseointegrasyonun sağlanması ve yükleme sonrasında korunmasında en önemli başarı faktörü olarak görülmektedir.[32] İmplant sağkalım oranı bakımından gruplar arasında fark görülmemesinin diğer bir nedeni olarak da hasta seçim kriterleri gösterilebilir. Her ne kadar kemik yüksekliği az olan gruptaki (< 5 mm) implantların sağkalımları değerlendirilse de, bu grupta ortalama kemik yüksekliğinin 3,5 mm olduğu görülmektedir. Dolayısıyla sadece 1-2 mm gibi kritik kemik yüksekliğindeki implant sağkalım oranlarının başarısı değerlendirilseydi, farklı sonuçlar alınabilirdi.

Pjetursson ve ark.[30] 2008 yılında yaptıkları 839 çalışma içeren ve rapor edilen sistematik meta-analiz çalışmasında sinüs tabanı yükseltme operasyonu uygulanan hastalarda implantların 3 yıllık sağkalım oranı %90,1 olduğunu

bildirmiştir. Bizim yaptığımız çalışmada da 31 hastada yerleştirilen toplam 62 implant için sağkalım oranı %90,5 olduğu gözlemlenmiştir. Literatürde sinüs tabanı yükseltme operasyonu ile ilgili verilen sağkalım sonuçları bizim çalışma sonuçları ile benzerlik göstermektedir. Edinilen yüksek başarının sebebi olarak implant makro dizaynlarında ve yüzey özelliklerindeki gelişmeleri görmekteyiz.[31-37]

Sinüs tabanı yükseltme operasyonunda karşılaşılan intra-operatif komplikasyonlardan biri de sinüs membranında oluşan perforasyonlardır. Pikos yaptığı çalışmada sinüs tabanı yükseltme operasyonunda membran perforasyonunun görülme sıklığının %19,5 olduğunu rapor etmiştir.[20] Bizim çalışmamızda sinüs membran perforasyonu %6,45 (toplam 31 hastanın ikisinde) olarak görülmüştür. Yapılan bazı çalışmalarda, sinüs tabanı yükseltme operasyonu sırasında oluşan sinüs membran perforasyonlarının, yerleştirilen implantların sağkalımını etkilemediğini bildirmişlerdir.[19] Literatürde sinüs membranında oluşan perforasyonların başarıyı negatif yönde etkilediğini bildiren çalışmalar da var.[38,39] Bizim çalışmamızda operasyon sırasında ortaya çıkan perforasyonlar kollajen membranla kapatılmış ve implantasyon işlemine devam edilmiştir. Perforasyon oluşan vakaların hiçbirinde implant kaybıyla karşılaşılmamıştır. Bu nedenle operasyon sırasında sinüs membranının bütünlüğünün bozulmasının, implantın osseointegrasyonunu etkilemediğini düşünmekteyiz.

Yapılan çalışmalar, cerrahi teknik olarak açılan sinüs penceresinin kollajen membranla örtülmesinin ogmentasyon başarısını arttırdığını bildirmektedir.[31,32] Bizim çalışmamızda da standart protokol olarak, ogmentasyon bölgesine yumuşak doku hücrelerinin migrasyonunu engellemek amacıyla sinüs penceresi rezorbe olan kollajen membranla kapatılmıştır. Bu işlem her ne kadar tedavi masraflarını arttırsa da, kemik miktarının korunmasında yarar sağladığı için tüm hastalarda uygulanmıştır.[31,32]

Çalışmamızda implant başarısı üzerine değerlendirdiğimiz başka bir faktör de sigara kullanımıdır. Sigaranın implant başarısı üzerine negatif etkisi olduğunu rapor eden çalışmalar vardır.[26] Bazı çalışmalarda sigara faktörü değerlendirilirken sigara kullanma süresi dikkate alınması gerektiğine vurgu yapılmıştır.[33] Mundt ve ark. [33] yaptıkları çalışmada, eskiden sigara kullananlar ve sigara kullanmaya devam edenler arasında implant başarısı açısından anlamlı bir fark olduğunu bildirmişlerdir. Bizim çalışmamızda sigaranın implant başarısı üzerine etkisi değerlendirildiğinde sigara kullanan ve kullanmayan gruplar arasında anlamlı bir fark bulunmamıştır. Ancak çalışmamızda hasta seçim kriterlerinde sigara içenler en fazla 20 adet ile sınırlandırılmıştır. Bunun nedeni günde 20'den fazla sigara kullanan hastalara protokol olarak bölümümüzde sert ve yumuşak doku ogmentasyon işlemleri uygulanmamaktadır. Çalışmamızın retrospektif olarak planlaması nedeniyle bu durum limitasyon olarak görülebilir. Sigara kullanımının fazla olduğu durumlarda, implant ile birlikte sinüs ogmentasyon işlemlerinin başarısı çalışma dizaynımız nedeniyle tam olarak değerlendirilemeyebilir. İleride prospektif yapılacak çalışmalarda, ülkemizde de oldukça fazla ileri düzey sigara kullanan hastaların başarısı objektif olarak değerlendirilebilir.

Conrad ve ark.[31] yaptıkları çalışmada yaş faktörünün implant başarısı üzerine etkili olduğunu bildirmişlerdir. Yaş arttıkça kemik dokusunda bazı dejenerasyonların meydana geldiği ve bunun da implant başarısı üzerine etki ettiğini bildirmişlerdir.[34-40] Çalışmamızda yaş ve cinsiyet faktörünün ogmentasyon işlemi ile birlikte uygulanan implant başarısı üzerine bir etkisinin olmadığı görülmüştür. Bunun nedeni olarak yapılan sinüs ogmentasyonlarının iyileşme kapasitesinin çok yüksek olması ve kullanılan implantlardaki teknolojik gelişmeler gösterilebilir.[27] İmplant başarısını arttırmak için, implant dizaynı ve yüzey özelliklerinin geliştirilmesi konuları üzerine çok sayıda araştırma yapılmaktadır. Zinser ve ark.[21] yaptıkları çalışmada sinüs tabanı yükseltme operasyonu uygulanan hastaların 14 yıllık takip sonucunda farklı implant sistemlerinin implant sağkalımı üzerine anlamlı bir etkisinin olmadığını bildirmişlerdir. Bizim çalışmamızda da birçok implant markası kullanılmıştır. Bias oluşturması nedeniyle, istatiksel olarak kullanılan markaların başarısını karşılaştırmak, implantların sayısının yeterli sayıda olmaması nedeniyle mümkün olmamıştır. Genel olarak, kullanılan tüm implantların başarılı olduğu söylenebilir. Ancak yüksek implant başarı oranı, lateral veya vertikal ogmentasyon gibi iyileşme kapasitesinin azaldığı durumlarda düşebilir.

Çalışmamızda bazı eksiklikler bulunmaktadır. Büyük oranda retrospektif çalışma dizaynı ile ilgili olan bu eksiklikler arasında en önemlisi çalışma takip süresinin beş yıldan az olması gösterilebilir. Her ne kadar ogmentasyon işlemleri sonrası görülen komplikasyonların en fazla ilk bir yıl içinde karşılaşıldığı gösterilse de, uzun dönem implant başarısının değerlendirilmesi, elde edilen sonuçların daha iyi yorumlanmasını sağlayabilir.[27] Diğer bir eksiklik olarak, çalışmamızda yerleştirilen implantların yumuşak doku sağlığının değerlendirilmesinin yapılmaması gösterilebilir. Çalışmalarda özellikle implant çevresinin sondalanmasının, son derece zayıf bağlantısı olan yumuşak dokunun resessiyonuna sebep olsada, günümüzde sondalamanın peri-implanter sağlığın takibinde yaygın bir değerlendirme metodu olduğu bilinmektedir.[29] Ancak peri-implanter dokunun sağlığı ile ilgili bir ölçüm yapılmamıştır.

SONUÇLAR

Bu çalışmada eksikliklere rağmen, rezidüel kemik yüksekliği düşük olan hastalarda bile sinüs tabanı yükseltme operasyonu ile implantların eşzamanlı yapılmasının başarılı ve güvenle kullanılabilecek bir yöntem olduğu kanısına varılmıştır. Daha kesin sonuçlar için hasta sayısının art-

tırılmasına ve daha uzun dönem takip sonuçlarına ihtiyaç vardır.

KAYNAKLAR

1. Gehrke SA, Tavares da Silva Neto U. Does the time of osseointegration in the maxilla and mandible differ? J Craniofac Surg 2014; 25: 2117-21120.

2. Kahnberg KE, Vannas-Löfqvist L. Sinus lift procedure using a 2-stage surgical technique: I. Clinical and radiographic report up to 5 years. Int J Oral Maxillofac Implants 2008; 23: 876-884.

3. Albrektsson T, Sennerby L, Wennerberg A. State of the art of oral implants. Periodontol 2000 2008; 47: 15-26.

4. Le Guehennec L et. al. Histomorphometric analysis of the osseointegration of four different implant surfaces in the femoral epiphyses of rabbits. Clin Oral Implants Res 2008; 19: 1103-1110.

5. Chiapasco M, Zaniboni M. Methods to treat the edentulous posterior maxilla: Implants with sinus grafting. J Oral Maxillofac Surg 2009; 67: 867-871.

6. Kahnberg KE, Vannas-Löfqvist L. Sinus lift procedure using a 2-stage surgical technique: I. Clinical and radiographic report up to 5 years. Int J Oral Maxillofac Implants 2008; 23: 876-884.

7. Raghoebar GM, Vissink A, Reintsema H, Batenburg RH. Bone grafting of the floor of the maxillary sinus for the placement of endosseous implants. Br J Oral Maxillofac Surg 1997; 35: 119-125.

8. Peleg M, Mazor Z, Chaushu G, Garg AK. Sinus floor augmentation with simultaneous implant placement in the severely atrophic maxilla. J Periodontol 1998; 69: 1397-1403.

9. Jensen OT, Shulman LB, Block MS, Iacono VJ. Report of the Sinus Consensus Conference of 1996. Int J Oral Maxillofac Implants 1998; 13: 11-45.

10. Tiwana PS, Kushner GM, Haug RH. Maxillary sinus augmentation. Dent Clin North Am 2006; 50: 409-424.

11. Chen TW, Chang HS, Leung KW, Lai YL, Kao SY. Implant placement immediately after the lateral approach of the trap door window procedure to create a maxillary sinus lift without bone grafting: A 2-year retrospective evaluation of 47 implants in 33 patients. J Oral Maxillofac Surg 2007; 65: 2324-2328.

12. Jurisic M, Markovic A, Radulovic M, Brkovic BM, Sándor GK. Maxillary sinus floor augmentation: Comparing osteotome with lateral window immediate and delayed implant placements. An interim report. Oral Surg Oral Med Oral Pathol Oral Radiol Endod 2008; 106: 820-827.

13. de Vicente JC, Hernández-Vallejo G, Braña-Abascal P, Peña I. Maxillary sinus augmentation with autologous bone harvested from the lateral maxillary wall combined with bovine-derived hydroxyapatite: Clinical and histologic observations. Clin Oral Implants Res 2010; 21: 430-438.

14. Lambert F, Lecloux G, Rompen E. One-step approach for implant placement and subantral bone regeneration using bovine hydroxyapatite: A 2- to 6-year follow-up study. Int J Oral Maxillofac Implants 2010; 25: 598-606.

15. Fugazzotto PA, Vlassis J. Long-term success of sinus augmentation using various surgical approaches and grafting materials. Int J Oral Maxillofac Implants 1998; 13: 52-58.

16. Rodriguez A, Anastassov GE, Lee H, Buchbinder D, Wettan H. Maxillary sinus augmentation with deproteinated bovine bone and platelet rich plasma with simultaneous insertion of endosseous implants. J Oral Maxillofac Surg 2003; 61: 157-163.

17. Peleg M, Garg AK, Mazor Z. Predictability of simultaneous implant placement in the severely atrophic posterior maxilla: A 9-year longitudinal experience study of 2132 implants placed into 731 human sinus grafts. Int J Oral Maxillofac Implants 2006; 21: 94-102.

18. Felice P, et.al. 1-stage versus 2-stage lateral maxillary sinus lift procedures: 4-month post-loading results of a multicenter randomised controlled trial. Eur J Oral Implantol 2013; 6: 153-165.

19. Beretta M, Poli PP, Grossi GB, Pieroni S, Maiorana C. Long-term survival rate of implants placed in conjunction with 246 sinus floor elevation procedures: results of a 15-year retrospective study. J Dent 2015; 43: 78-86.

20. Pikos MA. Maxillary sinus membrane repair: update on technique for large and complete perforations. Implant Dent 2008; 17: 24-31

21. Zinser MJ, Randelzhofer P, Kuiper L, Zöller JE, De Lange GL. The predictors of implant failure after maxillary sinus floor augmentation and reconstruction: a retrospective study of 1045 consecutive implants. Oral Surg Oral Med Oral Pathol Oral Radiol 2013; 115: 571-582.

22.Yoon HG, Heo SJ, Koak JY, Kim SK, Lee SY. Effect of bone quality and implant surgical technique on implant stability quotient (ISQ) value. J Adv Prosthodont 2011; 3: 10-15

23.Coelho PG, Jimbo R, Tovar N, Bonfante EA. Osseointegration: hierarchical designing encompassing the macrometer, micrometer, and nanometer length scales. Dent Mater 2015; 31: 37-52.

24. Halldin A, et. al. The effect of static bone strain on implant stability and bone remodeling. Bone 2011; 49: 783-789.

25.Trisi P, Berardini M, Falco A, Podaliri Vulpiani M. Effect of Implant Thread Geometry on Secondary Stability, Bone Density, and Bone-to-Implant Contact: A Biomechanical and Histological Analysis. Implant Dent 2015; 24: 384-391.

26.Ting M, Rice JG, Braid SM, Lee CYS, Suzuki JB. Maxillary Sinus Augmentation for Dental Implant Rehabilitation of the Edentulous Ridge: A Comprehensive Overview of

Systematic Reviews. Implant Dent 2017; 26: 438-464.

27. Gultekin BA, et. al. Evaluation of Volumetric Changes of Augmented Maxillary Sinus With Different Bone Grafting Biomaterials. J Craniofac Surg 2016; 27: 144-148.

28. Thoma DS, Zeltner M, Hüsler J, Hämmerle CH, Jung RE. EAO Supplement Working Group 4 - EAO CC 2015 Short implants versus sinus lifting with longer implants to restore the posterior maxilla: a systematic review. Clin Oral Implants Res 2015; 154-169.

29. Gultekin BA, Sirali A, Gultekin P, Yalcin S, Mijiritsky E. Does the Laser-Microtextured Short Implant Collar Design Reduce Marginal Bone Loss in Comparison with a Machined Collar? Biomed Res Int 2016; 2016:9695389.

30. Pjetursson BE, Tan WC, Zwahlen M, Lang NP. A systematic review of the success of sinus floor elevation and survival of implants inserted in combination with sinus floor elevation. J Clin Periodontol 2008; 35: 216-240.

31. Conrad HJ, Jung J, Barczak M, Basu S, Seong WJ. Retrospective cohort study of the predictors of implant failure in the posterior maxilla. Int J Oral Maxillofac Implants 2011; 26: 154-162.

32. Nkenke E, Stelzle F. Clinical outcomes of sinus floor augmentation for implant placement using autogenous bone or bone substitutes: a systematic review. Clin Oral Implants Res 2009; 4: 124-133.

33. Mundt T, Mack F, Schwahn C, Biffar R. Private practice results of screw-type tapered implants: survival and evaluation of risk factors. Int J Oral Maxillofac Implants 2006; 21: 607-614.

34. Seong WJ, et. al. Elastic properties and apparent density of human edentulous maxilla and mandible. Int J Oral Maxillofac Surg 2009; 38: 1088-1093.

35. Nasr S, Slot DE, Bahaa S, Dörfer CE, Fawzy El-Sayed KM. Dental implants combined with sinus augmentation: What is the merit of bone grafting? A systematic review. J Craniomaxillofac Surg 2016; 44: 1607-1617.

36. Aguirre Zorzano LA, Rodríguez Tojo MJ, Aguirre Urizar JM. Maxillary sinus lift with intraoral autologous bone and B - Tricalcium phosphate: Histological and histomorphometric clinical study. Med Oral Patol Oral Cir Bucal 2007; 12: 532-536.

37. Lee BK. One-stage operation of large oroantral fistula closure, sinus lifting, and autogenous bone grafting for dental implant installation. Oral Surg Oral Med Oral Pathol Oral Radiol Endod 2008; 105: 707-713.

38. Proussaefs P, Lozada J, Kim J, Rohrer MD. Repair of the perforated sinus membrane with a resorbable collagen membrane: a human study. International Journal of Oral & Maxillofacial Implants 2004; 19: 413-420.

39. Khoury F. Augmentation of the sinus floor with mandibular bone block and simultaneous implantation: a 6-year clinical investigation. International Journal of Oral & Maxillofacial Implants 1999; 14: 557-564.

40. İlker Keskiner, Ahmet Aydoğdu, Ayça Ersoy Kaleli, Mahmut Sümer. The comparison of oral temperature measurements in smokers and non-smokers. Yeditepe JDent 2015; 11: 5-10.

Üç farklı arayüz temizleme aracının temizleme etkinliğinin değerlendirilmesi: *in vitro* çalışma

Evaluation of the cleaning efficacy of three different interdental cleaning devices: an *in vitro* study

Öğr. Gör. Dr. Gizem İnce Kuka
Yeditepe Üniversitesi Diş Hekimliği Fakültesi
Periodontoloji A.D. Bağdat Cad. No:238
Göztepe/ İstanbul

Öğr. Gör. Dr. Ogül Leman Tunar
Yeditepe Üniversitesi Diş Hekimliği Fakültesi
Periodontoloji A.D. Bağdat Cad. No:238 34728
Göztepe/ İstanbul

Doç. Dr. Hare Gürsoy
Yeditepe Üniversitesi Diş Hekimliği Fakültesi
Periodontoloji A.D. Bağdat Cad. No:238 34728
Göztepe/ İstanbul

Prof. Dr. Bahar Kuru
Yeditepe Üniversitesi Diş Hekimliği Fakültesi
Periodontoloji A.D. Bağdat Cad. No:238 34728
Göztepe/ İstanbul

Geliş tarihi: 29 Kasım 2017

Kabul tarihi: 5 Ocak 2018

doi: 10.5505/yeditepe.2018.74946

Yazışma adresi:

Öğr. Gör. Dr. Gizem İnce Kuka
Yeditepe Üniversitesi Diş Hekimliği Fakültesi
Periodontoloji A.D. Bağdat Cad. No:238 34728
Göztepe/ İstanbul
Tel: 0090 530 824 34 99
E-posta: gizemince@icloud.com

ÖZET

Amaç: Bu çalışmanın amacı, ara yüz temizliğinde kullanılan üç farklı temizlik aracının temizleme etkinliklerinin karşılaştırılmasıdır.

Gereç ve Yöntem: Yetmiş iki adet ara yüz çürüğü veya restorasyonu olmayan çekilmiş insan dişi farklı ara yüz boşlukları yaratmak amacıyla kesiciler, küçük azılar ve büyük azılar olarak üç gruba ayrıldı. Dişler, orijinale yakın dar ve geniş kontak oluşturularak rezin gingiva modeline gömülüp, dişlerin aproksimal yüzeylerini gözlemlemek için interdental alandan ayrılan ve modelaj mumu ile yeniden birleşebilen bir rezin model oluşturuldu. Mikrobiyal dental plağı taklit etmek amacıyla dişlerin ara yüzleri kontak spreyi ile (0-Spray OkklusionssSpray, Scheftner, Almanya) boyanıp dijital fotoğraf makinesi ile fotoğraflandı. Boyutları birbirine denk olan ara yüz fırçaları (TePe® 0.45, 0.6) ile plastik ara yüz temizleyicisi (TePe EasyPick™, XS/S, M/L) ve kürdanlar (TePe® Dental Stick Slim/Medium) seçildi. Uygulanan kuvvetleri standardize etmek amacıyla Evrensel Test Cihazı (Instron®) kullanıldı. Kaldırılan boya miktarını ölçmek amacıyla mum ile birleşebilen model ayrılıp, her dişin aproksimal yüzeyi aynı açı ve mesafeden fotoğraflandı. İlk ve son fotoğraflar AutoCAD™ programı ile karşılaştırılıp, temizlenen boya miktarı hesaplandı.

Bulgular: Uygulama sonrası üç grupta da istatistiksel olarak anlamlı değişim saptandı ($p<0.05$). Rölatif temizleme alanı ara yüz fırçası kullanılan gruplarda plastik ara yüz temizleyicisi ve tahta kürdan kullanılan gruplara göre anlamlı derecede yüksek bulundu ($p<0.05$).

Sonuç: Sonuç olarak, ara yüz fırçalarının temizleme etkinliği, plastik ara yüz temizleyici ve tahta kürdanlara göre daha yüksek tespit edildi. Bu çalışmanın bulguları, farklı ara yüz temizleyici ajanların temizleme etkinliği ve kullanım kolaylığı açısından farklı hasta gruplarında değerlendirildiği klinik çalışmalar için umut vericidir.

Anahtar kelimeler: Ara yüz temizliği, ara yüz fırçası, kürdan, plastik ara yüz temizleyici.

SUMMARY

Aim: The aim of the present study was to compare the cleaning efficacy of three different interdental cleaning devices.

Materials and Methods: Seventy two extracted human teeth without approximal caries and restorations were separated to three groups as incisors, premolars and molars, including twenty four per each. All teeth were embedded into acrylic resin and the models were designed to be separable from the interproximal parts. To imitate the interdental plaque, the interproximal areas of the teeth were dyed with contact spray (0-Spray OkklusionssSpray, Scheftner, Germany). Three groups of approximately same sized interdental cleaning devices, rubber interdental pick (Tepe Easypick™ XS/S, M/L), interdental brush (TePe® 0.45, 0.6) and wooden sticks (TePe® Dental Stick Slim/Medium) were selected. To standardize the

force applied, Universal Test Machine (Instron®) was used. After the application of interdental devices, the teeth were separated from the interproximal surfaces to analyse the cleaned areas. The teeth were digitally photographed and by using AutoCAD™ software, the dye removal was calculated.

Results: All groups showed statistically significant differences in terms of relative cleaning area after interdental cleaning device application ($p<0.05$). However, relative cleaning area was found to be significantly higher in interdental brush groups compared to rubber interdental pick and wooden stick groups, respectively ($p<0.05$).

Conclusions: It was concluded that interdental brushes' relative cleaning efficacy was better than that of rubber interdental picks and wooden sticks. Results of the present study are promising for the future clinical studies evaluating the plaque removal efficacy of different interdental cleaning devices as well as the ease of use in different periodontally diseased and healthy populations.

Keywords: Interdental cleaning, interdental brush, rubber pick, dental stick.

GİRİŞ

Ağız sağlığının korunması ve mevcut sağlığın devamlılığında diş fırçalamanın yanı sıra ara yüz temizliğinin önemi araştırmacıların uzun yıllardır dikkat çektiği bir konudur.[1,2] Diş arası yüzeyler diş fırçası ile ulaşılması zor alanlar olduğundan bu alanların etkin temizliğinin sağlanamaması, periodontal hastalığın başlamasına zemin oluşturur.[3] Bu durum, dental plak biyofilminin, diş arası boşlukların anatomisine uygun bir ara yüz temizleme aracıyla düzenli olarak uzaklaştırılmasını zorunlu kılmaktadır.[3,4] Piyasada ara yüz temizliği için farklı dizayn ve kullanım şekline sahip birçok ürün bulunmaktadır. Bu ürünlerin arasında diş ipi, ara yüz fırçası, kürdan, tek demetli fırça ve irrigasyon araçları dikkat çekmektedir.[2] Piyasadaki ürün çeşitliliğinin hastalar için kafa karışıklığı yaratması sebebiyle diş hekimlerinin, hastaların ihtiyacına uygun ara yüz temizleyici araç ve kullanım tekniklerini seçip hastaları yönlendirmesi tavsiye edilmektedir.[5] İdeal ara yüz temizleme aracı, dental plak biyofilm tabakasını etkin şekilde uzaklaştırmalı, kullanımı kolay ve yumuşak ve/veya sert dokularda travmaya sebep olmamalıdır.[5] Ara yüz fırçaları, ara yüz temizliğinde en etkin araçlar olarak bilinse de silindirik şekilleri sebebiyle embrasür bölgesine tam adaptasyon gösterememe ve kullanım güçlüğü gibi limitasyonlara sahiptir.[3,6] Bu sebeple embrasür bölgesinin anatomisine uygun, üçgen şekilli ve farklı kıl dizaynına sahip açılı ara yüz temizlik araçları üretilmiştir. Literatürde farklı ara yüz temizleme araçlarının temizleme etkinliğini inceleyen sınırlı sayıda çalışma bulunmaktadır.[5] Bu noktadan yola çıkarak bu çalışmanın amacı farklı ara yüz genişliğine sahip embrasürlerde, elastik ve açılı dizayna sahip plastik ara yüz temizleyicisi (test 1) ve üçgen şekilli tahta dental kürdanın (test 2) rölatif temizleme etkinliklerinin, ara yüz temizliğinde altın standart olan ara yüz fırçası ile (kontrol) karşılaştırılmasıdır. Çalışmanın sıfır hipotezi, rölatif temizleme etkinliğinin üç grup arasında herhangi bir farklılık göstermemesidir.

GEREÇ ve YÖNTEM

Yetmiş iki adet ara yüz çürüğü veya restorasyonu olmayan çekilmiş insan dişi farklı ara yüz boşlukları yaratmak amacıyla her biri yirmi dört dişten oluşan kesici, küçük azı ve büyük azı olarak üç gruba ayrıldı. Dişler, orijinale yakın sıkı ve gevşek kontak oluşturularak rezin gingiva modeline gömülüp, dişlerin aproksimal yüzeylerini gözlemlemek için interdental alandan ayrılan ve modelaj mumu ile yeniden birleşebilen bir rezin model oluşturuldu. Kontaklar oluşturulmadan önce rezin modele gömülen dişler vazelin tabakası ile kaplanarak mikrobiyal dental plağı taklit etmek amacıyla piyasada bulunan sprey boya ile (0-Spray OkklusionssSpray, Scheftner, Almanya) ince bir tabaka oluşturacak şekilde kaplandı ve dijital fotoğraf makinesi ile fotoğraflandı. Tüm oluşturulmuş kontakların yükseklik ve genişlikleri dijital kumpas aracılığıyla hesaplandıktan sonra pembe modelaj mumu ile okluzal kılavuz modelleri alınıp kod numaraları verildi (Resim 1). Kontaklarda deformasyon oluşmadan sıkışma gösteren ara yüz

Resim 1. Kontak genişliklerinin elektronik kumpas ile ölçülmesi.

temizleyici araç boyutu deney esnasında kullanılmak üzere seçildi. Bu amaçla ara yüz fırçaları ile plastik ara yüz temizleyicisi ve tahta kürdanlardan dar kontaklarda ince olanları kullanılırken (TePe® ara yüz fırçası, 0.45) (TePe EasyPick™, XS/S) (TePe® Dental Stick Slim); geniş kontaklarda ise kalın boyutlu araçlar (TePe® ara yüz fırçası, 0.6) (TePe EasyPick™, M/L) (TePe® Dental Stick Medium) seçildi. Ara yüz temizliği esnasında uygulanan kuvvetleri standardize etmek amacıyla tüm ara yüz temizleme araçları Evrensel Test Cihazına (Instron®, ABD) sabitlendi (Resim 2). Ara yüz temizleme araçları bukkal yüzeyden embrasürlere aynı açıdan 3 kez ileri ve sıkışma noktasından itibaren geri hareket ettirilmek üzere uygulandı. Kaldırılan boya miktarını ölçmek amacıyla rezin sistem birbirinden ayrılıp, her dişin aproksimal yüzeyi aynı açı ve mesafeden

fotoğraflandı. İlk ve son fotoğraflar bilgisayar programı aracılığıyla (AutoCAD®, Autodesk, ABD) karşılaştırılıp, temizlenen boya miktarı belirlendi. Temizlenen boya alanı, ara yüzeyin toplam alanına oranlanarak rölatif temizleme etkinliği hesaplandı.



Resim 2. Ara yüz temizleme araçlarının Evrensel Test Makinesine sabitlenmesi.

İstatistiksel analiz

Çalışma öncesi güç analizi G*Power programı aracılığıyla Wolff ve ark.'nın çalışması esas alınarak yapıldı.[6] Power analizi sonucunda rölatif temizleme etkinliği için etki boyutu 1.089 ve standart sapma 0.06 alındığında güç değeri 0.80 ve alfa hata olasılığı 0.05 için tespit edilen örneklem sayısı her grup için minimum 12 olarak saptandı.

Çalışmada elde edilen bulgular değerlendirilirken, istatistiksel analizler için IBM SPSS Statistics 22 (IBM SPSS, Türkiye) programı kullanıldı. Çalışma verileri değerlendirilirken parametrelerin normal dağılıma uygunluğu Shapiro Wilks testi ile değerlendirildi ve parametrelerin normal dağılıma uygun olduğu saptandı. Rölatif temizleme alanının üç grup arasında incelenmesinde tek yönlü varyans analizi; geniş ve dar embrasür genişlikleri arası karşılaştırmalarında Student t test kullanıldı. Anlamlılığın hangi gruptan kaynaklandığının tespiti amacıyla post hoc analizde Tukey test kullanıldı. Anlamlılık p<0.05 düzeyinde değerlendirildi.

BULGULAR

Oluşturulan 36 ara yüz kontağının ortalama ve standart sapma değerleri Tablo 1'de görülmektedir.

	Embrasür Genişliği (mm)
	Ort±SS
Geniş (n=20)	5.10±1.41
Dar (n=16)	2.44±0.73

Geniş ara yüz kontaklarının embrasür genişliği 5.10±1.41; dar ara yüz kontaklarının embrasür genişliği 2.44±0.73 olarak tespit edildi.

Ara yüz temizleyicilerin uygulanması sonrası ara yüzlerde kaldırılan boya miktarları Şekil 3'te görülmektedir.

Resim(a-c). Ara yüz temizleme araçlarının uygulanması sonrası görünüm.

Çalışmanın sonunda ara yüz temizleyicilerinin rölatif temizleme alanları arasında istatistiksel olarak anlamlı fark tespit edildi (p:0.002; p:0.009) (Tablo 2).

Tablo 2. Rölatif temizleme alanlarının karşılaştırılması.

		Rölatif Temizleme Alanı		p^2
		Geniş	Dar	
		Ort±SS	Ort±SS	
Ara yüz fırçası (AF)		0.36±0.12	0.44±0.14	0.088
Plastik ara yüz temizleyicisi (PAT)		0.22±0.14	0.30±0.14	0.114
Tahta kürdan (TK)		0.24±0.15	0.26±0.17	0.122
p^1		**0.002***	**0.009***	

[1]Tek yönlü varyans analizi [2]Student t test $p<0.05$

Anlamlılığın hangi gruptan kaynaklandığının tespiti için yapılan ikili karşılaştırmalar sonucunda geniş ve dar embrasür genişliğine sahip kontaklarda; arayüz fırçası kullanılan grupların rölatif temizleme alanı ortalaması, plastik ara yüz temizleyicisi ve tahta kürdan kullanılan grupların ortalamasından anlamlı düzeyde yüksek bulundu (p<0.05) Plastik ara yüz temizleyici ile tahta kürdanlar arasında ise anlamlı fark tespit edilmedi (p>0.05) (Tablo 3).

Tablo 3. Grupların post hoc değerlendirilmesi.

AF & PAT	PAT & TK	AF & TK
0.01	0.562	**0.01**

Tukey test $p<0.05$

TARTIŞMA

Periodontal tedavinin başarısı, hastanın düzenli ve etkili plak kontrolünü sağlaması ile yakından ilişkilidir.[7] Ara yüzlerin etkin bir şekilde temizlenememesi, sondalamada kanama ve sondalama derinliklerinde artış ile periodontal hastalığın oluşmasına zemin hazırlamaktadır.[8] Bu sebeple hekimler, bireyin ihtiyacına uygun temizleme araçları ve bu araçların kullanım teknikleri hakkında literatürdeki kanıta dayalı veriler ışığında hastalarını bilgilendirmekle yükümlüdür.[9] Yalnızca diş fırçalama ile dişler üzerinde biriken dental plak biyofilm tabakasının %65-70'inin uzaklaştırılabildiği bilinmektedir. Bu durum, sağlığın korunabilmesi için diş fırçalamaya ek olarak ara yüz temizleme araçlarının kullanımını zorunlu kılmaktadır.[1] Ara yüz temizleme araçlarının plak ve gingival indeksler üzerindeki etkilerinin yanı sıra, kullanım kolaylığı ve bireyler tarafından kabul edilebilir olması da düzenli kullanım için önemli kriterlerdir.[2] Diş iplerinin doğru teknikle, periodontal dokuları travmatize etmeden kullanımının el becerisine bağımlı

olması ve uygulamanın zaman alıcı oluşu, hasta uyumunu olumsuz yönde etkileyen faktörlerdir.[5, 10]

Ara yüz fırçaları, farklı boyutlarda paslanmaz çelik tel etrafında yumuşak naylon filamentlerle çevrili, çoğunlukla kesitsel olarak yuvarlak şekle sahip ara yüzey temizleme araçlarıdır.[9] Literatürde, diş fırçalama ile beraber ara yüz fırçası kullanımının, diş fırçalamaya ek olarak diş ipi kullanımına göre daha fazla plak uzaklaştırdığı gösterilmiştir.[11] Ara yüzlere komşu yumuşak ve sert doku sağlığının idamesinde ara yüz fırçalarının en etkili metot olduğu sonucuna varılmıştır.[6,9,11,12] Tüm avantajlarının yanı sıra, dikkatli kullanılmadığında metal gövdenin diş ve kök yüzeyinde travma oluşturması nedeniyle dentin hassasiyetini tetikleme ve interdental papilin zedelenmesi gibi dezavantajları da mevcuttur.[3,13] Bu sebeple üreticiler, kullanım kolaylığı sağlamak amacıyla metal içermeyen esnek gövdeli plastik ara yüz temizleyici araçları piyasaya sunmuşlardır. Ancak bu yeni plastik ara yüz gereçlerinin plak uzaklaştırma etkinliklerini inceleyen az sayıda çalışma mevcuttur.[3] Kullanım kolaylığı açısından sıklıkla tercih edilen üçgen kesitli tahta kürdanların etkinliklerinin değerlendirildiği Tucker ve ark.'ın[14] yapmış olduğu sistematik derlemede ise, bu tip kürdanların kanamayı baskıladıkları ancak ara yüz plak skorları üzerindeki etkilerinin çelişkili olduğu bildirilmiş ve farklı dizaynlarda yeni çalışmalara ihtiyaç olduğu sonucuna varılmıştır. Bu çalışma dizaynında kontak oluşturmak için çekilmiş insan dişlerinin kullanılmış olması, yüzey özelliklerinin in vivo koşullara benzer olmasını sağlamıştır. Ayrıca ara yüz temizleme gereçleri Evrensel Test Cihazı ile aynı açıdan uygulanarak uygulama şekli açısından standardizasyon oluşturulmuştur. Çalışmada dental plak biyofilm tabakasını taklit etme amacıyla kullanılan boyanın plak ile benzer fiziksel özelliklere sahip olmayışı çalışmanın limitasyonu olarak değerlendirilebilir. Ancak bu çalışmada hedeflenen, ara yüz temizleme gereçlerinin diş ara yüzlerine penetrasyonlarını görselleştirmek olup, klinikte beklenen plak uzaklaştırma etkinliği değildir.Çalışmamızın bulguları, geniş ve dar embrasür genişliğine sahip kontaklarda ara yüz fırçalarının rölatif temizleme etkinliğinin plastik ara yüz temizleyicileri ve tahta kürdanlara göre daha fazla olduğunu ortaya koymuştur. Bizim çalışmamızın bulgularından farklı olarak Abouassi ve ark.'ın[3], ara yüz fırçaları ile plastik ara yüz temizleyicilerin plak ve gingival indeks değerleri üzerindeki etkilerini inceledikleri klinik çalışmada, klinik indeksler üzerinde her iki temizleyicinin de benzer etkinliğe sahip olduğu ancak katılımcıların kullanım kolaylığı açısından plastik ara yüz temizleyicisini tercih ettikleri sonucuna varılmıştır. Bulgulardaki farklılığa çalışma dizaynlarının farklı olmasının sebep olduğu düşünülebilir. Literatürde, ara yüz fırçaları ile farklı boyutlardaki üçgen kesitli kürdanların etkinliklerinin değerlendirildiği bir çalışmaya rastlanmamıştır. Kürdanların etkinliklerinin değerlendirildiği çalışmalarda çoğunlukla kontrol grubu olarak diş ipi kullanımı veya sadece diş fırçalamanın dahil edilmiş olması bu çalışmanın bulguları ile kıyaslamayı mümkün kılmamaktadır.[15, 16]

SONUÇ

Çalışmamız, *in vitro* olarak üç farklı ara yüz temizleme gerecinin rölatif temizleme etkinliğini inceleyen ilk çalışmadır. Bulgularımız, temizleme etkinliği bakımından ara yüz fırçalarının hem geniş hem de dar kontak yüzeylerinde plastik ara yüz temizleyici ve tahta kürdanlara göre daha etkili olduğunu ortaya koymuştur. Çalışmamızın bulguları, farklı tip ara yüz temizleme gereçlerinin plak ve gingival indeksler üzerindeki etkinliğinin yanı sıra kullanım kolaylığı ve tercih edilme kriterlerinin farklı hasta gruplarında değerlendirildiği klinik çalışmalar için umut vericidir.

TEŞEKKÜR

2016-2017 Eğitim ve Öğretim döneminde pilot çalışmamızın yürütülmesi esnasında emeği geçen Periodontoloji Araştırma Grubu öğrencilerimize teşekkür ederiz.

KAYNAKLAR

1. Blanck M, Mankodi S, Wesley P, Tasket R, Nelson B. Evaluation of the plaque removal efficacy of two commercially available dental floss devices. J Clin Dent 2007; 18: 1-6.

2. Christou V, Timmerman MF, Van der Velden U, Van der Weijden FA. Comparison of different approaches of interdental oral hygiene: interdental brushes versus dental floss. J Periodontol 1998; 69: 759-764.

3. Abouassi T, . Clinical efficacy and patients' acceptance of a rubber interdental bristle. A randomized controlled trial. Clin Oral Investig 2014; 18: 1873-1880.

4. Chongcharoen N, Lulic M, Lang NP. Effectiveness of different interdental brushes on cleaning the interproximal surfaces of teeth and implants: a randomized controlled, double-blind cross-over study. Clin Oral Implants Res 2012; 23: 635-640.

5. Sälzer S, Slot DE, Van der Weijden FA, Dörfer CE. Efficacy of inter-dental mechanical plaque control in managing gingivitis--a meta-review. J Clin Periodontol 2015; 42: 92-105.

6. Wolff D, Joerss D, Rau P, Dörfer CE. In vitro cleaning efficacy and resistance to insertion test of interdental brushes. Clin Oral Investig 2006; 10: 297-304.

7. Jackson MA, Kellett M, Worthington HV, Clerehugh V. Comparison of interdental cleaning methods: a randomized controlled trial. J Periodontol 2006; 77: 1421-1429.

8. Loos B, Nylund K, Claffey N, Egelberg J. Clinical effects of root debridement in molar and non-molar teeth. A 2-year follow-up. J Clin Periodontol 1989; 16: 498-504.

9. Slot DE, Dörfer CE, Van der Weijden GA. The efficacy of interdental brushes on plaque and parameters of peri-

odontal inflammation: a systematic review. Int J Dent Hyg 2008; 6: 253-264.
10. Drisko CL. Periodontal self-care: evidence-based support. Periodontol 2000 2013; 62: 243-255.
11. Carrouel F, Llodra JC, Viennot S, Santamaria J, Bravo M, Bourgeois D. Access to Interdental Brushing in Periodontal Healthy Young Adults: A Cross-Sectional Study. PLoS One 2016; 11: e0155467.
12. Kiger RD, Nylund K, Feller RP. A comparison of proximal plaque removal using floss and interdental brushes. J Clin Periodontol 1991; 18: 681-684.
13. Charon J, Sandele P, Joachim F. [Iatrogenic interdental brushing. Apropos of a case]. J Parodontol 1990; 9: 51-55.
14. Tucker R. Do woodsticks work? Evid Based Dent 2009; 10: 43.
15. Bergenholtz A, Brithon J. Plaque removal by dental floss or toothpicks. An intra-individual comparative study. J Clin Periodontol 1980; 7: 516-524.
16. Barton J, Abelson D. The clinical efficacy of wooden interdental cleaners in gingivitis reduction. Clin Prev Dent 1987; 9: 17-20.

Değişen sinterleme sürelerinin dental zirkonyanın optik özellikleri üzerine etkisi

The effect of changing sintering time on the optical properties of dental zirconia

Yrd. Doç. Dr. M. Emre Coşkun
Cumhuriyet Üniversitesi, Diş Hekimliği Fakültesi, Protetik Diş Tedavisi A. D., Sivas

Yrd. Doç. Dr. Fatih Sarı
Gaziantep Üniversitesi, Diş Hekimliği Fakültesi, Protetik Diş Tedavisi A. D., Gaziantep

Geliş tarihi: 17 Ekim 2017

Kabul tarihi: 21 Aralık 2017

doi: 10.5505/yeditepe.2018.22932

Yazışma adresi:
Yrd. Doç. Dr. Fatih Sarı
Gaziantep Üniversitesi, Diş Hekimliği Fakültesi, Protetik Diş Tedavisi A.D. Üniversite Bulvarı 27310 Şehitkamil / Gaziantep
Tel: +903423609600 / 4505
Fax: +903423610346
E-posta: fatihsa00@hotmail.com

ÖZET

Amaç: Bu çalışmanın amacı farklı sinterleme sürelerinin zirkonyanın optik özellikleri üzerine etkilerinin araştırılmasıdır.

Gereç ve Yöntem: Kısmi olarak sinterlenmiş translüsent Y-TZP bloklardan (10x10x1mm) hazırlanan 60 adet örnek aynı sıcaklıkta farklı sinterleme sürelerinin uygulandığı 3 farklı gruba (1. grup 1510 ^{0}C'de 180 dk, 2. grup 1510 ^{0}C'de 120 dk, 3. grup 1510 ^{0}C'de 30 dk) ayrıldı (n: 20). Sinterleme işlemi sonrasında profilometre kullanılarak yüzey pürüzlülük değerleri ölçüldü. Sonrasında örneklerin translüsensi değerleri ve kontrast oranları spektrofotometre, Easyshade, cihazı kullanarak tespit edildi.

Bulgular: Zirkonya örneklere uygulanan farklı sinterleme sürelerinin yüzey pürüzlülük değerleri üzerinde herhangi bir istatistiksel farklılık oluşturmadığı tespit edilmiştir. Kontrast oranları ve translusensi değerlerindeki değişiklikler gruplar arasında istatistiksel olarak anlamlı olarak bulunmazken, bu iki parametre arasında negatif bir ilişkinin varlığı tespit edilmiştir.

Sonuç: Sinterleme süresinin kısaltılması yapılan restorasyonlarda optik özellikler bakımından klinik olarak tespit edilebilecek herhangi bir olumsuzluğa neden olmamaktadır.

Anahtar kelimeler: Zirkonya, sinterleme, translüsensi, kontrast oranı, yüzey pürüzlülüğü

SUMMARY

Aim: The purpose of this study is to investigate the effect of different dwelling time of sintering on optical properties of zirconia.

Materials and Methods: Sixty specimens (10x10x1mm), prepared from the translucent partial sintered Y-TZP disc, were divided into three groups (n=20) according to the sintering dwelling time (1. group 1510 ^{0}C for 180 min, 2. group for 120 min and 3. group for 30 min). Surface roughness were measured by using profilometer after sintering procedure and then translucency parameters and contrast ratios were measured by spectrophotometer, Easyshade.

Results: It has been found that the different sintering times applied to the zirconia samples do not make any statistically significant difference on the surface roughness. While no statistically significant difference was detected in contrast ratio and translucency, negative correlation was found between these two parameters.

Conclusion: The shortening of the sintering time does not cause any clinically perceptible deterioration in optical properties in the restorations made.

Keywords: Zirconia, sintering, translucency, contrast ratio, surface roughness

GİRİŞ

Diş hekimliğinde uzun yıllardır kullanılan metal destekli sabit protezlere, estetik, biyouyumluluk ve kimyasal stabilite gibi

özelliklere sahip tam seramikler alternatif olarak gösterilmektedir.[1] Zirkonya, sahip olduğu yüksek kırılma direnci ve kırılma dayanımı gibi mekanik özelliklerden ötürü posterior dişlerin rehabilitasyonunda da alt yapı materyali olarak kullanılmaktadırlar.[2-4] Literatürde bu amaçla kullanılan zirkonyada kırığın nadiren oluştuğundan bahsedilirken, daha çok 'chipping' olarak adlandırılan seramik ile zirkonya bağlantısının kopması şeklinde problemlerin oluştuğu vurgulanmaktadır.[5-9] Bu başarısızlığın ilk beş yıl için %15 oranında oluştuğu belirtilmektedir.[7] Klinik uygulamalarda karşılaşılan bu sorunun üstesinden gelebilmek için monolitik uygulamalar yapılmaktadır. Bu sayede daha az diş kesimi yapıldığı içim daha konservatif bir yaklaşım sergilenirken, ortaya çıkan maliyetlerin de asgariye indirilmesi amaçlanmaktadır.[10] Fakat bu tip restorasyonlar zirkonyanın opak yapısından dolayı anterior bölge için estetik beklentileri karşılamamaktadır. Literatürde zirkonyanın sahip olduğu opaklığı giderebilmek için sinterleme öncesinde renklendirici metal oksit ilavesi yapımı veya klorid solüsyon uygulamalarından bahsedilmektedir.[11] Zirkonyanın üzerine düşen ışığın dalga boyu (380-780 nm) maddenin tanecik boyutundan küçük olursa opak bir görüntü oluşur. Zirkonyanın ışık geçirgenliğinde değişiklik yapabilmek için tanecik boyutunun görünür ışığın dalga boyundan daha küçük bir hale getirilmesiyle gerçekleştirilen farklı çalışmalar bulunmaktadır.[12] Bu uygulamalardan bir tanesinde yttria içeriğinin artırılarak tetragonal tanecik-lerin yerine kübik taneciklerin oluşumunu sağlamaktadır. Bu değişim hem optik özellikleri iyileştirir hem de tam sinterize bir materyalin elde edilmesini sağlar.[13] Fakat elde edilen materyal optik özellikleri bakımından daha üstün olmasına rağmen tetragonal faza oranla daha zayıf ve kırılgan bir yapıya sahip olur.

Ayrıca kullanılan zirkonyanın içerisine ilave edilen farklı maddelerde (sinterleme işlemini kolaylaştırmak için eklenen Alüminyum), yansıtma indekslerinin farklılığından ötürü, ışık geçirgenliği üzerinde etkili rol oynar.[14]

Seramiklerde ışık geçirgenliği kalınlığa ve sahip olduğu kristal yapısına göre değişiklik göstermektedir.[15-18] Kristal yapı ise uygulanan sinterleme parametrelerinden etkilenmektedir. Uygulanan son sıcaklık değeri ve burada kalış süresi malzemenin çekirdek boyutunu artırır ve daha yoğun bir malzemenin oluşmasını sağlayarak translüsensiyi artırırken, artan granüler boyut ise mekanik özelliklerden ödün verilmesine neden olur.[19]

Genel olarak yapılan zirkonya restorasyonların estetik görünümleri translusensi, kontrast oranı, renk ve opaklığından direkt olarak etkilenmektedir. Translusensi ise tercih edilen zirkonyanın markasından, ulaştığı fazdan, sinterleme protokolünden, yüzey pürüzlülüğü miktarından, kontrast oranından ve partikül boyutundan etkilenmektedir. Kontrast oranı ise kalınlıktan, translüsensiden, sinterleme protokolünden ve partikül boyutundan etkilenmektedir. Her geçen gün uygulamaya konulan farklı sinterleme protokolleri sayesinde sinterleme süresinin kısaltılması amaçlanmaktadır. Bu da kısalan sinterleme sürelerinin zirkonyanın moleküler yapısı üzerine etkileri ile ilgili olan çalışmaların artmasına neden olmaktadır. Literatürde birçok araştırmacı, sinterleme süresi ve ulaşılan ısının zirkonyanın optik ve mekanik özellikleri üzerine etkilerini araştırmıştır.[20-23] Bütün bu ilgiler ışığında sinterlemenin optimizasyonu sağlanarak zirkonyanın opaklığının azaltılması sağlanabilir.

Bu çalışmanın amacı, son dönemde uygulamaya başlanan kısa süreli sinterleme işlemlerinin zirkonyanın yüzey pürüzlülüğü, translusensi ve kontrast oranı üzerine etkilerini araştırmaktır. Bu noktada; süredeki değişimin translüsensi ve kontrast oranı ve pürüzlülük değerinin değişimine neden olacağı hipotezi kuruldu.

GEREÇ VE YÖNTEM

Kısmi olarak sinterlenmiş translüsent zirkonya disklerden (Optima, Lianoning Upcera, China) son sinterleme işlemi sonrasında gerçekleşecek boyutsal büzülme hesaba katılarak son hali 10x10x1 mm ebatlarında olacak şekilde 60 adet örnek CAD-CAM sistemi (Yenadent, Ankara, Türkiye) kullanılarak hazırlandı. Hazırlanan numuneler uygulanacak sinterleme işlemlerine göre rastgele 3 gruba ayrıldı. 1.grupta 1510^{0}C' de 180 dk, 2.grupta 1510 ^{0}C' de 120 dk, 3.grupta 1510 ^{0}C' de 30 dk olacak şekilde sinterleme protokolleri tercih edildi. Sinterleme fırınından (Sirona inFire HTC Speed, Bensheim, Germany) çıkarılan örnekler oda sıcaklığında soğumaya bırakıldı ve ardından yüzey pürüzlülük değerlerinin ölçümü gerçekleştirildi. Pürüzlülük değerlerinin (Ra, µm) tespitinde profilometre (Mitutoyo Surftest SJ-301, Tokyo, Japan) cihazı kullanıldı. Her örneğin her iki yüzeyinden 4 farklı ölçümler gerçekleştirilerek ortalama değerler tespit edildi.

Sonrasında translüsensi (TP) ve kontrast oranlarının (KO) CIE L*a*b* koordinatlarının ölçümleri spektrofotometre (Easyshade advance, Vita Zahnfabrik, Bad Sackingen, Germany) cihazı yardımıyla ölçüldü. Her ölçüm öncesinde cihazın üzerinde bulunan seramik kalibrasyon bloğuyla kalibrasyon gerçekleştirildi. Cihaz üzerinde bulunan D65 ışık kaynağı olduğu için ölçümler esnasında ek bir ışık kaynağı kullanılmadı. Bütün ölçümler günün aynı saatinde, kuzey cepheye bakan bir odada toplamda 8 ölçüm olacak şekilde siyah (CIE L*= 1.1 a*=13.8 b*=52.2) ve beyaz arka plan (CIE L*= 17.6 a*=2.0 b*=6.6) kullanılarak 4 farklı noktadan gerçekleştirildi ve ortalama değerleri alındı.

Translusensi parametresi

TP değerinin hesaplanmasında aşağıdaki denklem kullanıldı:

TP=[(LS – LB)2 + (aS – aB)2 + (bS – bB)2]1/2 (1) Formülde

kullanılan S ve B harfleri kullanılan arka plan renkleri olan siyah ve beyazı temsil etmektedir. TP değeri ne kadar yüksek olursa cisim o kadar yüksek ışık geçirgenliğine sahip demektir. L (value), açıklık ve koyuluk değeri temsil ederken en yüksek olan '100' değeri beyazı için tanımlanır, en düşük '0' değeri ise siyahı tanımlar. a* değeri kırmızı/yeşil rengi temsil eder. Negatif a* değeri yeşili temsil ederken pozitif a* değeri ise kırmızı rengi ifade eder. b* değeri ise sarı/mavi renkleri temsil eder. Negatif b* değeri mavi rengi temsil ederken pozitif b* değeri ise sarı rengi ifade eder.

Kontrast Oranı

KO' nın hesaplanmasında aşağıdaki denklem kullanıldı:

KO = YS / YB (2)

Y' nin hesaplanmasında kullanılan denklem ise:

Y= [(L*+16) / 116]3 x 100 (3)

YS siyah zemin üzerinde elde edilen ölçüm değerini ifade ederken, YB ise beyaz zemin üzerinde yapılan ölçümleri ifade etmektedir. En yüksek 1.0 değeri cismin tam opak olduğunu ifade ederken, 0.0 değeri ise transparan bir yapıya sahip olduğunu gösterir.

Sinterleme işlemi sonrasında elde edilen örneklerin optik özellikler üzerine etkisi olan yüzey pürüzlülük (YP) değerlerinin (Ra, µm) tespitinde profilometre (Mitutoyo Surftest SJ-301, Tokyo, Japan) cihazı kullanıldı. Her örneğin her iki yüzeyinden 4 farklı ölçüm gerçekleştirildi ve elde edilen veriler kullanılarak ortalama değerler tespit edildi.

İstatistiksel Değerlendirme

Elde edilen KO ve TP verilerin normal dağılıma uygunluğu Shaphiro wilk testi ile test edildi. Normal dağılmayan değişkenlerin karşılaştırılmasında Kruskal Wallis testi kullanıldı. Sayısal değişkenler arasındaki ilişkiler Spearman rank korelasyon katsayısı ile test edildi. Yüzey pürüzlülüğü değerlerinin değerlendirilmesinde ise One-Sample T Testlerinden yararlanıldı. Analizlerde SPSS 22.0 (SPSS INC, Chicago, IL, USA) paket programı kullanıldı. p<0,05 anlamlı kabul edildi.

BULGULAR

Elde edilen ölçümlerin ortalama değerleri ve istatistiksel olarak karşılaştırılmaları Tablo 1' de belirtildi.

Tablo 1. TP, KO ve YP ölçümlerinin ortalama, standart sapma ve istatistiksel analizleri

Sinterleme süresi	*TP*	*KO*	*YP*
1. Grup (30 dk)	6,83±0,81	0,83±0,02	0,60±0,10
2. Grup (60 dk)	6,72±0,75	0,84±0,02	0,58±0,11
3. Grup (120 dk)	6,80±1,32	0,84±0,06	0,55±0,10
*Sig**	p>0,05	p>0,05	p>0,05

* *p*<0,05 seviyesinde anlamlı.

Yüzey pürüzlülüğü açısından farklı sinterleme protokollerinin örnekler üzerine etkileri değerlendirildiğinden en düşük pürüzlülük değeri uzun süreli sinterleme grubunda tespit edildi fakat gruplar arası farklılık istatistiksel olarak anlamlı bulunmadı (p=0,978)

TP değerleri açısından en yüksek değer 1.grupta tespit edildi. Gruplar arasındaki farklılık istatistiksel olarak anlamlı bulunmadı (p=0,951).

Elde edilen KO değerlerinin incelenmesi sonucunda ise gruplar arasındaki farklılık istatistiksel olarak anlamlı bulunmadı (p=0,731).

TP ile KO arasındaki korelasyon değerlendirmesinde 1, 2 ve 3. grupta negatif yönlü bir kolerasyon tespit edildi (Tablo 2) (p=0,001).

Tablo 2. TP, KO ölçümleri arasındaki korelasyon

Sinterleme süresi	*TP*	*KO*	*Spearman's R*	*p***
1. Grup (30 dk)	6,83±0,81	0,83±0,02	-,985	,0001
2. Grup (60 dk)	6,72±0,75	0,84±0,02	-,906	,0001
3. Grup (120 dk)	6,80±1,32	0,84±0,06	-,985	,0001

** Korelasyon değerleri *p*<0,01 seviyesinde anlamlı.

TARTIŞMA

Sinterleme sonrasında zirkonyanın fiziksel özelliklerinin geliştiği literatürde yapılan birçok çalışmayla desteklenmektedir.[24,25] Protetik tedavileri daha hızlı bir şekilde sonuçlandırmak adına her geçen gün daha kısa süreli sinterleme protokollerinin uygulanabildiği fırınlar geliştirilmektedir. Bu çalışmanın amacı kısalan sinterleme sürelerinin elde edilecek zirkonya restorasyonların optik özellikleri üzerinde herhangi bir değişime neden olup olmadığının tespit edilmesidir. Bu çalışmadan elde edilen veriler ışığında kurulan hipotez reddedildi.

Optik özellikler üzerine yapılan çalışmalarda spektrofotometre kullanımı ve renklerin sayısal değerleri üzerinden incelenmesi ve karşılaştırılması diş hekimliği araştırmalarında sıklıkla tercih edilen ve güvenilir olarak kabul edilen bir yöntemdir.[26,27] Bu çalışmada da optik özelliklerin belirlenmesinde spektrofotometre cihazı kullanılarak elde edilen verilerin değerlendirilmesi gerçekleştirilmiştir.

Çalışmada tercih edilen son sıcaklık değeri sinterleme işleminin gerçekleştirildiği fırında kullanılabilecek en kısa süreli programlardan biridir. Bu programın, farklı çalışmalarda zirkonyanın tanecik boyutu[28], mekanik özellikleri ve farklı yüzey işlemleri sonrası seramik ile bağlantısı[29] üzerine etkileri araştırılmış ve faz geçişlerinin tamamlandığı belirtilmiştir. Bu amaçla bu çalışmada ekstradan x-ışını difraksiyon (XRD) incelemesi yapılmamıştır.

Elde edilen KO karşılaştırılması sadece istatistiksel bir değerlendirmeyle yorumlanması değerlendirmenin eksik olarak yapılmasına neden olur. Klinik olarak objeler arasındaki KO farkının ayırt edilebilmesi için gözün algılayabileceği değerler üzerinde olmalıdır. Bu değerler noktasında Min-Chieh Liu ve arkadaşlarının[30] yapmış olduğu çalışmada cisimler arasındaki KO değerleri arasındaki farkın 0,07 olması halinde ayırt edilebildiği belirtilirken bu değerin üniversitelerde 0,04 kadar düştüğü, diş hekimliği öğrencilerinde ise 0,09' a kadar çıktığı vurgulanmıştır. Yaptığı-

mız çalışmada ise farklı sürelerin uygulandığı sinterleme sonrasında elde edilen KO oranları arasındaki farklılık 0,01 değerlerinde kaldığından gözün algılayabileceği sınırların altında olarak tespit edilmiştir.

KO, cismin siyah zemin üzerindeki yansıtma miktarının ve beyaz zemin üzerindeki yansıma miktarına oranı olarak ifade edilmektedir. TP ise cismin renginin siyah ve beyaz zemin üzerindeki farklılık miktarını belirtir. Barizon ve ark.[31] yaptığı çalışmada bu iki değer arasında negatif yönlü bir korelasyon varlığını tespit etmişlerdir. Bu ilişki artan TP değeri ne karşılık olarak azalan bir KO' nın elde edilmesi anlamı taşımaktadır. Çalışmamızda elde edilen verilerde TP ile KO arasında negatif korelasyon varlığını göstermekte olup yapılan çalışmalar ile bir birini destekler niteliktedir.

Mi-Jin ve arkadaşları[32] tanecik boyutu ve translusensi üzerine çıkılan son sıcaklıkta bekletme sürelerinin (20 dk, 2, 10 ve 40s) etkilerini araştırdıkları çalışmada kısalan sinterleme süresiyle birlikte tanecik boyutunun küçüldüğünü ve bu sayede daha translusent bir yapının elde edildiğini vurgulamışlardır. Başka bir çalışmada ise Ebeid ve arkadaşları[33] hem sıcaklık değerleri hem de bu değerlerde bekletme sürelerini değiştirmişler ve bu değişikliklerin tanecik boyutu, KO ve yüzey pürüzlülüğü üzerine etkilerini incelemişlerdir. Çalışmalarında sıcaklık olarak 1460, 1530 ve 1600 °C tercih ederken bu sıcaklıkta bekletme süreleri olarak 1, 2 ve 4 saati tercih etmişlerdir. Elde ettikleri veriler sonucunda çıkılan sıcaklık ve bekletme süresinde ki artışla birlikte tanecik boyutunun arttığını, KO ve yüzey pürüzlülüğünü azalttığını vurgulamıştır. Yaptığımız çalışmada sıcaklık sabit tutularak bekletme sürelerinin değerlendirilmesi gerçekleştirilmiştir. Bu süreler dahilinde herhangi bir KO, TP ve yüzey pürüzlülük değerlerinde bir farklılık tespit edilmemiştir. Bunun nedeni olarak bekletme süresindeki farklılığın Ebeid' in tercih ettiği süre aralığına göre daha kısa olduğundan kaynaklandığı düşünülmektedir.

Cismin yüzey pürüzlülüğü aynı cismin KO üzerine etki eden bir faktördür. Artan pürüzlülük miktarı KO' nın da artmasına ve cismin daha opak görünmesine neden olur.[34] Bu çalışmada elde edilen verilere göre YP değerleri arasındaki değişim anlamlı olarak tespit edilmemiştir. Bu sonucun bekletme süreleri arasındaki farklılığın fazla olmamasından kaynaklandığı düşünülmektedir. Birbiriyle etkileşim halinde olan pürüzlülük değerleri ve KO değerleri her bir bekletme süresi açısından kendi içlerinde anlamlı bir farklılık göstermediği için bu durum birbirini destekler niteliktedir.

Bu çalışmanın en önemli limitasyonları; farklı marka zirkonyum blokların kullanılmamış olması, yaşlandırma işleminin yapılmamış olması ve optik özelliklerin farklı cihazlarla ölçülmemiş olmasıdır.

SONUÇ

Kullanıma sunulan yeni sinterleme fırını sayesinde elde edilen sinterleme sürelerindeki kısalmalar yapılacak zirkonya restorasyonların optik özellikleri üzerinde herhangi bir değişikliğe neden olmamaktadır.

KAYNAKLAR

1. Anusavice KJ. Recent developments in restorative dental ceramics. J Am Dent Assoc 1993; 124: 72-74.

2. Hannink RHJ, Kelly PM, Muddle B. Transformation toughening in zirconia-containing ceramics. J Am Ceram Soc 2000; 83: 461-487.

3. Fischer J, Stawarczyk B. Compatibility of machined Ce-TZP/Al2O3 nanocomposite and a veneering ceramic. Dent Mater 2007; 23: 1500-1505.

4. Aboushelib MN, Feilzer CJ, Feilzer AJ. Evaluation of a high fracture toughness composite ceramic for dental applications. J Prosthodont 2008; 17: 538-544.

5. Vult von Steyern PV, Carlson P, Nilner K. All-ceramic fixed partial dentures designed according to the DC Zircon technique: a 2-year clinical study. J Oral Rehabil 2005; 32: 180-187.

6. Raigrodski AJ et. al. The efficacy of posterior -unit zirconium-oxidebased ceramic fixed partial dental prostheses: a prospective clinical pilot study. J Prosthet Dent 2006; 96: 237-244.

7. Sailer I et. al. Five-year clinical results of zirconia frameworks for posterior fixed partial dentures. Int J Prosthodont 2007; 20: 383-388.

8. Edelhoff D, Florian B, Florian W, Johnen C. HIP zirconia fixed partial dentures – clinical results after 3 years of clinical service. Quintessence Int. 2008; 39: 459-471.

9. Schmitt J et. al. Zirconia posterior-fixed partial dentures: a prospective clinical-year follow-up. Int J Prosthodont. 2009; 22: 597-603.

10. Ilie N, Stawarczyk B. Quantification of the amount of blue light passing through monolithic zirconia with respect to thickness and polymerization conditions. J Prosthet Dent 2015; 113: 114-121.

11. Shah K, Holloway JA, Denry IL. Effect of coloring with various metal oxides on the microstructure, color, and flexural strength of 3Y-TZP. J Biomed Mater Res B Appl Biomater 2008; 87 :329-337.

12. Zhang Y. Making yttria-stabilized tetragonal zirconia translucent. Dent Mater 2014; 30: 1195-1203.

13. Lange FF. Transformation toughening: experimentalobservations in the ZrO2–Y2O3 system. J Mater Sci 1982; 17: 240-246.

14. Zhang Y, Griggs JA, Benham AW. Influence of powder/liquid mixing ratio on porosity and translucency of dental porcelains. J Prosthet Dent 2004; 91: 128-135.

15. Heffernan MJ et. al. Relative translucency of six all-ceramic systems. Part I: core materials. J Prosthet Dent

2002; 88: 4-9.
16. Kelly JR, Nishimura I, Campbell SD. Ceramics in dentistry: historical roots and current perspectives. J Prosthet Dent 1996; 75: 18-32.
17. Chen YM, Smales RJ, Yip KH, Sung WJ. Translucency and biaxial flexural strength of four ceramic core materials. Dent Mater 2008; 24: 1506-1511.
18. Tsukuma K, Kubota Y, Tsukidate T. Thermal and mechanical properties of Y2O3-stabilized tetragonal zirconia polycrystals. Science and technology of zirconia II. Advances in Ceramics 1984; 12: 382-390.
19. Anselmi-Tamburini U, Woolman JN, Munir ZA. Transparent nanometric cubic and tetragonal zirconia obtained by highpressure pulsed electric current sintering. Adv Funct Mater 2007; 17: 3267-3273.
20. Kim MJ, Ahn JS, Kim JH, Kim HY, Kim WC. Effects of the sintering conditions of dental zirconia ceramics on the grain size and translucency. J Adv Prosthodont. 2013; 5: 161-166.
21. Stawarczyk B, et. al. The effect of zirconia sintering temperature on flexural strength, grain size and contrast ratio. Clin Oral Invest 2013; 17: 269-274.
22. Hjerppe J, Narhi T, Froberg K, Vallittu PK, Lassila LV. Effect of shading the zirconia framework on biaxial strength and surface microhardness. Acta Ododntol Scand 2008; 66: 262-267.
23. Jiang L, Liao Y, Wan Q, Li W. Effects of sintering temperature and particle size on the translucency of zirconium dioxide dental ceramic. J Mater Sci Mater Med 2011; 22: 2429-2435.
24. Piconi C, Maccauro G. Zirconia as a ceramic biomaterial. J Biomater 1999; 20: 1-25.
25. Matsui K, Yoshida H, Ikuhara Y. Isothermal sintering effect on phase separation and grain growth in yttria-stabilized tetragonal zirconia polycrystal. J Am Ceram Soc 2009; 92: 467-475.
26. Vichi A, Sedda M, Fabian FR, Carrabba M, Comparison of Contrast Ratio, Translucency Parameter, and Flexural Strength of Traditional and "Augmented Translucency" Zirconia for CEREC CAD/CAM System. J Esthet Restor Dent 2016; 28: 32-39.
27. Falcone ME, Kelly JR, Rungruanganut P. In Vivo Color Relationships Between the Maxillary Central Incisors and Canines as a Function of Age. Int J Prosthodont 2016; 29: 496-502.
28. Ersoy NM, Aydoğdu HM, Değirmenci BÜ, Çökük N, Sevimay M. The effects of sintering temperature and duration on the flexural strength and grain size of zirconia. Acta Biomater Odontol Scand 2015; 1: 43-50.
29. Çelenk MF, Hızlı Ve Klasik Sinterleme Uygulanan Zirkonyanın Farklı Yüzey İşlemleri Sonrası Seramik Bağlantısının Ve Mekanik Özelliklerinin Değerlendirilmesi, Diş Hekimliğinde Uzmanlık Tezi, 2016.
30. Min-Chieh Liu, Steven Aaquilino, Peter S Lung, . Human Perception of Dental Porcelain Translucency Correlated to Spectrophotometric Measurements. J Prosthodont 2010; 19: 187-193.
31. Barizon KT, Bergeron C, Vargas MA, . Ceramic materials for porcelain veneers. Part I: correlation between translucency parameters and contrast ratio. J Prosthet Dent 2013; 110: 397-401.
32. Mi-Jin K, Jin-Soo A, Ji-Hwan K, Hae-Young K, Woong-Chul K. Effects of the sintering conditions of dental zirconia ceramics on the grain size and translucency. J Adv Prosthodont 2013; 5: 161-166.
33. Kamal Ebeida, et. al. Effect of changes in sintering parameters onmonolithic translucent zirconia. Dental materials 2014; 30: 419-424.
34. Hee-Kyung K, Sung-Hun K, Jai-Bong L, Seung-Ryong H. Effects of surface treatments on the translucency, opalescence, and surface texture of dental monolithic zirconia ceramics. J Prosthet Dent 2016; 115: 773-779.

The effect of dentin desensitizers on shear bond strengths and vickers surface hardness of self-adhesive resin cement

Dentin hassasiyet gidericilerin self-adesiv resin simanın yüzey sertliğine ve makaslama bağlantı dayanıklılığına etkisi

Assist. Prof. Murat Alkurt
Recep Tayyip Erdoğan University, Faculty of Dentistry, Department of Prosthodontics, Rize

Prof. Zeynep Yeşil Duymuş
Recep Tayyip Erdoğan University, Faculty of Dentistry, Department of Prosthodontics, Rize

Assist. Prof. Mustafa Gündoğdu
Atatürk University, Faculty of Dentistry, Department of Prosthodontics, Erzurum

Dr. Fikret Özgür Coşkun
Recep Tayyip Erdoğan University, Faculty of Dentistry, Department of Prosthodontics, Rize

Dr. Tugay Şişçi
Recep Tayyip Erdoğan University, Faculty of Dentistry, Department of Prosthodontics, Rize

Dr. Mustafa Yıldırım
Recep Tayyip Erdoğan University, Faculty of Dentistry, Department of Prosthodontics, Rize

Received: 22 October 2017

Accepted: 31 January 2018

doi: 10.5505/yeditepe.2018.96720

Corresponding author:

Assist. Prof. Murat Alkurt
Recep Tayyip Erdoğan University,
Faculty of Dentistry, Department of Prosthodontics
53100 Rize - Türkiye
Phone:+90 545 878 81 63
E-mail: muratalkurt@hotmail.com

SUMMARY

Aim: The aim of study is to evaluate the effects of desensitizing agents on the shear bond strengths (SBS) and Vickers surface hardness (HV) of self-adhesive resin cement.

Materials and Methods: One-hundred twenty human molars were sectioned parallel to the occlusal plane, polished and randomly divided into 6 groups: Control (CO); Teethmate (TM); Bifluorid (BF); Gluma (GL); Smartprotect (SP); Bisblock (BB). Self-adhesive cement was applied into cylinder mold (3mm×3mm) (N=10). SBS was measured using a Universal testing machine at a 0.5mm/min. Statistical analysis was performed using one-way ANOVA and Tukey's test (α=0.05). The tooth surface was examined by scanning electron microscopy (SEM). To evaluate HV, self-adhesive cement was applied into cylinder mold (3mm×100µm) (n=10). HV values at the dentin side of cement were evaluated at four times. A load of 200 g was applied for 15 s, and vertical and horizontal indentation diagonals were measured under microscope. All measurements were converted to the Vickers surface hardness (HV) value by using Vickers hardness formula. Data were analyzed by one-way ANOVA and Tukey's tests (α=0.05).

Results: SP group showed the greatest MPa (4.05±1.34 MPa) followed by BB (2.71±1.39 MPa), CO (2.12±0.76 MPa), GL (1.96±1.23 MPa), TM (1.80±0.66 MPa) and BF (1.30±0.57 MPa). BF group showed the lowest HV (11.34±2.24 HV) followed by SP (14.27±3.65 HV), GL (15.58±1.77 HV), BB (16.06±5.73 HV), CO (18.04±3.05 HV), and TM (19.22±2.10 HV). BF desensitizer showed lowest the MPa and HV value. BF desensitizer shows the lowest SBS desensitizer, but this effect is not statically important (p>.05).

Conclusions: SP and BB desensitizers have a positive effect on the SBS of self-adhesive cement. For Vickers surface hardness, BF and SP desensitizers showed statically decrease in surface hardness of resin cement (p<.05).

Keywords: Shear bond strength, densesitizer, surface hardness, self-adhesive resin cement

ÖZET

Amaç: Bu çalışmanın amacı hassasiyet gidericilerin self-adesiv resin simanın yüzey sertliğine ve makaslama bağlanma dayanıklılığına etkisini değerlendirmektir.

Gereç ve Yöntem: 120 adet insan molar dişin oküzal yüzeyine paralel bir kesim işlemi yapıldı, yüzeyinin pürüzlülüğü giderildi ve rastgele 6 gruba [Control (CO); Teethmate (TM); Bifluorid (BF); Gluma (GL); Smartprotect (SP); Bisblock (BB)] ayrıldı. Silindir kalıp (3mm×3mm) içine self-adesiv resin siman uygulandı (n=10). Makaslama bağlanma dayanıklılığı Universal test cihazı yardımıyla (0,5mm/dk) ölçüldü. Makaslama bağlanma dayanıklılığı verilerinin istatistiksel analizi tek yönlü ANOVA ve Tukey's testi kullanılarak yapıldı (α=0,05). Diş yüzeyi taramalı elektron mikroskobu (SEM) yardımıyla değerlendirildi. Yüzey sertliğini ölçmek için self-adhesiv resin siman silindir

kalıp içine (3mm×100µm) uygulandı (n=10). Yüzey sertlik ölçümü resin simanın dentin yüzeyine temas eden yüzeyinden 4'er kez ölçümü yapılarak değerlendirildi. Yüzeye 200 gr kuvvet 15 sn boyunca uygulandı ve yüzeyde oluşan diagonal çentik şeklinin mikroskop altında vertikal ve horizontal köşegen uzunlukları ölçüldü. Elde edilen tüm ölçümler Vickers sertlik formül kullanılarak yüzey sertlik değerine çevrildi. Yüzey sertliği verileri tek yönlü ANOVA ve Tukey's testi yöntemiyle istatistiksel olarak değerlendirildi (α=0,05).

Bulgular: En yüksek makaslama bağlanma dayanıklılığı SP (4,05±1,34 MPa) gurubunda görüldü, bunu BB (2,71±1,39 MPa), CO (2,12±0,76 MPa), GL (1,96±1,23 MPa), TM (1,80±0,66 MPa) ve BF (1,30±0,57 MPa) grubu takip etti. BF grubu en düşük yüzey sertliği değeri (11,34±2,24 HV) gösterdi, bunu SP (14,27±3,65 HV), GL (15,58±1,77 HV), BB (16,06±5,73 HV), CO (18,04±3,05 HV), and TM (19,22±2,10 HV) grubu takip etti. En düşük yüzey sertliği ve makaslama bağlanma dayanıklılığı BF hassasiyet giderici uygulamasında görüldü. Fakat BF hassasiyet gidericinin makaslama bağlanma dayanıklılığı üzerine etkisi istatistiksel olarak anlamlı bulunmadı (p>,05).

Sonuçlar: SP ve BB hassasiyet gidericiler self-adesiv resin simanların makaslama bağlanma dayanıklılığına olumlu etkisi bulunmuştur. Yüzey sertliği açısından değerlendirildiğinde BF ve SP hassasiyet gidericiler resin simanın yüzey sertliğinde istatistiksel olarak azalmaya neden olduğu görülmüştür (p<,05).

Anahtar kelimeler: Makaslama bağlanma dayanımı, hassiyet giderci, yüzey sertliği, self-adesiv resin siman.

INTRODUCTION

Normal dentin, enamel-dentine junction extending to the wall of the pulp, consists of millions of tubules through the intertubuler region rich in collagen and calcium. Inside the tubules is filled with collagen, liquid and odontoblast extension. There are also rarely non-myelinated pulpal nerves which are approximately 150µ in length towards the dentin-enamel junction.[1]

Dentin hypersensitivity, which happens against chemical, thermal and mechanical stimuli; are short and sharp pains caused by open dentin surface without any pathology or dental defect.[2] The hydrodynamic theory is the most widely accepted theory explaining the transmission of stimuli, which occur by the movement of fluid within the tubules. According to this theory, stimuli cause the dentinal hypersensitive with the effect of stimulation of nerve terminations close to the odontoblastic layer by fluid within the tubules to flow inward or outward.[3]

Clinically, dentin hyper-sensitivity after crown or cavity preparation is one of the primary challenges.[4] Nearly 1 to 2 million dentinal tubules exposed during prosthetic preparation of posterior crown.[5] Exposed dentinal tubules became sensitive to the external stimuli and so patients experienced discomfort situation.[6] Also, dentin hyper-sensitivity was observed in exposed dentin surface as a result of the loss of protective enamel structure by chemical agent (erosion), mechanical (abrasion), parafunctional habits or gingival recession.[7-9] Dentin hyper-sensitivity is a common prevalence (57% of the population) seen in every age group and both gender. In the United Kingdom, 25% of dental patients in total are diagnosed with dentin hyper-sensitivity, within 10% acute, by the dentists. Usually, dentin hyper-sensitivity is treated with application of desensitizer agents on exposed dentinal surfaces. These agents cover the surface as a thin layer through precipitating on the dentinal surface.[10-12] HEMA/glutaraldehyde, oxalate, fluoride based desensitizers are commonly used for the treatment of dentin hyper-sensitivity. HEMA/glutaraldehyde agents are dentin occlusive including benzalkonium chloride and fluoride. Glutaraldehyde agent causes protein coagulation in dentin tubules. Also, HEMA agent occludes dentin tubules and creates a deep tag for the penetration.[13] Oxalate based desensitizer reacts with calcium and creates calcium oxalate crystals occluding dentin tubules. Fluoride based agent reacts with calcium and generates calcium fluoride form and decreases dentin permeability in dentin tubules.[12] Recently, triclosan based desensitizer which is affected by anti-inflammatory and calcium phosphate based desensitizer is being used for the treatment of dentin hyper-sensitivity.[14,15]

A pretreatment process is applied to the dentin surface before the application of the conventional resin cement. This pretreatment process consumes time and requires technical precision. For this purpose, the self-adhesive cement that does not require any pretreatment on the tooth surface has been developed.[16] In this system, adhesive mechanism happens with infiltration of the acidic monomer to demineralize collagen network.[17]

Surface hardness is defined as resistance which the surface resists the indentation force that is applied to the material surface.[18] Vickers (HV) and Knoop (HK) micro hardness test is a method used to measure surface hardness. In previous studies, it was indicated that physical properties of the resin material such as conversion rate and abrasion value were assessed by micro hardness test method.[19]

There are studies evaluating the terms of the bonding strength of traditional cement and self-adhesive cement. In the results of some studies bond strength values of resin cements did not show any significant differences, while in some studies bond strength values of self-adhesive cement were found to be lower.[20,21] However, the studies on evaluating the shear bond strength and Vickers surface hardness of self-adhesive resin cement after application of desensitizer on the dentin surface are limited.[21,22]

For this purpose, this study evaluated the shear bond strength and Vickers surface hardness values of the resin cement.

The hypotheses of this study are as the following: 1) desensitizing agents do not have an effect on the shear bond strengths of self-adhesive resin cement; 2) desensitizers do not affect the surface hardness of the contact side of resin cement.

MATERIALS AND METHODS

Preparation of dentinal surfaces

In this study, 120 fresh human third molars without caries and restorations were extracted and restored in a 0.5% chloramine solution at 5ºC until use. The teeth were cleaned from residual periodontal tissues. Then, all teeth were embedded in the cylindrical mold using autopolymerizing acrylic resin (Imicryl, Konya, Turkey) in the way that the occlusal surfaces stay out of the resin surface. The enamel parts of the teeth were separated as parallel to the occlusal plane, under water cooling. The exposed dentinal surfaces were polished with dental sandpapers with 200, 400, 600 and 800 grits under water to standard smear layer in clinical condition. The teeth were divided into six different groups according to the pretreatment of desensitizer; 1) Group CO, Control; 2) Group TM, Teethmate (Kuraray); 3) Group BF, Bifluorid 10 (Voco); 4) Group GL, Gluma (Heraeus Kulzer); 5) Group SP, Smartprotect (Detax); 6) Group BB, Bisblock (Bisco).

Following the manufacturer's instructions, desensitizers were applied on the surfaces of the teeth specimen (Table 1).

Table 1. Manufacturer's instructions of desensitizer

Desensitize Agent	Use Instructions	Composition	Manufacturer
Teethmate (TM)	Mix powder and liquid (more than 15 sec) to make slurry and then apply the slurry to dentin surface using with cotton pellet (rubbing more than 30 sec).Rinse the excess slurry with water spray (5 sec), and clean the dentin surface by wet cotton (more than 10 sec).	Tetra calcium phosphate, di calcium phosphate anhidrosis, water	Kuraray Noritake Dental, Tokyo, Japan
Bifluorid10 (BF)	Material is taken onto Pele Tim and it is applied on the humid dentin. It is waited to be absorbed for 10-20 seconds and then dried with air.	Sodium and calcium fluoride	VOCO GmbH P.O. Box 767 27457 Cuxhaven, Germany
Gluma (GL)	Applied on air dried dentin (5 sec) and rubbing (30 sec) with a cotton pellet. The dentin surface was dried until fluid film disappear and then rinse with water.	%35 HEMA, %5 gluteraldehyde, water	Heraeus Kulzer GmbH& Co, Hanau, Germany
Smartprotect (SP)	Clean and dry the dentine surfaces. Apply on dried dentin and actively via a brush for 10 seconds. Allow to take effect for a further 20 sec. Do not rinse the tooth surface and slightly dried with air.	Aqueous alcoholic solution with antibacterial content (%2-10 gluteraldehyde and %20-30 isopropyl alcohol) and %0.14 fluoride, triclosan	Detax, GmbH & Co. KG, Ettlingen, Germany
Bisblock (BB)	Etch with 32% phosphoric acid for 15 sec to deplete calcium ions from dentin surface and then rinse with water. Gently air dry 2-3 sec. Apply BisBlock for 30 seconds, allowing calcium oxalate crystals to form in the tubules. Rinse with water.	Oxalic acid < %5	Bisco Inc., Schaumburg, IL,USA

The control group of dentin surfaces were not treated. Application of desensitizers were performed by a single operator to standardization. The teeth were stored in distilled water for 24 hours at room temperature. After 24 hours, dual cure self-adhesive cement (Panavia SA Automix, Kuraray Noritake Dental Inc.) was applied on the processed dentinal surface.

Shear bond strengths (SBS) test

-Bonding procedure

A transparent cylinder plastic mold (3mm internal diameter and 3mm height) was used as spacers for resin cement and fixed perpendicularly to the center dentin surface. Before the application of resin cement, applied desensitizer dentin surfaces were rinsed with distilled water and air dried. In this study used dual cured self-adhesive cement which not requiring etchant and adhesive system on dentin surface before the cementation. Equal amounts of base and catalyst paste of dual cure self-adhesive resin cement (Panavia SA Automix) were automatically mixed and injected into the plastic mold. The dual-cured self-adhesive resin cement material was polymerized using a LED curing unit (Woodpecker, Guangxi, China) with an intensity of 850-1000 mW/cm^2. The first light cure was applied for 2 to 5 seconds, and then the excess cement was removed. Final light-cure was applied to the entire surface and margins for 10 seconds, and then we waited for chemical polymerization for a total of twelve minutes (23°C/73°F). Application of resin cements were done by a single operator to standardization.

All specimens were stored in distilled water for 24 hours at 37ºC prior to testing. Shear bond strength was tested using a Universal Testing Machine (Model 2519-106; Instron Corp, USA) at a crosshead speed of 5mm/min. Maximum loads at bond failure were recorded in Newtons (N), and bond strengths were calculated in megapascals (MPa)

SEM analysis

To evaluate change in dentin surface after bonding test, resin-dentin interface was studied by selecting examples close to the average shear bonding strength value in each experimental group. The fracture of samples was evaluated under SEM (Zeiss EVO LS 10; Carl Zeiss) with 15kV at magnification 1000x. The surface image of fractured samples, coated with 80% gold and 20% palladium at the 3µm thickness, was taken.

Vickers surface hardness (HV) test

-Preparation of zirconia samples

Zirconia samples (3M ESPE Dental, Seefeld, Germany) that are in the shape of a disc with 8 mm diameter and 1.0 mm height were prepared by CAD-CAM system and sintered to full density in a furnace according to the manufacturer's instructions. Using a stainless steel mold, a 1.0mm-thick Vita VM9 ceramic porcelain (Zahnfabrik, Bad

Säckingen, Germany) layer was applied to the surface of the zirconia framework according to the manufacturer's recommendations (Figure 1A-1B).



Figure 1A. Stainless steel mold

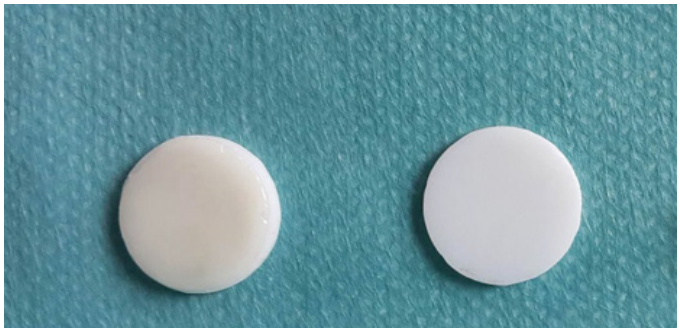

Figure 1B. Without porcelain-zirconia sample and bilayered zirconia sample

The self-adhesive resin cements were polymerized under the bilayered zirconia-porcelain samples by light irritation.

Bonding procedure

An extremely thin layer of Vaseline was applied to two surfaces of a polyester strip as a separating medium between zirconia samples and resin cement. A 100 µm thick, black Teflon sheet (5x5 mm) with a hole (3 mm diameter and 100 µm depth) at the center was used as a spacer for resin cement on dentin surface. A dual cure self-adhesive resin cement (Panavia SA Automix) was mixed and then, a small amount of resin cement was placed on each dentin surface within the hole. The polyester strip and zirconia sample were placed on the hole of Teflon sheet, respectively (Figure 2).

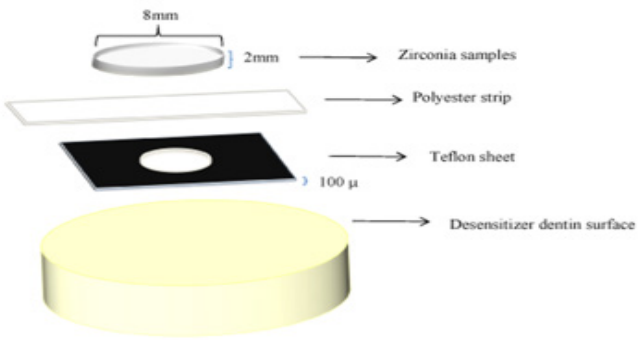

Figure 2. Schematic view of diagram for hardness surface test

Then, the dual-cured resin cement material was polymerized through zirconia samples using a LED curing unit (Woodpecker, Guangxi, China) with an intensity of 850-1000 mW/cm^2. The first light cure was applied for 2 to 5 seconds, and then the excess cement was removed. Final light-cure was applied to the entire surface and margins for 10 seconds, and then we waited for chemical polymerization for a total of twelve minutes (23°C/ 73°F). After chemical and light curing, the zirconia samples, polyester strip and teflon sheet were removed from the dentin surface, respectively. After the bonding procedure, the samples were stored in distilled water for 1 day.

-Vickers surface hardness measurement

The adherent surface of resin cements was carefully detached from dentin by plastic spatula. Then, Vickers surface hardness measurements were carried out from the dentin side of cement (side of resin cement bonded to dentin).[23] Vickers surface hardness was measured using a micro hardness tester (TMTeck HV, Beijing, China) and performed at 1mm interval four points on diameter of resin cement contact side. A load of 200g was applied for 15s, and vertical and horizontal indentation diagonals (mm) were measured (Figure 3).

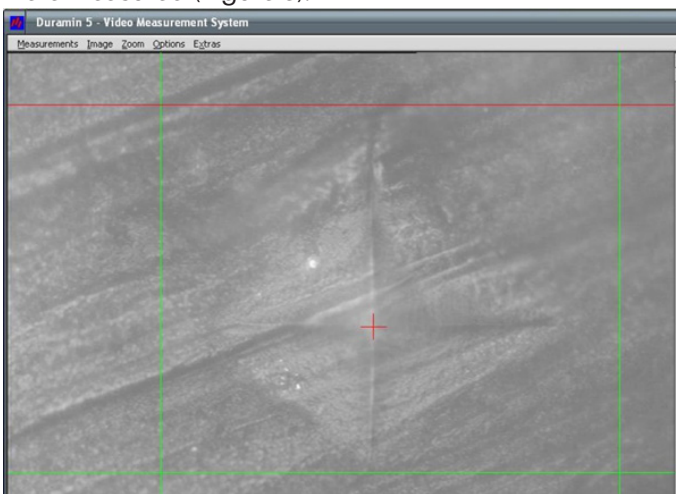

Figure 3. A microscope image of Vickers surface hardness test

Afterwards, all measurements were converted to the Vickers surface hardness (HV) value by using the HV=1.8544 F/d2 formula. [F= indentation load (kgf), d= the arithmetic mean of two diagonals (mm)].

Statistical analyses

The data were analyzed by one-way ANOVA with the shear bond strength and surface hardness of resin cement as an independent factor. Post-hoc multiple comparisons were performed using the Tukey test. Statistical significance was preset at α =0.05.

RESULTS

Means and standard deviations of the shear bond strength (SBS) are presented in Figure 4.

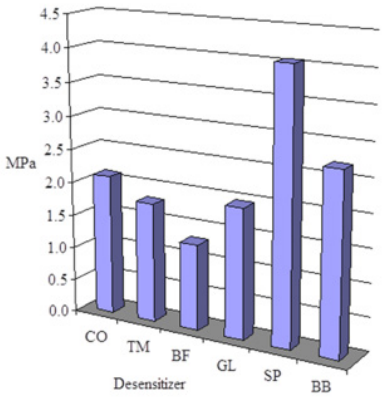

Figure 4. Means of the shear bond strength (SBS)

The results of the one-way ANOVA and Tukey (Table 2) test showed that dentin desensitizers affected SBS of resin cement (p<.05). The group of SP desensitizer exhibited the highest (4.05±1.34 MPa) mean SBS, while the group of BF desensitizer showed the lowest (1.30±0.57 MPa) mean SBS. The experimental groups CO (2. 12±0.76 MPa), GL (1.96±1.23 MPa), TM (1.80±0.66 MPa), BF (1.30±0.57 MPa) showed similar mean SBS value (p> .05). However, the experimental test group treated with SP (4.05±1.34 MPa) showed a significantly higher mean SBS value than the BF, TM, and GL desensitizer groups and CO group (p< .05). No statically significant was observed between SP (4.05±1.34 MPa) and BB groups (2.71±1.39 MPa) (p> .05).

Table 2. Means (Standard Deviations in parentheses) of SBS

	Groups	Means (SD)
Tukey HSD	BF	1.30^{a} (0.571)
	TM	1.80^{a} (0.664)
	GL	1.96^{a} (1.239)
	CO	2.12^{a} (0.761)
	BB	2.71^{ab} (1.393)
	SP	4.05^{b} (1.345)

Groups with same superscripts are not significantly different (p> .05)

The microstructure of the dentin-resin interface was examined by SEM (X1000). Each group was tagged between Figure 5A-F. Enlarging images including were divided into subgroups. According to the SEM images of CO group, most of dentinal tubules opened and not sealed with resin cement (Figure 5A).



Figure 5A. SEM micrographs of dentin surfaces of CO group (1000x)

When SEM images of the BF desensitizing agent were investigated, it was seen that the diameter of the dentinal tubules became more open and wider when compared to other desensitizer groups. Thin and rare remnant resin cement was observed in a small area of the dentin surface (Figure 5B).

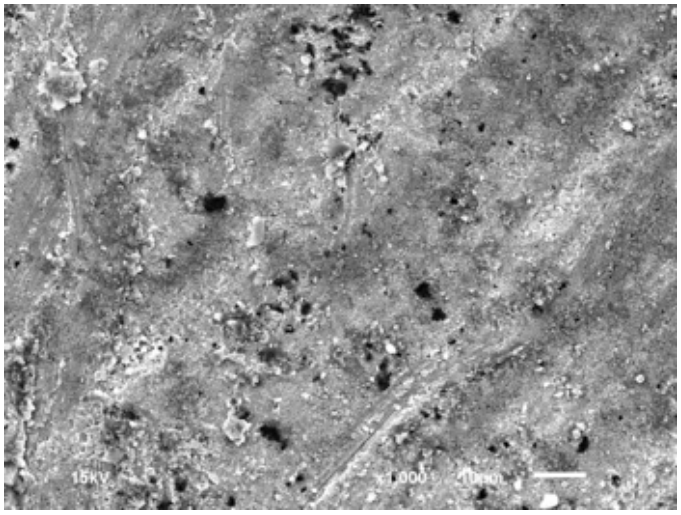

Figure 5B- SEM micrographs of dentin surfaces of BF group (1000x)

When SEM images of the TM desensitizing agent were investigated, residual resin cement, open and sealed dentin tubules was seen in Figure 5C.



Figure 5C. SEM micrographs of dentin surfaces of TM group (1000x)

SEM images of the GL desensitizing agent showed precipitation in the dentin tubules because of the protein coagulation. Also, it was seen that most of the dentin tubules were sealed and residual resin cement was in a small area on the dentin surface (Figure 5D).



Figure 5D. SEM micrographs of dentin surfaces of GL group (1000x)

The fracture surface of SP and BB group showed more resin composite remnants than the other desensitizer group (Figure 5E and 5F).



Figure 5E. SEM micrographs of dentin surfaces of SP group (1000x)

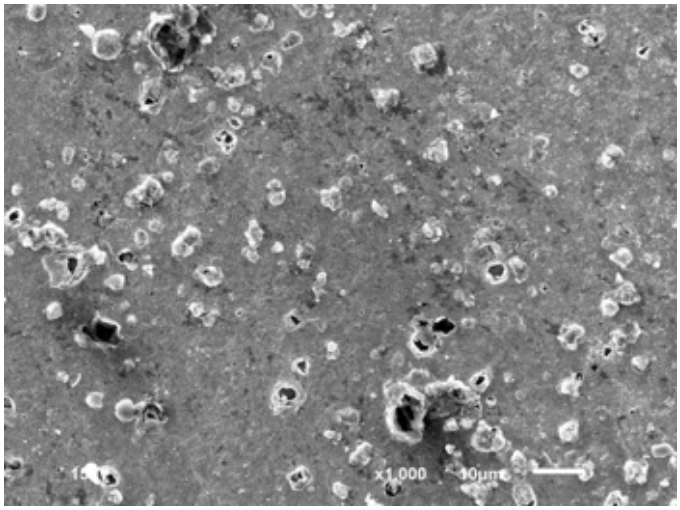

Figure 5F. SEM micrographs of dentin surfaces of BB group (1000x)

Means and standard deviations of the Vickers surface hardness (HV) obtained from self-adhesive dual-cured cement of the examined surface which contacts with the dentin desensitizer are presented in Table 3.

Table 3. Means (Standard Deviations in parentheses) of HV

Groups	Means (SD)
BF	11.34^{a} (2.24)
SP	14.27^{a} (3.65)
GL	15.58^{ab} (1.77)
BB	16.06^{ab} (5.73)
CO	18.04^{b} (3.05)
TM	19.22^{b} (2.10)

Groups with same superscripts are not significantly different ($p > .05$)

The results of the one-way ANOVA and Tukey test showed that dentin desensitizer significantly affected surface hardness of contact side of resin cement ($p < .05$). The group of TM desensitizer exhibited the highest (19. 22±2.10 HV) mean surface hardness while the group of BF desensitizer showed the lowest (11.34±2.24 HV) mean surface hardness. The experimental groups TM (19.22±2.10 HV), CO (18.04±3.05 HV), BB (16.06±5.73 HV), GL (15.58±1.77 HV) showed similar surface hardness values ($p > .05$). However, the experimental test groups treated with BF (11.34±2.24 HV) and SP (14.27±3.65 HV) showed a significantly lower surface hardness value when compared other desensitizers group and CO group ($p < .05$).

DISCUSSION

In this study, the bonding strength of self-adhesive cement was examined after the application of desensitizer to dentin. It was seen that the group of SP desensitizer exhibited the highest mean SBS while the group of BF desensitizer showed the lowest mean SBS. However, the use of GL, TM, and BF desensitizers does not considerably affect the bonding strength of the self-adhesive cement. Therefore, the first null hypothesis was partially rejected.

In the present study; TM, BB, and GL desensitizers did not affect the surface hardness of the contact side of resin cement, whereas BF and SP desensitizers decreased the surface hardness of self-adhesive resin cement. Therefore, the second null hypothesis was partially rejected.

Rueggeberg and Craig[24] showed that the hardness is too sensitive and affected by any slight alteration in polymer structure in their study. A lower hardness value indicates the lower density of polymer structure.[25] There is a correlation between conversion and polymerization rate of a resin material and micro surface hardness of the material during the polymerization, and it gives information about monomer conversion.[26] Also, mixing conditions of adhesive resin cement polymerization and additional materials in an environment have an effect on polymerization reaction.[27] The present study evaluated the effects of the desensitizers on the contact side of resin cement's hardness during polymerization.

Previous studies showed that presence of antibacterial agent or desensitizer in environmental conditions affects physical property of resin cement.[5,28-33] Oguz Ahmet[30] assessed the effect of the antibacterial agent (benzalkonium chloride) on the dual resin cement of surface hardness. The result of this study showed that the antibacterial agent leads to 20% and 25% decrease in surface hardness on light applied to side and the bottom side, respectively. In the current study, the results showed that the addition of TM, BB, and GL desensitizers does not cause any significant changes in surface hardness of the self-adhesive resin ($p > .05$). However, the addition of BF and SP desensitizers significantly decreases the surface hardness of self-adhesive resin cement compared to the control

group (p< .05). In BF desensitizer group, it also observed that there was a linear relation between decrease of surface hardness and reduce in SBS. The changes in the surface hardness of BF group may be related to the high amount of F ions. The presence of high amount of F ions on environmental condition can be negatively affect polymerization or conversion rate of resin cement.[33,34] In SP desensitizer group, reverse relation was observed between decrease of surface hardness and increase in SBS value. This may be related to the presence of different chemical ions (glutaraldehyde, isopropyl alcohol, fluoride, triclosan) in SP desensitizer. While some of ions such as glutaraldehyde may have positive affect on SBS,[29,35] some of ions like a fluoride may have negative affect on polymerization or conversation rate of resin cement.[33,34]

Many vitro studies evaluated the effect of glutaraldehyde and HEMA containing desensitizer (Gluma) on the bonding strength of the traditional resin cement. Some studies concluded that glutaraldehyde and HEMA containing desensitizer has a negative effect, while some studies found that it does not have a significant effect on the bonding strength of the traditional resin cement.[6,22,28,33] However, some of studies on the self-adhesive resin cement showed that the application of glutaraldehyde and HEMA containing desensitizer (Gluma) increased the bonding strength of resin cement.[6,22,29,31,32] It was considered that increasing of bonding strength may be related to the hydrophilic property of HEMA and glutaraldehyde. Self-adhesive resin cement contains phosphate group or phosphoric ester monomer (methacrylate phosphoric ester). The HEMA provides an elimination of the water on the surface by forming condensation reaction with the phosphate group in the content of the dentine and also contributes to the diffusion of the monomer to the structure of the dentin.[29,31] Also, the reaction of glutaraldehyde with phosphate in the structure of the dentin may cause an increase in the bonding strength.[29,35] However, in this study HEMA- glutaraldehyde and HEMA containing desensitizer (GL) did not cause a change in the bonding strength. This result may be related to the fact that GL desensitizer causes the coagulation of dentin protein in the dentinal tubules and plugging of the tubules.[28]

Recently, anti-inflammatory desensitizers containing triclosan and calcium phosphate containing desensitizers are being used for dentin hypersensitivity treatment.[28,37] Triclosan containing desensitizer forms has a low surface energy and so it caused a decrease in wettability level of dentin surface.[38] Reduced wettability level may adversely affect the connection between dentin and resin. However, the glutaraldehyde including triclosan desensitizer is reacted with dentin phosphate and it may cause the bonding of the self-adhesive cement to improve.[35] Also, Dündar[39] examined the effect on the bonding strength of the two and three stage resin cement of triclosan containing desensitizer (Seal&Protect, Dentsply Co., UK) and concluded that it has an adverse effect on the bonding strength. In this study, triclosan containing desensitizer (SP) increased the bonding strength of the self-adhesive resin cement. This increase in the bonding strength may be related to the fact that triclosan containing desensitizer involves the glutaraldehyde.[29,35,36]

The application of fluoride containing desensitizers on the dentin surface showed a decrease in the bonding strength of resin cement.[33,34,40] Saraç[34] have stated that an increase in the fluoride amount of desensitizers may reduce connection between dentin and resin. They argued that an increase in the crystal structure precipitated on the dentin surface causes a decrease in the bond strength. These crystals have resistance to acids or chemically and physically affect, and it can block the penetration of the resin components of the dual cement. In this study, it was seen that fluoride containing desensitizers (BF) applied on the dentin surface reduces the bonding strength between dentin and self-adhesive resin, which is consistent with previous studies.[33,34,40] However, this decrease was not statistically significant.

Potassium oxalate forms calcium oxalate crystals by reacting with the calcium containing oral liquid or the structure of the dentin. This crystal structure covers the dentin surface by blocking dentinal tubules. Consequently, adhesive resin cannot provide good contact with the dentine surface containing oxalate crystals.[40,41] In this study, in accordance with the manufacturer's recommendations, the etching process was applied on the dentine surface for 15 seconds before the application of oxalate containing desensitizer (BB). Pashley[42] stated that the crystals applied on the acid-etched dentin surface are too deep from the surface of the dentin tubules. However, Tay[43] compared desensitizer with acid-etched and non-etching dentine surface and stated that the bonding strength of the acid etched surface is close to the non-etching surface. In addition, Huh[28] noted that the oxalate containing desensitizers does not affect the bonding strength of self-adhesive systems. In this study, it has been seen that the oxalate containing desensitizer (BB) increases the bonding strength of self-adhesive cement. However, this increase was not statistically significant. Use of phosphoric acid before desensitizer application and self-adhesive cementation may cause an increase in bond strength.[42]

Teethmate desensitizer is a calcium-phosphate desensitizer agent that contains TTCP (tetracalcium phosphate) and DCPA (dicalcium phosphate anhydrous) with water. The combinations of the two components (TTCP and DCPA) transform to hydroxyapatite and provided a thick layer penetrating into the dentinal tubules and occluding the dentin tubules, hence, decrease of clinical dentin sen-

sitivity is observed.[37] To this study, calcium-phosphate containing desensitizer (TM) showed a decrease in bonding strength of self-adhesive cement, but this decrease was not statistically important. A correlation was observed between the SEM images of the dentin-resin interface and the effect on the bonding strength of desensitizers. When SEM image of desensitizers having a decrease in bonding strength was examined, an increase was seen in the number of the open dentine tubules and a decrease was found in the amount of residual resin cement. The limitation of this study is that the effects of dentin desensitizers were evaluated based on only one type of resin cement. Further studies are recommended to evaluate according to the application (self-etch and etch and rinse) or type of polymerization (chemical, light and dual-cured).

CONCLUSIONS

The TM, BB, and GL groups show similar surface hardness values and do not significantly affect surface hardness. However, the BF and SP desensitizers statically affect the surface hardness of contact side of resin cement. BF desensitizer shows the lowest SBS desensitizer, but this effect is not statically significant. SP and BB desensitizers have a positive effect on the SBS of self-adhesive cement. However; the use of other desensitizing agents does not significantly change the SBS values.

Also, we concluded that BF desensitizer showed a linear relation, while SP desensitizer showed reverse relation between surface hardness and SBS value.

REFERENCES

1. Hafez AA, Cox CF, Mills JC. 78th General session of the International Association for Dental Research, in conjunction with the 29th annual meeting of the American Association for Dental Research and the 24th annual meeting of the Canadian Association for Dental Research Washington, DC, USA. April 5-8 [abstract] J Dent Res 2000; 79: 431.

2. Orchardson R, Collins WJ. Clinical features of hypersensitive teeth. Br Dent J 1987; 162: 253-256.

3. Braennstroem M, Astroem A. A Study on the mechanism of pain elicited from the dentin. J Dent Res 1964; 43: 619-625.

4. Felton DA, Bergenholtz G, Kanoy BE. Evaluation of the desensitizing effect of Gluma Dentin Bond on teeth prepared for complete-coverage restorations. Int J Prosthodont 1991; 4: 292-298.

5. Richardson D, Tao L, Pashley DH. Dentin permeability: effects of crown preparation. Int J Prosthodont 1991; 4: 219-225.

6. Yim NH, Rueggeberg FA, Caughman WF, Gardner FM, Pashley DH. Effect of dentin desensitizers and cementing agents on retention of full crowns using standardized crown preparations. J Prosthet Dent 2000; 83: 459-465.

7. Perdigão J, Geraldeli S, Hodges JS. Total etch versus self-etch adhesive: effect on postoperative sensitivity. J Am Dent Assoc 2003; 134: 1621-1629.

8. Porto IC, Andrade AK, Montes MA. Diagnosis and treatment of dentinal hypersensitivity. J Oral Sci 2009; 51: 323-332.

9. Rosing CK, Fiorini T, Liberman DN, Cavagni J. Dentine hypersensitivity: analysis of self-care products. Braz Oral Res 2009; 23: 56-63.

10. Addy M, Smith SR. Dentin hypersensitivity: an overview on which to base tubule occlusion as a management concept. J Clin Dent 2010; 21: 25-30.

11. Gillam DG, Bulman JS, Eijkman MA, Newman HN. Dentists' perceptions of dentine hypersensitivity and knowledge of its treatment. J Oral Rehabil 2002; 29: 219-225.

12. Orchardson R, Gillam DG. Managing dentin hypersensitivity. J Am Dent Assoc 2006; 137: 990-998.

13. Dondi dall'Orologio G, Lone A, Finger WJ. Clinical evaluation of the role of glutardialdehyde in a one-bottle adhesive. Am J Dent 2002; 15: 330-334.

14. Chow LC. Next generation calcium phosphate-based biomaterials. Dent Mater J 2009; 28: 1-10.

15. Wara-aswapati N, et. al. The effect of a new toothpaste containing potassium nitrate and triclosan on gingival health, plaque formation and dentine hypersensitivity. J Clin Periodontol 2005; 32: 53-58.

16. Behr M, Rosentritt M, Regnet T, Lang R, Handel G. Marginal adaptation in dentin of a self-adhesive universal resin cement compared with well-tried systems. Dent Mater 2004; 20: 191-197.

17. Bayle MA, Gregoire G, Sharrock P. The role of acrylophosphonic acid monomers in the formation of hybrid layers based on self-etch adhesive. J Dent 2007; 35: 302-328.

18. Anusavice KJ. Mechanical Properties of Dental Materials. In: Anusavice KJ, Shen C, Rawls HR, editors. Phillips' Science of Dental Materials. 12nd ed. St. Louis; Mosby; 2013. p. 48-69.

19. Medina Tirado JI, Nagy WW, Dhuru VB, Ziebert AJ. The effect of thermocycling on the fracture toughness and hardness of core buildup materials. J Prosthet Dent 2001; 86: 474-480.

20. Abo-Hamar SE, et. al. Bond strength of a new universal self-adhesive resin luting cement to dentin and enamel. Clin Oral Investig 2005; 9: 161-167.

21. Yang B, Ludwig K, Adelung R, Kern M. Microtensile bond strength of three luting resins to human regional dentin. Dent Mater 2006; 22: 45-56.

22. Sailer I, Tettamanti S, Stawarczyk B, Fischer J, Hämmerle CH. In-vitro study of the influence of various dentin sealing and desensitizing methods on the shear bond strength of two universal resin cements. J Adhes Dent

2010; 12: 381-392.
23. Shiomuki D, Minami H, Tanaka T, Suzukı S. Influence of light irradiation on Vickers hardness of dual-cure cement polymerized under restorations. Dent Mater J 2003; 32: 449-455.
24. Rueggeberg FA, Craig RG. Correlation of parameters used to estimate monomer conversion in a light-cured composite J Dent Res 1988; 67: 932-937.
25. Calheiros FC, Daronch M, Rueggeberg FA, Braga RR. Degree of conversion and mechanical properties of a BisGMA:TEGDMA composite as a function of the applied radiant exposure. J Biomed Mater Res B Appl Biomater 2008; 84: 503-509.
26. Lee HH, Lee CJ, Asaoka K. Correlation in the mechanical properties of acrylic denture base resins. Dent Mater J 2012; 31: 157-164.
27. Van Meerbeek B, et. al. Dual cure luting composites–Part II: clinically related properties J Oral Rehabil 1994; 21: 57-66.
28. Huh JB, et. al. The effect of several dentin desensitizers on shear bond strength of adhesive resin luting cement using self-etching primer. J Dent 2008; 36: 1025-1032.
29. Munksgaard EC, Asmussen E. Bond strength between dentin and restorative resin mediated by mixtures of HEMA and glutaraldehyde. J Dent Res 1984; 63: 1087-1089.
30. Oguz Ahmet S, et. al. Addition of benzalkonium chloride to self-adhesive resin-cements: some clinically relevant properties. Acta Odontol Scand 2014; 72: 831-838.
31. Qiu C, Xu J, Zang Y. Spectroscopic investigation of the function of aqueous 2-hydroxyethylmethacrylate/glutaraldehyde solution as a dentin desensitizer. Eur J Oral Sci 2006; 114: 354-359.
32. Sailer I, Oendra AE, Stawarczyk B, Hämmerle CH. The effects of desensitizing resin, resin sealing, and provisional cements on the bond strength of dentin luted with self-adhesive and conventional resin cement. J Prosthet Dent 2012; 107: 252-260.
33. Soeno K, Taira Y, Matsumura H, Atsuta M. Effect of desensitizers on bond strength of adhesive luting agents to dentin. J Oral Rehabil 2001; 28: 1122-1128.
34. Saraç D, Külünk S, Saraç YS, Karakas O. Effect of fluoride-containing desensitizing agents on the bond strength of resin-based cements to dentin. J Appl Oral Sci 2009; 17: 495-500.
35. Stawarczyk B, et. al. The effect of dentin desensitizer on shear bond strength of conventional and self-adhesive resin luting cements after aging. Oper Dent 2011; 36: 492-501.
36. Guentsch A, et. al. Biomimetic mineralization: long-term observations in patients with dentin sensitivity. Dent Mater 2012; 28: 457-464.
37. Shetty S, Kohad R, Yeltiwar R. Hydroxyapatite as an in office agent for tooth hypersensitivity: a clinical and scanning electron microscopic study. J Periodontol 2010; 81: 1781-1789.
38. Arrais CA, Chan DC, Giannini M. Effects of desensitizing agents on dentinal tubule occlusion. J Appl Oral Sci 2004; 12: 144-148.
39. Dündar M, Cal E, Gökçe B, Türkün M, Ozcan M. Influence of fluoride- or triclosan-based desensitizing agents on adhesion of resin cements to dentin. Clin Oral Investig 2010; 14: 579-586.
40. Pashley EL, Tao L, Pashley DH. Effects of oxalate on dentin bonding. Am J Dent 1993; 16: 116-118.
41. De Andrade e Silva SM, Malacarne-Zanon J, Carvalho RM, Alves MC, De Goes MF, . Effect of oxalate desensitizer on the durability of resin bonded interfaces. Oper Dent 2010; 35: 610-617.
42. Pashley DH, Carvalho RM, Pereira JC, Villanueva R, Tay FR. The use of oxalate to reduce dentin permeability under adhesive restorations. Am J Dent 2001; 14: 89-94.
43. Tay FR, et. al. Integrating oxalate desensitizers with total-etch two-step adhesive. J Dent Res 2003; 82: 703-707.

Assessment of tensile strength between base-repair materials and porcelain teeth subjected to different surface treatment

Farklı yüzey işlemi uygulanan porselen dişler ve kaide-tamir materyalleri arasındaki gerilme kuvvetinin değerlendirilmesi

Assist. Prof. Murat Alkurt
Recep Tayyip Erdoğan University, Faculty of Dentistry, Department of Prosthodontics, Rize

Prof. Zeynep Yeşil Duymuş
Recep Tayyip Erdoğan University, Faculty of Dentistry, Department of Prosthodontics, Rize

Assist. Prof. Mustafa Gündoğdu
Atatürk University, Faculty of Dentistry, Department of Prosthodontics, Erzurum

Received: 3 October 2017

Accepted: 25 December 2017

doi: 10.5505/yeditepe.2018.70783

Corresponding author:

Assist. Prof. Murat Alkurt

Recep Tayyip Erdoğan University,

Faculty of Dentistry, Department of Prosthodontics

53100 Rize - Türkiye

Tel: 0090 5458788163

E-mail: muratalkurt@hotmail.com

SUMMARY

Aim: The purpose of study is to assess the tensile strength between porcelain teeth and two different denture base (polyamide and heat-polymerized acrylic), a repair material (auto-polymerizing acrylic) after different types of surface treatment.

Materials and Methods: Total of 63 same form and color mandibular right first molar porcelain denture teeth were used. The first molar porcelain denture teeth were separated into 3 material groups; Group 1: Heat-polymerized (HP), Group 2: Autopolymerizing (AP), and Group 3: Polyamide (PA) (n=21). Then, all material groups were divided into 3 subgroups (n=7) representing different surface treatment method; Control, Airborne abrasion, Er: YAG laser. A universal testing machine was used for determining the tensile bond strength (MPa) of the porcelain denture teeth to surface treated denture base and repair materials. The crosshead speed was set of 0.5 mm/min. Two-way ANOVA and post-hoc Tukey's HSD was used for statically analyses (α=0.05). The effects of the surface treatment were observed by scanning electron microscopy (SEM).

Results: The polyamide (PA) has significantly higher ($p < 0.05$) tensile bond strength than the Heat-polymerized (HP) and Auto-polymerizing acrylic (AP). Polyamide (PA) with laser surface treatment (9.89 MPa) showed highest tensile bond strength. The lowest tensile bond strength was determined control group (6.38 MPa) of auto-polymerizing (AP). Surface treatments showed no significant difference.

Conclusion: Superior tensile strength was found polyamide denture base and different surface treatments not affect the tensile strength of porcelain teeth.

Keywords: Artificial porcelain teeth, acrylic resins, polyamide, tensile strength

ÖZET

Amaç: Bu çalışmanın amacı, porselen protez dişelere uygulanan farklı yüzey işlemlerinden sonra iki farklı protez kaide (poliamid ve ısı ile polimerize akrilik) ve tamir materyali (otopolimerize akrilik) ile arasındaki gerilme kuvvetini değerlendirmektir.

Gereç ve Yöntem: Bu çalışmada 63 adet aynı şekil ve renk mandibular sağ birinci molar porselen protez dişleri kullanıldı. Birinci molar porselen protez dişler 3 materyal grubuna ayrıldı; Grup 1: Isı polimerizasyonu (HP), Grup 2: Otopolimerize akrilik (AP) ve Grup 3: Poliamid (PA) (n=21). Daha sonra, tüm poselen dişler yüzey işleme yöntemine göre 3 alt gruba ayrıldı; Kontrol, Kumlama, Er: YAG lazer. Gerilme kuvveti (MPa) universal test makinesi kullanılarak (0.5 mm/dak) tespit edildi. Gerilme değerlerinin ortalama ve standart sapması hesaplandı ve tüm veriler two-way ANOVA ve post-hoc Tukey HSD ile analiz edildi. Güven aralığı α=0.05 olarak belirlendi. Yüzey işlemlerinin etkileri taramalı elektron mikroskobu (SEM) ile incelendi.

Bulgular: Poliamid kaide materyali diğer materyallere göre

önemli derecede yüksek gerilme değeri sağladı (p<0,05). En yüksek gerilme değeri, lazer işlemi uygulanan porselen yüzeyler ile poliamid kaide materyali (9,89 MPa) arasında bulundu. En düşük gerilme değeri, otopolimerize akrilik tamir materyalinin kontrol grubu (6,38 MPa) olarak belirlendi. Uygulanan yüzey işlemleri istatiksel anlamlı bir fark göstermedi (p>0,05).

Sonuç: En fazla gerilme kuvveti poliamid kaide materyalinde bulunmuştur. Farklı yüzey uygulamalarının porselen dişlerin gerilme değerlerini etkilemediği görülmüştür.

Anahtar kelimeler: yapay porselen diş, akrilik rezin, poliamid, gerilme kuvveti

INTRODUCTION

Polyamides, thermoplastic polymers, are produced by the condensation reactions between a diamine and a dibasic acid.[1-3] Currently, thermo-injectable polyamides are alternatively used as a denture base contrary to conventional acrylic resins due to some advantages such as superior esthetic, more safety for allergic reaction, enough strength and higher elasticity than common heat-polymerizing resins.[4-8] In addition using injection moulding technique for polyamide laboratory procedure can eliminate increasing vertical dimension of prosthesis and altering denture teeth occlusion. However, polyamides have several problems such as base color change, stain and rough surface in short period of time, difficulty polishing procedure, high water sorption, bacterial contamination, more elasticity and utilizing the undercuts of denture teeth for retention.[4,9,10]

Clinically, the use of porcelain teeth has some advantageous due to its long time color stability, hardness or high wear resistance than acrylic teeth.[11] However, porcelain denture teeth are not bond chemically, they are connected to the acrylic resin denture bases by mechanically retention (diatoric undercuts or metal pins). The retention area is higher. It concentrates stress and it leads to the most common failure between denture teeth and base material.[12] Clinically the most common failure of denture teeth is repaired by using self-cured or heat-cured polymethylmethacrylate (PMMA). However, using cold-cured repairs showed lower bond strength than heat-cured repairs. There are many studies about surface treatment (etching, silane coating, high energy abrasion, and ceramic primer application) to increase retention between porcelain and denture base material and self-cured PMMA.[13-16] However, no research has detected the tensile strength between porcelain teeth subjected to different surface treatment and newly developed polyamide denture base material.

The aim of this study is to assess the tensile strength between porcelain teeth and two different denture bases (polyamide and heat-polymerized acrylic), a repair material (auto-polymerizing acrylic) after different types of surface treatment. The authors hypothesize that (1) different denture base and repair material have no effect on the bond strength of porcelain teeth and (2) porcelain teeth subjected to different surface treatment have no difference on bond strength.

MATERIALS AND METHODS

Specimen preparation

Two types of commercially available denture base materials and 1 repair material were tested in this study: a polyamide (PA) (Deflex, Nuxen SRL, Argentina), a heat-polymerized acrylic (HP) (QC-20 Dentsply, De Trey, Addlestone, UK) and an auto-polymerizing acrylic (AP) (Takilon, Rodent, Milan, Italy).

A total of 63 same form and color mandibular first right molar porcelain denture teeth (Natura Dent Vita, Zahnfabrik Bad Nauheim, Germany) were used. Porcelain denture teeth have diatoric undercuts (3x3mm cylinder and two proximal hole) for mechanical retentive (Fig. 1A and 1B).

Fig. 1A. Diatoric undercuts of sample

Fig. 1B. Diatoric undercuts of sample

Each diatoric retention surface (except proximal holes) was polished under running water using abrasive papers from #100 to #600 (Norton; Saint-Gobain Abrasivos Ltda). The polished porcelain teeth were randomly divided into 3 material groups; Group 1 heat-polymerized (HP), Group 2 auto-polymerizing (AP), and Group 3 Polyamide (PA) (n=21). Then, all material groups were separated into 3 subgroups (n=7) representing surface treatment methods; Control group untreated, Abrasion group (airborne-particle abrasion with 250-mm Al_2O_3, 10 seconds at 0.2 MPa pressure, 10 mm distance); Er:YAG laser group [2940 nm wavelength, 0.8 mm spot size, 10 Hz pulse frequency, 150 mJ pulse energy, 100ms pulse duration, 60 seconds application time, 10mm distance (Doctor Smile; Lambda SpA, Vicenza, Italy)]. After surface treatment; a mold (3-mm diameter, 4 mm high) was prepared from silicone to standardize the size of specimen. With the help of silicone mold, pink wax-porcelain teeth combination was produced. Then, the combinations were invested in dental stone. The specimen of HP group was polymerized in water 9 hours and 74 °C in a thermal chamber (Termotron P-100,

Brazil). The specimens of AP group were polymerized under pressure (55 °C, 15 minutes). The specimen of polyamide group (PA) was prepared according to manufacturer's instructions using injection molding technique under 5 bars for 1 minute. After polymerization of specimen, all samples were stored were then stored. They were stored in distilled water (37±1°C, 24 hours).

Experimental method

The testing diagram is shown in Figure 2A.

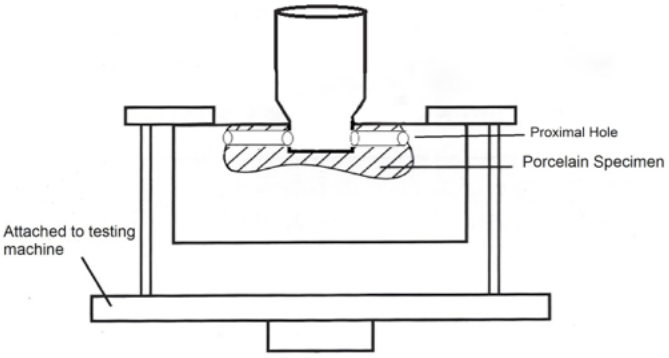

Fig. 2A. Testing diagram

The tensile load was applied perpendicular to the ridge-lap porcelain tooth surface (Fig. 2B)

Fig. 2B. A sample of PA group

by using, crosshead speed 5 mm/min, universal testing machine (8501, Instron Corp). The tensile strength was recorded when failure occurred in the bonding area of porcelain tooth. The values of tensile bond strength (α) were calculated through the formula: α=L/A, where α is tensile strength (MPa), L is the load at failure (N) and A is the adhesive area (mm2).

Scanning electron microscopy (SEM) analyses

To evaluate change in porcelain denture teeth, ridge-lap surface was studied by selecting examples in each experimental group. The samples were evaluated under SEM (Zeiss EVO LS 10; Carl Zeiss, Nanterre, France) with 15kv at magnification 2000x. The surface image of samples, coated with 80% gold and 20% palladium at the 3μm thickness, was taken.

Statistical analyses

All data were statically analyzed by using two-way ANOVA, comparing surface treatment and material as independent factors. The post-hoc Tukey HSD multiple comparisons test was used to determine the mean differences (SPSS statistical software v16.0, SPSS, Chicago, IL, USA). The confidence level was set at α= 0.05.

RESULTS

Result of tensile bond strength of specimens are listed in (Table 1). A two-way ANOVA (Table 2) and Tukey HDS (Table 3)

Table 1. Means and Standard Deviations of the Tensile Bond Strength of Specimens (MPa)

Surface Treatments	Materials		
	AP	HP	PA
Control	6.3829^{Aa} (3.056)	8.1957 ^{Aa} (1.341)	9.4343^{Ba} (1.033)
Air abrasion	7.7143 ^{Aa} (2.613)	6.5700 ^{Aa} (.992)	8.5300^{Ba} (1.698)
Laser	7.3143^{Aa} (1.623)	7,6043^{Aa} (1.171)	9,8900^{Ba} (1.115)

Table 2. Two-way ANOVA analyzes

Source	Sum of Squares	*Df*	Mean Square	F	*P*
Material	56.394	2	28.197	9.015	.000
Surface Treatment	4.703	2	2.352	.752	.476
Material×Surface Treatment	18.018	4	4.505	1.440	.233
Error	168.896	54	3.128		
Total	4239.314	63			

Table 3. Tukey HSD multiple comparisons test

Materials	Subset	
	1	2
Auto-polymerizing (AP)	7.1371	
Heat-polymerized (HP)	7.4567	
Polyamide (PA)		9.2848

are shown for comparisons among surface treatment and between materials (α=0.05). Significant differences were found for materials (p<0.05); however, no significant differences were observed for surface treatment and interaction between the factors (p>0.05).

The tensile strength of the PA was significantly higher (p<0.05) than with AP and HP. However, no significant difference was found between AP and HP materials (p>0.05). The highest tensile bond strength was found with PA with laser porcelain surface (9.89 MPa). The lowest tensile bond strengths were determined in AP resin control

group (6.38 MPa). The laser and airborne particle surface treatment showed a decrease in tensile strength of HP group, while it showed an increase in tensile strength of AP group. For PA specimens, laser surface treatment was found to increase the bonding strengths, while airborne particle surface treatment was found to decrease. However, all surface treatments showed no significant differences ($p>0.05$).

The microstructure of the porcelain denture teeth surface was examined by SEM (X2000). Each group was tagged between Figure 3A-C.



Fig. 3A. SEM micrographs of Control group (2000x)



Fig. 3B. SEM micrographs of Airborne abrasion group (2000x)



Fig. 3C. SEM micrographs of Er:YAG laser group (2000x)

The Control group mentioned above showed many uniform parallel scratches formed by abrasive papers during the abrasion (Fig. 3A). The Laser and Airborne abrasion surface treatment resulted in various deep irregularities on the ridge-lap surface of porcelain denture teeth. In Airborne abrasion group showed irregular shape less than 10 µm in size, while Er:YAG laser group had irregular shape size larger than10 µm. (Fig. 3B and 3C).

DISCUSSION

Based on this study; the first hypothesis, stating that different denture base and repair material have no effect on the bond strength of porcelain teeth, was rejected. However; the second hypothesis, porcelain teeth subjected to different surface treatment have no difference on bond strength, was accepted.

Previous studies attempt to improve the bond strength of denture teeth to the acrylic resin denture base via ridge lap surface modification such as chemical treatment or mechanical modification. Chemical etch applications (methyl methacrylate monomer, chloroform, acetone, ethylene chloride, ethyl acetate, dichloromethane) may change the morphology and chemical properties of the materials.[17-23] Commonly methyl methacrylate monomer chemical agent is used to increase bond strength of denture tooth retention. Some authors obtained that wetting the ridge-lap surface with methyl methacrylate monomer increased bond strength between denture tooth and acrylic resin.[24-26] However, Spratley found that wetting the ridge-lap surface with methyl methacrylate monomer did not significantly change bond strength.[27] In addition, Morrow .[28] concluded that using methyl methacrylate monomer for wetting the ridge-lap surface of plastic teeth significantly decreased bond strength.

Other way to increase bond strength between denture tooth and acrylic resin is mechanical retention (metal pins or diatoric undercuts, grinding or grooving, roughening with sandblasting and burs, laser treatment) on ridge lap surface of denture tooth. Meng .[23] evaluated the effect of surface treatment on bond strength between the denture teeth and the auto-polymerized acrylic resin. Result of the study, diatoric macro retention systems showed higher bond strengths compared to control group. Effect of retention grooves size and shape on ridge lap surface were discussed by previous studies. Can and Kansu[29] concluded that increase of retention grooves size on ridge lap enhanced bond strength between denture tooth and acrylic. Cardash .[30] compared the vertical and horizontal retention grooves shape on ridge lap of denture tooth and observed that vertical retention shape has a significant advantage on bond strength. However, Cunningham and Benington[31] found that vertical grooves and surface modification with burs have no significant difference in the

bond strength of denture tooth.

Chung .[32] assessed the effect of sandblasting and surface modification with burs on ridge lap surface and concluded that both surface treatments increased bond strength between denture teeth and acrylic base material. However, in the current study we found that the air bone sandblasting does not significantly change in bond strength between material and porcelain denture teeth. This might be the process of air bone sandblasting. It did not affect surface morphology for ceramic surface area. The polyamide denture base obtained higher tensile bond strength than the other materials. These results may be connected to the fact that polyamide polymer melted at a high preheated degree and it was injected with pressure, thus it penetrated into proximal retention hole undercut.

In this study, Er:YAG laser-treated specimens had higher bond strength values, although the difference was not statistically significant. This is in agreement with Akin .[33] and Alkurt .[34] finding that laser surface treatment increased bond strength compared to the control group specimens. However, Gundogdu .[35] reported that altering the PMMA surface with an Er:YAG laser was ineffective.

The limitation of this study is that the tensile bond strength of porcelain denture was evaluated only two types of surface treatment. Further study is needed to evaluate effect of other surface treatment on tensile bond strength between porcelain denture teeth and denture materials.

CONCLUSIONS

Clinical significance

In the comparison of tensile bond strength between porcelain denture teeth and two different denture bases (polyamide and heat-polymerized acrylic) and a repair material (auto-polymerizing acrylic), significant differences were found among the materials. Using two different surface treatments (Airborne abrasion, Er:YAG laser) showed no significant change in tensile bond strength.

Based on the present *in vitro* study, we can conclude that;

- The Polyamide (PA) has higher tensile bond strength than the Heat-polymerized (HP) and Auto-polymerizing acrylic (AP).
- Laser and air bone sandblasted surface treatment did not significantly affect tensile bond strength.

REFERENCES

1. Matthews E, Smith DC. Nylon as a denture base material. Br Dent J 1955; 98: 231-237.

2. Watt DM. Clinical assessment of nylon as a partial denture base material. Br Dent J 1955; 98: 238-244.

3. Hallett GEM, Farrell JH. Nylon denture base. Dent Pract 1956; 6: 239-240.

4. Hargreaves AS. Nylon as a denture-base material. Dent Pract Dent Rec 1971; 22: 122-128.

5. Stafford GD, Huggett R, MacGregor AR, Graham J. The use of nylon as a denture-base material. J Dent 1986; 14: 18-22.

6. Parvizi A et. al. Comparison of the dimensional accuracy of injection-molded denture base materials to that of conventional pressure-pack acrylic resin. J Prosthodont 2004; 13: 83-89.

7. Yunus N, Rashid AA, Azmi LL, Abu-Hassan MI. Some flexural properties of a nylon denture base polymer. J Oral Rehabil 2005; 32: 65-71.

8. Katsumata Y et. al. Mechanical characterization of a flexible nylon denture base material. Bull Kanagawa Dent Col 2007; 35: 177-182.

9. MacGregor AR, Graham J, Stafford GD, Huggett R. Recent experiences with denture polymers. J Dent 1984; 12: 146-157.

10. Yunus N, Rashid AA, Azmi LL, Abu-Hassan MI. Some flexural properties of a nylon denture base polymer. J Oral Rehabil 2005; 32: 65-71.

11. Craig RG. Prosthetic appliance of polymers. In: Robert G. Craig, John M. Powers, editors. Restorative Dental Materials. 11th ed. St Louis; CV Mosby, 2002. p. 570-571.

12. Darbar UR, Huggett R, Harrison A. Denture fracture-a survey. Br Dent J 1994; 176: 342-345.

13. Sumithra N, Waknine S, Schulman A. Bond strength of etched porcelain denture teeth of PMMA. Quintessence Int 1986; 17: 745-748.

14. Paffenbarger GC, Sweeney WT, Bowen RL. Bonding porcelain teeth to acrylic resin denture bases. J Am Dent Assoc 1967; 74: 1018-1023.

15. Moffa JP, Jenkins WA, Weaver RG. Silane bonding of porcelain denture teeth to acrylic resin denture bases. J Prosthet Dent 1975; 33: 620-627.

16. Marchack BW, Yu Z, Zhao XY, White SN. Adhesion of denture tooth porcelain to heat-polymerized denture resin. J Prosthet Dent 1995; 74: 242-249.

17. Rached RN, Del-Bel Cury AA. Heat-cured acrylic resin repaired with microwave-cured one: bond strength and surface texture. J Oral Rehabil 2001; 28: 370-375.

18. Vallittu PK, Lassila VP, Lappalainen R. Wetting the repair surface with methyl methacrylate affects the transverse strength of repaired heat-polymerized resin. J Prosthet Dent 1994; 72: 639-643.

19. Shen C, Colaizzi FA, Birns B. Strength of denture repairs as influenced by surface treatment. J Prosthet Dent 1984; 52: 844-848.

20. Rached RN, Powers JM, Del Bel Cury AA. Repair strength of autopolymerizing, microwave, and conventional heat-polymerized acrylic resins. J Prosthet Dent 2004; 92: 79-82.

21. Minami H, Suzuki S, Minesaki Y, Kurashige H, Tanaka T. In vitro evaluation of the influence of repairing condition of denture base resin on the bonding of autopolymeri-

zing resins. J Prosthet Dent 2004; 91: 164-170.
22. Sarac YS, Sarac D, Kulunk T, Kulunk S. The effect of chemical surface treatments of different denture base resins on the shear bond strength of denture repair. J Prosthet Dent 2005; 94: 259-266.
23. Meng GK, Chung KH, Fletcher-Stark ML, Zhang H. Effect of surface treatments and cyclic loading on the bond strength of acrylic resin denture teeth with autopolymerized repair acrylic resin. J Prosthet Dent 2010; 103: 245-252.
24. Rupp NW, Bowen RL, Paffenbarger GC. Bonding cold-cure acrylic resins to acrylic resin teeth. J Am Dent Assoc 1971; 83: 601-606.
25. Geerts G, Jooste CH. A comparison of the bond strengths of microwave- and water bath-cured denture material. J Prosthet Dent 1993; 70: 406-409.
26. Saavedra G et. al. Bond strength of acrylic teeth to denture base resin after various surface conditioning methods before and after thermocycling. Int J Prosthodont 2007; 20: 199-201.
27. Spratley MH. An investigation of the adhesion of acrylic resin to dentures. J Prosthet Dent 1987; 58: 389-392.
28. Morrow RM, Matvias FM, Windeler AS, Fuchs RJ. Bonding of plastic teeth to two heat curing denture base resins. J Prosthet Dent 1978; 39: 565-568.
29. Can G, Kansu G. An evaluation of the bond strength of plastic teeth to acrylic denture base materials. Ankara Univ Hekim Fak Derg 1990; 17: 97-101.
30. Cardash HS, Liberman R, Helft M. The effect of retention grooves in acrylic resin teeth on tooth denture base bond. J Prosthet Dent 1986; 55: 526-528.
31. Cunningham JL, Benington IC. An investigation of variables which may affect the bond between plastic teeth and denture base resin. J Dent 1999; 27: 129-135.
32. Chung KH, Chung CY, Chung CY, Chan DCN. Effect of pre-processing surface treatments of acrylic teeth on bonding to the denture base. J Oral Rehabil 2008; 35: 268-275.
33. Akin H, Tugut F, Mutaf B, Akin G, Ozdemir AK. Effect of different surface treatments on tensile bond strength of silicone-based soft denture liner. Lasers Med Sci 2011; 26: 783-788.
34. Alkurt M, Yeşil Duymuş Z, Gündoğdu M. Effect of repair resin type and surface treatment on the repair strength of heat-polymerized denture base resin. J Prosthet Dent 2014; 111: 71-78.
35. Gundogdu M, Yesil Duymus Z, Alkurt M. Effect of surface treatments on the bond strength of soft denture lining materials to an acrylic resin denture base. J Prosthet Dent 2014; 112: 964-971.

Periodontal hastalığa sahip bireylerde periodontal tedavinin tat duyusu üzerine etkisi

The effect of periodontal treatment on taste perception in periodontally involved patients

Dr. Dt. Fatma Karacaoğlu
Ankara Üniversitesi Diş Hekimliği Fakültesi
Periodontoloji A. D., Ankara.

Dr. Dt. Şeyda Alkan
Bayındır Sağlık Grubu, İş Kule Diş Kliniği, İstanbul.

Prof. Dr. Murat Akkaya
Ankara Üniversitesi Diş Hekimliği Fakültesi
Periodontoloji A. D., Ankara.

Geliş tarihi: 2 Kasım 2017

Kabul tarihi: 21 Mart 2018

doi: 10.5505/yeditepe.2018.42243

Yazışma adresi:
Dr. Dt. Fatma Karacaoğlu
Ankara Üniversitesi Diş Hekimliği Fakültesi
Periodontoloji A.D. 06500 Çankaya, Ankara.
Telefon: (0312)2965685
Faks No: (0312)2123954
E-posta: fboke@ankara.edu.tr

ÖZET

Amaç: Bu çalışmanın amacı gingivitis ve periodontitis teşhisi konulmuş hastalarda cerrahi olmayan periodontal tedaviyi takiben tat duyusu değişiklikleri ve klinik parametreler arasındaki ilişkiyi ortaya koymaktır.

Gereç ve Yöntem: Yaş ortalamaları 37,5 olan 17 kadın, 23 erkek toplam 30 gingivitis; yaş ortalamaları 39,6 olan 13 kadın, 17 erkek toplam 30 generalize kronik periodontitis hastası değerlendirilmiştir. Hastaların yaşları, cinsiyetleri, sistemik durumları, oral hijyen alışkanlıkları ve bunların sıklığı ve tat duyusu şikayetlerini içeren bir form doldurulmuştur. Tat duyusu 9 ayrı solüsyonla ölçülmüştür. Hastaların periodontal durumunu klinik olarak değerlendirmek için her dişin 6 yüzeyinden plak indeks (Pİ) ve gingival indeks (Gİ) değerleri, klinik ataçman kaybı (KAK), cep derinliği(CD), sondalamada kanama indeksi(SKİ) değerleri kaydedilmiştir.

Bulgular: Her iki gruptaki hastalardan elde edilen PI, GI, CD ve SKİ skorları ortalamalarında başlangıç değerlere kıyasla istatistiksel olarak anlamlı düzeyde azalma görülmüştür. KAK skorları karşılaştırıldığında ise periodontitis grubunda istatistiksel olarak anlamlı bir azalma varken, gingivitis grubunda anlamlı bir değişiklik olmamıştır. Gingivitis grubunda tuzlu tat ile ilgili değerlerde istatistiksel olarak anlamlı bir değişiklik olmazken diğer bütün tatlarda (tatlı, ekşi, acı) bu değişim pozitif yönde istatistiksel olarak anlamlıdır. Periodontitis grubunda ise bütün tatlardaki değişim pozitif yönde ve istatistiksel olarak anlamlıdır.

Sonuçlar: Bu çalışmanın sonuçları periodontal hastalığa sahip bireylerde görülen tat duyusu bozukluğunun periodontal tedavi ile azaltılabileceğini göstermiştir.

Anahtar kelimeler: Gingivitis, periodontitis, tat duyusu bozukluğu.

SUMMARY

Introduction: The purpose of this study is to evaluate the relation between clinical parameters and alterations in taste perception after non-surgical periodontal treatment in patients diagnosed with gingivitis and periodontitis.

Materials and Methods: A total of 30 patients, 17 female and 23 male, with a mean age of 35.7 with gingivitis and 30 patients 13 female and 17 male, with a mean age of 39.6, with Periodontitis were evaluated. Patients filled in the forms which content information about age, cender, oral hygiene habit and its frequency, systemic diseases and complaints of taste disorder. Taste perception was measured with 9 different solutions. Due to clinical periodontal evaluation of teeth the Plaque index (PI) and Gingival index (GI) values obtained from 6 surface of teeth, clinical atachment loss (CAL), probing depth (PD), and Bleeding on probing (BOP) values were established.

Results: There become a statistically significant decrease in average scores of PI, GI, PD, and BOP that were obtained from

both groups of patients, in comparison with the initial scores. There was not a statistically significant decrease in gingivitis, but in periodontitis group as CAL scores were compared. In gingivitis group, there was not a significant difference in salty taste, but in other tastes (bitter, sour, sweet). This difference is positive. In periodontitis group, difference of all tastes is positive and statistically significant.

Conclusion: Results of this study show that taste disorders associated with periodontal disease can be reduced by periodontal therapy.

Keywords: Gingivitis, periodontitis, taste disorders

GİRİŞ

Tat, ağız içerisinde eriyik haldeki uyarıcıları fark etme ve tanıma anlamına gelmektedir. Tat sistemi 5 temel uyaranı ayırt eder: Acı, tuzlu, ekşi, tatlı ve umami.[1] Ağzımıza aldığımız bir yiyeceğin tadının algılanabilmesi için, o maddenin tat tomurcuklarına kadar ulaşması ve kimyasal yapısıyla tat tomurcuklarında sonlanan özel tat liflerinin uyarılması ile bir uyaranın merkeze kadar iletilmesi gerekmektedir.[2]

Tat bozuklukları genelde sanıldığından daha sıktır. Tat bozukluklarının başlıca nedenleri arasında kranioserebral hasar, üst solunum yolu enfeksiyonu, toksik maddelere maruz kalma, iyatrojenik nedenler (radyasyon, orta kulak cerrahisi, tonsillektomi vs), ilaçların yan etkileri, burning mouth sendromu yer alır.[3] Tat fonksiyonunu; n. fasialis, n. glossofaringeus ve n. vagus travması, diğer oral veya maksillofasial travmalar, dental veya alveolar cerrahi (diş çekimi, periodontal cerrahi, biopsi), pürülent cerahat üreten intraoral enfeksiyonlar ve kötü oral hijyen etkileyebilir. Kötü oral hijyen özellikle protez ya da geniş restorasyonlu dişlerde, kronik istenmeyen tat değişikliğiyle sonuçlanabilir. Gingivitis ve bakteriyel, fungal enfeksiyonlar tat bozukluğu nedenlerinin başını çekebilir.[4] Sistemik ilaç kullanımı da gıdanın koku ve dokunma özelliklerinde değişikliğe, ağız kuruluğuna (tükürük akışı kaybına bağlı olarak) ve ağızda yanıcı ağrıya dolayısıyla tat bozukluğuna yol açabilir.[3,5] Tat değişiklikleri sadece hissizlik, tat duyusunda hassasiyetin azalması ya da tat duyusunda total kayıp olarak gözlenebilir.[6]

Yetişkin popülasyonda oldukça sık görülen periodontal ve gingival hastalıklar, plağa bağlı dişetinde enflamasyon olarak başlayıp, alveol kemik rezorpsiyonu ile birlikte diş destek doku kaybına yol açan kronik enflamatuar hastalıklardır. Gingivitis ve periodontitisi de içeren birçok oral enflamasyon tat duyusunu etkileyebilmektedir.[4]

Oral hijyen, gingival ve periodontal hastalığın tat duyusunda değişiklik yaptığı düşünülmesine rağmen bu konuda yayınlanmış ayrıntılı bir literatür mevcut değildir. Araştırmamızın amacı Türk toplumunu yaklaşık %90'ını[7] etkileyen periodontal hastalıkların tat duyusunda herhangi bir değişikliğe neden olup olmadığını değerlendirmek için tat duyusunu etkileyecek herhangi bir hastalığı olmayan ve ilaç kullanmayan gingivitis ve kronik periodontitisli hastalarda tedavi öncesi ve tedavi sonrası dönemlerde klinik parametrelerle incelemektir.

GEREÇ VE YÖNTEM

Hasta ve kontrol grubunun belirlenmesi

Çalışma Ankara Üniversitesi Diş Hekimliği Fakültesi Etik Kurulu tarafından onaylanmıştır (Tarih: 12/10/2004; Sayı: 77). Çalışma grubu Nisan 2005- Ocak 2006 tarihleri arasında A.Ü. Diş Hekimliği Fakültesi Periodontoloji Kliniği'ne başvuran hastalar arasından, cinsiyet ve yaş ortalaması iki grup arasında belirgin fark yaratmayacak şekilde, rastgele seçilmiştir. Çalışmaya 30 gingivitis ve 30 generalize kronik periodontitis hastası olmak üzere toplam 60 hasta dahil edilmiştir. Örneklem büyüklüğü için güven aralığı %95, güç düzeyi %80 ve tat farkındalığında anlamlılık 4 olarak kabul edildiğinde her grup için gerekli örnek sayısı 26 olarak bulunmuştur. Ancak olabilecek hasta kayıplarını tolere etmek için bu sayı 30'a çıkarılmıştır.

Sistemik hastalığa sahip olan bireyler, sigara kullananlar, tat duyusunu etkileyecek ilaç kullananlar (captopril, fluoksetinhidroklorür, sulfadoksin), tükürük bezi hastalığı olanlar, ağız kuruluğuna sebep olabilecek patolojilere sahip olanlar, ağız solunumu yapanlar, menopoza girmiş veya menstrual siklus içinde olan kadın hastalar, çürük dişi veya ağzında hatalı restorasyon olanlar, sabit ya da hareketli protez kullanan hastalar çalışma dışı bırakılmıştır. Belirtilen kriterlere uyan 60 birey araştırmaya dahil olmadan önce mevcut periodontal hastalıkları, bu hastalıkların tedavisi ve çalışmanın içeriği hakkında bilgilendirilmiş ve yazılı onamları alınarak araştırmaya dahil edilmiştir.

Klinik İnceleme Parametreleri

Çalışmaya dahil edilen gingivitisli hastaların tüm dişlerinin (üçüncü molarlar hariç) 6 bölgesinden (mesiobukkal, midbukkal, distobukkal, mesiopalatinal, midpalatinal ve distopalatinal); Plak İndeksi (Pİ)8, Gingival İndeks (Gİ)9, Sondlamada Kanama İndeksi (SKİ)10 ve periodontitisli hastaların yine tüm dişlerinin 6 bölgesinden; Plak İndeksi (Pİ), Gingival İndeks (Gİ), Sondlamada Kanama İndeksi (SKİ), Cep Derinliği (CD) ve Klinik Ataçman Seviyesi (KAS) ölçümleri yapılmış ve radyografik görüntüleri değerlendirilmiştir. Çalışmaya katılan tüm hastaların klinik muayenesi tecrübeli ve kalibre olmuş tek bir hekim tarafından ilk randevuda ve tedavileri tamamlandıktan 6 hafta sonra yapılmıştır. Hekimin kalibrasyonu çalışma başlamadan önce yapılmıştır; 5 gönüllü hasta aynı gün içinde 1 saat aralıkla 2 kez muayene edilmiştir. Tekrarlanabilirlik, skorların birebir aynı veya 1mm yakınlıkla tekrarlandığı bölgelerin yüzdesi hesaplanarak belirlenmiştir. İki ölçüm arasında %85 tutarlılık olması hekimin kalibre olduğunu göstermiştir.

Klinik muayenede 3 mm'den derin cebi olmayan, radyografik kemik kaybı olmayan ve dişetinde klinik enflamasyon bulguları mevcut olan hastalar gingivitis grubunu oluşturmuş, mevcut dişlerin %30' undan fazlasında CD ≥4mm ve klinik ataçman kaybı ≥2 mm olan hastalar ise generalize kronik periodontitis grubunu oluşturmuştur.[7]

Tat Duyusu Tespiti

Tat Solüsyonlarının Hazırlanması

Hastaların tat duyusundaki değişiklikleri kaydetmek için 4 ayrı solüsyon hazırlandı. Tatlı, tuzlu, ekşi ve acı tadını içeren solüsyonlar her biri için 9 ayrı konsantrasyonda hazırlandı ve hastalara uygulandı. Solüsyon hazırlanmasında tatlı için sükroz (0,01 mol/L-1 mol/L), tuzlu için NaCl (0,01 mol/L-1 mol/L), ekşi için sitrik asit (0,32 mmol/L-0,032mmol/L) ve acı için kinin hidroklorit (0,01 mol/L-1 mol/L) kullanıldı.[12] Solüsyonlar her hasta için taze hazırlanmıştır. Her bir tat için logaritmik artışla karakterize 9 ayrı derecelendirmede materyal içeren solüsyonlar hazırlandı ve hastaların hangi yoğunluktaki solüsyona cevap verdiği kaydedildi.

Hastaların tat algılarının değerlendirilmesinde hazırlanan solüsyonlar hastalara tedavi öncesi ve tedaviden 6 hafta sonra her bireye tat duyusunda değişikliğe neden olmaması için 5cc'lik cam tüplerde verildi. En seyreltilmiş solüsyon olan 9 numaralı solüsyondan başlanarak solüsyonlar 15 saniye süreyle gargara yaptırıldıktan sonra tat alıp almadıkları soruldu. Her bir solüsyonun arasında ve ilk çalkalatmadan önce hastaların ağızlarını distile suyla çalkalamaları istendi. Tadı tanıdıkları solüsyonun numarası kaydedildi.

Ardından tüm hastalara oral hijyen eğitimi verildi. Gingivitis grubundaki hastalara supra ve subgingival debritman (ultrasonik enstrumantasyon) ve politür işlemi uygulandı. Periodontitis grubundaki hastalara tüm ağız kazıma ve kök yüzey düzleştirmesi işlemleri lokal anestezi altında (ultrasonik aletler ve el aletleri kullanılarak) bir hafta ara ile iki seansta yapıldı. Kök yüzey düzleştirmesi işlemine kök yüzeyi tamamen pürüzsüz hissedilene kadar devam edildi. Daha sonra tüm hastalar, oral hijyen uyumluluğunu ve diş eti enflamasyonunun kontrolünü sağlamak için 6 hafta takip edildi. 6 hafta sonunda parametreler tekrar değerlendirildi.

İstatistiksel Analiz

Çalışmanın sonucunda elde edilen tüm verilerin analizi bilgisayar ortamında SPSS programı kullanılarak yapıldı. Her grup için yaş ve cinsiyet değerlendirildi. Tedavi öncesi ve sonrası değişiklikler hesaplandıktan sonra verilerin normal dağılıp dağılmadığı Shapiro-wilk testi ile değerlendirildi. Veriler normal dağılım göstermediği için tedavi öncesi ve sonrası elde edilen değerleri gruplar içinde fark olup olmadığı ve farklılıkların anlamlılıkları için Wilcoxon t-tesi ve Ki Kare testi (Chi-Square) uygulandı. Tedavi öncesi ve sonrası dönemlerdeki değişiklikler hesaplandıktan sonra farkın gruplar arasında istatistiksel anlamlılığı Mann Whitney U testi ile incelendi. Tedavi öncesi ve sonrası elde edilen değerlerin yüzde değişim oranları karşılaştırıldı.

BULGULAR

Çalışmaya yaş ortalaması 35,7 (25-60) olan 30 gingivitis (17 kadın 13 erkek) ve yaş ortalaması 39,6 (30-60) olan 30 generalize kronik periodontitis (13 kadın 17 erkek) hastası olmak üzere toplam 60 hasta dahil edilmiştir. Çalışmaya katılan hastaların yaş ve cinsiyet dağılımı açısından gruplar arasında istatistiksel olarak anlamlı fark bulunmamıştır (p>0,05) (Tablo 1).

Tablo 1. Demografik veriler

	Gingivitis	Kronik Periodontitis	*p*
Yaş	37.5±10.7	39.6±9.8	0.492
Kadın/Erkek	17/13	13/17	0.217

Çalışma popülasyonunu oluşturan hastaların tedavi öncesi ve tedavi sonrası klinik parametreleri Tablo 2 ve 3'de verilmiştir. Her iki grupta da tedavi sonrası klinik parametrelerde tedavi öncesine oranla istatistiksel olarak anlamlı düzelme izlenmiştir (p<0,05).

Tablo 2. Gingivitis grubundaki hastaların tedavi öncesi ve sonrası Pİ, Gİ, SKİ% değerleri

	Pİ		Gİ		SKİ (%)	
	TÖ	TS	TÖ	TS	TÖ	TS
Ortalama (min-max)	1.6 (0.3-3)	0.3 (0.01-0.9)	0.9 (0.1-2)	0.07 (0.00-0.5)	45 (8-100)	4.5 (0-13)
p	**-4.785***		**-4.543***		**-4.782***	

*Tedavi öncesi ve sonrası arası değişim istatistiksel olarak anlamlı *(p<0,05)* Pİ: Plak indeks; Gİ: Gingival indeks; SKİ: Sondalamada kanama indeksi

Tablo 3. Periodontitis grubundaki hastaların tedavi öncesi ve sonrası Pİ, Gİ, CD, KAS, SKİ% değerleri

	Pİ		Gİ		CD(mm)		KAS (mm)		SK İ(%)	
	TÖ	TS	TÖ	TS	TÖ	TS	TÖ	TS	TÖ	TS
Periodontitis Ortalama (min-max)	2.1 (1-3)	0.2 (0-0.5)	1.3 (0.4-2)	0.08 (0.0-0.4)	3.2 (2.3-4.5)	2.4 (1.2-3.8)	3.1 (1.2-4.8)	2.6 (1.2-4.7)	71.4 (17-100)	8.2 (0-30)
***p*>0.05**	**-4.786***		**-4.786***		**-2.808***		**-4.524***		**-4.783***	

*Tedavi öncesi ve sonrası arası değişim istatistiksel olarak anlamlı *(p<0,05)*Pİ: Plak indeks; Gİ: Gingival indeks; CD: Cep derinliği; KAS: Klinik ataçman seviyesi; SKİ: Sondalamada kanama indeksi

Çalışmaya dahil edilen hastaların tedavi öncesi ve tedavi sonrası tat solüsyonlarına vermiş olduğu cevapların değerlendirilmesi Tablo 4'de gösterilmiştir. Çalışmaya dahil edilen hastaların tat solüsyonlarına verdikleri cevapların yüzde değişim değerleri gruplar arası karşılaştırıldığında tatlı, ekşi, acı solüsyonları arasında anlamlı fark bulunmazken tuzlu solüsyonuna cevap açısından anlamlı fark mevcuttur.

Tablo 4. Hastaların tedavi öncesi ve tedavi sonrası tat solüsyonlarına verdiği cevapların değerlendirilmesi

	TATLI		TUZLU		EKŞİ		ACI	
	TÖ	TS	TÖ	TS	TÖ	TS	TÖ	TS
Gingivitis								
Ortalama	6.93	7.33	7.06	7.33	4.43	5.33	5.8	6.4
(min-max)	(4-9)	(5-9)	(4-9)	(4-9)	(2-8)	(1-9)	(4-8)	(2-9)
***p*>0.05**	**-2.683***		**-0.968**		**-3.255***		**-2.646***	
Periodontitis								
Ortalama	7,1	8	6,4	7,1	4,1	5,7	6,2	7,1
(min-max)	(5-9)	(6-9)	(3-9)	(4-9)	(2-9)	(3-9)	(4-8)	(4-9)
***p*>0.05**	**-3.552***		**-2.576***		**-3.509***		**-2.973***	

*Tedavi öncesi ve sonrası arası değişim istatistiksel olarak anlamlı *(p<0.05)*

TARTIŞMA

Enflamatuar periodontal hastalıklar hem ağız içerisinde hem de sistemik olarak birçok soruna neden olmaktadır.[13-16] Gingivitis ve periodontitis sonucu meydana gelen değişikliklere bağlı olarak ağız kokusunun oluştuğu[17] ve tat duyusunda bozukluk olabileceği[4] iddia edilmektedir. Bu nedenle, henüz net olarak ortaya koyulmamış olan periodontal hastalık ve tat duyusu arasındaki ilişkiyi incelemeyi amaçladık.

Çalışma grubunda homojeniteyi sağlamak amacıyla çalışmamızın materyalini oluşturan 30 gingivitis ve 30 periodontitisli hastanın kadın/erkek ve yaş dağılımının sonuçları etkilemeyecek düzeyde olmasına dikkat edilmiştir.

Araştırma materyalimizin 25-60 gibi geniş yaş aralığını kapsaması aynı hastaların tedavi öncesi ve sonrası değer farklarının karşılaştırılması nedeniyle bir sorun yaratmamıştır. Yaşlılarda tat duyusunda azalma gözleyen çeşitli çalışmalar mevcuttur.[12,18-20] Winkler ve ark.[19], yaşla beraber tuz ve acı tadın azaldığı ama tatlı ve ekşide değişim olmadığını ifade etmişlerdir. Hyde[20] ise zaman içerisinde özellikle postmenopozal dönemde tat tomurcuklarının yenilenme sayısının azaldığını belirtmektedir. Delilbaşı ve ark.[12] post menopozal dönemdeki kadınlarda şeker duyusunda bir azalma olduğu, bu yüzden de menopoz sonrası dönemde şeker tüketiminin arttığını bildirmişlerdir. Bununla birlikte çalışma popülasyonumuzda Dünya Sağlık Örgütü tarafından belirlenen yaşlılık sınırı olan 65 yaş üzeri birey yoktur ve menopoza girmiş kadınların çalışmaya dahil edilmemiştir. Dolayısıyla tat duyusu hastaların yaşından ve cinsiyetinden bağımsız olarak değerlendirilebilmiştir.

Bilgimiz dahilinde, periodontal hastalığı olan bireylerde tedavi öncesi ve sonrası tat duyusunu bizim kullandığımız yönteme benzer yöntemle değerlendiren başka çalışma yoktur. Çalışmamızda hastaların araştırma konusunda bilgilendirilmişler ancak, olası etkilenmeyi önlemek amacıyla tat duyusu testleri sırasında hiçbir yönlendirme yapılmamıştır. Tat duyusu testlerinde tadın etkilenmemesi için taze solüsyonlar ve cam tüpler kullanılmıştır. Logaritmik artışla 9 ayrı konsantrasyonda hazırlanan tatlı, tuzlu, ekşi ve acı solüsyonlarının hasta tarafından değerlendirilmesinde subjektif bir yöntem olan bireyin aldığı tadı derecelendirmesi değil, doğru hissettiği tadın solüsyon numarasının kaydı yöntemi tercih edilmiştir. Tat duyusunu daha detaylı saptamak için de dokuz aşamalı derecelendirme yöntemi kullanılmıştır. Bu da bize tedavi öncesi ve sonrası dönemlerde tat duyusundaki değişimleri daha objektif olarak saptama şansını vermiştir.

Çalışmamızda, her iki grupta tüm klinik parametrelerde bir azalma izlenmiş ve farklar istatistiksel olarak anlamlı bulunmuştur. Bu da gerçekleştirilen periodontal tedavinin sağladığı beklenen bir durumdur.

Tedavi öncesi ve tedavi sonrası dönemlerde uygulanan farklı tatlara ait solüsyonlara verilen yanıt her iki grupta da tedavi sonrası dönemde tedavi öncesi döneme göre olumlu yönde bir artış göstermiştir. Gingivitis grubunda tedavi öncesi dönemde ekşi ve acı tatlarının değerleri maksimum 8 olurken; periodontitis grubunda sadece acı tadında 8 skoru alınmıştır. Ortalama değerlere baktığımızda ise tedavi öncesi dönemde en düşük değerler 4,1 ve 6,2 ile ekşi ve acı tatlara aittir. Tedavi sonrası dönemde elde edilen en düşük skor ise ekşi solüsyonuna aittir. Tedavi öncesi ve tedavi sonrası dönemlerde elde edilen tat skorlarının farklarının grup içi karşılaştırması sonucunda sadece gingivitis grubunda tuzlu tadı hariç diğer tüm tat duyusu testleri arasında istatistiksel olarak anlamlı ve iyileşme yönünde olumlu bir fark bulunmuştur. Gingivitis grubunda her iki dönem arasında tuzlu tadının algılanmasında yine olumlu yönde bir fark izlenirken bu fark istatistiksel olarak anlamlı bulunmamıştır. Gruplar arası karşılaştırmalarda kullandığımız yüzde değişim değerleri karşılaştırıldığında her iki grup arasında sadece tuzlu solüsyona verilen cevapta anlamlı fark gözlenmiştir. Çalışmamızda periodontitis şiddeti ile farklı konsantrasyondaki tatlara verilen yanıtlar arasındaki ilişkinin değerlendirilmemiş olması ise çalışmamızsın bir sınırlılığı olabilir.

Periodontal hastalık nedeniyle oluşan kanama, eksuda ve oluk sıvısı baziktir ve tuzlu bir tadı vardır. Ortamda tuzlu bir tadın mevcut olması dışarıdan alınan tuzlu tadın algılanmasını zorlaştıracağından tuzlu tadın algılanması da enflamasyon varlığında zorlaşabilir. Sonuçlarımıza göre gingivitis grubunda tuzlu tatta araştırma başlangıcı ve tedavi sonrası dönemlerin karşılaştırılmasında farkın anlamlı olmaması gingivitis grubunda başlangıçta enflamasyonun periodontitis grubuna göre daha düşük düzeyde olması, başlangıç ve tedavi sonrası dönemlerdeki farkın daha az olmasından kaynaklanıyor olabilir.

Tat duyusundaki düzelme hijyenin düzelmesi sonucu koku ve kötü tada neden olabilecek birikintilerin azalmasına bağlı olabilir; ya da hijyen düzelmesine bağlı periodontal dokulardaki enflamasyonun azalması sonucudur.

Langan ve Yearick[21], yaşlılarda yaptıkları çalışmada oral hijyenin düzeltilmesiyle tatlı ve tuzlu tadın algılanmasında anlamlı bir şekilde artış gözlemişlerdir. Ancak bu çalışma tat duyusu ile ağız hijyeni arasında bir ilişki gösterirken tat duyusu ile periodontal hastalık arasında herhangi bir ilişki göstermemiştir. Tat duyusunun oral hijyen alışkanlığının yanı sıra, tükürük akış hızı, reseptör bölgelerindeki farklılıklar gibi bireysel farklılıklardan etkilenebileceği de önceki çalışmalarda bildirilmiştir.[22,23] Çalışmamızda hastaların oral hijyen alışkanlıklarından etkilenebilecek dil kaplamasının ve hastaların tükürük akış hızlarının değerlendirilmemiş olması ise çalışmamızın sınırlılığıdır.

Periodontal hastalıklar sonucu tat ve lezzet duyularındaki kayıp kimsenin istemeyeceği bir durumdur. Her ne kadar araştırmamızda periodontal hastalıkların tedavisi ile tat duyuları arasında olumlu bir ilişki bulmuş olsak da bu ilişkinin mekanizması bilinmemektedir. Bildiğimiz kadarıyla periodontal hastalıklar ile tat duyusu arasındaki ilişkiyi ve mekanizmayı incelemiş bir çalışma literatürde henüz yer almamıştır, bu sebeple sonuçlarımızı bu ortamda yeteri kadar tartışma imkanı bulamadık. Bununla birlikte gingivitis ve periodontitisli hastalarda tedavi öncesi ve sonrası tat algılamadaki farklılıkları hazırladığımız 9 farklı konsantrasyondaki sıvı ile değerlendirdiğimiz bu çalışma bu konuda yapılacak daha sonraki çalışmalara rehber niteliğindedir.

Doğadaki bütün canlıların kendi iç metabolizmasını düzenlemek, büyüyüp gelişmek ve canlılıklarını sürdürebilmek için kendi doğal metabolizmasına uygun maddeleri seçerek beslenmesi gerekmektedir. Besin maddelerinin seçimini sağlayan ölçü ve kontrol ise tat duyusu yardımıyla olmaktadır.[24] Tat duyusu üzerinde etkinliği bulunan periodontal hastalıklar ile tat duyusu bozukluğu arasındaki ilişkiyi ve bu ilişkinin mekanizmasını açıklayacak daha geniş popülasyonlarda ve daha kapsamlı çalışmalara ihtiyaç vardır.

SONUÇ

Bu çalışmanın sonuçları periodontal hastalığa sahip bireylerde görülen tat duyusu bozukluğunun periodontal tedavi ile azaltılabileceğini göstermiştir.

KAYNAKLAR

1. Hummel T, Landis BN, Hüttenbrink KB. Smellandtastedisorders. GMS Curr Top Otorhinolaryngol Head Neck Surg 2011; 10: 1-15.

2. Oakley B, Benjamin RM. Neuralmechanism of taste. PhysiolRev 1966; 46: 173-211.

3. Hummel T, Landis BN, Huttenbrink KB. Dysfunction of thechemicalsensessmellandtaste. Laryngorhinootologie 2011; 90: 44-55.

4. Beers MH, Berkow R. TheMerck Manual of Geriatrics (3rd ed). Merck&CoInc., USA; 2000.

5. Fark T, Hummel C, Hähner A, Nin T, Hummel T. Characteristics of tastedisorders. Eur Arch Otorhinolaryngol 2013; 270: 1855-1860.

6. Abdollahi M, Radfar M. A Rewiev of drug-induced oral reactions. The Journal of Contemporary Dental Practice 2003; 13: 1-19.

7. Gokalp S, Dogan BG, Tekcicek M., Berberoglu A., Unluer S. The oral health profile of adults and elderly, Turkey-2004. Clin Dent Res 2007; 31: 118.

8. Silness J, Loe H. Periodontaldisease in pregnancy II-correlation between oral hygiene and periodontal condition. Acta Odontol Scand 1964; 22: 121-135.

9. Loe H, Silness J. Periodontal disease in pregnancy I-pravalence and severity. Acta Odontol Scand 1963; 21: 533-551.

10. Ainamo J, Bay I. Problems and proposals for recording gingivitis and plaque. Int Dent J 1975; 25: 229-235.

11. Armitage GC. Development of a classification system for periodontal diseases and conditions. Ann Periodontol 1999; 4: 1-6.

12. Delibasi C, Cehiz T, Akal UK, Yilmaz T. Evaluation of gustatory function in postmenopausal women. British Dent J 2003; 194: 447-449.

13. Linden GJ, Lyons A, Scannapieco FA. Periodontal systemic associations: review of the evidence. J Clin Periodontol 2013; 40: 8-19.

14. Scannapieco FA. Systemic effects of periodontal diseases. Dent Clin North Am 2005; 49: 533-550.

15. Ay ZY, Caglar F. The investigation of the relationship between obesity and periodontal status with anthropometric and bioelectric impedance methods. J Dent Fac Atatürk Uni 2010; 3: 139-144.

16. Borges TF, Regalo SC, Taba M Jr, Siessere S, Mestriner W Jr, Semprini M. Changes in masticatory performance and quality of life in individuals with chronic periodontitis. J Periodontol 2013; 84: 325–231.

17. Bosy A, Kulkarni GA, Rosenberg M, Mcculloch CA. Relationship of oral malador to periodontitis; evidence of independence in discrete suppopulations. J Periodontol 1994; 65: 37-46.

18. Bhattacharyya N, Kepnes LJ. Contemporary assessment of the prevalence of smell and taste problems in adults. Laryngoscope 2015; 125:1102-1106.

19. Winkler S, Garg AK, Mekayarajjananoth T, Bakaeen LG, Khan E. Depressed taste and smell in geriatric patients. JADA 1999; 130: 1759-1765.

20. Hyde RJ, Feller RP, Sharon IM. Tongue brushing, dentifrice and age effects on taste and smell. J Dent Researc 1981; 60: 1730-1734.

21. Langan MJ, Yearick ES. Theeffects of improved oral hygiene on taste perception and nutrition of elderly. J Geront 1976; 31: 413-418.

22. Stevens DA. Individual diferences in taste perception. Food chemistry 1996; 56: 303-311.

23. Karakus SŞ. Factor affecting perception of taste. J Tourism and Gastronomy Studies 2013; 1: 26-34.
24. Ceyhan O. Tat duyusu. A.Ü. Diş Hek. Fak. Der. 1977; 4: 97-112.

Ortodontik pekiştirme döneminde hasta memnuniyeti ve ağız hijyeninin değerlendirilmesi

Evaluation of patient satisfaction and oral hygiene during retention period

Yrd. Doç. Dr. R. Burcu Nur Yılmaz
Yeditepe Üniversitesi, Diş Hekimliği Fakültesi, Ortodonti A.D., İstanbul

Dr. Nigora Çelen
Yeditepe Üniversitesi, Diş Hekimliği Fakültesi, Ortodonti A.D., İstanbul

Prof. Dr. Fulya Özdemir
Marmara Üniversitesi, Diş Hekimliği Fakültesi, Ortodonti A.D., İstanbul

Geliş tarihi: 12 Şubat 2018

Kabul tarihi: 14 Mart 2018

doi: 10.5505/yeditepe.2018.94695

Yazışma adresi:
Yrd. Doç. Dr. R. Burcu Nur Yılmaz
Yeditepe Üniversitesi, Diş Hekimliği Fakültesi
Bağdat Cad. No: 238, 34728 Göztepe/ İstanbul
Tel: 05392744174
E-posta: drburcunur@gmail.com

ÖZET

Amaç: Bu çalışmanın amacı hastaların aktif ortodontik tedavisinin ardından pasif izlendiği pekiştirme döneminde memnuniyetlerini ve ağız hijenlerini değerlendirmek ve sabit lingual pekiştirme aygıtı ile ilgili bilgilerini ve şikayetlerini ölçmektir.

Gereç ve Yöntem: Aktif ortodontik tedavi bir sene geçmiş olan 42 bireyin (26 kız, 16 erkek), alt ve üst sabit pekiştirme aygıtının uygulandığı bölgenin yanısıra total oral plak indeksleri (Pİ) ve papiller kanama indeksleri (PKİ) ölçülmüştür. Ayrıca pekiştirme dönemine ait 22-soruluk bir anketi cevaplamaları istenmiştir. Niceliksel verilerin grupiçi karşılaştırmasında Friedman testi ve niteliksel verilerin karşılaştırılmasında Ki-Kare testi kullanılmıştır.

Bulgular: Hastaların çoğu aktif ortodontik tedavi bitiminde ve pekiştirme döneminde diş dizilimlerinden ve gülümseme estetiklerinden çok memnun olduklarını ifade etmişlerdir ($p<0,05$). Diş diziliminde geri dönüş olduğunu düşünen hastaların anlamlı çoğunluğu bu durumdan kendilerinin (%23,8) sorumlu olduğunu ifade etmişlerdir ($p<0,05$). Pekiştirme aygıtına alışmalarının kolay olduğunu (%92,9, $p<0,05$), ağrıya sebep olmadığını (%76,2, $p<0,05$), konuşmalarını etkilemediğini (%97,6 $p<0,05$), ağız kokusuna neden olmadığı (%88,1 $p<0,05$) ve diş temizliğini etkilemediğini ancak daha özenli fırçalama gerektiğini ifade etmişlerdir (%83,3, $p<0,05$). Total ağız Pİ'i, üst lingual Pİ'inden ($p<0,05$); üst lingual Pİ de alt lingual Pİ'inden anlamlı derecede daha düşük tespit edilmiştir. ($p<0,05$). Alt lingual bölge PKİ'i, total ve üst lingual PKİ'den anlamlı derece yüksektir ($p<0,05$).

Sonuçlar: Hastaların büyük kısmı pekiştirme aygıtına alışmanın kolay olduğunu belirtmekte ve pekiştirme dönemine ait bilgilerin sözlü verilmesini yeterli bulmaktadır. Buna karşın hastaların ¼'ü bu bilgilerin yazılı olarak verilmesini daha faydalı olacağını düşünmektedir. Plak birikimi pekiştirme aygıtınına (hem üst hem alt çenede) bağlı olarak artmaktadır. Kanama indeksi ise alt çene pekiştirme aygıt bölgesinde anlamlı artış göstermektedir. Pekiştirme dönemine ait bilgilerin hem sözlü hem de yazılı broşür olarak ve pekiştirme aygıtı bulunan bölgeler için ayrıntılı ağız hijen eğitiminin verilmesi hasta memnuniyetini ve tedavi sonuçlarını artırabilir.

Anahtar kelimeler: Sabit ortodontik pekiştirme aygıtları, hasta memnuniyeti, plak indeksi

SUMMARY

Aim: The purpose of the study was to evaluate the satisfaction of the patients in passive orthodontic retention period after the active orthodontic treatment, measure their knowledge and complaints about fixed lingual retainers and assess the patients'oral hygiene.

Materials and Methods: The plaque index (PI) and papillary bleeding index (PBI) of the total oral as well as the fixed retainer application regions (Upper and lower lingual) of 42 patients whose active orthodontic treatment was finished 1

year ago were measured. Additionally, they were asked to answer a 22-item questionnaire regarding the retention period. Intragroup comparison of quatitative and qualitative data was performed using Friedman and Chi-Squared Test, respectively.

Results: Most of the patients were satisfied with the alignment and smile aesthetics after the active orthodontic treatment as well as retention period ($p<0.05$). Most of the patients who suffered from relaps stated that themselves (23.8%) were primary responsible for this results. Fixed retainer were easy accepted (92.9%, $p<0.05$), not painful (76.2%, $p<0.05$), had no effect on phonation (97.6%,$p<0.05$), not resulting in odor (88.1%, $p<0.05$) and had no effect on oral hygiene, but required more careful brushing (83.3% $p<0.05$). The average total oral PI score was statistically lesser than upper lingual score; whereas the upper lingual score was lesser than lower lingual region ($p<0.05$). The average lower lingual PBI was higher than the upper lingual and total oral scores ($p<0.05$).

Conclusions: Most of the patients easily accepted fixed lingual retainers and stated that verbal information transfer is sufficient. However, ¼ of the patients considered written informative materials as more useful. Plaque accumulation increased in relation with the fixed retainer (upper and lower jaw). The bleeding index was meaningful higher in the lower fıxed retainer region. Verbal and written information about the retention period and detailed oral hygiene education for retainer regions may enhance patient satisfaction and treatment outcomes.

Keywords: Fixed orthodontic retainer, patient satisfaction, plaque index

GİRİŞ

Aktif ortodontik tedavi bitiminde, istenmeyen diş hareketlerine karşı önlem almak ve elde edilen fonksiyon ve estetik sonuçlarda geri dönüşümü engellenmek amacıyla hastaya pekiştirme aygıtları uygulanmakta ve hastalar pasif olarak takip edilmektedir.[1,2] Bu pasif ortodontik tedavi dönemi, tedavi sonuçlarının kalıcılığı açısından son derece önem arz etmekte; ancak genelde hastalar tarafından aktif tedavi dönemi kadar önemsenmemektedir.[3]

Pekiştirme aygıtı olarak birçok seçenek bulunmakla beraber, son zamanlarda sabit lingual pekiştirme aygıtları giderek daha da çok tercih edilmektedir.[4] Hareketli pekiştirme aygıt kullanan hastaların çoğu rahatsızlık hissettiklerini ifade etmekte ve/veya unutkanlık nedeniyle hekiminin önerdiği şekilde aygıtı kullanmamaktadır.[5] Sabit pekiştirme aygıtlarının kullanımında ise hasta uyumunun gerekliliği azalmakta ve böylece daha güvenli ve etkin bir pekiştirme sağlanabinmektedir.[6] Bununla birlikte sabit pekiştirme aygıtlarının da daha çok plak birikimine neden olabilmesi ve ağız hijyen idamesini zorlaştırması gibi dezavantajları bulunmaktadır.[7,8]

Literatürde, pekiştirme döneminde ortodontistin tutumu ve aygıt seçimleri hakkında bilgiler mevcut olmakla beraber, hastaların bu dönemde memnuniyet-şikayet, tutum ve tercihleri hakkında çok sınırlı bilgi yer almaktadır.[2,3] Bu nedenle bu çalışmanın amacı aktif ortodontik tedavisinin ardından hastaların pasif izlendiği pekiştirme döneminde sabit pekiştirme aygıtı olan hastaların bu dönemle ilgili bilgi, memnuniyet ve şikayetleri ve ağız hijyenlerini değerlendirmektir.

GEREÇ VE YÖNTEM

Çalışma Yeditepe Üniversitesi Bilim Kurulu (No:169) tarafından onaylanmıştır. Ortodonti Anabilim Dalı'nda tedavileri aynı eğitim senesinde olan doktora öğrencileri tarafından bitirilmiş, bir senedir alt ve üst çenede sabit pekiştirme aygıtı taşıyan ve kontrole gelen hastalara çalışma hakkında bilgi verilmiş ve gönüllü olur formu imzalatılmıştır. Kontrole gelen ve çalışmayı kabul eden hastalardan; ideal aktif ortodontik tedavi bitiminden önce kendi istekleri üzerine tedavileri sonlandırılan, başka bir tedavi/cerrahi bekleme nedeniyle geçici ortodontik bitimi yapılan (örneğin, ortognatik cerrahi veya implant tedavisi için), ortodontik tedavi ardından ön dişlerinde protetik işlem yapılan, ortodontik tedavi öncesinde gingival dokuları ince biotip gösteren, ağız hijyeni iyi olmayan, panoramik radyografilerinde alveolar kemik kaybı ve/veya periodontal hastalığı olan ve 18 yaşın altında olan hastalar çalışma dışında bırakılmıştır. Çalışmaya dahil edilen 42 yetişkin hastanın (26 kadın, 14 erkek) aktif ortodontik tedavi bitimi sonunda ve pekiştirme dönemindeki memnuniyetleri, şikayetleri ve pekiştirme dönemi hakkında bilgileri ile ilgili 22 soruluk bir anket doldurmaları istenmiştir. Ayrıca hastaların muayeneleri sırasında sabit pekiştirme aygıtlarında kırık ve kayıpların yanısıra alt ve üst sabit pekiştirme aygıtının uygulandığı bölgede (lingual) ve total oral bölgede plak indeksleri (Pİ) ve papiller kanama indeksleri (PKİ) ölçülmüştür.[9,10]

Papiller kanama indeksinde, her papilde problama işlemi esnasında oluşan kanamaya göre şu şekilde sınıflama yapılırken:

0 =Kanama yok

1 =Papillin mesial ve distalinde problama işleminden 20-30 saniye sonra tek nokta şeklinde belirsiz kanama olmakta

2 =Gingival majinde çizgi şeklinde kanama olmaktadır

3 =İnterdental üçgen bölgesi kan ile dolmaktadır

4 =Problama sonrasında hemen kanama başlamaktadır ve kan interdental bölgeye akmaktadır

Plak indeksinde ise aşağıda yer alan sınıflama göz önünde tutularak değerlendirme yapılmıştır:

0 =Plak yok

1 =Gingival marjinde plak tabakası ancak sond ile fark edi-

len plak var
2 =Gözle muayenede fark edilen, gingival marjinlerde orta derece plak mevcudiyeti, interdental bölgelerde plak bulunmamaktadır
3 =Hem gingival marjinlerde hem de interdental bölgede belirgin plak bulunmaktadır.

İstatistiksel Yöntem

Çalışmada elde edilen bulgular değerlendirilirken, istatistiksel analizler için IBM SPSS Statistics 22 (IBM SPSS, Türkiye) programı kullanılmıştır. Çalışma verileri değerlendirilirken parametrelerin normal dağılıma uygunluğu Shapiro Wilks testi ile değerlendirilmiştir. Çalışma verileri değerlendirilirken tanımlayıcı istatistiksel metodların (Ortalama, Standart sapma, frekans) yanı sıra niceliksel verilerin karşılaştırılmasında normal dağılım göstermeyen parametrelerin grup içi karşılaştırmalarında Friedman testi ve farklılığa neden olan dönemin tespitinde Wilcoxon işaret testi kullanıldı. Niteliksel verilerin karşılaştırılmasında ise Tek Gözlü Düzende Ki-kare testi kullanıldı. Anlamlılık p<0,05 düzeyinde değerlendirildi.

BULGULAR

Hastaların ortodontik tedavinin sonlandırıldığı gün diş diziliminizden memnuniyetleri arasında istatistiksel olarak anlamlı farklılık bulunmaktadır (p<0,05). Memnunum diyenlerin oranı (%66,7), orta derecede memnun olan (%31) ve memnun değilim (%2,4) cevaplarını verenlerin oranlarından anlamlı düzeyde yüksektir (p1:0,019; p2:0,000; p<0,05). Hastalar pekiştirme döneminde de diş diziliminden istatistiksel olarak anlamlı derecede memnun olduklarını ifade etmişlerdir (p:0,000; p<0,05). Memnunum diyenlerin oranı (%64,3), memnun değilim (%9,5) cevaplarını verenlerin oranlarından anlamlı düzeyde yüksektir (p1:0,009; p2:0,00; p<0,05, Tablo 1).

Tablo 1. Anket cevaplarının değerlendirilmesi (1).

	Memnunum	Orta	Memnun Değilim	p
	n (%)	n (%)	n (%)	
1.Ortodontik **tedavi bitiminde** *diş diziliminizden* memnun muydunuz?	28 (%66,7)	13 (%31)	1 (%2,4)	0,000*
2. Ortodontik **tedavi bitiminde** *gülümseme estetiğinizden* memnun muydunuz?	28 (%66,7)	13 (%31)	1 (%2,4)	0,000*
3.**Şu anda** *diş diziliminizden* memnun musunuz?	27 (%64,3)	11 (%26,2)	4 (%9,5)	0,000*
4.**Şu anda** *gülümseme estetiğinizden* memnun musunuz?	24 (%57,1)	14 (%33,3)	4 (%9,5)	0,001*

Tek Gözlü Düzende *Ki-Kare Testi*, *p< 0,05

Hastaların ortodontik tedavi bitiminde gülümseme estetiğinizden memnuniyetleri arasında istatistiksel olarak anlamlı farklılık bulunmaktadır (p:0,000; p<0,05). Çok memnunum diyenlerin oranı (%66,7), orta dercede memnun olanların (%31) ve memnun değilim (%2,4) cevaplarını verenlerin oranlarından anlamlı düzeyde yüksektir (p1:0,019; p2:0,000; p<0,05). Hastalara pekiştirme döneminde gülümseme estetikleri ile ilgili memnuniyetleri sorulduğunda da istatistiksel olarak anlamlı farklılık görülmüştür (p:0,000; p<0,05). Memnun değilim diyenlerin oranı (%9,5), memnunum (%57,1) ve orta derecede memnunum (%33,3) cevaplarını verenlerin oranlarından anlamlı düzeyde düşüktür (p1:0,000; p2:0,018; p<0,05, Tablo 1).

Hastaların istatistiksel olarak anlamlı çoğunluğu diş diziliminde bir geri dönüşün olmadığını (%64,3) (p:0,000; p<0,05) belirtirken, nerdeyse dörtte biri var olan geri dönüşümün onları endişelendirmediğini bildirmişlerdir (%23,8, Tablo 2).

Tablo 2. Anket sonuçlarının değerlendirilmesi (2).

Sorular	Cevaplar	n (%)	p
5.*Diş diziliminizde* bozulma olduğunu düşünüyor musunuz?	Evet, dişlerimde az da olsa yer değiştirme var, bu beni endişelendiriyor	5 (%11,9)	0,001*
	Evet, dişlerimde az da olsa yer değiştirme var, ancak bu beni endişelendirmiyor	10 (%23,8)	
	Hayır, diş düzeltiminde bir değişim yok	27 (%64,3)	
6. *Diş diziliminizdeki* bozulmadan kimin sorumlu olduğunu düşünüyorsunuz?	Dişlerimde geri dönüşüm olmamıştır	26 (%61,9)	0,000*
	Ortodonti uzmanım	5 (%11,9)	
	Diş hekimim	1 (%2,4)	
	Kendim	10 (%23,8)	
7. *Diş diziliminizdeki* bozulma nedeninin ne olduğunu düşünüyorsunuz?	Ortodontik tedavimin başarılı sonlandırılmadığını düşünüyorum	4 (%9,5)	0,012*
	Ortodonti uzmanımın tedavi bittikten sonra takip etmemesi	3 (%7,1)	
	Ortodontik tedavi bittikten sonra bana bahsedilen takip randevularını aksattım	2 (%4,8)	
	Ortodonti uzmanımın verdiği pekiştirme aygıtlarını gerektiği gibi kullanmadım	4 (%9,5)	
	20 yaş dişlerimin çıkması dişlerimi sıkıştırdı	13 (%31)	
	Dişlerimdeki değişimin büyüme ile gelişen normal bir durum olduğunu biliyorum	10 (%23,8)	
	Diş düzeltiminde değişim yok	6 (%14,3)	
8.Ortodontik tedavi bitiminde pekiştirme aygıtı kullanımının gerekli olacağını,	En baştan biliyordum	19 (%45,2)	0,001*
	Tedavi sonlarına doğru anlatıldı	9 (%21,4)	
	Tellerim sökülürken bilgi verildi	13 (%31)	
	Herhangi bir bilgi verilmedi	1 (%2,4)	
9.Pekiştirme tedavisine neden ihtiyaç duyulduğu hakkında bilgi verildi mi?	Evet	35 (%83,3)	0,000*
	Hayır	7 (%16,7)	
10.Pekiştirme aygıtımızın estetiği hakkında ne düşünüyorsunuz?	Pekiştirme aygıtım yok	1 (%2,4)	0,000*
	Çok memnunum	18 (%42,9)	
	Memnunum	20 (%47,6)	
	Memnun değilim	3 (%7,1)	
	Takılıp çıkarılır olmasını tercih ediyorum	7 (%16,7)	
	Ömür boyu	7 (%16,7)	0,000*
	2 yıl	4 (%9,5)	
11.Pekiştirme aygıtınızı ne kadar süreyle kullanacaksınız?	18 yaşına kadar	2 (%4,8)	
	3-5 yıl	5 (%11,9)	
	6-10 yıl	3 (%7,1)	

Tek Gözlü Düzende *Ki-Kare Testi*, *p< 0,05

Diş diziliminde geri dönüş olduğunu düşünen hastaların anlamlı çoğunluğu bu durumdan kendilerinin (%23,8) sorumlu olduğunu ifade etmişlerdir (p<0,05). Bunun yanı sıra hastaların neredeyse üçte biri diş dizilimindeki geri dönüş nedeni çıkmaya çalışan 20 yaş dişleri olduğunu düşünmektedir (p<0,05, Tablo 2). Pekiştirme aygıtında kırılma hastaların %28,6'sında tespit edilmiştir (Tablo 3).

Tablo 3. Anket sonuçlarının değerlendirilmesi (3).

Sorular	Cevaplar	n (%)	p
12. Pekiştirme aygıtımızda kırılma oldu mu?	Evet	12 (%28,6)	0,005*
	Hayır	30 (%71,4)	
13.Pekiştirme tedavisinin ne kadar süre devam edeceği hakkında verilen bilgi (n=41)	Sözlü olarak verildi, yeterliydi	27 (%64,3)	0,000*
	Sözlü olarak verildi, yetersizdi, keşke yazılı verilseydi	11 (%26,2)	
	Verilmedi	3 (%7,1)	
14.Pekiştirme aygıtınızın kontrolü ne sıklıkta olmalıdır	Bilmiyorum	12 (%28,6)	0,000*
	Her ay	2 (%4,8)	
	6 ayda 1 kez	19 (%45,2)	
	Senede 1 kez	5 (%11,9)	
	Kırılma olduğunda veya dişlerimde hareket gördüğümde	4 (%9,5)	
15.Pekiştirme aygıtın kontrol aralığı hakkında verilen bilgi (n=41)	Sözlü olarak verildi, yeterliydi	30 (%71,4)	0,000*
	Sözlü olarak verildi, yetersizdi, keşke yazılı broşür verilseydi	9 (%21,4)	
	Verilmedi	2 (%4,8)	
16.Pekiştirme aygıtınızda kırılma/dişlerinizde yer değiştirme olduğunda ne zaman hekiminize başvurmanız gerekiyor,	Bilmiyorum	9 (%21,4)	0,000*
	Hemen	32 (%76,2)	
	Kırıldığı hafta	1 (%2,4)	
17.Pekiştirme aygıtına alışmam	Kolay oldu	39 (%92,9)	0,000*
	Alışmakta zorlandım	3 (%7,1)	
18.Pekiştirme aygıtı ağrıya sebep oldu mu	Ağrıya sebep oldu	3 (%7,1)	0,000*
	Herhangi bir ağrı hissetmedim	32 (%76,2)	
	Hissettiğim ağrı mıydı, alışamamamdan mı kaynaklandı bilmiyorum	7 (%16,7)	
19.Pekiştirme aygıtı, konuşmamı	Etkilemedi	41 (%97,6)	0,000*
	Etkiledi	1 (%2,4)	
20.Pekiştirme aygıtı, ağız kokusu	Oluşturdu	5 (%11,9)	0,000*
	Oluşturmadı	37 (%88,1)	
21.Pekiştirme aygıtı diş temizliği	Etkilemedi	10 (%23,8)	0,000*
	Etkilemedi, ancak daha özenli fırçalamam gerekiyor	23 (%54,8)	
	Etkiledi, dişlerimi/ aygıtı temizleyemiyorum	6 (%14,3)	
	Ben gerekli özeni göstermediğim için temiz değiller	3 (%7,1)	
22.Pekiştirme aygıtının sabit mi takılıp çıkarılır mı olmasını tercih edersiniz	Sabit olmasını tercih ediyorum	35 (%83,3)	0,000*
	Takılıp çıkarılır olmasını tercih ediyorum	7 (%16,7)	

Tek Gözlü Düzende *Ki-Kare Testi*, *p< 0,05

Hastaların anlamlı çoğunluğu pekiştirme tedavisi hakkında bilginin kendilerine söküm aşamasında verildiğini, kullanım süresi (%64,3) ve kontrol aralığı (%71,4) hakkında verilen sözlü bilginin yeterli olduğunu ifade etmişlerdir (p<0,05). Ancak hastaların ortalama dörtte biri bu sözlü bilgi aktarımının yetersiz kaldığını, yazılı bir bilgilendirmenin daha etkin olacağını bildirmişlerdir (p<0,05).

Hastaların çoğu, pekiştirme aygıtının sabit olmasını tercih ettiklerini (%83,3, p<0,05), pekiştirme aygıtına alışmalarının kolay olduğunu (%92,9, p<0,05), ağrıya sebep olmadığını (%76,2, p<0,05), konuşmalarını etkilemediğini (%97,6 p<0,05), ağız kokusuna neden olmadığı (%88,1 p<0,05) ve diş temizliğini etkilemediğini ancak daha özenli fırçalama gerektiğini ifade etmişlerdir (%83,3, p<0,05, Tablo 3).

Total ağız, üst ve alt lingual bölge Pİ arasında istatistiksel olarak anlamlı farklılık bulunmaktadır (p<0,05). Total ağız Pİ'i, üst lingual Pİ'inden (p<0,05); üst lingual Pİ de alt lingual Pİ'inden anlamlı derecede daha düşük tespit edilmiştir. (p<0,05, Tablo 4)

Tablo 4. Total ağız, üst ve alt lingual bölgelerin Pİ ve PKİ'lerinin karşılaştırılması.

	Total Ağız	Üst Lingual	Alt Lingual	p
	Ort±SS (Medyan)	Ort±SS (Medyan)	Ort±SS (Medyan)	
Pİ	0,80±0,60 (0,67)	1,08±0,74 (1)	1,94±0,94 (2)	0,000*
PKİ	0,69±0,52 (0,63)	0,69±0,60 (0,57)	1,04±0,71 (1)	0,000*

Friedman test, *p< 0,05

Total ağız, üst ve alt lingual bölge PKİ'leri arasında istatistiksel anlamlı farklılık bulunmaktadır (p<0,05). Alt lingual bölge PKİ'i, total ve üst lingual PKİ'den anlamlı derece yüksektir (p<0,05). Total ağız ve alt lingual bölge PKİ arasında istatistiksel farka rastlanmamıştır (p>0,05, Tablo 4).

TARTIŞMA

Aktif ortodontik tedavi bitiminde herhangi bir pekiştirme tedavi planlaması yapılmadığı takdirde, nüks olarak adlandırılan istenmeyen diş hareketleri ve aktif tedavi ile elde edilen düzeltimlerde geri dönüşler izlenebilmektedir.[11] Pekiştirme tedavi planlamasında ideal olan hasta ile beraber isteklerini, hayat şartlarını ve beklentilerini gözönünde tutarak, hastaya özgü planlamanın yapılması olmaktadır.[12] Kısacası her tedavide olduğu gibi pekiştirme tedavisinde de etkili olan, hekim ve hasta isteklerinde gerçekçi orta noktalar bulmaktır. Hekim bilgi birikimine dayanarak, hastaya özgü olarak beklenen olası nüksleri öngörüp ideal tedavisini planlarken, aynı zamanda hastanın bu konudaki işbirliğini ve tedaviye ait sorumlukları konusundaki tutumunu da göz önünde tutmalıdır. Wong ve Freer[5], pekiştirme tedavisi planlaması yaparken hekimlerin kendi istekleri doğrultusunda karar verdiklerini belirtmektedir. Elbette tüm planlama hastanın beklentileri doğrultusunda yapılamamaktadır, ancak yapılan ideal planlamaya hasta dahil edilip uzlaşma sağlanmadığı durumlarda da hiç bir fayda sağlanmama durumu ile de karşılaşmak mümkündür. Bu nedenle hasta ile aktif tedavi bitiminde etkin ve açıklayıcı bir görüşme yapmak gerekmektedir. Hekim için pasif takip olan pekiştirme tedavisinde hasta aktif rol almaktadır, bu nedenle yeni bir tedavi aşaması olan bu dönem için gerekli bilgilerin kendisine aktarılması son derece önem arz etmektedir. Pacheco-Pereira ve ark.[13] ortodontik tedavi ardından hasta ve hasta ailesinin memnuniyetlerine dair yaptıkları sistemik derlemede memnuniyetin, estetik sonuçlar, hekim hasta ilişkisi ve tedavinin olumlu psikolojik etkileri ile ilişkilendirmişlerdir. Buna karşı şikayetlerin bir kısmının da pekiştirme aygıt kullanımı kaynaklı olduğunu tespit etmişlerdir. Bu nedenle bu çalışmanda, sabit pekiştirme aygıtı bulunan hastaların pekiştirme dönemine ait bilgilendirilmelerini, memnuniyet veya şikayetleri ile ve bu pekiştirme aygıtlarının ağız hijyenine etkilerini incelemek amaçlanmıştır.

Çalışmamızda, hastaların anlamlı çoğunluğu ortodontik tedavileri sonlandırıldığında hem diş diziliminden (%66,7) hem de gülümseme estetiklerinden (%66,7) memnun olduklarını söylemişlerdir. Pekiştirme döneminde de bu diş dizilimi ve gülümseme estetiklerinden memnun olan hasta yüzdesi sırasıyla %64,3 ve %57,1'dir. Hastaların neredeyse tamamı (%92,7) pekiştirme aygıtına alışmalarının kolay olduğunu ifade etmişlerdir. Mallov ve ark.[3] çalışmalarında, hastaların çoğunun hem ortodontik tedavi bitiminde hem de o dönem içinde bulundukları pekiştirme döneminde diş dizilimlerinden memnun oldukları ifade ettiklerini rapor etmişlerdir. Bunun aksine, aynı çalışmada hastaların sadece %36'sının sabit pekiştirme aygıtlarından memnun olduğunu bildirmişlerdir.

Hastaların tedavi süreçleri içinde tedavileri konusunda bizzat sorumluluk almalarının tedavi başarısı üzerinde olumlu etkileri olmaktadır.[14] Mollov ve ark.[3]'nın çalışmasında hastaların çoğunluğu pekiştirme döneminin kendi sorumluluğunda olduğunu belirtirken sadece incelenen bireylerin onda biri bu sorumluluğun ortodontistlerinde olduğunu bildirmişlerdir. Benzer şekilde çalışmamızda hastaların %11,9'u pekiştirme döneminde dişlerinin yer değiştirmesinden ortodontistin sorumlu olduğunu, bu oranın tam iki katı hasta ise (%23,8) sorumluluğun kendilerinde olduğunu ifade etmişlerdir. Diş diziliminde hiçbir bozulmanın olmadığını ifade eden çalışma grubunun neredeyse yarısının ve diş diziliminde bozulma olan hastaların dörtte biri bu durumun normal fizyolojik bir durum olduğunu ifade etmektedir. Hastaların %4,8'ü hekiminin verdiği kontrol randevularını takip edemediğini ve %9,5'i pekiştirme aygıtını gerektiği gibi kullanmadığını ifade etmiştir. Hastaların %23,8 yaşanan değişimin fizyolojik bir gelişme olduğunu ifade etmiştir. Mallov ve ark.[3] çalışmalarında bunun fizyolojik bir gelişme olduğunu ifade eden hasta sayısını daha az olarak rapor etmişlerdir (%14).

Çalışmamızda total ağız Pİ'i, üst lingual Pİ'inden; üst lingual PI de alt lingual PI'inden daha düşük olarak tes-

pit edilmiştir. Alt lingual bölge PKİ'i, total ve üst lingual PKİ'den anlamlı derece yüksektir. Literatürde pekistirme aygıtlarının daha çok plak ve diştaşı birikimi ve gingival inflamasyonla ilişkili olduğu bildirilmiştir.[7,8] Bu durumun, pekiştirme aygıtının özellikle interdental bölgelerde diş temizliğini zorlaştırması kaynaklı olduğu düşünülmektedir.[4,8,15,16] Rody ve ark.[17] alt çeneye uygulanan pekiştirme aygıtlarının periodontal dokuların sağlığına etkilerini inceledikleri çalışmalarında, bu bölgede gerçekten de plak birikiminde artış ve gingivitis görüldüğünü bildirmişlerdir. Çalışmamızda alt lingual bölgede Pİ ve PKİ'inin daha yüksek olması, alt ön dişlerin mesio-distal genişlikleri daha dar olması ve buna bağlı olarak bu bölgede plak birikiminin daha kolay ve diş temizliğinin de daha zor olması ile açıklanabilir. Buna ek olarak üst bölge pekiştirme aygıtlarının periodontal dokulara etkileri ile ilgili literatürde çalışmamızla uyumlu olan çalışmaların yanısıra, farklı index sonuçları bildiren çalışmalar da mevcuttur. Çalışmamızdaki üst bölgede Pİ'i (1,08), Dietrich ve ark.[18] çalışmalarında buldukları değerlerler (1,14) ile benzerlik gösterirken, literatürde daha yüksek değerler de bildirilmiştir.[16,19,20]

SONUÇLAR

• Hastaların çoğu hem ortodontik tedavi bitiminde hem de pekiştirme aygıt kullanımından 1 sene sonra diş dizilimlerinden ve estetiklerinden memnundur.

• Diş dizilimlerinde geri dönüş yaşayan hastaların çoğu bu durumdan kendilerini sorumlu tutmaktadırlar.

• Hastaların çoğu sabit pekiştirme aygıtına alışmanın kolay olduğunu, ağrıya sebep olmadığını, konuşmalarını etkilemediğini, ağız kokusuna neden olmadığını ve diş temizliklerini etkilemediğini ifade etmiştir.

• Plak birikimi pekiştirme aygıtınına (hem üst hem alt çenede) bağlı olarak artmaktadır. Kanama indeksi ise alt çene pekiştirme aygıtlarında anlamlı artış göstermektedir.

• Hastaların çoğu pekiştirme dönemine ait bilgilerin sözlü verilmesini yeterli bulsa da, hastaların ¼'ü bu bilgilerin yazılı olarak verilmesi gerektiğini düşünmektedir.

KAYNAKLAR

1. Little RM. Stability and relaps of mandibular anterior alignment: University of Washington studies. Semin Orthod 2007; 41: 125-132.

2. Bondemark L, Holm AK, Hansen K, Axelsson S, Mohlin B, Brattstrom V, Paulin G, Pietila T. Long-term stability of orthodontic treatment and patient satisfaction. Angle Orthod 2007; 77: 181-191.

3. Mollov ND, Lindauer SJ, Best AM, Shroff B, Tufekçi E. Patient attitudes toward retention and perceptions of treatment success. Angle Orthod 2010; 80: 656-661.

4. Keim RG, Gottlieb EL, Nelson AH, Vogels DS III. 2008 JCO study of orthodontic diagnosis and treatment procedures, part 1: results and trends. J Clin Orthod 2008; 42: 625-640.

5. Wong P, Freer TJ. Patients' attitudes towards compliance with retainer wear. Aust Orthod J 2005; 21: 45-53.

6. Zachrisson BU. Long-term experience with direct-bonded retainers: update and clinical advice. J Clin Orthod 2007; 41: 728-737.

7. Levin L, Samorodnitzky-Naveh GR, Machtei EE. The association of orthodontic treatment and fixed retainers with gingival health. J Periodontol 2008; 79: 2087-2092.

8. Pandis N, Vlahopoulos K, Madianos P, Eliades T. Long-term periodontal status of patients with mandibular lingual fixed retention. Eur J Orthod 2007; 29: 2087-2092.

9. Saxer UP, Muhlemann HR. Motivation and Education. SSO Schweiz Monatsschr Zahnheild 1975; 85: 905-919.

10. Silness J, Loe H. Periodontal disease in pregnancy. II.correlation between oral hygiene and periodontal condition. Acta Odontol Scand 1964; 22: 121-135.

11. Rinchuse DJ, Miles PG, Sheridan JJ. Orthodontic retention and stability: a clinical perspective. J Clin Orthod 2007; 41: 125-132.

12. Littlewood SJ, Millett DT, Doubleday B, Bearn DR, Worthington HV. Retention procedures for stabilising tooth position after treatment with orthodontic braces (Review). Cochrane Database Syst Rev. 2016; 29: CD002283.

13. Pacheco-Pereira C, Pereira JR, Dİck BD, Perez A, Flores-Mir C. Factors associated with patient and parent satisfaction after orthodontic treatment: A systematic review. Am J Orthod Dentofacial Orthop 2015; 148: 652-659

14. Gurmankin AD, Baron J, Hershey JC, Ubel PA. The role of physicians' recommendations in medical treatment decisions. Med Decis Making 2002; 22: 262-271.

15. Butler J, Dowling P. Orthodontic bonded retainer. J Ir Dent Assoc 2005; 51: 29-32.

16. Corbett AI,Leggitt VL, Angelov N, Olson G, Caruso JM. Periodontal health of anterior teeth with two types of fixed retainers. Angle Orthod 2015; 85: 699-705.

17. Rody WJ Jr, Elmaraghy S, McNeight AM, Chamberlain CA, Antal D, Dolce C, Wheeler TT, McGorray SP, Shaddox LM. Effects of different orthodontic retention protocols on the periodontal health of mandibular incisors. Orthod Craniofac Res 2016; 19: 198-208.

18. Dietrich P, Patcas R, Pandis N, Eliades T. Long-term follow-up of maxillary faxed retention: survival rate and periodontal health. Eur J Orthod 2015; 37: 37-42.

19. Lang NP, Engelmayer H. Periodontal status in a group of Swiss soldiers age 28-32 years. SSO Schweiz Monatsschr Zahnheilkd 1979; 89: 1095-1102.

20. Röthlisberger B, Kuonen P, Salvi GE, Gerber J, Pjetursson BE, Attström R, Joss A, Lang NP. Periodontal conditions in Swiss army recruits: a comparative study between the years 1985, 1996 and 2006. J Clin Periodontol 2007; 34: 860-6.

Süt dişi pulpotomi tedavilerinde kullanılan hemostatik ajanlar

Hemostatic agents for pulpotomy treatment in primary teeth

Yrd. Doç. Dr. Ebru Delikan
Mersin Üniversitesi Diş Hekimliği Fakültesi
Pedodonti A.D., Mersin

Geliş tarihi: 23 Mart 2017

Kabul tarihi: 15 Ağustos 2018

doi: 10.5505/yeditepe.2018.02996

Yazışma adresi:
Yrd. Doç. Dr. Ebru Delikan
Mersin Üniversitesi Diş Hekimliği Fakültesi
Çiftlikköy Kampüsü Yenişehir 33343 Mersin – Türkiye
Tel: 05063817454
E-posta: e.delikan@gmail.com

ÖZET

Süt dişlerindeki mine ve dentin kalınlığının daimi dişlere göre daha az olması, pulpa odasının daimi dişlere göre göreceli olarak daha geniş olması ve süt dişlerinde pulpa boynuzlarının yüzeye daha yakın olması sebebi ile pulpal tedavi gereksinimi daimi dişlere göre daha fazla görülmektedir. Çocuk diş hekimliğinde pulpotomi tedavisi sıklıkla kullanılan bir yöntemdir ve tedavinin başarısında kullanılan materyal önemli faktörlerden biridir. Pıhtı formasyonu iyileşmeyi olumsuz etkilediği gibi bakteriler için uygun bir ortam oluşturup bölgede enflamasyon ve enfeksiyonu tetikleyebilmekte, ayrıca pulpa dokusu ile üzerine konulan medikamentin temasını engellediği için tedavi başarısını düşürmektedir. Bu yüzden pulpotomi tedavisinde kalan pulpa dokusunda pıhtıyı ortadan kaldıran etkili bir hemostazın tedavinin başarısını artırıcı bir rol oynadığı düşünülmektedir. Bu nedenlerden dolayı hemostatik ajanlar pulpotomi tedavilerinde kullanılmaya başlanmıştır. Bu makalede, çocuk diş hekimliği pratiğinde pulpotomi tedavilerinde kullanılan farklı hemostatik ajanların derlenmesi amaçlanmıştır.

Anahtar kelimeler: Çocuk diş hekimliği, pulpotomi, hemostatik ajanlar

SUMMARY

The need for pulpal treatment in the primary teeth is greater than the permanent teeth, because in primary teeth enamel and dentin is thinner, the pulp chamber is relatively wider and pulp horns are closer to the surface than permanent teeth. Pulpotomy is a frequently used method in pediatric dentistry and for the success of the treatment material is an important factor. Clot formation affects healing as well as it can create a favorable environment for the bacteria to induce inflammation and infection and also decreases the success of the treatment by preventing the pulp tissue- medicament contact. Therefore, it is believed that an effective haemostasis, increases treatment success. For these reasons hemostatic agents have begun to be used in pulpotomy treatments. The purpose of this paper is to review various hemostatic agents used in pulpotomy treatment in pediatric dentistry practice.

Keywords: Pediatric dentistry, pulpotomy, hemostatic agents

GİRİŞ

Diş çürüğü; diyet ile alınan karbonhidratların karyojenik bakteriler tarafından fermente edilmesi sonucu oluşan organik asitlerin, mineralize yapıdaki mine, dentin ve sementi parçalaması ile ortaya çıkan enfeksiyöz bir hastalıktır.[1] Gelişmiş ülkelerde bu hastalığın düzey, şiddet ve sekellerinde azalma görülmesine rağmen gelişmekte olan ülkelerde milyonlarca çocuk ve erişkinde çürüğe bağlı diş kayıpları ve malokluzyonlar görülmeye devam etmektedir. Süt dişlerindeki mine ve dentin kalınlığının daimi dişlere göre daha az olması, pul-

pa odasının daimi dişlere göre göreceli olarak daha geniş olması ve süt dişlerinde pulpa boynuzlarının yüzeye daha yakın olması sebebi ile pulpal tedavi gereksinimi daimi dişlere göre daha fazla görülmektedir.[2] Pulpotomi uygulamaları klinik olarak semptomsuz olan ve çürükle ekspoz olmuş süt dişlerinde en yaygın kabul gören bir tedavi yöntemidir.[3] Pulpotomi, enfekte kron pulpasının çıkarıldığı ve normal yapıdaki kök pulpasının biyouyumlu bir materyalle örtüldüğü konservatif bir tedavi alternatifidir.[4,5] Kök pulpası üzerine konulacak materyal bakterisit olmalı, pulpa ve periapikal dokulara zarar vermemeli, radiküler pulpanın iyileşmesini sağlamalı, alttaki daimi diş germine hiçbir risk oluşturmamalı, antibakteriyel olmalı ve fizyolojik kök rezorpsiyonu sürecini etkilememelidir.[6]

Pulpotomi tedavilerinin başarısı çocuğun yaşına, pulpadaki enflamasyon durumuna, kök rezorpsiyon derecesine, tedavide kullanılan tekniğe, kullanılan materyallere, yapılan restorasyonların sızdırmazlık özelliğine, gözlem süresine ve hekimin tecrübesi ve özenine bağlı olarak değişebilmektedir.

Günümüzde pulpotomi tedavilerinde kullanılan ajanların toksisite, mutajenite, sistemik dağılım, internal rezorpsiyon, pulpa enflamasyonu, doku nekrozu, radiküler kemikte yıkım, maliyetin fazla olması, karıştırma güçlüğü, renklenmeye neden olma, uzun sertleşme süresi, uygulama alanında dağılma ve tedavi başarı oranının düşük olması gibi farklı dezavantajları bulunmaktadır. "İdeal pulpotomi ajanı" henüz tanımlanamadığından dolayı yapılan çalışmalarla uygun materyal arayışları devam etmektedir.

Pulpotomi Teknikleri

Pulpotomi farmakolojik ve farmakolojik olmayan teknikler kullanılarak uygulanabilir. Elektrocerrahi ve lazer farmakolojik olmayan tekniklerdir.[7,8] Farmakolojik teknikler ise formokrezol, gluteraldehit, ferrik sülfat, kalsiyum hidroksit, mineral trioksit agregat (MTA), sodyum hipoklorit (NaOCl), Kemik morfogenetik protein (BMP), kalsiyum ile zenginleştirilmiş siman (CEM), biyoseramikler, medikal portland siman, Ankaferd Blood Stopper (ABS), kitosan gibi materyalleri içermektedir.[4,9-14]

Pulpotomi materyalleri tedavi etme yöntemlerine göre de şu şekilde sınıflandırılabilir:[15]

Devitalizan (mumyalaştırma, koterizasyon): Formokrezol, elektrocerrahi ve lazer

Koruyucu (minimal devitalizasyon, dentin yapımını indüklemeyen): Çinko oksit ojenol (ZOE), kortikosteroidli patlar, gluteraldehit ve ferrik sülfat

Rejeneratif (reperatif dentin yapımını indükleyen): Kalsiyum hidroksit, zenginleştirilmiş kollajen, dondurulmuş kurutulmuş kemik, demineralize dentin, BMP ve MTA.

Günümüze Kadar Kullanılan Pulpotomi Ajanları

Formokrezolün, ilk kez 1932 yılında Sweet tarafından diş hekimliğinde klinik uygulaması başlamıştır. Uzun yıllar pulpotomi tedavilerinde popülerliği devam eden ve %70-98 gibi yüksek başarı oranına sahip olmasına rağmen toksik, mutajenik ve karsinojenik potansiyel riski,[13,16] sistemik emilimi, hipoplastik ve/ veya hipomineralize mine defekti prevelansını arttırması ve dişeti ile temasında nekroza neden olmasından dolayı, yerine alternatif materyal arayışları devam etmektedir.[17,18] Uluslararası Kanser Araştırma Enstitüsü 2004 yılında formaldehiti karsinojenik madde sınıfına sokmuş olmasına rağmen,[19] formokrezol kullanılarak yapılan pulpotomi tedavileri ve kanser arasında bir direk bir ilişki gösterilememiştir.[20]

Çinko oksit ojenol (ZOE) mikroorganizma metabolizmalarını azaltıp toksik ürünlerin pulpaya difüzyonunu sınırlayarak pulpal inflamasyon bulgularını ortadan kaldıran sedatif bir materyaldir.[21] Çinko oksit ojenol ile yapılan pulpotomilerde internal rezorpsiyon olduğu gösterilmiştir[22,23] ve bu durumun ojenolle ilişkili olduğu düşünülmektedir.[24] Jamileh Ghoddusi ve ark.[25] immatur daimi dişlerde ZOE ve MTA'nın pulpotomi tedavilerinde etkinliğini araştırmışlar ve MTA'nın apeksogenezisin sağlanmasında ZOE'e göre daha başarılı olmasına rağmen, her iki materyalin de kök gelişimini devam ettirerek apeksin kapanmasını sağladığını radyografik olarak göstermişlerdir.

Gluteraldehit, 1979 yılında Kopel tarafından tanıtılmıştır ve yüksek fiksatif özelliği, düşük antijenik ve toksisitesi nedeniyle formokrezole alternatif olarak önerilmektedir. Süt dişi pulpotomilerinde farklı süre ve konsantrasyonlarda uygulanan gluteraldehitin klinik başarısı %51,4-98 olarak bildirilmiş[26] olmakla birlikte uzun dönem takiplerinde başarı oranı ciddi şekilde düşmüş olup, formokrezolün gösterdiği başarı oranına ulaşamadığı not edilmiştir.[3,26]

Kalsiyum hidroksit $Ca(OH)_2$ yüksek alkalen özelliği (pH=12) nedeniyle pulpa dokusu ile temas halinde yerleştirildiğinde kostik etkisi sonucu sınırlı nekroz alanı oluşturduğu ve canlı doku arasında yeni dentin oluşumunu stimule ettiğini göstermiştir.[27] Ayrıca birçok patojen mikroorganizma $Ca(OH)_2$' in yüksek alkali ortamında yaşayamamaktadır.[28] Süt dişlerinde kalsiyum hidroksit pulpotomilerinde klinik başarı oranı %31-100 arasında değişirken,[29] kronik pulpa iltihabı ve internal rezorpsiyon gibi dezavantajlarından dolayı pulpotomi tedavilerinde kullanımı ile ilgili tartışmalar vardır.[30] $Ca(OH)_2$ başarısında pulpal enflamasyon, kanama kontrolü ve final restorasyonun önemli faktörler olduğu bilinmektedir. Çürükle ekspoz süt dişlerinde $Ca(OH)_2$ kullanımında daha kapsamlı bir temizlik ve tam bir hemostaz sağlanması önerilmektedir.[26]

Mineral Trioksit Agregat (MTA), kök ucu dolgu materyali olarak piyasaya sunulmuş olsa da, kuafaj ve pulpotomilerde, kök gelişimi tamamlanmamış açık apeksli dişlerde apikal bariyer formasyonu oluşturma amacıyla, kök perforasyonlarının tamirinde ve kök kanal dolgu materyali olarak da kullanılan rejeneratif etki gösteren bir materyaldir.[31] MTA'nın en önemli özellikleri; biyouyumlu, bakterisidal

olması ve sementogenezisi uyarmasıdır. Ayrıca sızdırmazlık, dentinogenezis ve osteogenezisi uyarma özelliklerine sahip olması nedeniyle kök gelişimini tamamlanmamış immatur dişlerde direkt pulpa kuafajı, apeksogenezis ve apeksifikasyonda sıklıkla tercih edilmektedir.[32] Gri ve beyaz olmak üzere 2 formda pazarlanmaktadır. Birçok olumlu özelliğinin yanında MTA'nın maliyetinin fazla olması, dişlerde reklenmeye yol açması, karıştırma güçlüğü, çözücüsünün olmaması, uzun sertleşme süresi ve uygulama alanında dağılması gibi çeşitli dezavantajları yanısıra gri MTA'nın pulpotomi ve pulpa kuafajı gibi uygulamalarda dişlerde renklenmeye sebep olabileceği bildirilmektedir.[33,34] Süt dişi pulpotomi tedavilerinde MTA' nın başarı oranı %94-100 arasında değişmektedir.[32] Süt molar dişlerde 2016 yılında yapılan 3 yıl kontrollü bir çalışmada MTA ile yapılan pulpotomi tedavisinde pulpanın sağlıklı kaldığı histolojik olarak gösterilmiş ve pulpotomi tedavilerinde önerilen bir materyal olduğu belirtilmiştir.[35] Simancas-Pallares ve ark.,[4] Po-Yen Lin ve ark.,[36] Shirvani ve Agasy[37] MTA ile yapılan pulpotomilerde diğer materyallere kıyasla yüksek başarı tanımlarken, Anthonappa ve ark.[38] yaptıkları çalışmada pulpotomi tedavilerinde MTA'nın diğer materyallerden daha üstün olmadığını belirtmişlerdir. Coll ve ark.[39] tarafından 2017 yılında yayınlanan sistematik derlemede formokrezol ve MTA'nın pulpotomi tedavilerinde en yüksek başarı oranına sahip olduğu belirtilmiştir.

Biyoseramikler, kanal tedavilerinde kanal patı olarak, perforasyon tamirlerinde, retrograd dolgu maddesi olarak, apeksifikasyon, apeksogenezis ve vital pulpa tedavilerinde kullanılan ve çok iyi bir biyouyum ve klinik başarı gösteren materyallerdir.

BioAggregate, MTA'nın bazı özelliklerinin geliştirilmesi amaçlanarak laboratuarda sentezlenmiş, kalsiyum-silikat-fosfat bazlı, biyouyumlu, su bazlı bir biyoseramiktir. MTA ile aynı kullanım endikasyonuna sahiptir. BioAggregate kullanılarak yapılan parsiyel pulpotomi vakaları klinik ve radyografik olarak 24 ay takip edilmiş, çalışma sonucunda spontan ağrı, periapikal radyolusensi, koronal renklenme olmadığı ve pulpa vitalitesinin ise devam ettiği belirtilmiştir.[40]

Biodentine, yakın zamanda popülerlik kazanan, biyomineralizasyon ve pulpadaki hücre çoğalmasını arttıran, MTA ile aynı kullanım alanlarına sahip, biyoaktif inorganik kalsiyum silikat esaslı bir materyaldir. Dentine benzer mekanik özelliklere sahip olan Biodentine, vital pulpa ile temasa geçtiğinde reparatif dentin üretimini sağlamaktadır.[41] Collado-Gonzalez ve ark.[42] tarafından eksfoliye süt dişlerinden elde edilen kök hücreler üzerinde çeşitli pulpotomi materyallerinin sitotoksisitesi ve bioaktivitesi incelenmiş ve Biodentine'nin Angelus MTA, Theracal LC ve IRM'den daha iyi hücresel uyumluluğa ve bioaktiviteye sahip olduğu belirtilmiştir. Kalsiyum hidroksit ve Biodentine kullanılarak yapılan pulpotomilerde dentin köprüsü oluşumunu karşılaştıran bir çalışmaya göre ise Biodentine grubunda istatistiksel olarak anlamlı bir fark bulunmuştur.[43] Biodentin ve MTA' nın direk pulpa kaplamasındaki klinik başarılarının karşılaştırıldığı çalışmaya göre ise; her iki materyal de pulpa tarafından tolere edilebilir ve kaplama ajanının altında dentin köprüsü oluşumu sağlar, ayrıca Biodentine ile kıyaslandığında MTA'nın kaviteye yerleştirilmesi daha zor ve zaman alıcı olduğundan dolayı Biodentin MTA'ya alternatif olarak kullanılabilecek bir materyaldir.[44]

Endosequence Kök Tamir Materyalin (ERRM), biyoseramik bazlı ürünlerden bir diğeridir. Kullanım alanları MTA ile aynıdır. Marconyak ve ark.[45] çekilmiş dişlerde yaptıkları çalışmaya göre ERRM ve Biodentine pulpotomi tedavileri sonrasında farklı MTA türlerine göre daha az koronal diş renklenmesine sebep olmaktadır. İnsan fibroblast hücrelerinde MTA, ERRM, $Ca(OH)_2$'in sitotoksitelerinin araştırılmış, Angelus MTA ve ERRM'nin sitotoksisitesi benzer seviyelerde bulunurken, $Ca(OH)_2$'in hücreler üzerindeki sitotoksisitesi istatiksel olarak belirgin derecede yüksek bulunmuştur.[46]

Kemik morfogenetik proteinler (BMP), vücudun doğal proteinlerine benzer rekombinant dentinojenik proteinler ile reperatif dentini indüklediği düşünülmektedir. Pulpa dokusunda en çok çalışma yapılan proteinler BMP-2, BMP-4 ve BMP-7'dir. Rutherford[47] maymun dişlerinde yaptığı bir çalışmada rekombinant human BMP-2 ve BMP-4' ün olgun pulpa hücrelerinin osteoblastlara farklılaşmasını sağladığını, farklı bir çalışmada Nakashima[48] ise BMP kullanılarak yapılan pulpotomi tedavisinde reparatif dentin formasyonuna ilaveten 8 hafta sonrasında odontoblastların tübüler dentin oluşturduklarını belirtmişlerdir.

Hemostatik Ajanların Pulpotomide Kullanımı

Pıhtı formasyonu iyileşmeyi olumsuz etkilediği gibi bakteriler için uygun bir ortam oluşturup bölgede enflamasyon ve enfeksiyonu tetikleyebilmekte,[37] ayrıca pulpa dokusu ile üzerine konulan medikamentin temasını engellediği için tedavi başarısını düşürmektedir. Bu yüzden pulpotomi tedavisinde kalan pulpa dokusunda pıhtıyı ortadan kaldıran etkili bir hemostazın tedavinin başarısını artırıcı bir rol oynadığı düşünülmektedir. Günümüzde farklı hemostatik ajanlar pulpotomi tedavilerinde kullanılmaktadır.

Ferrik Sülfat

Günümüzde pulpotomide kullanılan hemostatik ajanlardan birisi de ferrik sülfattır. Kimyasal formülü $Fe_2(SO_4)_3$ olan ferrik sülfat asidik pH' sının etkisiyle kanın hem demir hem de sülfat iyonları ile reaksiyona girmesini ve kan proteinlerinin aglütinasyonunu sağlar. Kan ile kimyasal raksiyona giren ferrik sülfat demir- iyon kompleksi oluşturmaktadır.[49] Oluşan bu kompleks damar yüzeyini zar halinde mekanik olarak kaplar ve hemostaz sağlanır.[50] Sistemik dağılım göstermemesi, yüksek asidik pH' sından

dolayı sterilize edilmesi gerekmemesi, oda ısısında saklanabilmesi, ucuz bir materyal olması, dokuyu mumifiye etmemesi, yüksek klinik başarı oranına sahip olması ve kısa uygulama süresi (15sn) gibi bir çok avantajları olsa da ferrik sülfatın sitotoksik etkisinin olduğu ve doku nekrozuna yol açtığı bilinmektedir.[49] Bu yüzden cerrahi alanın serum fizyolojik ile çok iyi yıkanarak ferrik sülfatın uzaklaştırılması önerilir. Landau ve Johnsen[51] tarafından yapılan bir hayvan çalışmasında ve daha sonra yapılan farklı klinik çalışmalarda süt dişi pulpotomilerinde ferrik sülfatın klinik başarısı formokrezole yakın bulunmuştur. Son zamanlarda yayınlanan bir meta analizde pulpotomilerde MTA'nın ferrik sülfattan daha başarılı olduğu fakat ferrik sülfat ile formokrezol başarısı arasında istatistiksel farklılık olmadığı saptanmıştır.[39]

Sodyum Hipoklorit

Antimikrobiyal aktivitesi, doku eritme özelliği, deterjan aktivitesi, hemostaz sağlaması ve toksik ürünleri nötralize etme yeteneğinden dolayı endodontik tedavilerde sodyum hipokloritin (NaOCl) irrigasyon solüsyonu olarak yaygın bir kullanımı vardır.[52] Pulpotomilerde NaOCl' in klinik ve radyografik başarı oranı sırasıyla %100 ve %76' dır.[53] Kolaylıkla ulaşılabilmesi, ucuz olması ve uygulama zamanının kısa olması avantajlarıdır. Bunun yanında eksternal/internal kök rezorbsiyonu ve radiküler kemikte yıkıma yol açabilme gibi dezavantajları da bulunmaktadır. 2013 yılında formokrezol ve NaOCl pulpotomi başarısını karşılaştıran bir çalışmada iki ajan başarısında istatistiksel fark bulunamamıştır.[54] Farsi ve ark.[55] onsekiz aylık takipli çalışmalarında NaOCl, formokrezol ve ferrik sülfat materyallerini karşılaştırmış ve 3 pulpotomi ajanı arasında klinik ve radyolojik başarıda anlamlı farklılık olmadığını belirtmişlerdir. Ancak yapılan bir meta analiz sonucuna göre ise 18 aylık sürede NaOCl başarısının formokrezole oranla istatistiksel olarak anlamlı olarak düşük olduğu belirtilmiştir.[39]

Ankaferd Blood Stopper

Ankaferd Blood Stopper (ABS) (Ankaferd Drug INC, Istanbul, Turkey) beş değişik bitkisel içerikten oluşmaktadır: Thymus vulgaris, Glycyrrhiza glabra, Vitis vinifera, Alpinia officinarium ve Urtica dioca. Sağlık Bakanlığı tarafından ABS'nin dental cerrahi işlemlerde ve eksternal kanamalarda hemostatik ajan olarak kullanımı onaylanmıştır. Ankaferd Blood Stopper, endotel, kan hücreleri, anjiyogenez, hücresel büyüme ve damarlar üzerinde çeşitli etkilere sahiptir. Ve fizyolojik pıhtılaşmadan bağımsız olarak sistemik dolaşımı etkilemeden kan hücrelerini içeren bir protein ağını kullanarak eritrositlerin agregasyonunu sağlamaktadır. Mekanizması koagülasyon faktörlerinden etkilenmediği için primer ya da sekonder hemostaz defekti olan hastalarda da kullanılabilmektedir.[15]

Ankaferd Blood Stopper ile nemlendirilen pamuk pelet 10-15sn pulpa odasında bekletilip, bir dakika içerisinde tam bir hemostazın sağlandığı görüldükten sonra pulpa odası steril salin solüsyonu ile yıkanarak pulpotomi tedavisine devam edilmektedir. Odabaş ve ark.[15] ABS + kalsiyum hidroksit ile yapılan süt dişi pulpotomilerinde yapılan 12 aylık takip sonucu %95 başarı oranı bildirirken, farklı bir çalışmada pulpotomi tedavilerinde ABS' ın formokrezole alternatif bir ajan olabileceğini vurgulanmıştır.[14] Ankaferd Blood Stopper ve ferrik sülfatın karşılaştırıldığı klinik bir çalışmada pulpotomi tedavilerinde klinik ve radyolojik başarının benzer olduğu belirtilmiştir.[56] Pulpotomi tedavilerinde ABS'ın %89-100 arasında değişen başarı oranına sahip olduğu gösterilmiştir.[14,15]

Kitosan

CeloxTM (MedTrade Products Ltd, Cheshire, UK) hafif, orta, şiddetli ve ağır kanamaları kontrol altına almak için, açık kanama bölgelerinde kanamayı durdurma amacıyla üretilmiş, bir denizsel polimer hemostatik granüler tozdur. Celox granülleri kan ile reaksiyonu kolaylaştıran ve hızlandıran maddelerin yanında küçük artı yüklü kitosan parçacıkları içerir. Selülozdan sonra dünyada ikinci en yaygın olarak bulunan polisakkarit kitosandır.[57] Kitosan ağırlıklı olarak deniz kabuklularının (karides, deniz böceği, deniz mantarı, deniz solucanı vb) kabuklarından elde edilen bir karbonhidrat olan kitinden elde edilir. Kitosanın etki mekanizmasının, klasik koagülasyon kaskadından bağımsız olarak eritrosit hücre membranı ile elektrostatik etkileşmesine bağlı olduğu ileri sürülmüştür. Eritrositler arasındaki çapraz köprü oluşumuyla hemostazı arttırdığı, böylece yapay bir pıhtı oluşturduğu da varsayılmaktadır.[58] Kitosanın pıhtılaşma faktörleri ya da trombositlerin yokluğunda pıhtı oluşumunu arttırdığı, bundan dolayı koagülopatik ya da antikoagülan tedavi alan hastalarda kullanışlı olabileceği kanıtlanmıştır.[59]

Kitosanın hemostatik özelliğinin tamamen vücut pıhtılaşma mekanizmasından bağımsız olmasının yanısıra, antibakteriyel, antifungal, antimikrobik olması gibi avantajları bulunmakta, aynı zamanda yara iyileşmelerine de olumlu katkı sağlamaktadır.[60] Tıp alanında birçok uygulama çalışmalarına sahip olan kitosan hemostatik ajanı günümüzde süt dişi pulpotomi tedavisinde de kullanılmaya başlanmıştır. Koronal pulpa çıkarıldıktan sonra steril salin solüsyonu ile karıştırılarak hazırlanan ajan 15-20sn pulpa odasına yerleştirilir, hemoraji sağlandıktan sonra steril salin solüsyonu ile pulpa odası yıkanarak pulpotomi tedavisi aşamalarına devam edilir. 2011 yılında kitosan ve $Ca(OH)_2$ ile yapılan hayvan çalışmasında kitosan grubunda reperatif dentin oluşumunun arttığı ve kitosanın biyouyumluluğunun daha iyi olduğu vurgulanarak, pulpotomi tedavileri için uygun bir materyal olduğu belirtilmiştir.[61] Balata ve ark.[62] 2017 yılında çözünebilir kitosan içerisine propolis ilave ederek yaptıkları pulpotomi tedavilerinde formokre-

zole kıyasla daha az pulpal inflamasyon olduğunu belirtmişler ve kitosan içeren tüm örneklerde sert doku oluşumu sağladığını vurgulamışlardır.

SONUÇ

Süt dişlerinde pulpotomi tedavileri birçok farklı teknik ve materyal kullanılarak yapılabilmektedir. Tedavideki başarı vaka seçimi, doğru endikasyon ve kullanılan medikamente bağlı olarak değişmektedir. "İdeal pulpotomi ajanı" henüz tanımlanamadığından pulpotomi tedavilerinde hala materyal çalışmaları devam etmektedir.

Formokrezol ve MTA, pulpotomi tedavilerinde en yüksek başarı oranına sahip olmasına rağmen iki materyalinde farklı dezavantajları bulunmaktadır. $Ca(OH)_2$, pulpotomi tedavilerinde formokrezol ve MTA'dan daha düşük başarıya sahiptir. BMP pulpotomileri genellikle hayvan çalışmalarında yapılmış olup, tedavi başarısının daha doğru değerlendirilebilmesi için klinik çalışmalara ihtiyaç vardır. Pulpotomi tedavilerinde ilk kullanılan hemostatik ajan olan ferrik sülfatın başarı oranı istatistiksel olarak formokrezolden farklı değilken, MTA'dan daha düşüktür. Yine bir hemostatik ajan olarak değerlendirilebilen NaOCl ise formokrezol ve MTA ile kıyaslandığında düşük başarı oranına sahiptir. Pulpotomi tedavilerinde yeni sayılabilecek hemostatik ajanlar olan ABS ve Kitosan ilgili sınırlı sayıda yapılmış klinik çalışmalar bu ajanların pulpotomi tedavilerinde başarılı olabileceğini göstermektedir. Klasik materyallerin yanı sıra alternatif güncel materyallerin pulpotomi tedavilerinde kullanımının klinikte yer bulabilmesi için daha fazla çalışmaya ihtiyaç duyulmaktadır.

KAYNAKLAR

1. Fejerskov ONB, Kidd, E.A.M. Clinical and Histologic Manifestations of Dental Caries. Copenhagen: Blackwell Munksgaard; 2003.

2. Caufield PW, Cutter GR, Dasanayake AP. Initial acquisition of mutans streptococci by infants: evidence for a discrete window of infectivity. J Dent Res 1993; 72: 37-45.

3. Fuks ABKA, Guelmann, M. Pulp Therapy for the Primary Dentition Pediatric Dentistry Infancy Through Adolescence. Elsevier Saunders: St. Louis, Missouri; 2013.

4. Simancas-Pallares MA, Diaz-Caballero AJ, Luna-Ricardo LM. Mineral trioxide aggregate in primary teeth pulpotomy. A systematic literature review. Med Oral Patol Oral Cir Bucal 2010; 15: e942-946.

5. Nadin G, Goel BR, Yeung CA, Glenny AM. Pulp treatment for extensive decay in primary teeth. Cochrane Database Syst Rev 2003:CD003220.

6. Pinkham JR. Pediatric Dentistry: Infancy Through Adolescence. Philadelphia: W.B.Saunders Company; 1999.

7. Dean JA, Mack RB, Fulkerson BT, Sanders BJ. Comparison of electrosurgical and formocresol pulpotomy procedures in children. Int J Paediatr Dent 2002; 12: 177-182.

8. Liu JF, Chen LR, Chao SY. Laser pulpotomy of primary teeth. Pediatr Dent 1999; 21: 128-129.

9. Ansari G, Ranjpour M. Mineral trioxide aggregate and formocresol pulpotomy of primary teeth: a 2-year follow-up. Int Endod J 2010; 43: 413-418.

10. Fuks AB, Bimstein E, Guelmann M, Klein H. Assessment of a 2 percent buffered glutaraldehyde solution in pulpotomized primary teeth of schoolchildren. ASDC J Dent Child 1990; 57: 371-375.

11. Ibricevic H, Al-Jame Q. Ferric sulphate and formocresol in pulpotomy of primary molars: long term follow-up study. Eur J Paediatr Dent 2003; 4: 28-32.

12. Nakashima M. Induction of dentin formation on canine amputated pulp by recombinant human bone morphogenetic proteins (BMP)-2 and -4. J Dent Res 1994; 73: 1515-1522.

13. Asgary S, Ahmadyar M. Vital pulp therapy using calcium-enriched mixture: An evidence-based review. J Conserv Dent 2013; 16: 92-98.

14. Yaman E, Gorken F, Pinar Erdem A, Sepet E, Aytepe Z. Effects of folk medicinal plant extract Ankaferd Blood Stopper((R)) in vital primary molar pulpotomy. Eur Arch Paediatr Dent 2012; 13: 197-202.

15. Odabas ME, Cinar C, Tulunoglu O, Isik B. A new haemostatic agent's effect on the success of calcium hydroxide pulpotomy in primary molars. Pediatr Dent 2011; 33: 529-534.

16. Lewis BB, Chestner SB. Formaldehyde in dentistry: a review of mutagenic and carcinogenic potential. J Am Dent Assoc 1981; 103: 429-434.

17. Milnes AR. Is formocresol obsolete? A fresh look at the evidence concerning safety issues. J Endod 2008; 34: S40-46.

18. Camp JHF, A.B. Pediatrics: endodontic treatment for the primary and young permanent dentition. St. Louis: Mosby Elsevier; 2006.

19. International Agency for Research on Cancer WHO, Press Release No. 153 J, 2004. Available from: URL: http://www.iarc.fr/ENG/Press_Releases/archives/pr153a.html (accessed October 7, 2005).

20. Fuks AB, Michaeli Y, Sofer-Saks B, Shoshan S. Enriched collagen solution as a pulp dressing in pulpotomized teeth in monkeys. Pediatr Dent 1984; 6: 243-247.

21. McDonald RE AD, Dean JA. Dentistry for the Child and Adolescent. St. Louis: Mo: Mosby Co; 2004.

22. Berger JE. A review of the erroneously labeled "mummification" techniques of pulp therapy. Oral Surg Oral Med Oral Pathol 1972; 34: 131-144.

23. Boller RJ. Reactions of pulpotomized teeth to zinc oxide and formocresol-type drugs. ASDC J Dent Child 1972; 39: 298-307.

24. Hansen HP, Ravn JJ, Ulrich D. Vital pulpotomy in primary molars. A clinical and histologic investigation of

the effect of zinc oxide-eugenol cement and Ledermix. Scand J Dent Res 1971; 79: 13-25.
25. Ghoddusi J, Shahrami F, Alizadeh M, Kianoush K, Forghani M. Clinical and radiographic evaluation of vital pulp therapy in open apex teeth with MTA and ZOE. N Y State Dent J 2012; 78: 34-38.
26. Ranly DM, Garcia-Godoy F, Horn D. Time, concentration, and pH parameters for the use of glutaraldehyde as a pulpotomy agent: an *in vitro* study. Pediatr Dent 1987; 9: 199-203.
27. Tagger E, Tagger M. Pulpal and periapical reactions to glutaraldehyde and paraformaldehyde pulpotomy dressing in monkeys. J Endod 1984; 10: 364-371.
28. Shumayrikh NM, Adenubi JO. Clinical evaluation of glutaraldehyde with calcium hydroxide and glutaraldehyde with zinc oxide eugenol in pulpotomy of primary molars. Endod Dent Traumatol 1999; 15: 259-264.
29. Magnusson B. Therapeutic pulpotomy in primary molars--clinical and histological follow-up. I. Calcium hydroxide paste as wound dressing. Odontol Revy 1970; 21: 415-431.
30. Schroder U. A 2-year follow-up of primary molars, pulpotomized with a gentle technique and capped with calcium hydroxide. Scand J Dent Res 1978; 86: 273-278.
31. Ranly DM, Garcia-Godoy F. Current and potential pulp therapies for primary and young permanent teeth. J Dent 2000; 28: 153-161.
32. Markovic D, Zivojinovic V, Vucetic M. Evaluation of three pulpotomy medicaments in primary teeth. Eur J Paediatr Dent 2005; 6: 133-138.
33. Noorollahian H. Comparison of mineral trioxide aggregate and formocresol as pulp medicaments for pulpotomies in primary molars. Br Dent J 2008; 204: E20.
34. Fallahinejad Ghajari M, Mirkarimi M, Vatanpour M, Kharrazi Fard MJ. Comparison of pulpotomy with formocresol and MTA in primary molars: a systematic review and meta- analysis. Iran Endod J 2008; 3: 45-49.
35. Godhi B, Tyagi R. Success Rate of MTA Pulpotomy on Vital Pulp of Primary Molars: A 3-Year Observational Study. Int J Clin Pediatr Dent 2016; 9: 222-227.
36. Lin PY, Chen HS, Wang YH, Tu YK. Primary molar pulpotomy: a systematic review and network meta-analysis. J Dent 2014; 42: 1060-1077.
37. Shirvani A, Asgary S. Mineral trioxide aggregate versus formocresol pulpotomy: a systematic review and meta-analysis of randomized clinical trials. Clin Oral Investig 2014; 18: 1023-1030.
38. Anthonappa RP, King NM, Martens LC. Is there sufficient evidence to support the long-term efficacy of mineral trioxide aggregate (MTA) for endodontic therapy in primary teeth? Int Endod J 2013; 46: 198-204.
39. Coll JA, Seale NS, Vargas K, Marghalani AA, Al Shamali S, Graham L. Primary Tooth Vital Pulp Therapy: A Systematic Review and Meta-analysis. Pediatr Dent 2017; 39: 16-123.
40. Tuloglu N, Bayrak S. Partial Pulpotomy with BioAggregate in Complicated Crown Fractures: Three Case Reports. J Clin Pediatr Dent 2016; 40: 31-35.
41. Chang SW, Lee SY, Kum KY, Kim EC. Effects of ProRoot MTA, Bioaggregate, and Micromega MTA on odontoblastic differentiation in human dental pulp cells. J Endod 2014; 40: 113-118.
42. Collado-Gonzalez M, Garcia-Bernal D, Onate-Sanchez RE, Ortolani-Seltenerich PS, Alvarez-Muro T, Lozano A . Cytotoxicity and bioactivity of various pulpotomy materials on stem cells from human exfoliated primary teeth. Int Endod J 2017; 50 Suppl 2: e19-e30.
43. Grewal N, Salhan R, Kaur N, Patel HB. Comparative evaluation of calcium silicate-based dentin substitute (Biodentine(R)) and calcium hydroxide (pulpdent) in the formation of reactive dentin bridge in regenerative pulpotomy of vital primary teeth: Triple blind, randomized clinical trial. Contemp Clin Dent 2016; 7: 457-463.
44. Nowicka A, Lipski M, Parafiniuk M, Sporniak-Tutak K, Lichota D, Kosierkiewicz A . Response of human dental pulp capped with biodentine and mineral trioxide aggregate. J Endod 2013; 39: 743-747.
45. Marconyak LJ Jr KT, Roberts HW, Roberts MD, Aparicio A, Himel VT, Sabey KA. A Comparison of Coronal Tooth Discoloration Elicited by Various Endodontic Reparative Materials. J Endod 2016; 42: 470-473.
46. Hirschman WR, Wheater MA, Bringas JS, Hoen MM. Cytotoxicity comparison of three current direct pulp-capping agents with a new bioceramic root repair putty. J Endod 2012; 38: 385-388.
47. Rutherford RB, Wahle J, Tucker M, Rueger D, Charette M. Induction of reparative dentine formation in monkeys by recombinant human osteogenic protein-1. Arch Oral Biol 1993; 38: 571-576.
48. Nakashima M. The induction of reparative dentine in the amputated dental pulp of the dog by bone morphogenetic protein. Arch Oral Biol 1990; 35: 493-497.
49. Agamy HA, Bakry NS, Mounir MM, Avery DR. Comparison of mineral trioxide aggregate and formocresol as pulp-capping agents in pulpotomized primary teeth. Pediatr Dent 2004; 26: 302-309.
50. Mooney GC, North S. The current opinions and use of MTA for apical barrier formation of non-vital immature permanent incisors by consultants in paediatric dentistry in the UK. Dent Traumatol 2008; 24: 65-69.
51. Landau MJ, Johnsen, D.C. Pulpal responses to ferric sulfate in monkeys. J Dent Res 1988; 67: 215.
52. Vargas KG, Packham B, Lowman D. Preliminary evaluation of sodium hypochlorite for pulpotomies in primary molars. Pediatr Dent 2006; 28: 511-517.
53. Haghgoo R, Abbasi F. A histopathological compari-

son of pulpotomy with sodium hypochlorite and formocresol. Iran Endod J 2012; 7: 60-62.
54. Shabzendedar M, Mazhari F, Alami M, Talebi M. Sodium hypochlorite vs formocresol as pulpotomy medicaments in primary molars: 1-year follow-up. Pediatr Dent 2013; 35: 329-332.
55. Farsi DJ, El-Khodary HM, Farsi NM, El Ashiry EA, Yagmoor MA, Alzain SM. Sodium Hypochlorite Versus Formocresol and Ferric Sulfate Pulpotomies in Primary Molars: 18-month Follow-up. Pediatr Dent 2013; 37: 535-540.
56. Cantekin K, Gumus H. Success Rates of Ankaferd Blood Stopper and Ferric Sulfate as Pulpotomy Agents in Primary Molars. Int Sch Res Notices 2014: 8: 819605.
57. Nicolson JW. Biologic Considerations. Fundamentals of Operative Dentistry: A Contemporary Approach. Hanover Park: Ouintessence Publishing 1996.
58. Mjor IA. The exposed pulp Pulp-dentin biology in restorative dentistry: Quintessence Int 2002; 33: 113-135.
59. Torabinejad MW, R.E. Endodontics Principles and Practice. W.B. Saunders Co; 2009.
60. Shen EC, Chou TC, Gau CH, Tu HP, Chen YT, Fu E. Releasing growth factors from activated human platelets after chitosan stimulation: a possible bio-material for platelet-rich plasma preparation. Clin Oral Implants Res 2006; 17: 572-578.
61. SHANG Jia-jian GL-h, LIU Xiao-yong,ZHAO Bao-rong,-NIU Jing-lu,YANG Sheng-hui. Experimental study of chitosan on vital pulpotomy in primary teeth. Beijing Journal of Stomatology 2011; 4.
62. Balata GF AM, Mahmoud GM, Matar MA, Abd El-Latif AN. Formulation of Saudi propolis into biodegradable chitosan chips for vital pulpotomy. Curr Drug Deliv 2017; 4: 100-118.

Endodontide çalışma boyu belirleme yöntemleri

Working length determination methods in endodontics

Yrd. Doç. Dr. Özgür Genç Şen
Yüzüncü Yıl Üniversitesi, Diş Hekimliği Fakültesi, Endodonti A.D., Van

Araş. Gör. Ali Erdemir
Yüzüncü Yıl Üniversitesi, Diş Hekimliği Fakültesi, Endodonti A.D., Van

Geliş tarihi: 10 Mart 2017

Kabul tarihi: : 01 Haziran 2017

doi: 10.5505/yeditepe.2018.94940

Yazışma adresi:
Yrd. Doç. Dr. Özgür Genç Şen
100. Yıl Üniversitesi Kampüsü, Diş Hekimliği Fakültesi
Endodonti Anabilim Dalı 65080 Van - Türkiye
Tel: 05056884429
E-posta: dr.ogenc@yahoo.com

ÖZET

Çalışma boyunun doğru belirlenmesi, başarılı endodontik tedavinin en önemli basamaklarından biridir. Çalışma boyu, koronalde belirlenen bir referans noktasından apikalde kanal tedavisi işlemlerinin sonlandırılacağı sınıra kadar devam eden mesafe olarak tanımlanır. Genel olarak, minör apikal foramen, bu tedavi işlemlerinin bitirileceği son nokta olarak kabul görmektedir. Kök kanal uzunluğunun belirlenmesinde; parmak hassasiyeti, radyografik incelemeler, dijital görüntüleme yöntemleri, kağıt koni yöntemi, elektronik yöntem ve bu yöntemlerin farklı kombinasyonları kullanılabilmektedir. Bu derlemenin amacı, çalışma boyu belirleme yöntemlerinin çalışma prensipleri, avantajları, dezavantajları ve teknik gelişimlerinin gözden geçirilmesidir.

Anahtar kelimeler: Endodonti, diş apeksi, odontometri, radyografi, taktil hissi

SUMMARY

Accurate determination of the working length is one of the crucial steps for a successful endodontic treatment. Working length is defined as the distance from a determined coronal reference point to the level at which root canal treatment procedures should terminate. Minor apical foramen is generally accepted as the termination point of these treatment procedures. Tactile sense, radiographic examinations, digital imaging systems, paper point technique, electronic method and different combinations of these methods are used for the determination of root canal length. The aim of this review is to present an overview on working principles, advantages, disadvantages and technical developments of the working length determination methods.

Keywords: Endodontics, tooth apex, odontometry, radiography, tactile sense

GİRİŞ

Etkili bir kemomekanik preparasyon ve sızdırmaz bir kök kanal dolgusunun yapılabilmesi için çalışma boyunun doğru belirlenmesi şarttır. Kök kanal çalışma boyu, koronal olarak belirlenen bir referans noktasından kanalın şekillendirilip doldurulacağı noktaya kadar uzanan mesafedir.[1] Kök kanal preparasyonu ve dolgusunun genel olarak 'minör apikal foramen' de bitirilmesi kabul görmektedir.[2] 'Minör apikal foramen' , kök pulpasının ve periodontal alanla birleştiği sınır olarak tarif edilir. 'Apikal daralım' veya 'fizyolojik foramen' olarak da adlandırılır. Anatomik apeksten 0-2mm içeride yer alabileceği gösterilmiştir.[3] Bununla birlikte, apikal foramen her zaman dişin anatomik apeksi ile aynı doğrultuda yer almaz. Foramen açılımı apeksin lateralinde ve 3mm'yi bulan uzaklıklarda olabilmektedir.[4] Dolayısıyla, hekimin gözle göremediği fakat tedavi başarısında büyük önem taşıyan bu noktanın belirlenmesi titizlikle yapılmalıdır.[5]

Endodontik tedavinin başarısında eğeleme, temizleme, dezenfeksiyon ve tıkama işlemlerinin apikal daralımda bitirilmesinin olumlu etkisi, çok eski yıllardan beri bilinmektedir.[6,7] Çalışma boyu doğru belirlendiğinde, apikalde olabildiğince küçük bir yara yüzeyi oluşmakta ve iyileşme potansiyeli yükselmektedir. Kök kanal boyundan uzun çalışıldığında ise apikalde hem daha geniş bir yara yüzeyi oluşmakta hem de kanal aletleri, kanal içi debris, enfekte doku artıkları, irriganlar ve kanal dolgu maddelerinin periapikal dokulara taşmasıyla tedavi başarısı düşmektedir. Apikal foramenin ilerisine geçilerek yapılan enstrümantasyonun apikaldeki iyileşmeyi belirgin olarak bozduğunu gösteren çok sayıda çalışma mevcuttur.[8-10] Diğer yandan, kanal tıkamasının kök kanal boyundan kısa yapılması durumunda, özellikle enfekte kanallarda yeterli bir temizleme ve tıkama yapılmamaktadır. Kanalın apikalinde kalan boşluklar bakterilerin yaşaması ve çoğalması için uygun bir barınak oluştururken, kanal içine sızabilecek doku sıvıları bu mikroorganizmaların besin ihtiyacını karşılayabilmektedir. Bu sebeple özellikle enfekte vakalarda kanalın apikal 3 mm lik bölümünün iyi temizlenip doldurulması büyük önem taşımaktadır. Bu bölgede sıklıkla yer alan yan kanallar, dallanmalar, istmuslar ve kanal düzensizlikleri de tedavi başarısı üzerindeki etkisini artırmaktadır.[11]

Çalışma boyunun doğru belirlenebilmesi için:

- Preoperatif teşhis filmi alınmalı
- Parmak ucu hassasiyetinin artması için koronal preflaring yapılmalı
- Tek bir çalışma boyu belirleme yöntemi kullanmak yerine vakaya göre bir kaç yöntemle doğrulama yapılmalı
- Çalışma boyu apeks bulucu ile belirlendikten sonra radyografla kontrol edilmelidir.

Kök kanal tedavisinde çalışma boyunun belirlenmesinde çeşitli yöntemler kullanılmaktadır. Bunlar; parmak hassasiyeti, kağıt koni incelemeleri, radyografik yöntemler ve elektronik yöntemlerdir. Bir yöntemle belirlenen çalışma boyu uzunluğunu, pek çok vakada bir diğer yöntemle doğrulamak gerekebilir.

Parmak Hassasiyeti

Klinisyen, kanal eğesinin sıkıştığı veya dirençle karşılaştığı noktayı parmak hassasiyetiyle tespit etmeye çalışır. Çalışma boyu belirlenmesinde deneyimli bir hekim için faydalı olabilecek bir yöntem olduğu iddia edilmektedir. Bununla birlikte yapılan çalışmalar, deneyimli hekimlerin sadece %60'ının parmak ucu hassasiyetiyle apikal daralımı tespit edebildiğini bildirmiştir.[12] Apikal daralımın anatomik varyasyonlar göstermesi, kanal genişliği ve konikliği, hatta hastanın yaşı gibi faktörler bu yöntemle ölçülen uzunluğun değişken ve güvenilmez olmasına sebep olmaktadır. Ayrıca, skleroze kanallar veya rezorbe köklerde ölçüm bir hayli zorlaşmaktadır.[13] Çalışma boyunun belirlenmesinde parmak hassasiyeti tek başına kullanılabilecek bir yöntem değil, yardımcı bir teknik olarak kabul edilebilir.

Kağıt Koni İncelemeleri

Aslında bu yöntem bir 'çalışma boyu belirleme yöntemi' değil, 'çalışma boyu kontrol yöntemi' olarak isimlendirilmelidir. Güvenilir olmasa da bazı özel durumlarda yardımcı bir yöntem olarak kullanılabilir.[14] Özellikle apeks bulucu ve radyografinin yetersiz kaldığı aşırı geniş foramen veya kök rezorpsiyonlarının varlığında faydalı olabilir. Bununla birlikte, kağıt koni ile yapılan çalışma boyu kontrolünün direk veya olarak selüloz liflerin periapikal bölgeye itilmesine yol açabileceği bildirilmiştir.[15,16] Selüloz liflerin inatçı kronik apikal lezyonlara sebep olarak tedavi başarısızlığına sebep olabileceği bilinmektedir.[17] Yöntem kullanılırken avantaj ve dezavantajları göz önünde bulundurulmalıdır.

Üç farklı yöntem tarif edilmiştir:

Geleneksel Yöntem: Kağıt koni, apikal daralımdan çıkacak şekilde yavaşça ilerletilir. Koninin ucunda ıslaklık oluşup oluşmamasına göre çalışma boyu belirlenir.[18]

Rosenberg Yöntemi: Kağıt koni, tahmini kanal boyundan 2 mm kısa yerleştirilir. Koninin ucunda ıslanma oluşuncaya kadar kanal içerisinde 0.25 mm'lik ilerlemeler yapılır. Koninin kuru kaldığı maksimum uzunluk çalışma boyu olarak kabul edilir.[19]

Hibrit Yöntem: Kağıt koni ile apikal foramenden çıkılır ve uçta ıslaklık oluşunca bir büyük çaptaki koni biraz daha kısa olarak yerleştirlir. Koninin kuru kaldığı maksimum uzunluk, çalışma boyu olarak kabul edilir.[20]

Radyograf ik Yöntem

Radyograf ik yöntem, çalışma boyunun belirlenmesinde kullanılan yöntemlerden en yaygın olanıdır. Kök kanal sisteminin direk gözlenebilmesi, kanal ve kurvatürlerin belirlenmesi, hastalık bulunup bulunmadığının tespit edilebilmesi ve tedavi öncesinde tahmini bir çalışma boyu vermesi gibi avantajları mevcuttur.[21]

Klasik radyograf ik yöntem ve dijital radyograf iler olmak üzere iki yöntem mevcuttur.

Klasik Radyografik Yöntem

Geleneksel periapikal filmler kullanılır. Kök kanalına yerleştirilen aletin gerçek boyu ile radyograftaki boyu arasında bir orantı kurularak kanalın gerçek boyu tespit edilir. Bir diğer yaklaşım da radyografta gözlenen apeksten 1 mm kısa çalışılmasıdır. Bu yaklaşım apikal daralımın apeksten 1 mm koronalde bulunduğunu bildiren çalışmalara dayanmaktadır.[22,23] Filmlerin banyo işlemlerinin zaman alması, banyo esnasında oluşabilecek hatalar, hekimin ve hastanın fazla radyasyona maruz kalması, geleneksel radyolojik yöntemin dezavantajlarıdır.[24]

Dijital Radyografi

Radyovizyografi (RVG) veya fosfor plak görüntüleme sis-

temi kullanılır.

Fosfor plaklar kablosuz, röntgen ışını aldığında sabit bir görüntüyü kendi üzerine kaydedebilen ince sensörlerdir. Kaydedilen görüntü bir okuyucu cihaz yardımıyla bilgisayar ekranına taşınır. Kullanılmış fosfor plaklar üzerindeki görüntüler yoğun beyaz ışığa maruz bırakılarak silinip, yeniden kullanılabilir duruma getirilebilirler. Plakların çizilebilmesi, kullanılmış plaklarda bazen silinmenin tam gerçekleşmeyip hayalet görüntüler bırakması gibi dezavantajları vardır.[25]

Radyovizyografide ağız içine yerleştirilen sensörlerle röntgen dijital olarak çekilir ve görüntü saniyeler içerisinde bilgisayar ekranına yansıtılır. Görüntünün kaydedilip saklanabilmesi, görüntü kontrastı ve büyüklüğünün ayarlanabilmesi, ölçüm yapabilen cetvel fonksiyonunun bulunması, netliğin bir dereceye kadar artırılabilmesi gibi özelliklerinin yanısıra, azaltılmış radyasyon dozu ve zaman tasarrufu sağlaması sebebiyle geleneksel radyografiye kıyasla avantajlı görülmektedir.[26,27]

Çalışma boyunun belirlenmesinde geleneksel radyografllarla dijital radyografların kıyaslandığı çok sayıda çalışma yapılmıştır. Bu çalışmaların pek çoğunda dijital yöntem ve geleneksel yöntem kullanılarak yapılan ölçümler arasında istatistiksel olarak anlamlı fark bulunamamıştır.[28-30] Bununla birlikte dijital yöntemde, kalibrasyon hatalarının ölçümü olumsuz etkileyebileceği ve cihazın kalibre edilmesi gerektiği bildirilmiştir.[31]

Elektronik Apeks Bulucular

Apeks bulucuların gelişimi kök kanal boyunun belirlenmesinde önemli bir kilometre taşı olmuştur. Geleneksel radyografik metotla kıyaslanabilir veya daha doğru sonuçlar veren apeks bulucuların kullanıma girmesiyle tedavide ihtiyaç duyulan röntgen sayısını azalmış, hastaların daha az radyasyona maruz kalması sağlanmıştır.[32,33]

Suzuki'nin periodonsiyum ve oral mukoza arasında sabit bir rezistans olduğu prensibinden yola çıkarak 1962 yılında ilk apeks bulucuyu Sunada yapmıştır.[34] Günümüze kadar 6 nesil apeks bulucu geliştirilmiştir.

Birinci Nesil Apeks Bulucular

Sunada'nın sabit rezistans prensibiyle çalışan 'rezistans tip' apeks bulucularıdırlar (Tablo 1). 'Rezistans', bir diğer adıyla 'direnç' bir maddede elektron ve atomlar arasında oluşan çarpışmalar sebebiyle elektronların enerjilerinin bir bölümünü kaybederek hareketlerinin kısıtlanmasıdır.

Kanal aleti periodontal ligamente temas ettiğinde dudak klibi (negatif kutup) ile kanaldaki eğe (pozitif kutup) arasındaki elektriksel devre tamamlanır ve cihazın göstergesi sabit bir değer olarak 6.5kΩ'u gösterir. Kullanımları kolaydır ancak her kullanımdan önce kalibre edilmeleri gerekir. Elektrolitler, eksuda, hemoraji, vital pulpa dokusu ve fazla nem bulunan kanallarda yanlış ölçüm verebildikleri için güvenilir değildirler.[35,36] Kullanım esnasında hastada ağrıya sebep olabilirler.[37]

Tablo 1: Nesillere göre elektronik apeks bulucu cihazların sınıflandırması ve çalışma prensipleri

Sınıf	Çalışma Prensibi	Cihazlar
Birinci Nesil	**Rezistans ölçümü**	**Root canal meter** (Onuki medical Co.tokyo, Japan) **Endodontic meter** (Onuki medical Co.tokyo, Japan) **Endo Radar** (Electronica liarre, Imola, Italy) **Dentometer** (Dahlin ectromedicine, Copenhagen, Denmark)
İkinci Nesil	**Empedans ölçümü**	**Sono-Explorer** (Hayashi Dental Supply, Tokyo, Japan) **Endo Cater** (Yamaura Seisokushu, Tokyo, Japan) **Formatron IV** (Parkell Dental, Farmingdale, NY, USA) **Endodontic Meter S II** (Onuki Medical Co., Tokyo, Japan)
Üçüncü Nesil	**Empedans farkı ya da oranının ölçümü** (iki frekansı aynı anda kullanarak)	**Endex/Apit** (Osada Electrica Co. Tokyo, Japan) **Root ZX** (J.Morita, Tokyo, Japan) **Dentaport ZX** (J. Morita MFG Corp., Osaka, Japan) **Endo Analyzer Model 8005** (Analytic/Endo, Orange, CA, USA) **Apex Finder AFA** (Analytic Technologies, Redmond, WA) **TCM Endo V** (Nouvag Ag, Goldach, Switzerland) **Apex Pointer** (MicroMega, Besanc¸on, France) **Mini Apex Locator** (Sybron Endo, Anaheim, CA, USA) **Justy II**(Yoshida Co.Yokyo, Japan) **Endy 5000** (Loser, Leverkusen, Germany) **Endy** (Loser, Leverkusen, Germany) **Apex Finder** (Endo Analyzer 8001; Analytic Technology, Redmond, WA, USA) **Foramatron D10** (Parkell Electronic Division, Farmingdale, New York, USA
Dördüncü Nesil	**Empedans farkı ya da oranının ölçümü** (iki veya daha çok frekansı farklı zamanlarda kullanarak)	**Bingo1020**/Raypex4 (Foroum Engineering Technologies Rishon Lezion, Israel) **Raypex 4** (VDW, Munich, Germany) **Element Dianostic Unit & Apex Locator** (Sybron Endo, Anaheim, CA, USA) **Propex** (Dentsply Maillerfer, Ballaiques, Switzerland) **Novapex** (Foroum Engineering Technologies Rishon Lezion, Israel) **AFA Apex Finder 7005** (Ana-lytic Endodontics, Orange, CA) **iPex** (NSK Ltd, Tokyo, Japan) **Romi Apex D-30** (Romidan LTD, Kiryat-ono, Israel)
Beşinci Nesil	**Kapasitans ve Rezistans ölçümü**	**Propex II** (Dentsply Maillerfer, Ballaiques, Switzerland) **Raypex 5** (VDW, Munich, Germany) **I-ROOT** (E-Magic Finder)(S-Denti SEoul, South Korea) **Apex Locator Joypex 5** (Henan, CBD Neihuan Road, Zhengzhou, China)
Altıncı Nesil	**Adaptif tip** (kanal içi neme adapte olarak ölçüm)	**Adaptive Apex Locator** **Raypex 6** (VDW, Munich, Germany) **Propex Pixi** (Dentsply Maillerfer, Ballaiques, Switzerland)

İkinci Nesil Apeks Bulucular

Empedans tip apeks bulucular olarak da adlandırılırlar (Tablo 1). Rezistans yerine empedans değişimlerini ölçen ve tek frekansla çalışan cihazlardır. 'Empedans', doğru akım devresindeki direncin, alternatif akım devresindeki karşılığıdır. Kanal aleti koronalden apikale doğru ilerletilirken yükselişte olan empedans, apikal daralıma gelindiğinde ani bir düşüş gösterir. Bu ani düşüşün gerçekleştiği nokta çalışma boyu olarak kabul edilir. Dudak klibi yerine hastanın elde tutabileceği bir parçası vardır. Her dişte kullanımından önce dişeti sulkusunda kalibre edilmeleri gerekir.[38,39] Kuru kanallarda ve elektrolitlerin varlığında ve yanlış okumalar oluşabilir.[40]

Üçüncü Nesil Apeks Bulucular

Frekans tip apeks bulucular olarak da adlandırılırlar (Tablo 1). 'Frekans', 1 saniyede belli bir noktadan geçen dalgaların sayısıdır. Kanaldaki empedansı ölçmek için aynı anda iki farklı frekans kullanırlar. Bu apeks bulucuların empedans farkına göre ve empedans oranına göre çalışan 2 tipi mevcuttur.[41,42] Üçüncü nesil apeks bulucuların ilki olan Endex (Osada Electric Co, Tokyo, Japan) empedans farkını ölçerek çalışır. Kanalda serum fizyolojik ya da sodyum hipoklorit gibi bir elektrolit varken doğru ölçümler vermektedir ancak her bir kanalda yeniden başlatılıp kalibre edilmeye

ihtiyaç duyması cihazın en büyük dezavantajıdır.[43,44] Daha sonraları g eliştirilen Root ZX (J. Morita Co., Kyoto, Japan) ise empedans oranını ölçerek çalışır ve kendi kendine kalibre olabildiği için kullanımı kolaydır. Root ZX'in çalışma boyu tespitinde gösterdiği yüksek doğruluk oranı pek çok çalışmayla onaylanmıştır.[45-53]

Dördüncü Nesil Apeks Bulucular

Empedans ölçümünü, iki veya daha çok frekansı farklı zamanlarda kullanarak yaparlar (Tablo 1).[54] Kuru veya kuruya yakın kanallarda güvenilir ölçümler yapmalarına[55] rağmen nem, kan, eksuda, elektrolitlerin varlığında yanlış sonuçlar verebilirler.

Beşinci Nesil Apeks Bulucular

Elektrik devresinin kapasitans (elektrik enerjisini depolayabilme özelliği) ve rezistansını ayrı ayrı ölçerler (Tablo 1). Dördüncü nesil apeks bulucuların aksine kanaldaki sıvılardan etkilenmezler ancak kuru kanallarda yanlış ölçümler verebilirler.[56]

Altıncı Nesil Apeks Bulucular

Adaptif özeliğe sahiptirler (Tablo 1). Dördüncü ve beşinci nesil apeks bulucuların dezavantajları elimine edilmiştir. Hem kuru kanallarda hem de nem, eksuda ve kanın engellenmediği kanallarda ölçüm yapabilirler.[56]

Apeks Bulucuların Avantajları

Çalışma boyu tespitinde apeks bulucu kullanımı radyografik inceleme ihtiyacını tümüyle kaldırmamış olsa da bazı avantajlar getirmektedir:

• Radyografların kök apeksini gizleyen anatomik yapılar nedeniyle yetersiz kaldığı durumlarda kullanılabilmektedir.

• Radyografik yöntemlerin uygulanamadığı hamile hastalar, fiziksel engelli hastalar, sedasyon uygulanmış hastalar, aşırı bulantı refleksi olan hastalarda yeterli ve kolay ölçümler sağlayabilmektedir.

• Apeks bulucu kullanımıyla, ihtiyaç duyulan film sayısı azalarak maruz kalınan radyasyon dozu düşmektedir.

• Yeni nesil apeks bulucuların doğruluk oranları oldukça yüksektir.

Apeks Bulucuların Sınırlamaları

Her bir nesil apeks bulucunun kendi içinde avantaj ve dezavantajları olmakla birlikte, genel olarak apeks bulucuların kısıtlamaları şu şekilde özetlenebilir:

• Metalik bir restorasyona temas edilmesi apeks bulucuların performansını olumsuz etkilemektedir.

• Servikaldeki çürük ya da açık marjinlerden tükrük sızması, apeks bulucuların yanlış ölçüm yapmasına yol açabilmektedir.

• İmmatür veya rezorbe apeksli dişlerde apeks bulucular çoğunlukla kısa ölçümler vermektedir.

Modern Apeks Bulucu Çalışmaları

İlk geliştirilen apeks bulucular iletken sıvılar varlığında genellikle yanlış sonuçlar vermekteydi. Çok frekanslı (üçüncü nesil) apeks bulucuların üretimiyle birlikte bu problem aşılmış, kanalda mevcut olabilecek nem, sodyum hipoklorit vb gibi sıvılardan etkilenmeden ölçüm yapılabilmeye başlanmıştır. Üçüncü nesil apeks bulucudan biri olan Root ZX yüksek doğruluk oranı sebebiyle pek çok çalışmada referans olarak kullanılmıştır.[57-60] Apeks bulucuların teknolojisindeki gelişmelerle her yeni cihazda bir öncekinin dezavantajlı yönleri giderilerek hem daha kolay kullanılan hem de daha doğru ölçümler veren cihazlar kullanıma girmiştir. Yapılan çalışmaların pek çoğunda yeni nesil apeks bulucular bir eskilere göre daha güvenilir bulunmuştur.[61,62] Adaptif teknolojiyle çalışan altıncı nesil apeks bulucularla kanal içi koşullardan etkilenmeden doğru ölçümler yapılabilmektedir.[56]

Çalışma boyu belirleme yöntemlerinin değerlendirildiği çalışmalarda, çoğunlukla apeks bulucular ile geleneksel radyografik yöntemler kıyaslanmıştır. Apeks bulucuların geleneksel radyografik yöntemle kıyaslanabilir[63,64] ya da çoğunlukla daha doğru ölçümler sağladığı[65-70] gösterilmiştir. Apeks bulucuların üç boyutlu görüntüleme yöntemleriyle karşılaştırıldığı çalışmalar da mevcuttur. Janner ve ark.[71] Root ZX'in konik ışınlı bilgisayarlı tomografi (CBCT) ile kıyaslanabilir bir doğruluğa sahip olduğunu bildirirken, Lucena ve ark.[72] yeni nesil bir apeks bulucu olan Raypex 6 ve (CBCT) kullanarak yaptıkları kök kanal boyu ölçümlerinde Raypex 6'yı hem Majör Foramen hem de apikal daralımın belirlenmesinde daha başarılı bulmuşlardır.

Çalışma boyunun kolay ve güvenilir bir biçimde belirlenmesini sağlayan modern apeks bulucuların, aynı zamanda retreatment vakalarında, kök perforasyonları ve fraktürlerin tespitinde de başarıyla kullanılabileceğini bildiren çok sayıda çalışma vardır.[73-76] Son nesil apeks bulucudan olan Propex Pixi ve Raypex 6'nın kök perforasyonlarını başarıyla tespit edebildiği bildirilmiştir.[77]

Sonuç olarak; modern apeks bulucular kök kanal tedavisinde yeni bir dönem açmış, klinisyenlere büyük kolaylıklar sağlamıştır. Unutulmamalıdır ki yüksek doğruluk oranlarına rağmen, bu cihazların hala bazı sınırlamaları vardır. Bu sebeple, çalışma boyunun belirlenmesinde kullanılan yöntemlerden herhangi birinin yalnız başına kullanılması yerine, vakaya göre birkaç yöntemin bir arada kullanımı hata düzeyini düşürmek açısından faydalı olacaktır. Apikal anatominin iyi bilinmesi, hekim tecrübesi, özenli çekilmiş pre-operatif radyograflar, apeks bulucuların doğru kullanımı ve gerektiğinde yardımcı metotlardan faydalanılması ile daha doğru bir belirleme yapılması mümkün olabilir. Tüm bunların yanında çalışma boyunun doğru belirlenmesinde, kök kanallarına direk ulaşılmasını sağlayacak bir giriş kavitesinin açılması, kullanılacak yöntem kadar büyük önem taşımaktadır.

KAYNAKLAR

1. Renner D, Grazziotin-Soares R, Gavini G, Barletta FB. Influence of pulp condition on the accuracy of an electronic foramen locator in posterior teeth: An in vivo study. Braz Oral Res 2012; 26: 106-111.
2. Kuttler Y. Microscopic investigation of root apex. JADA 1955; 50: 544-552.
3. Morfis A, Sylaras SN, Georgopoulou M, Kernani M, Prountzos F. Study of the apices of human permanent teeth with the use of a scanning electron microscope. Oral Surg Oral Med Oral Pathol 1994; 77: 172-176.
4. Pineda F, Kuttler Y. Mesiodistal and buccolingual roentgenographic investigation of 7,275 root canals. Oral Surg 1972; 33: 101-110.
5. Tınaz AC. Kanal tedavisinde çalışma boyutu. GÜ Dişhek Fak Derg 2001; 18 :31-37.
6. Dammaschke T, Steven D, Kaup M, Ott KH. Longterm survival of root-canal-treated teeth: A retrospective study over 10 years. J Endod 2003; 29: 638-643.
7. Kojima K, Inamoto K, . Success rate of endodontic treatment of teeth with vital and nonvital pulps. A meta-analysis. Oral Surg Oral Med Oral Pathol Oral Radiol Endod 2004; 97: 95-99.
8. Seltzer S, Soltanoff W, Smith J. Biologic aspects of endodontics. V. Periapical tissue reactions to root canal instrumentation beyond the apex and root canal filling short of and beyond the apex. Oral Surg Oral Med Oral Pathol 1973; 36: 725-737.
9. Bergenholtz G, Lekholm U, Milthon R, Engstrom B. Influence of apical overinstrumentation and over filling on retreated root canals. J Endod 1979; 5: 310-314.
10. Bergenholtz G, Lekholm U, Milthon R, Heden G, Ödesjö B,Engstrom B. Retreatment of endodontic fillings. Scan J Dent Res 1979; 87: 217-224.
11. Basmadjian-Charles CL, Farge P, Bourgeois DM, Lebrun T. Factors influencing the long-term results of endodontic treatment: a review of the literature. Int Dent J 2002; 52: 81-86.
12. Seidberg BH, Alibrandi BV, Fine H, Logue B. Clinical investigation of measuring working lengths of root canals with an electronic device and with digital-tactile sense. JADA 1975; 90: 379-387.
13. Gordon MPJ, Chandler NP. Electronic apex locators. Int Endod J 2004; 37: 425-437.
14. Hargreaves KM, Cohen S, eds. Cohen's Pathways of the Pulp 2010, 10th edn. St Louis, MO: Mosby.
15. White E. Paper point in mental foramen. Report of a case. Oral Surg Oral Med Oral Pathol 1968; 25: 630-632.
16. Brown DW. Paper points revisited: risk of cellulose fibre shedding during canal length confirmation. Int Endod j 2016 in press; doi:10.1111/iej.12663
17. Nair PN, Sjögren U, Krey G, Sundqvist G. Therapy-resistant foreign body giant cell granuloma at the periapex of a root-filled human tooth. Journal of Endodontics 1990; 16; 589-595.
18. Gutmann J, Lovdahl P. Problem Solving in Endodontics. Prevention, Identification, and Management 2011, 5th edn. Maryland Heights, MO: Elsevier/Mosby.
19. Rosenberg DB. The paper point technique, part 1. Dentistry Today 2003;22; 80–6.
20. Simon S, Machtou P, Adams N, Tomson P, Lumley P (2009) Apical limit and working length in endodontics. Dental Update 2009; 36: 146-150.
21. Ravanshad S, Adl A,Anvar J. Effect of working length measurement by electronic apex locator or radiography on the adequacy of final working length: A randomized clinical trial. J Endod 2010; 36: 1753-1756.
22. Green D. A stereomicroscopic study of the root apices of 400 maxillary and mandibular anterior teeth. Oral Surg Oral Med Oral Pathol 1956; 9: 1224-1232.
23. Dummer PMH, McGinn JH, Rees DG. The position and topography of the apical canal constriction and apical foramen. Int Endod J 1984; 17: 192-198.
24. Çalışkan MK. Endodontide tanı ve tedaviler. 1. Baskı İstanbul: Nobel Tıp Kitabevleri; 2006. s.254-272.
25. Nair MK, Nair UP. Digital and advanced imaging in endodontics. J Endod 2007; 33: 1-6
26. Goaz PW, White SC. Oral radiology: principle and interpretation. 3th ed., St. Louis: C.V. Mosby 1994. p.28-39.
27. Leddy BJ, Miles DA, Newton CW, Brown CE Jr. Interpretation of endodontic file lengths using radiovisiography. J Endod 1994; 20: 542-545.
28. Lamus F, Katz JO, Glaros AG. Evaluation of a digital measurement tool to estimate working length in endodontics. J Contemp Dent Pract 2001; 15: 24-30.
29. Mentes A, Gencoglu N. Canal length evaluation of curved canals by direct digital or conventional radiography. Oral Surg Oral Med Oral Pathol Oral Radiol Endod 2002; 93: 88-91.
30. Lozano A, Forner L, Llena C. In vitro comparison of root-canal measurements with conventional and digital radiology. Int Endod J 2002; 35: 542-550.
31. Loushine RJ, Weller RN, Kimbrough WF, Potter BJ. Measurement of the endodontic file lengths: calibrated versus uncalibrated digital images. J Endod 2001; 27: 779-781.
32. McDonald NJ. The electronic determination of working length. Dent Clin North Am 1992; 36: 293-307.
33. Hoer D, Attin T. The accuracy of electronic working length determination. Int Endod J 2004; 37: 125-131.
34. Sunada I. New method for measuring the length of the root canal. Journal of Dental Research 1962; 41: 375-387.
35. Tinaz AC, Sibel Sevimli L, Gorgul G, Turkoz EG. The effects of sodium hypochlorite concentrations on the accuracy of an apex locating device. Journal of Endodontics 2002; 28: 160-162.

36. Pommer O, Stamm O, Attin T. Influence of the canal contents on the electrical associated determination of the length of root canals. J Endod 2002; 2: 83-85.
37. Kim E, Lee SJ. Electronic apex locator. Dent Clin N Am 2004; 48: 35-54.
38. Inoue N. An audiometric method for determining the length of root canals. J Can Dent Assoc 1973; 39: 630-636.
39. McDonald NJ. The electronic determination of working length. Dent Clin North Am 1992; 36: 293-307.
40. Fouad AF, Krell KV. An *in vitro* comparison of five root canal length measuring instruments. J Endod 1989; 15: 573-577.
41. Saito T, Yamashita Y. Electronic determination of root canal length by newly developed measuring device. Inflences of the diameter of the apical foramen, the size of K-file and the root canal irrigants. Dentistry in Japan 1990;27: 65-72.
42. Kobayshi C.h. and Suda H. A new engine – driven canal preparation system with electronic canal measuring capability. J Endod 1994; 23: 751-756
43. Pratten DH, McDonald NJ. Comparison of radiographic and electronic working lengths. J Endod 1996; 22: 173-176.
44. Lauper R, Lutz F, Barbakow F. An in vivo comparison of gradient and absolute impedance electronic apex locators. J Endod 1996; 22: 260-263.
45. Meares WA, Steiman HR. The influence of sodium hypochlorite irrigation on the accuracy of the Root ZX electronic apex locator. J Endod 2002; 28: 595-598.
46. Ebrahim AK, Wadachi R, Suda H. In vitro evaluation of the accuracy of five different electronic apex locators for determining the working length of endodontically retreated teeth. Aust Endod J 2007; 33: 7-12.
47. Dunlap CA, Remeikis NA, BeGole EA, . An in vivo evaluation of an electronic apex locator that uses the ratio method in vital and necrotic canals. J Endod 1998; 24: 48-50.
48. Nguyen HQ, Kaufman AY, Komorowski RC, . Electronic length measurement using small and large files in enlarged canals. Int Endod J 1996; 29: 359-364.
49. Ibarrola JL, Chapman BL, Howard JH, . Effect of preflaring on Root ZX apex locators. J Endod 1999; 25: 625-626.
50. Jenkins JA, Walker WA, Schindler WG, . An *in vitro* evaluation of the accuracy of the Root ZX in the presence of various irrigants. J Endod 2001; 27: 209-211.
51. Kaufman AY, Keila S, Yoshpe M. Accuracy of a new apex locator: an *in vitro* study. Int Endod J 2002; 35:186-192.
52. Goldberg F, Marroquín BB, Frajlich S, . In vitro evaluation of the ability of three apex locators to determine the working length during retreatment. J Endod 2005; 31: 676-678.
53. ElAyouti A, Löst C. A simple mounting model for consistent determination of the accuracy and repeatability of apex locators. Int Endod J 2006; 39: 108-112.
54. Welk A.R., Baumgartner J.C. and Marshall J.G. An in vivo comparison of two frequencybased electronic apex locators. J Endod 2003; 29: 497-500
55. Vera J and Gutierrez M. Accurate workinglength determination using a Fourth-generation apex locator. Contemp Endod 2004; 1: 4-8.
56. Dimitrov S, Roshkev D. Sixth generation adaptive apex locator. J IMAB 2009: 2: 75-87.
57. Shabahang S, Goon W, Gluskin A. An in vivo evaluation of Root ZX electronic apex locator. J Endod 1996; 22: 616–8.
58. Welk AR, Baumgartner JC, Marshall JG. An in vivo comparison of two frequency-based electronic apex locators. J Endod 2003; 29: 497-500.
59. Czerw RJ, Fulkerson MS, Donnelly JC, Walmann JO. In vitro evaluation of the accuracy of several electronic apex locators. J Endod 1995; 21: 572-575.
60. Weiger R, John C, Geigle H, Lost C. An *in vitro* comparison of two modern apex locators. J Endod 1999; 25: 765-768.
61. Silveira LF, Petry FV, Martos J, Neto JB. In vivo comparison of the accuracy of two electronic apex locators. Aust Endod J 2011; 37: 70-72.
62. Stober EK, Duran-Sindreu F, Mercade M, Vera J, Bueno R, Roig M. An evaluation of Root ZX and iPex apex locators: An in vivo study. J Endod 2011; 37: 608-610.
63. Himel VT, Cain C. An evaluation of two electronic apex locators in a dental student clinic. Quintessence Int 1993; 24: 803-806.
64. Hembrough JH, Weine FS, Pisano JV, Eskoz N. Accuracy of an electronic apex locator: A clinical evaluation in maxillary molars. J Endod 1993; 19: 242-246.
65. Hassanien EE, Hashem A, Chalfin H. Histomorphometric study of the root apex of mandibular premolar teeth: An attempt to correlate working length measured with electronic and radiograph methods to various anatomic positions in the apical portion of the canal. J Endod 2008; 34: 408-412.
66. Mancini M, Felici R, Conte G, Costantini M, Cianconi L. Accuracy of three electronic apex locators in anterior and posterior teeth: An ex vivo study. J Endod 2011; 37: 684-687.
67. Vieyra JP, Acosta J. Comparison of working length determination with radiographs and four electronic apex locators. Int Endod J 2011; 44: 510-518.
68. Real DG, Davidowicz H, Moura-Netto C, Zenkner Cde L, Pagliarin CM, Barletta FB, . Accuracy of working length determination using 3 electronic apex locators and direct digital radiography. Oral Surg Oral Med Oral Pathol Oral

Radiol Endod 2011; 111: e44-9.
69. Kishor KM. Comparison of working length determination using apex locator, conventional radiography and radiovisiography: An *in vitro* study. J Contemp Dent Pract 2012; 13: 550-553.
70. Cianconi L, Angotti V, Felici R, Conte G, Mancini M. Accuracy of three electronic apex locators compared with digital radiography: An ex vivo study. J Endod 2010; 36: 2003-2007.
71. Janner SF, Jeger FB, Lussi A, Bornstein MM. Precision of endodontic working length measurements: A pilot investigation comparing cone-beam computed tomography scanning with standard measurement techniques. J Endod 2011; 37: 1046-1051.
72. Lucena C, Lopez JM, Martin JA, Robles V, Gonzalez-Rodriguez MP. Accuracy of working length measurement: electronic apex locator versus cone-beam computed tomography. Int Endod J. 2014; 47: 246-256.
73. Goldberg F, Frajlich S, Kuttler S, Manzur E, Briseno-Marroquin B. The evaluation of four electronic apex locators in teeth with simulated horizontal oblique root fractures. J Endod 2008; 34: 1497-1499.
74. Topuz O, Uzun O, Tinaz AC, Bodrumlu E, Gorgul G. Accuracy of two apex-locating handpieces in detecting simulated vertical and horizontal root fractures. J Endod 2008; 34: 310-313.
75. Aggarwal V, Singla M, Kabi D. An *in vitro* evaluation of performance of two electronic root canal length measurement devices during retreatment of different obturating materials. J Endod 2010; 36: 1526-1530.
76. Alves AM, Felippe MC, Felippe WT, Rocha MJ. Ex vivo evaluation of the capacity of the Tri Auto ZX to locate the apical foramen during root canal retreatment. Int Endod J 2005; 38: 718-724.
77. Srivastava V, Jain N, Bagchi S, Negi MPS. Evaluation of the Use of Sixth Generation Apex Locators as a Diagnostic Tool to Detect Root Perforations. Int J Dent Med Spec 2015; 2: 10-14.

Antiagregan ilaçlar ve nonsteroid antienflamatuar ilaçların postoperatif kanama üzerine etkileri. Hangisinden korkmalıyız?

The effects of antiplatelet drugs and nonsterid anti-inflammatory drugs on postoperative bleeding. Which one we should be afraid of?

Yrd. Doç. Dr. Tolga Şitilci
İstanbul Üniversitesi Diş Hekimliği Fakültesi,
Ağız Diş Ve Çene Cerrahisi A.D., İstanbul

Dt. Kardelen Can
İstanbul Üniversitesi Diş Hekimliği Fakültesi,
Pedodonti A.D., İstanbul

Prof. Dr. Mehmet Yaltırık
İstanbul Üniversitesi Diş Hekimliği Fakültesi,
Ağız Diş Ve Çene Cerrahisi A.D., İstanbul

Geliş tarihi: 20 Aralık 2017

Kabul tarihi: : 8 Mart 2018

doi: 10.5505/yeditepe.2018.72473

Yazışma adresi:
Yrd. Doç. Dr. Tolga Şitilci
İstanbul Üniversitesi Diş Hekimliği Fakültesi,
Ağız Diş Ve Çene Cerrahisi A.D 34390
İstanbul- Türkiye
Tel: 0532 2649193
E-posta: tolgasitilci@gmail.com

ÖZET

Antiagregan ilaçlar, trombositlerin agregasyonlarını inhibe eden ilaçlardır. Tromboembolik olay riskinde azalma ile birlikte, cerrahi prosedürler ile bağlantılı kanama riskinde artışa neden olurlar.

Antiagregan kullanan hastalarda oral cerrahi sırasında ve sonrasında kanama, lokal hemostatik yöntemlerle kontrol altına alınabilir düzeydedir. Antiagregan tedavinin kesilmesi, tromboembolik olay riskini artırır. Bu nedenle araştırmacılar, oral cerrahi öncesi antiagregan ilaçların kesilmesini gereksiz bulmaktadır.

Non-steroid antienflamatuvar ilaçlar (NSAİİ'ler); analjezik, antipiretik ve antienflamatuar etkili ilaçlardır. Ameliyat sonrası analjezi için kullanılabilirler. Ancak trombositlerin agregasyonunu inhibe etmeleri nedeniyle hemostazı yavaşlatırlar ve kanama süresini uzatırlar. NSAİİ kullanan sağlıklı bireylerde kanama zamanı genellikle normal kanama zamanı aralığının üst sınırını geçmez.

Antiagregan ilaçlar ve NSAİİ'lerin her ikisi de kanama zamanını uzatır. Yapılan literatür taraması sonucunda, antiagregan ilaçlar ile NSAİİ'lerin kanamaya etkileri arasında farklılık bulunmamıştır. Araştırmalar; perioperatif NSAİİ veya antiagregan kullanımının şiddetli kanama komplikasyonu riskini artırmadığını, oluşan kanamaların lokal hemostatik yöntemlerle iyi yönetilebilir nitelikte olduğunu göstermektedir.

Anahtar kelimeler: Antiagregan ilaçlar, NSAİİ, perioperatif kanama

SUMMARY

Antiplatelet drugs inhibit the aggregation of platelets. With a reduced risk of thromboembolic events, they increase the risk of bleeding associated with surgical procedures.

In patients who use antiplatelets, bleeding during and after oral surgery can be controlled by local hemostatic methods. Interruption of antiplatelet therapy increases the risk of thromboembolic events. For this reason, researchers find it unnecessary to interrupt antiplatelet drugs before oral surgery.

Non-steroidal anti-inflammatory drugs (NSAIDs) have analgesic, antipyretic and antiinflammatory effects. They can be used for post-operative analgesia. However, they inhibit the aggregation of platelets so slow the hemostasis and prolong the duration of bleeding. In healthy individuals using NSAIDs, bleeding time generally does not exceed the upper limit of normal bleeding time interval.

Both antiplatelet drugs and NSAIDs prolong bleeding time. As a result of the literature review, there was no difference between the effects of antiplatelet drugs and NSAIDs on bleeding. Surveys show that; perioperative NSAIDs or antiplatelet use does not increase the risk of severe bleeding complications and that bleeding is well manageable with local hemostatic methods.

Keywords: Antiplatelet agents, NSAIDs, perioperative bleeding

GİRİŞ

Antiagregan ilaçlar, trombositlerin agregasyonlarını ve böylece trombus oluşumunu engelleyen ilaçlardır. Koroner arter hastalığı ve periferik damar hastalığı olan hastaların çoğu uzun süreli antiplatelet tedavisi görmektedir. Diş hekimleri ve maksillofasiyal cerrahlar günlük olarak antiagregan tedavisi uygulanan hastalarla sık karşılaşmaktadır.[1] Antiagregan ilaçlar tromboembolik olayların riskinde azalmanın yanı sıra; spontan, veya invaziv prosedürler ile bağlantılı kanama riskinde de artışa neden olur. İskemi ve kanama riski arasındaki dengeyi sağlamak, antiagregan tedavisi gören ve cerrahi girişim uygulanan hastalarda halen zorlayıcı bir konudur.[2]

NSAİİ'ler; analjezik, antipiretik ve anti-inflamatuar etkili, semptomatik iyileşme sağlayan ilaçlardır. Halen dünyada en çok reçete edilen ilaçların başında gelmektedirler. Diş hekimliği uygulamalarında da ağrı yönetimi için yaygın olarak kullanılmaktadırlar. antitrombositik etkileri nedeniyle hemostazı yavaşlatırlar ve kanama süresini uzatırlar.3

Bu çalışmada antiagregan ve NSAİİ'lerin, etki mekanizmaları, yan etkileri ve trombosit aktivitesi üzerine etkileri hakkında bilgi verilmiş, periopeartif kanama üzerine etkilerinin araştırıldığı çalışmalar incelenmiştir.

ANTİAGREGAN İLAÇLAR

Primer hemostaz için gerekli olan trombosit aktivasyonunun çeşitli basamakları geri dönüşümlü veya geri dönüşümsüz olarak inhibe ederek, trombosit agregasyonunu ve böylece trombus oluşumunu engelleyen ilaçlardır. Vasküler, tromboembolik veya kardiyak patolojisi olan, inme öyküsü olan, kalp kapak replasmanı, eklem replasmanı, kardiyak stent operasyonu geçirmiş, serebrovasküler olay, miyokard enfarktüsü, periferik arter hastalığı veya akut koroner sendrom tanısı alan hastalarda tromboz riskini azaltmak için kullanılırlar.[1,4]

Kanama zamanını uzatırlar, ancak tam kanla yapılan pıhtılaşma testlerini bozmazlar. Tromboembolik olayların riskinde azalma ile birlikte, cerrahi prosedürler ile bağlantılı kanama riskinde artışa neden olurlar.[2,3]

COX (Siklooksijenaz) İnhibitörleri

Asetil Salisilik Asit (ASA)

Analjezik, antipiretik, antienflamatuvar ve antiagregan etkili bir ilaçtır. Kardiyovasküler hastalıkların tedavisinde en sık kullanılan ajandır.Günümüzde kardiyovasküler ve serebrovasküler hastalıklarda, kontrendikasyonu olmadığı müddetçe, tanı koyulduktan itibaren ASA tedavisine başlanmakta ve yaşam boyu sürdürülmektedir.[3,5,6]

Trombositler üzerindeki inhibisyonu irreversibl'dır. Yeni üretilen trombositler inhibe edilenlerin yerini alana kadar (yaklaşık 8-10 gün) etkisi tam olarak ortadan kalkmaz.[3]

Düşük doz ASA, sadece COX-1 inhibisyonu yapar. COX-2 inhibisyonu için yüksek dozlarda ASA gerekmektedir. Bu yüzden ASA'nın antiagregan ve antienflamatuvar dozu farklıdır.[7]

Kanama zamanını uzatır. Sindirim sisteminde kanamayı kolaylaştırır.[8]

ADP (Adenozin Difosfat) Reseptör İnhibitörleri

Tiklopidin

ASA'yı tolere edemeyen hastalarda serebral iskemi ve inmelerin önlenmesi için öne sürülmüştür.[9] Ancak trombotik trombositopenik purpuraya (TTP) neden olabildiği için günümüzde artık kullanılmamaktadır.[10]

Klopidogrel

Trombosit agregasyonunu, ilacın kullanımının ikinci gününden itibaren önemli şekilde inhibe eder. Kardiyovasküler ve serebrovasküler riskleri azaltmada efektif bir ajandır ve güvenlik profilinin üstün olduğu söylenebilir. ASA ile birlikte kullanılır.[11,12]

Prasugrel

Klopidogrel göre daha hızlı emilir, antitrombotik etkisi daha erken başlar ve daha güçlüdür. Yan etkiler kanama ve nadiren görülen TTP'dir.[13]

Tikagrelor

Yeni nesil bir ADP inhibitörü ilaçtır. ADP reseptörüne geri dönüşümlü bağlanır.[14]

Fosfodiesteraz İnhibitörleri

Silostazol

Tip 3 fosfodiesterazın seçici bir inhibitörüdür. Trombosit agregasyon inhibisyonu ve vazodilatasyona yol açar.[15]

Adenozin Geri Alım İnhibitörleri

Dipiridamol

Vazodilatör ve antiagregan etkili adenozinin hücresel geri alımını engeller ve hücre dışı konsantrasyonunu arttırır. Ayrıca, fosfodiesteraz enzimini inhibe eder ve hücresel cAMP düzeyini yükseltir. Böylelikle trombositlerin adezyon ve agregasyonunu inhibe eder. Trombositlerin ömürlerini uzatır fakat kanama zamanını etkilemez.[8]

Kabul edilen tek endikasyonu kalp kapakçığı protezi takılan hastalarda kapakçık üzerinde trombus oluşumuna bağlı tromboembolik olayların önlenmesidir.[12]

GP IIB/IIIA İnhibitörleri

GP IIb/IIIa reseptörüne bağlanmak için fibrinojen ve von Willebrand faktör ile yarışır ve bunların bağlanmalarını önlerler.[3]

Major kanama yan etkisi aspirine göre biraz daha yüksektir. Trombositopeni seyrek fakat önemli bir komplikasyonudur.[7]

Absiksimab

GP IIb/IIIa'yı geri dönüşümsüz olarak inhibe eden ve trombosit agregasyonunun inhibisyonuna yol açan bir monoklonal antikordur.[1]

Eptifibatid
GP IIb/IIIa'ya geri dönüşümlü olarak bağlanan ve trombosit agregasyonunun inhibisyonuna neden olan siklik bir heptapeptittir.[16]

NON-STEROİD ANTİAGREGAN İLAÇLAR
Narkotik olmayan analjeziklerdir. COX inhibisyonu yaparak, prostoglandin sentezini azaltırlar. Böylece analjezik, antienflamatuvar ve antipiretik etki gösterirler.[3]
Hazımsızlık, dispepsi, yaygın karın ağrısı, gastrointestinal mukozada tahriş ve çeşitli lezyonlara neden olurlar. Bu ilaçların oluşturduğu gastrointestinal lezyonların tümüne analjezik gastroenteropatisi denir.[17]
Antitrombositik etkileri nedeniyle hemostazı yavaşlatırlar ve kanama süresini uzatırlar. Ancak genellikle sağlıklı bireylerde kanama zamanı üst sınırı geçmez.[18]
Asetil Salisilik Asit
Düşük dozlarda analjezik etkilidirler; ancak yüksek dozlarda anti-enflamatuar etki gösterebilirler. ASA ile beraber başka bir NSAİİ kullanıldığında ASA'nın antiagregan etkisi azalır.[18]
Diflunisal
Salisilik asidin difluorofenil türevidir. Ürikozürik etkisi vardır.[3]
Pirazolon Türevleri
Kemik iliği depresyonu, su ve tuz retansiyonu, gastroenteropati yan etkileridir.[3]
Aminopirin
Midenin asit ortamında, güçlü bir kanserojen madde olan dimetilnitrozamine dönüştüğü için yasaklanmıştır.[3]
Propifenazon
Analjezik ve antipiretik etkinliği kuvvetli, fakat antiinflamatuvar etkinliği zayıftır. Karsinojenik etki potansiyeli yoktur.[3]
Metamizol Sodyum (Dipiron)
Antienflamatuar etkinliği zayıf, fakat analjezik etkinliği oldukça güçlüdür. Antispazmodik etki potansiyeli vardır. Kas relaksasyonu sağlar.[3]
Profenler
ASA ve Asetominofen'den sonra en fazla kullanılan analjezik ilaçlardır.[3]
İbuprofen
Analjezik, antipiretik ve antiinflamatuvar etkinliği zayıftır. Trombosit agregasyonunu ASA'ya göre daha düşük bir derecede inhibe eder. Artrit teadvisinde, grip semptomlarını azaltmada ve ağrı kesici olarak kullanılır.[3]
Naproksen
Profenler içinde en uzun etkili olanıdır. Hafif ve orta seviyede ağrı, ateş, osteoartrit, romatoid artrit, gut, yaralanma, menstural kramplar ve tendinitin tedavisinde kullanılır. Naproksenin sodyum tuzu preparatları, gastrointestinal sistemde daha hızlı emilir ve analjezi amacıyla kullanımında daha sık tercih tercih edilir. Yan etkileri diğer profen grubu ilaçlara göre daha zayıftır. Çocuklarda uzun süre kullanılımı halinde güvenilirliği saptanmıştır.[3]

Fenil Asetik Asit Türevleri
Diklofenak sodyum
Salisilatlara benzer farmakolojik özellikleri vardır. Yan etkilerinin çoğu gastrointestinal sistemle ilgilidir. Nadir de olsa aplastik anemi yapabilir.[19]

İndolasetik Asit Türevleri
İndometasin
Ankilozan spondilit, atritik gut, migren, osteoartirit gibi hastalıkların yanı sıra patent duktus arteriozusun tedavisinde de kullanılır. Merkezi sinir sisteminde frontal başağrısı, baş dönmesi, konfüzyon, halisülasyonlar ve senkop, gibi etkilere, gastrointestinal kanaldaki tahriş edici etkiye neden olabilir. Böbrek fonksiyonunu bozabilir.[3]

Ketorolak Trometamol
İnjeksiyonluk preparatları yapılabilen az sayıdaki antienflamatuar ilaçlardan birisidir. Romatizmal hastalıklarda, postoperatif ağrı, dental ağrı, renal kolik, kanser ağrısı gibi ağrılı durumlarda kullanılır.[3]
Sulindak
Önilaçtır. Yapısal olarak indometasine benzer ancak daha zayıf etkilidir.
Diğer NSAİİ'lerden farklı olarak kalın barsağa prekanseröz bir lezyonu olan familyal adenomatoz polipozis tedavisinde poliplerin sayı ve büyüklüğünü azaltmak amacıyla kullanılmaktadır.[3]
Fenamik Asit Türevleri
Mefenamik Asit, flufenamik asit, etofenamat fenamik asit türevleridir. Yan etkilerinin sık görülmesi ve şiddetli seyretmesi nedeniyle fazla tercih edilmeyen ilaçlardır.[3]

Oksikamlar
Piroksikam
Primer dismenorede, postoperatif ağrıda ve romatoid artirit gibi inflamatuvar hastalıkların semptomlarını azaltmada kullanılır. Gastrointestinal bozukluklara, periferik ödeme neden olabilir. Nadiren akut böbrek yetmezliği yapabilir.[3]
Prokuazon
Yapıca diğer antienflamatuar ilaçlara benzemeyen ve asidik olmayan kinazolon türevi bir ilaçtır.[3]
COX-2 İnhibitörleri
Geleneksel NSAİİ'ler COX-1 ve COX-2 izoformlarının ikisi de inhibe eder. Selektif COX-2 inhibitörleri ise yüksek dozlarda her iki COX izoformunu, düşük dozlarda sadece COX-2'yi inhibe eder. Seçici COX-2 inhibitörlerinin analjezik etkinliği yaklaşık olarak geleneksel NSAİİ'lere eşittir. Gastroenteropatik yan etkilerini çok düşük oranda göstermelerine karşılık, başka sistemlerle ilgili önemli yan etkileri olması olasıdır.[20]
Parasetamol (Asetaminofen)

Antiinflamatuvar etkinliği olmadığı için NSAİİ'lerin dışında değerlendirilmektedir.
Merkezi sinir sistemi içinde prostaglandin sentezini inhibe eder. Ağrı kesici ve ateş düşürücü etkisi bu yolla açıklanır. Ancak periferal dokularda zayıf bir COX inhibitörüdür. Bu nedenle antiinflamatuar ve antiagregan etkinliği yoktur.[19,21]

ANTİAGREGAN İLAÇLAR VE NSAİİ'LERİN PERİOPERATİF KANAMAYA ETKİLERİ

Antiagregan ilaçlar kanama zamanını arttırırlar, ancak tam kanla yapılan pıhtılaşma testlerini bozmazlar.[3]
Antiagregan tedavisi gören hastalarda cerrahi girişim uygulanacağında iskemi ve kanama riski arasındaki dengeyi sağlamak zorlayıcı bir konudur. Güncel çalışmalarda, basit cerrahi prosedürlerimizin çoğunda antiagregan terapinin sürdürülmesi önerilir. İlaç tedavisi kesilmeden önce hastanın kardiyoloğu veya vasküler cerrahı ile konsultasyonda bulunmak her zaman önerilir.[3]
NSAİİ'ler trombosit agregasyonunu inhibe eder, kanama zamanını uzatırlar. Ancak, kanama zamanı genellikle üst sınırını geçmez. Trombosit agregasyonu üzerine etkileri hafiftir.[3]
Canigral ve ark.[4] ASA, klopidogrel, NSAİİ'ler veya düşük molekül ağırlıklı heparin tedavisi altındaki hastalarda diş çekimlerini içeren bir çalışma yapmıştır. Vakaların %92'sinde kanamanın 10 dakika içinde tek başına basınç ile durdurulduğunu ve %8'i lokal hemostatik önlemlerle kolayca kontrol altına alınabildiğini bildirmiştir. NSAİİ veya antiagregan ilaç kullanan hastaların hiçbirinde şiddetli kanama komplikasyonu görülmemiştir.
Ardekian ve ark.[22] ASA tedavisinin 7 gün önceden kesildiği hastalar ve ASA tedavisine devam eden hastalarda diş çekilmesinden sonra, iki grubun ortalama kanama zamanı arasındaki fark istatistiksel olarak anlamlı olmasına rağmen, kontrolsüz kanama gelişmediğini belirtmiştir. Her iki grupta da kanamalar, lokal hemostatik önlemler ile kolayca kontrol altına alınabilir nitelikte ve insidansları birbirine yakındır.
Napennas ve ark.[23] yaptıkları derlemede, ASA, Klopidogrel, Silostazol, Dipiridamol, Tiklopidin ve/veya Triflusal kullanan hastalarda, basit ve cerrahi diş çekimleri, biyopsi, oral implant cerrahisi ve periodontal cerrahi sonrası kanamanın az miktarda artmış olmasına rağmen, postoperatif kanama komplikasyonlarında klinik olarak anlamlı artış olmadığını ortaya koymuştur.
Krishnan ve ark.[24] ASA tedavisine ara verilen, ASA tedavisine devam eden ve ASA almayan sağlıklı hastalarda çekim öncesi kanama zamanını ve pıhtılaşma zamanını ölçmüştür. Gruplar arasında istatiksel olarak anlamlı bir fark yoktur. Ortalama kanama zamanı 1-3dk, ortalama pıhtılaşma zamanı 3-5dk olarak ölçülmüştür. Hiçbir grupta çekim yerinde uzamış veya normalin üzerinde kanama görülmemiştir.
Napenas ve ark.[25] invaziv oral cerrahi prosedür uygulanan tek veya çift antiagregan tedavi gören 43 hastada kanama riskini değerlendirdikleri retrospektif çalışmalarında antiagregan tedavinin kesilmesi durumunda, tromboembolik olaylara yatkınlık riskinin, diş hekimliği prosedüründe kanama riskinden çok daha yüksek olduğu sonucuna varmıştır. Çalışmada postoperatif kanamaların uzadığına dair bir kanıt mevcut değildir.
Francophone Oral Tıp ve Oral Cerrahi Topluluğu, yaptıkları literatür incelemesinde antiplatelet tedavinin dental işlem öncesi kesilmesinin gereksiz olduğu ve kanama riskinin çok düşük olduğu sonucuna varmıştır. Çalışmada, oral cerrahide ASA tedavisine devam edildiğinde hemorajik komplikasyon riski gelişmediği bildirilmiştir. Nitekim, son çalışmalar, ASA tedavisinin kesilmesine bağlı olarak postoperatif dönemde (1-3 hafta) tromboembolik komplikasyonların oluşumunu doğrulamıştır.[26]
Koroner arter stentleri olan hastalarda minör oral cerrahi prosedürler için çift antiagregan tedavisinin sürdürülmesini veya mümkünse, reçetelenmiş rejim tamamlanıncaya kadar tedavinin ertelenmesi önerilmektedir.[27]
Lillis ve ark.[28] ASA kullanan 42 hasta, klopidogrel kullanan 36 hasta ve ikili ASA ve klopidogrel tedavisi alan 42 hasta ve antiagregan kullanmayan 532 hastayı diş çekimi sonrasında incelemiştir. Çekimden sonraki 30 dakikada immediat kanama görülme oranı ikili antiagregan tedavi için %66,7, tek antiagregan tedavi için %2,6 ve kontrol grubunda %0,4'tür. Kontrollerle karşılaştırıldığında, çift antiagregan tedavide hastalarda ani kanama riski daha yüksektir, ancak tek başına ASA veya tek başına Klopidogrel kullanan hastalar fark anlamlı değildir. Bununla birlikte, tüm tedavi gruplarındaki acil kanama komplikasyonları, lokal hemostatik önlemler ile başarıyla yönetilmiştir. Hiçbir hastada geç kanama gelişmemiştir. Uygun lokal hemostatik önlemlerin alındığında tek veya çift antitrombosit tedavi alan hastalarda diş çekmelerinin güvenle uygulanabileceği sonucuna varılmıştır.
Lewis ve ark.[29] pediatrik tonsillektomi sırasında NSAİİ kullanımıyla ilişkili kanama riskini değerlendirdikleri, 1044 çocuğu, on dört çalışmayı içeren derlemede; NSAİİ kullanımının kanama insidansında istatistiksel olarak anlamlı artışa neden olmadığını saptamıştır.
Özkiriş ve ark.[30] tonsillektomi öncesi İbuprofen, Metamizol sodyum ve Parasetamol verilen grupların arasında ortalama kanama zamanları ve postoperatif kanama komplikasyonu insidansları açısından anlamlı bir fark saptamamıştır.
Bulat ve Or,[31] sıçanlar üzerinde yaptıkları deneyde Naproksen veya ASA'nın protrombin zamanı ve parsiyel protrombin zamanını etkilemediği ve ilaçların trombosit agregasyonuna etkiler anlamlı olmadığı sonucuna ulaşmıştır.
Scott ve ark,[12] sağlıklı gönüllü üzerinde yaptıkları araştırmada, İbuprofen ve Naproksenin, ASA ile karşılaştırıldı-

ğında trombosit agregasyonu üzerinde hafif bir inhibitör etkiye sahip olduğunu, bu etkinin 24-72 saat içerisinde yok olduğunu; ve ayrıca selektif COX-2 inhibitörlerinin, trombosit agregasyonu üzerinde herhangi bir inhibisyon etkisi göstermediğini belirtmişlerdir.[32]

SONUÇLAR

Antiagregan ilaçlar, trombositlerin agregasyonlarını ve böylece trombus oluşumunu engelleyen ilaçlardır. Tromboembolik olayların riskinde azalmanın yanı sıra; cerrahi prosedürler ile bağlantılı kanama riskinde de artışa neden olur. Antiagregan ilaçlar kanama zamanını uzatırlar, ancak tam kanla yapılan pıhtılaşma testlerini bozmazlar. Bununla birlikte araştırmalar göstermiştir ki; antiagregan kullanan hastalarda oral cerrahi sırasında ve sonrasında kanama, lokal hemostatik yöntemlerle kontrol altına alınabilir düzeydedir. Antiagregan kullanan hastalarda oral cerrahide perioperatif kanama komplikasyonu riski düşüktür. Ancak tedavinin kesilmesi, tromboembolik olay riskini artırır. Bu nedenle araştırmacılar; oral cerrahi öncesi antiagregan ilaçların kesilmesini gereksiz bulmaktadır. Antiagregan ilaçların terapötik dozlarına müdahele etmek, ölümcül tromboembolik sonuçlar doğurabilir. NSAİİ'ler trombosit agregasyonunu inhibe eder, hemostazı yavaşlatırlar ve kanama süresini uzatırlar. Ancak kanama zamanındaki uzama fazla değildir ve genellikle sağlıklı bireylerde normal kanama zamanı aralığının üst sınırını geçmez. Trombosit agregasyonu üzerine etkileri hafif olmakla birlikte; perioperatif olarak verilen antiinflamatuvar analjezikler, ameliyat yerinde postoperatif kanamayı artırabilir. Araştırmalar; perioperatif NSAİİ kullanımının şiddetli kanama komplikasyonu riskini artırmadığını, oluşan kanamaların lokal hemostatik yöntemlerle iyi yönetilebilir nitelikte olduğunu göstermektedir. Yapılan literatür taraması sonucunda, antiagregan ve NSAİİ'lerin perioperatif kanama üzerine etkileri arasında farklılık bulunmadığı sonucuna ulaşılmıştır. Çalışmalar her iki ilaç grubunun da kanama zamanını uzatmakla birlikte gerekli lokal hemostatik önlemler alındığında perioperatif kullanımlarının güvenli olduğunu desteklemektedir. Bu iki ilaç grubunun etki mekanizmalarının, özellikle de trombosit aktivitesi üzerine etkilerinin bilinmesi ve anlaşılması, bu ilaçları kullanan hastaların cerrahi tedavilerinin güvenli bir şekilde tamamlanması ve komplikasyon riskini en aza indirgenmesi açısından büyük önem taşımaktadır.

KAYNAKLAR

1. Ghantous AE, Ferneini EM. Aspirin, Plavix and Other Antiplatelet Medications What the Oral and Maxillofacial Surgeon Needs to Know. Oral Maxillofacial Surg Clin N Am 2016; 28: 497-506.

2. Dinkova A, Kirova D, Delev D. Dental Management and Bleeding Complications of Patients on Long-term Oral Antiplatelet Therapy J of IMAB 2013; 19: 298-304.

3. Kayaalp SO. Rasyonel Tedavi Yönünden Tıbbi Farmakoloji. 10.Baskı, Ankara, Feryal Matbaacılık, 2002.

4. Cañigral A, Silvestre FJ, Cañigral G, Alós M, Garcia-Herraiz A, Plaza A. Evaluation of bleeding risk and measurement methods in dental patients. Med Oral Patol Oral Cir Bucal 2010; 15: 863-868.

5. Furst DE. Are There Differences Among Nonsteroidal Antinflammatory Drugs. Arthritis Rheum 1994; 37: 1-9.

6. Dogne JM, de Leval X, Benoit P, Delarge J, Masereel B, David JL. Recent Advances in Antiplatelet Agents. Curr Med Chem. 2002; 9: 577-589.

7. Howland RD, Mice MJ Lippincott's Illustrated Reviews: Farmakoloji. 3. Baskı, İstanbul, Nobel matbacılık; 2006.

8. Scully C, Wolff A. Oral Surgery In Patients On Anticoagulant Therapy. Oral Surg Oral Med Oral Pathol Oral Radiol Endod 2002; 94: 57-64

9. O'Gara PT, . 2013 ACCF/AHA guideline for the management of ST-elevation myocardial infarction: a report of the American College of Cardiology Foundation/American Heart Association Task Force on Practice Guidelines. J Am Coll Cardiol 2013; 61: 78-140.

10. Jneid H, . 2012 ACCF/AHA focused update of the guideline for the management of patients with unstable angina/non-STelevation myocardial infarction (updating the 2007 guideline and replacing the 2011 focused update): a report of the American College of Cardiology Foundation/American Heart Association Task Force on practice guidelines. Circulation. 2012; 126: 875-910.

11. Sayıner ZA, Seyyar M, Subari S, Gündoğan E, Yılmaz M. Genel Cerrahi ve Lokal Hemostaz. Turkiye Klinikleri J Hematol-Special Topics 2015; 8: 22-26.

12. Şahna E. Antitrombotik İlaçlar. Türkiye Klinikleri J Cardiol-Special Topics 2009; 2; 67-85.

13. Angiolillo Dj, Bates Er, Bass Ta: Clinical Profile Of Prasugrel, A Novel Thienopyridine. Am Heart J 2008; 156: 16-22.

14. Johnston S. A New Generation of Antiplatelet and Anticoagulant Medication and the Implications for the Dental Surgeon. Dental Update 2015; 42: 840-854.

15. Pickering AE, Bridge HS, Nolan J, Stoddart PA. Double-Blind, placebo-controlled analgesic study of ibuprofen or rofecoxib in combination with paracetamol for tonsillectomy in children. British Journal of Anaesthesia 2002; 88: 72-77.

16. Inhibition of platelet glycoprotein IIb/IIIa with eptifibatide in patients with acute coronary syndromes. The PURSUIT Trial Investigators. Platelet glycoprotein IIb/IIIa in unstable angina: receptor suppression using integrilin therapy. N Engl J Med 1998; 339: 436-443.

17. Bombardier C, Laine L, Reicin A, . Comparison of upper gastrointestinal toxicity of rofecoxib and naproxen in patients with rheumatoid arthritis. VIGOR Study Group. N

Engl J Med 2000; 343: 1520-1528.
18. Poveda-Roda R, Bagán JV, Jiménez-Soriano Y, Gallud-Romero L. Use of nonsteroidal antiinflammatory drugs in dental practice. A review. Med Oral Patol Oral Cir Bucal 2007; 12:10-8.
19. Köse İ, Koparal M, Alan H, Kırtay M, Çiçek Y. Diş Hekimliğinde Oral Cerrahi İşlemler Sonrasında En Çok Tercih Edilen İlaçlar (NSAİ) ve Etkinlikleri. Atatürk Üniv. Diş Hek. Fak. Derg. J Dent Fac Atatürk Uni Supplement: 13, Yıl: 2015, 113-117.
20. Raffa RB, Rawls SM, Beyzarov EP. Netter's Illustrated Pharmacology Updated Edition. Philadelphia, Elsevier Inc.; 2014.
21. Cañigral A, et.al. Evaluation of bleeding risk and measurement methods in dental patients. Med Oral Patol Oral Cir Bucal 2010; 15: 863-868.
22. Ardekian L, Gaspar R, Peled M, Brener B, Laufer D. Does lowdose aspirin therapy complicate oral surgical procedures? J Am Dent Assoc 2000; 131: 331-335.
23. Napennas JJ, . Review of postoperative bleeding risk in dental patients on antiplatelet therapy. Oral Surg Oral Med Oral Pathol Oral Radiol 2013; 115:491-499.
24. Krishnan B, Shenoy NA, Alexander M. Exodontia and Antiplatelet Therapy. American Association of Oral and Maxillofacial Surgeons. J Oral Maxillofac Surg. 2008; 66: 2063-2066.
25. Napennas J, . The frequency of bleeding complications after invasive dental treatment in patients receiving single and dual antiplatelet therapy. J Am Dent Assoc 2009; 140: 690-695.
26. Oral Medicine and Oral Surgery Francophone Society, Management of patients under anti-platelet agents' treatment in odotostomatology. 2005; Available at: http://societechirorale.com/documents/Recommandations/recommandations_antiplaquettaires_gb.pdf Accessed dec. 2017.
27. Grines CL, . Prevention of premature discontinuation of dual antiplatelet therapy in patients with coronary artery stents: a science advisory from the American Heart Association, American College of Cardiology, Society for Cardiovascular Angiography and Interventions, American College of Surgeons, and American Dental Association, with representation from the American College of Physicians. Circulation 2007; 115: 813-818.
28. Lillis T, Ziakas A, Koskinas K, Tsirlis A, Giannoglou G. Safety of Dental Extractions During Uninterrupted Single or Dual Antiplatelet Treatment. Am J Cardiol 2011; 108:9 64-967.
29. Lewis SR, Nicholson A, Cardwell ME, Siviter G, Smith AF. Nonsteroidal anti-inflammatory drugs and perioperative bleeding in paediatric tonsillectomy. Cochrane Database of Systematic Reviews. JohnWiley & Sons, Ltd; 2013; 18(7):CD003591. doi: 10.1002/14651858.CD003591.pub3. Review.
30. Özkiriş M, Kapusuz Z, Yıldırım YS, Saydam L. The Effect of Paracetamol, Metamizole Sodium and Ibuprofen on Postoperative Hemorrhage Following Pediatric Tonsillectomy. Int J Pediatr Otorhinolaryngol 2012; 76: 1027-1029.
31. Bulat F, Or S. Naproksenin Kanama-Pıhtılaşma Fonksiyonlarına Etkilerinin Araştırılması. G.Ü. DişHek. Fak. Der. 1988; 5:157-163.
32. Scott W, et.al. Assessment of Common Nonsteroidal Anti-Inflammatory Medications by Whole Blood Aggregometry: a Clinical Evaluation for the Perioperative Setting. World Neurosurg 2014; 82: 633-638.

A giant mandibular dentigerous cyst associated with a compound odontoma: A case report

Mandibulada kompound odontoma ile ilişkili dev bir dentigeröz kist: Bir olgu sunumu

Assist. Prof. Sercan Küçükkurt
İstanbul Aydın University, Faculty of Dentistry, Department of Oral and Maxillofacial Surgery, İstanbul

Dr. Hüseyin Can Tükel
Çukurova University, Faculty of Dentistry, Department of Oral and Maxillofacial Surgery, Adana

Assoc. Prof. Emre Barış
Gazi University, Faculty of Dentistry, Department of Oral Pathology, Ankara

Received: 27 July 2017

Accepted: 09 November 2017

doi: 10.5505/yeditepe.2018.62533

Corresponding author:
Assist. Prof. Sercan Küçükkurt
İstanbul Aydın Üniversitesi, Diş Hekimliği Fakültesi
Beşyol Mh. Akasya Sk. No:6 Sefaköy Küçükçekmece
34100 İstanbul - Türkiye
Phone: 905326205590
E-mail: skucukkurt@gmail.com

SUMMARY

Odontoma is a non-aggressive ectomesenchymal tumor of unknown origin that are more considered developmental malformations (hamartomas) than benign neoplasms. Dentigerous cyst is an epithelium-lined sac enclosing the crown of an unerupted tooth. Occasionally, the dentigerous cyst is associated with odontoma. Dentigerous cysts that have not been noticed for a long time can reach huge sizes due to effect of their asymptomatic structure. A 53-year-old male referred to our department with swelling on his right mandibular region. Clinical and radiographic examination revealed an extensive radiolucency extending from left second premolar to right angle of mandibula. Previously marsupialization of the cyst was tried from two different location. However, as a result of the failure of the process the patient was referred to our department. Enucleation of the cyst with odontoma was done under local anesthesia with sedation. Also associated teeth were extracted which have periodontal problems and mobility. At the 2 years of follow up, there was a complete healing in cyst region and no recurrence. Histopathological examination revealed a dentigerous cyst associated with an odontoma that is because there was no any other unerupted tooth. The association of a huge dentigerous cyst with a compound odontoma makes this case rare and interesting.

Keywords: Dentigerous cyst, odontoma, mandible

ÖZET

Odontoma, benign neoplazmadan daha çok gelişimsel malformasyon (hamartom) olarak kabul edilen agresif olmayan ektomezenkimal bir tümör çeşididir. Dentigeröz kistler, sürmemiş bir diş kronuna eşlik eden iyi huylu odontojen kaynaklı kistlerdir. Dentigeröz kistlerin nadiren de odontoma ile ilişkili olduğu bilinmektedir. Dentigeröz kistler uzun süre fark edilmezlerse, asemptomatik yapılarının etkisiyle büyük boyutlara ulaşabilirler. 53 yaşındaki bir erkek hasta sağ mandibular bölgede şişlik ile kliniğimize başvurdu. Klinik ve radyografik incelemelerde, sol ikinci premolar dişten mandibulanın sağ angulus bölgesine uzanan geniş bir radyolusent alan saptandı. Daha önce kistin tedavisi amacıyla iki farklı noktadan marsupyalizasyon işleminin denendiği ancak işlemin radyolusent sahada herhangi bir küçülme ya da iyileşmeye sebep olmadığına karar verilmesinin ardından hasta tarafımıza yönlendirildiği öğrenildi. Odontoma ile kistin enükleasyonu lokal anestezi ile derin sedasyon yardımıyla yapıldı. Ayrıca bölgedeki periodontal sorunlar ve mobilite gösteren dişler hastanın ilgili dişlere önerilen tedavi seçeneklerini reddetmesi üzerine çekildi. 2 yıllık takipte, kist bölgesindeki tam bir iyileşme gözlendi, nüks belirtisine rastlanmadı. Histopatolojik tanı, bölgede sürmemiş başka bir dişin de var olmamasına dayanarak odontoma ile ilişkili dentigeröz kist olarak konuldu. Bu vakada nadir görülen, kompound odontoma ile ilişkili dev boyutta dentigeröz kist olgusu rapor edilmektedir.

Anahtar kelimeler: Dentigeröz kist, odontoma, mandibula

INTRODUCTION

Dentigerous cyst is an odontogenic cyst that develops around crown of an impacted tooth. It is usually seen around the mandibular third molar teeth of young patients. Lesions are usually asymptomatic unless they are associated with infection and usually diagnosed on routine radiographs. The dentigerous cyst can be rarely seen associated with odontomas. It is estimated that 27% of cases related to an odontoma.[1,2] In 1867 Paul Broca described odontoma as a non-aggressive benign ectomesenchymal tumor of unknown origin. Odontomas may be associated with the presence of impacted teeth, trauma, genetic factors, local infections and dentigerous cysts.[1,3]
Preliminary diagnosis of both lesions is done by the main imaging methods and then confirmed by histopathological analysis. Failure to diagnose or treat, especially after the cyst has reached enormous dimensions, can cause pathologic bone fractures and resection of the jawbone. These can lead to variable problems, from aesthetic and phonetic to severe malocclusions.[1,2] For this reason, early and accurate diagnosis of cyst and its cause is of great importance. Treatment of odontoma is surgical excision and this treatment is very successful, recurrence is rarely seen, and bone repair is done smoothly in the area.[4] The treatment for dentigerous cysts is surgical excision with removal of related teeth in similar manner, and in some cases it may be necessary to marsupialize the lesion for reduction of bone defect size prior to surgical intervention.[2,5,6]
In this case report, a huge dentigerous cyst, which occupying 2/3 of the mandibular corpus, accompanied by a compound odontoma, was diagnosed in a 56-year-old male patient by implementing cone beam computed tomography (CBCT) and treated, histologically examined and followed-up for 2 years.

CASE REPORT

A 56-year-old male referred to our department with an unable to treated lesion in his right mandibular region. Clinical and radiographic examination revealed an extensive radiolucency extending from left second premolar to right angle of mandible. Previously marsupialization of the cyst was tried by another clinician from two different space. However, at the end of the 8-month period, the procedure did not provide any contribution to shrinkage of cyst and then the patient was referred to our department.
Clinical examination revealed that the patient did not have any pain in the region under the current conditions. In the right mandibular molar region, there was an expansion in the bone that shaded the vestibule sulcus and two opened intra-lesion window entities for the previous marsupialization process, one from molar region, and one at the level of the incisor teeth. Nearly all of the teeth in the region, which are still in the mouth as complete as the third molar, have class 2 mobility according to Miller classification. In the cyst region there is a third molar with caries and severe tissue loss. The patient has poor oral hygiene, but no serious caries was found in the other teeth associated with the cyst. Patient has also mild paresthesia in the region (Figure 1).

Figure 1. Preoperative intraoral image showing the previous surgical marsupialized windows

Orthopantomography image revealed a multilobular radiolucent lesion with a straight border extending from the right mandibular angulus region to the left second premolar tooth level, completely covering the mandibular basis and the alveolar crest in the vertical direction. There is a radiopaque appearance between the apices of the right mandibular canine and the premolar teeth, in the mental foramen region, resembling a tooth crown without root. In the molar region due to the pressure of the lesion, the mandibular nerve is displaced to the lower border of the mandible (Figure 2).

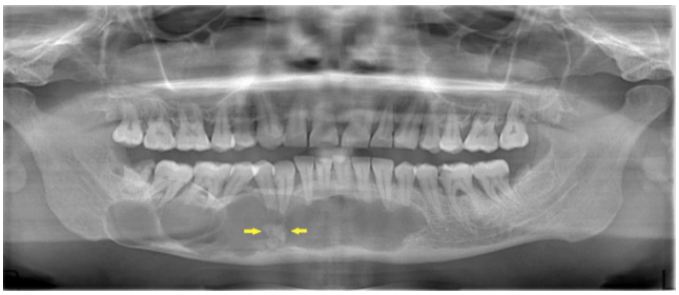

Figure 2. Orthopantomography image showing radiolucent cystic lesion and a radiopaque formation at the apex of the canine

It has been decided to obtain a CBCT from the region in order to evaluate its content, its borders and the relation of the lesion with surrounding anatomical formations. On the CBCT image, bone expansion was detected in the buccolingual region of the cyst. Especially in the molar region, the lesion makes a significant expansion and shows extrabony placement in the buccal region. However, it is also thought that this situation may eventually result of the previous marsupialization process which has been going on for about 8 months. The lesions did not cause perforation in the bone except the marsupialization regions. The mandibular canal is located in the basal base of mandible due to the compression of the cyst. Compound odontoma was initially diagnosed after CBCT examination for the formation of a single piece amorphous structure located in the apex of the canine surrounded by a radiolucent

area, which resembles a non-root tooth crown in the size of 7-8 mm and in contact with only the basal base of mandible (Figure 3-4).

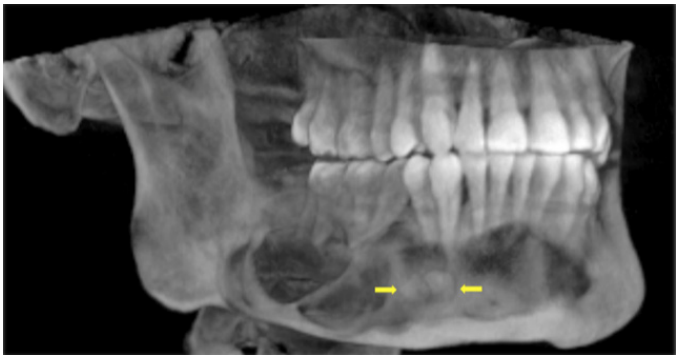

Figure 3. CBCT image (3D) showing multilobular structure of the cyst and a radiopaque area surrounded by thin radiolucent border

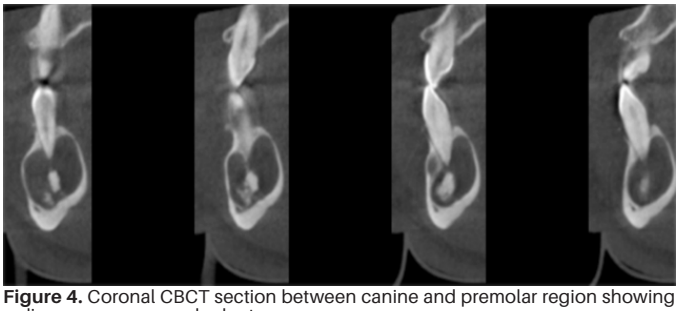

Figure 4. Coronal CBCT section between canine and premolar region showing radiopaque compound odontoma

During the interviews with the patient, although detailed information was given about the benefits of the retrying marsupialization procedure and the risks of the enucleation process, the patient refused marsupialization and demanded enucleation of the cyst immediately because of the long duration of the previous procedure that resulted with failure.

Enucleation of the cyst with odontoma was done under local anesthesia with sedation. Also associated teeth were extracted which have also pericoronal bone loss and severe mobility (Figure 5).

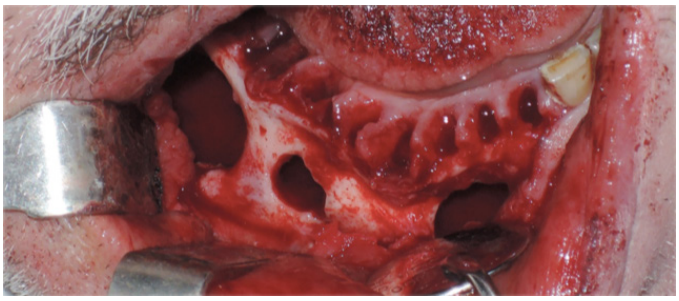

Figure 5. Intraoperative image after enucleation of the cyst and extraction of the teeth

Primary wound closure was achieved by periosteal releasing incisions. Histopathological examination by sampling from four different regions confirmed initial dentigerous cyst diagnosis (Figure 6). At the 2 years follow up, there was a complete healing in cyst region and no evidence of recurrence (Figure 7). Paresthesia was also disappeared.

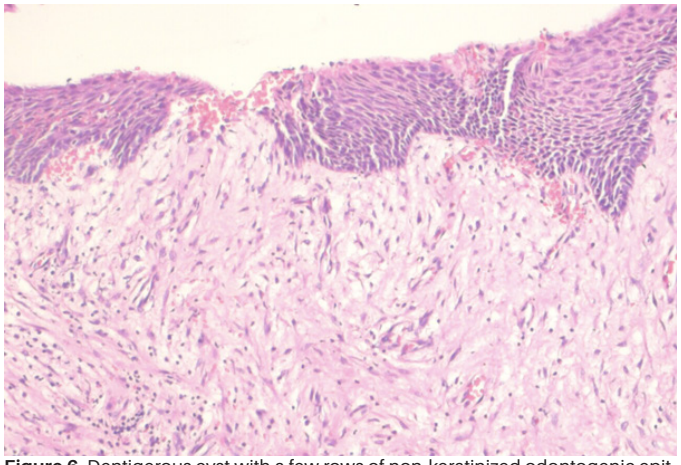

Figure 6. Dentigerous cyst with a few rows of non-keratinized odontogenic epithelium (H&E 200x)

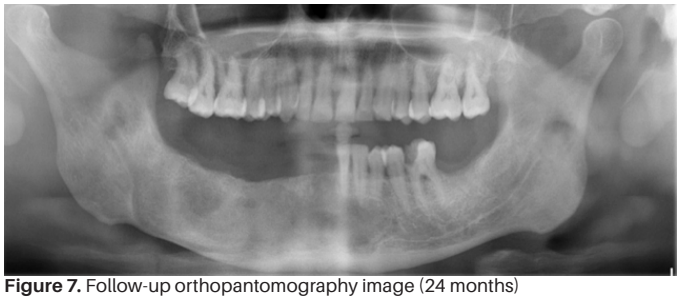

Figure 7. Follow-up orthopantomography image (24 months)

DISCUSSION

The dentigerous cyst can be seen around the impacted teeth and more rarely associated with odontomas. Radiographically, the dentigerous cyst is composed of a smooth and distinctly limited sclerotic radiolucent area around an impacted tooth. Upon reaching a diameter of 2 cm, sensitivity depending on pressure on peripheral anatomical structure, bone expansion, displacement in teeth may accompany the cyst. Histologically, it is thought that the epithelial component of the enamel organ develops with cystic degeneration and fluid accumulation between the reduced enamel epithelium and dental mines. The cyst is developed by the cystic degeneration of the epithelial component of the enamel organ and by the accumulation of fluid between the reduced enamel epithelium and enamel. Histopathologically, the cyst is surrounded by fibrous conjunctival tissue capsule and two to four layers of flattened epithelial lining of cells. The keratinization of the epithelial layer can be seen, but not always. Complications associated with dentigerous cysts includes; Pathological bone fracture, loss of permanent teeth, bone deformities and the development of malignancies such as ameloblastoma, squamous cell carcinoma and intraosseous mucoepidermoid carcinoma.[1,2,5,7,8] In this case, the patient had to lose all the teeth in the region due to asymptomatically enlaged cyst and was not noticed for a long time. In our opinion, it can be considered a great chance for the patient not to have a trauma to the region in the presence of this cyst, which can cause jaw fracture very easily. Odontomas are among the most common odontogenic tumors of jaw bones and constitute approximately 22% of odon-

togenic tumors.[6] Despite odontoma has been reported in almost all age groups, the majority of cases (84%) occur under 30 years of age, most frequently during the second decade of life and less than 10% in patients over 40 years of age.[9] The incidence of odontomas according to gender does not differ. Odontomas are more common in the permanent dentition than in the primary dentition. Microscopically, odontomas consist of enamel, dentin, cement and pulp tissue in varying amounts. Odontomas are considered developmental malformations (hamartoma) more than benign neoplasms.[1,3,5,10]

It is thought that odontoma is caused by budding of extra-odontogenic epithelial cells from dental lamina. This cell cluster forms a large mass of dental tissue that can settle in an abnormal configuration but consists of normal enamel, dentin, cementum and pulp[1]. Hitchin[11] suggests that odontomas interact with a mutant gene or interference, possibly with genetic control of tooth development after birth. Odontoma originate from enamel producing odontogenic epithelium and the odontogenic mesenchyme, which produces dentin by odontoblast differentiation. Since it is composed of products of both cell types, it was previously called composite odontomas.[1]

The World Health Organization has classified odontomas in two subgroups as compound and complex according to morphological differentiation. The compound odontoma is composed of small dental structures, while the complex type is composed of enamel and dentin conglomerate masses which do not bear anatomical resemblance to the dentition.[1,3] Both types can grow to an average size of about 6 cm and often their growth stop when they reach these dimensions.[1] Clinically, they are classified as intraosseous (central), peripheral (soft tissue or extra-osseous), and eruption odontomas. Intraosseous odontomas often occur as compound odontoma in the anterior maxilla, complex odontoma in the mandibular molar region, and have a rate of about 51% in all odontomas. Peripheral odontomas are less common and occur in the soft tissue on the alveolar crest region and are usually seen as a compound type. Eruption odontoma occurs around the crown of an erupting or impacted tooth, or appear superficially on the bone surface.[9,12] According to radiographic examination of the patient, intraosseous compound odontoma was diagnosed in this case. Compound odontoma is defined as a lesion that is caused by extreme proliferation of dental lamina and which regularly displays all dental lamina tissues and is often seen in dental lamina form. Compound type consists of dental-like structures or denticles arranged on a fibrous stroma. Compound odontomas are more common in 1:2 ratio than complex odontomas and are usually diagnosed in the maxilla anterior region during the second and third decades of life[1]. However, compound odontoma follicles are rarely involved in cyst development and cysts. The complex type affects young adults alike, but is more common in the posterior region of the mandible. The morphologically irregular structure consists of dentin, cement and enamel structures.[1,3,5,9]

Radiographically compound odontoma is seen as a cluster of dental-like structures surrounded by a radiolucent area with variable dimensions and shapes. Complex odontoma can be seen radiographically as irregularly bordered uniform radiopacity surrounded by a radiolucent area in the form of amorphous calcification dental tissue masses and can be confused with osteoma or some highly calcified bone lesions. In most cases the lesions are asymptomatic but may cause thickening of the cortical bone layer. It is noticed when routine radiographic examinations are being explored or investigated the reason for a not erupted tooth.[1,3,5,9,13]

Cystic involvement of compound odontoma is very rare. The majority of reported cystic odontoma cases to date are the cases of complex odontoma. As far as we know, only five cystic compound odontoma cases have been reported. The type of cyst that develops around the compound odontoma follicle is difficult to predict in the early stages of development.6 Microscopically, cystic odontomas are characterized by the presence of a dental follicle-like layered squamous epithelium associated with an odontoma. They are surrounded by a connective tissue capsule containing chronic inflammatory cell infiltration and odontogenic epithelial islets.[5]

Diagnosis is based on radiological features and histopathologic analysis of the lesions. Radiographically, the cystic compound odontoma is rarely confused with other lesions. However, when the lesion is in a mixed radiopaque-radiolucent stage, it can be confused with other lesions of jaws with similar location, age incidence and radiographic properties. In some cases, the radiological appearance may resemble fibrosis lesions. Ameloblastic fibroodontoma can closely mimic the appearance of the odontomas. Odontomas may also give a cementoblastoma appearance if radiographically superpose on the roots. In addition, complex odontomas radiologically resemble osteoblastomas, ossifying fibroma and even osteomas.[1,3,14,15]

In our case, ameloblastic fibro-odontoma, calcific odontogenic cyst, pindborg tumor and calcifying odontogenic cyst were considered at the first encounter with clinical and radiological examination. After correlation between clinical and radiographic findings, in conventional radiography supernumerary tooth, compound odontoma on CBCT and intraoperative surgical observation and final diagnosis of compound odontoma accompanied by dentigerous cyst was made histopathologically. Histopathological analysis of the case reported that cystic lesion with

a row of non-keratinized odontogenic epithelium accompanied by compound odontoma.

Recently, many reports have emphasized the benefits and features of CT scans in identifying these types of lesions. CBCT may be more useful to confirm the presence of calcifications on the cyst wall than conventional radiography. This may not be detected by simple radiographs because of the overlapping of anatomical structures. CBCT has a wide range of applications and it is very useful for determining the size and condition of the internal structure of the lesions, root fractures, determination of the position of impacted tooth and relation with the surrounding anatomical structures, and also pathological conditions in the jaw bones. In addition, during the diagnostic process, the three-dimensional image of the cysts and the imaging of the tumors of the maxillofacial region may provide vital information for planning the treatment plan.[16-18]

In the present case, conventional radiographs could not provide useful information for accurate diagnosis of the lesion because superimposed images revealed a unilocular radiopaque image with a structure resembling a small tooth. This led to the thought of a supernumerary tooth entity in the region. Thus, we emphasize that the CBCT image makes it possible to investigate a three-dimensional visualization of the lesion, as well as showing the relationship between the cystic structure and the odontoma in it, because the cyst has a multilobular appearance due to ongoing resorption of trabecular bone structures in the cystic cavity, odontoma was indistinguishable. Conventional radiography has identified a cystic lesion in the region of the image, but a CBCT was needed to elucidate the lesion borders and internal structure. It was possible to define the presence of odontoma within the cystic lesion and to plan the treatment properly, but only after the use of CBCT images. CBCT proved once again how effective it is to diagnose jaw neoplasms. For this reason, in our case, the details of the radiographic pattern and the internal structures and odontoma displayed with CBCT images served as an important tool in achieving a satisfactory diagnosis and treatment.

REFERENCES

1. Astekar M, Manjunatha BS, Kaur P, Singh J. Histopathological insight of complex odontoma associated with a dentigerous cyst. BMJ Case Rep 2014; 2014.

2. Wanjari SP, Tekade SA, Parwani RN, Managutti SA. Dentigerous cyst associated with multiple complex composite odontomas. Contemp Clin Dent 2011; 2: 215-217.

3. Soluk Tekkesin M, Pehlivan S, Olgac V, Aksakalli N, Alatli C. Clinical and histopathological investigation of odontomas: review of the literature and presentation of 160 cases. J Oral Maxillofac Surg 2012; 70: 1358-1361.

4. Serra-Serra G, Berini-Aytes L, Gay-Escoda C. Erupted odontomas: a report of three cases and review of the literature. Med Oral Patol Oral Cir Bucal 2009; 14: E299-303.

5. Costa V, Caris AR, Leon JE, Ramos CJ, Jardini V, Kaminagakura E. Cystic Odontoma in a Patient with Hodgkin's Lymphoma. Case Rep Dent 2015; 2015: 292819.

6. Kalaskar RR, Kalaskar AR, Pol CA, Ghige SK. Cystic compound odontome in the anterior maxilla: A rare case report. Indian J Oral Sci 2012; 3: 168-171.

7. Ikeshima A, Tamura Y. Differential diagnosis between dentigerous cyst and benign tumor with an embedded tooth. J Oral Sci 2002; 44: 13-17.

8. Moosvi Z, Tayaar SA, Kumar GS. Neoplastic potential of odontogenic cysts. Contemp Clin Dent 2011; 2: 106-109.

9. Arunkumar KV, Vijaykumar, Garg N. Surgical management of an erupted complex odontoma occupying maxillary sinus. Ann Maxillofac Surg 2012; 2: 86-89.

10. Yildirim-Oz G, Tosun G, Kiziloglu D, Durmus E, Sener Y. An unusual association of odontomas with primary teeth. Eur J Dent 2007; 1: 45-49.

11. Hitchin AD. The aetiology of the calcified composite odontomes. Br Dent J 1971; 130: 475-482.

12. Ragalli CC, Ferreria JL, Blasco F. Large erupting complex odontoma. Int J Oral Maxillofac Surg 2000; 29: 373-374.

13. Perumal CJ, Mohamed A, Singh A, Noffke CE. Sequestrating giant complex odontoma: a case report and review of the literature. J Maxillofac Oral Surg 2013; 12: 480-484.

14. Phillips MD, Closmann JJ, Baus MR, Torske KR, Williams SB. Hybrid odontogenic tumor with features of ameloblastic fibro-odontoma, calcifying odontogenic cyst, and adenomatoid odontogenic tumor: a case report and review of the literature. J Oral Maxillofac Surg 2010; 68: 470-474.

15. Philipsen HP, Reichart PA, Praetorius F. Mixed odontogenic tumours and odontomas. Considerations on interrelationship. Review of the literature and presentation of 134 new cases of odontomas. Oral Oncol 1997; 33: 86-99.

16. Araki M, Kameoka S, Matsumoto N, Komiyama K. Usefulness of cone beam computed tomography for odontogenic myxoma. Dentomaxillofac Radiol 2007; 36: 423-427.

17. Quereshy FA, Savell TA, Palomo JM. Applications of cone beam computed tomography in the practice of oral and maxillofacial surgery. J Oral Maxillofac Surg 2008; 66: 791-796.

18. Marques YM, Botelho TD, Xavier FC, Rangel AL, Rege IC, Mantesso A. Importance of cone beam computed tomography for diagnosis of calcifying cystic odontogenic tumour associated to odontoma. Report of a case. Med Oral Patol Oral Cir Bucal 2010; 15: e490-493.

Ekstraoral fistül: Bir olgu sunumu

Extraoral fistula: A case report

Yrd. Doç. Dr. Vasfiye Işık
Okan Üniversitesi Diş Hekimliği Fakültesi, Endodonti A.D., İstanbul

Doç. Dr. Handan Ersev
İstanbul üniversitesi Diş Hekimliği Fakültesi, Endodonti A.D., İstanbul

Geliş tarihi: 19 Kasım 2017

Kabul tarihi: 11 Ocak 2018

doi: 10.5505/yeditepe.2018.19970

Yazışma adresi:
Yrd. Doç. Dr. Vasfiye Işık
Okan Üniversitesi Diş Hekimliği Fakültesi
Endodonti Anabilim Dalı,
Tuzla Kampüsü, 34959 Akfırat-Tuzla/İstanbul
Tel:05368749950
E-posta: vasfiye86@hotmail.com

ÖZET

Odontojenik fistüller, pulpa nekrozuna bağlı olarak gelişen patolojik oluşumlardır. Fistülün intraoral veya ekstraoral bölgeye açılması dişin bulunduğu bölgeye, enflamasyon tarafından kortikal kemikte oluşan perforasyonun lokalizasyonuna bağlıdır. Özellikle ekstraoral fistüller deri lezyonları, tüberküloz, osteomiyelit gibi birçok farklı oluşumla karıştırılmakta ve bunun sonucunda hastalara etkisiz tedaviler uygulanabilmektedir. Bu olgu sunumu, alt çene kesici dişlerden kaynak aldığı tespit edilen ve çene ucu bölgesinden drene olan 2 adet ekstraoral fistül vakasının kök kanal tedavisi uygulamasının ardından 1 senelik takiplerini içermektedir.

Anahtar kelimeler: Ekstraoral fistül, kök kanal tedavisi, kalsiyum hidroksit

SUMMARY

Odontogenic fistulas are pathological occurrences due to pulp necrosis. Intraoral or extraoral opening of the fistula depends on the localization of the perforation in the cortical bone by inflammation. In particular, extraoral fistulas are confused with many different types of skin lesions, such as tuberculosis and osteomyelitis, resulting in ineffective treatment of the disease. This case report includes 1 year follow-up after root canal treatment with 2 extraoral fistula cases, which were found to have been obtained from lower jaw incisor teeth and were drained from the jaw area.

Keywords: Extraoral fistulas, root canal treatment, calcium hydroxide

GİRİŞ

Odontojenik fistüller, pulpa nekrozuna bağlı olarak gelişen patolojik oluşumlardır. Fistülün intraoral veya ekstraoral bölgeye açılması dişin bulunduğu bölgeye, enflamasyon tarafından kortikal kemikte oluşan perforasyonun lokalizasyonuna bağlıdır.[1-4] Bakteriyel virülans, hastanın savunma mekanizması, fasiyal bölgedeki dokuların düşük direnci ve kas ataçmanları ile enfekte dişin ilişkisi de fistülün ilerleme miktarını ve yönünü etkilemektedir. Eğer dişlerin apikal kısımları maksiller kas bağlantılarının üstünde veya mandibuler kas bağlantılarının altındaysa enfeksiyon ekstraoral bölgeye doğru bir yayılma gösterebilmektedir.[5-7] Ekstraoral fistüller, sıklıkla deri lezyonları, travmatik yaralanma, karsinom, osteomiyelit, tüberküloz ve aktinomikoz gibi pek çok oluşumla karıştırılabilirler.[8-12] Teşhisin doğru konulamaması sebebiyle etkisiz ve yanlış tedavi seçeneklerinin uygulanabildiği bildirilmiştir.[13] Ekstraoral fistüle sahip hastaların yarısının doğru teşhis konulmadan önce gereksiz cerrahi müdahalelere ve uzun dönem antibiyotik tedavilerine maruz kaldıkları belirlenmiştir.[14]

Bu vaka raporunda alt çene kesici dişlerinden kaynak alan 2 adet ekstraoral fistül oluşumun tedavisi ve tedavi sonrası takibi anlatılmaktadır.

Vaka 1

Herhangi bir sistemik hastalığı bulunmayan 13 yaşındaki erkek hasta kliniğe çene ucunda bulunan fistül ağzı nedeniyle yönlendirilmiştir (Resim 1a).

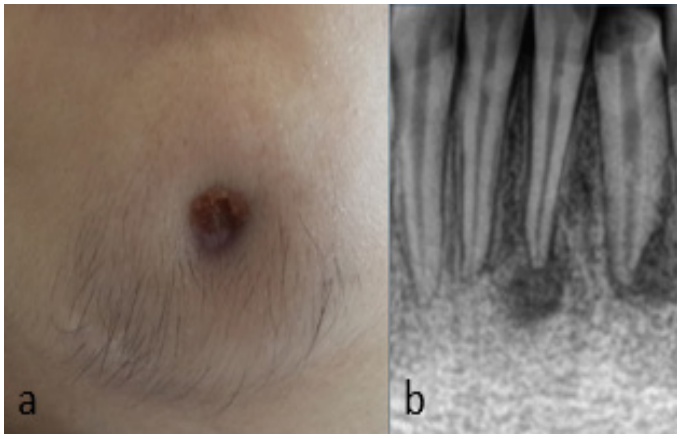

Resim 1a: Çene ucunda bulunan fistül ağzı **1b**: Periapikal teşhis radyografisinde 31 ve 32 numaralı dişlerde yaygın periapikal lezyon varlığı

Yapılan klinik muayenede 31 ve 32 numaralı dişlerde pulpayı içine almayan kuron kırığı tespit edilmiştir. İlgili dişler vitalometrik muayenede (-) sonuç vermiş olup palpasyon ve perküsyonda herhangi bir bulguya rastlanmamıştır. Radyografik muayenede 31 ve 32 numaralı dişlerde yaygın periapikal lezyon tespit edilmiştir (Resim 1b). Çene ucunda görülen ağız dışı fistülün dişlerden kaynaklandığı tespit edilmiştir. Lokal anestezi ve rubber-dam uygulamasının ardından ilgili dişlerin kök kanalı şekillendirmesi K-tipi el aletleriyle step-back tekniğiyle tamamlanmıştır. Tedavi süresince yıkama solüsyonu olarak %2,5 NaOCl kullanılmıştır. İlk seansta kök kanal medikamenti olarak $Ca(OH)_2$ uygulanmıştır. Hasta tedavinin ikinci seansına gelmemiş ve 8 ay sonra kliniğine tekrar başvurarak tedaviyi tamamlama talebinde bulunmuştur. Hastanın radyografik muayenesinde periapikal lezyonların büyük oranda iyileştiği (Resim 2a) ve ağız dışı fistülün kapandığı tespit edilmiştir (Resim 2b).

Resim 2a: 8 ay sonraki ikinci seansta alınan periapikal radyografide lezyonların büyük oranda iyileştiği **2b:** Ağız dışı fistülün kapandığı tespit edilmiştir **2c:** Kök kanal tedavisinin tamamlandığı seansta alınan periapikal radyografi

Kök kanal tedavisi AH Plus kanal patı kullanılarak lateral kondansasyon tekniği ile tamamlanmıştır (Resim 2c). Tedavilerin tamamlanmasının ardından 1 sene sonraki kontrolde herhangi bir semptoma rastlanmamıştır. Ağız dışı fistülün hafif bir iz bırakarak tamamen iyileştiği, ilgili dişlerdeki periapikal lezyonların küçüldüğü görülmüştür (Resim 3a, Resim 3b).

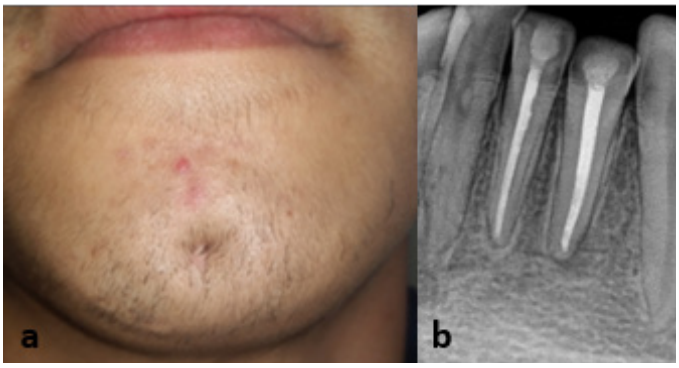

Resim 3a: 1 sene sonraki kontrolde ağız dışı fistülün iyileşme görüntüsü **3b:** İlgili dişlerdeki lezyonların periapikal radyografide iyileşme görüntüsü

Vaka 2

Herhangi bir sistemik hastalığı bulunmayan 30 yaşındaki kadın hasta çene ucunda oluşan fistül nedeniyle yönlendirilmiştir. Yapılan klinik muayenede 42 numaralı dişte renkleşme tespit edilmiştir. Palpasyon ve perküsyon testlerinde (+) yanıt alınmıştır. İlgili diş vitalometrik muayenede (-) sonuç vermiştir. Radyografik muayenede 42 numaralı dişte periapikal lezyon görülmüştür (Resim 4a).

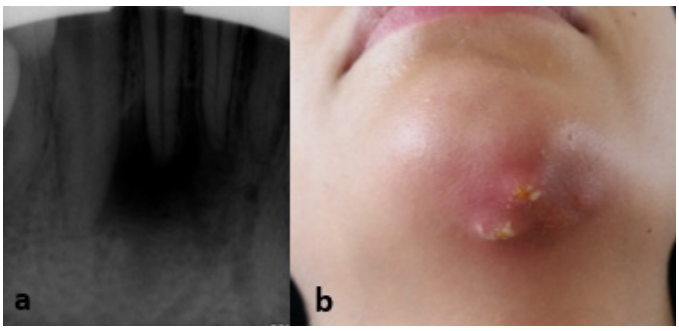

Resim 4a: Periapikal teşhis radyografisinde 42 numaralı dişte periapikal lezyon varlığı **4b:** Çene bölgesinde yaygın iltihap odakları

Çene bölgesinde yaygın iltihap odakları gözlemlenmiştir (Resim 4b). İlgili dişin kök kanalı şekillendirmesi K-tipi el aletleriyle step-back tekniğiyle tamamlanmıştır. Tedavi süresince yıkama solüsyonu olarak %2,5 NaOCl kullanılmıştır. 10 gün ara ile iki seans $Ca(OH)_2$ uygulanmış ve kök kanal tedavisi AH Plus kanal patı kullanılarak lateral kondansasyon tekniği ile tamamlanmıştır (Resim 5).

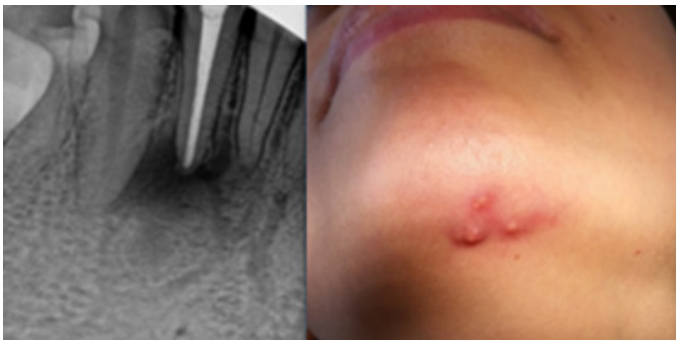

Resim 5: 20 gün sonra kök kanal dolgusunun tamamlandığı seansta alınan periapikal radyografi ve ağız dışı fistülün görüntüsü

Tedavilerin tamamlanmasının ardından 1 sene sonraki kontrolde hastada herhangi bir semptoma rastlanılmamış olup, ağız dışı fistülün hafif iz bırakarak tamamen iyileştiği ve 42 no'lu dişteki periapikal lezyonun küçüldüğü tespit edilmiştir (Resim 6).

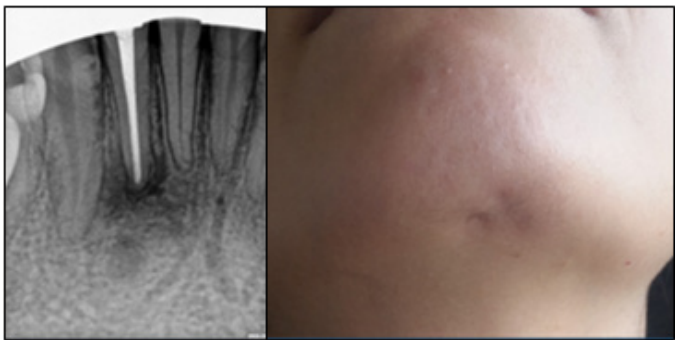

Resim 6: 1 sene sonraki kontrolde ilgili dişte periapikal lezyonun periapikal radyografide iyileşme görüntüsü ve ağız dışı fistülün iyileşme görüntüsü

TARTIŞMA

Yüz bölgesinde görülen lezyonların endodontik kökene sahip olabileceği göz önünde bulundurulmalı ve ayırıcı tanısı mutlaka yapılmalıdır.[15] Gupta & Hasslegren[16] endodontik tedavi görmesi gereken 393 diş üzerinde yapılan incelemede periapikal lezyon görülen dişlerin %20'sinde fistül oluşumunun izlendiğini tespit etmişlerdir. Fistüller genellikle intraoral bölgede görülmektedir. Ekstraoral olarak konumlanan fistüllerin %80'i mandibular dişlerden kaynak alırken, bunların da yarısından fazlası keser dişlerden kaynaklanmaktadır Bundan dolayı genellikle alt çene ve çene ucunda konumlanırlarken, yanakta, burun çevresinde veya boyun bölgesinde de görülebilmektedirler.[10] Ekstraoral fistül gibi bir deri lezyonu kronik bir abseden kaynak aldığından dolayı genellikle diş ağrısı gibi belirleyici bir semptom göstermez.[14,17] Doğru teşhisin yapılabilmesi için klinik ve radyolojik muayenenin dikkatle yapılması gerekmektedir. Çürükler, yetersiz restorasyonlar, diş renkleşmeleri, periodontal durum incelenmelidir. Vitalometrik muayene mutlaka yapılmalıdır. Gerek görülmesi durumunda ağız dışı fistüle güta-perka veya lacrimal probe yerleştirilerek, ya da radyoopak madde zerk edilerek kaynağın tespit edilmesi sağlanabilir.[14,17-20] Diş kaynaklı ekstraoral fistülün tedavisi, sorunlu diş eğer restore edilebilecekse kök kanal tedavisidir. Eğer, periradiküler patolojinin ortadan kaldırılmasında kök kanal tedavisi başarılı olmazsa, diğer tedavi şekilleri düşünülmelidir (apikal küretaj, kök rezeksiyonu vb).[21] Kök kanal tedavisini takiben 5 -14 gün sonra fistülün kendiliğinden kapanması beklenmektedir.[13,18] Bu bölge genellikle zamanla azalacak şekilde hafif bir çukur ve hiperpigmentasyonla iyileşmektedir.[22]

SONUÇ

Yüz ve boyun bölgesinde görülen deri lezyonlarının dişlerden kaynak alabileceği mutlaka göz önünde bulundurulmalıdır. Dikkatli bir klinik ve radyografik muayene sonrasında lezyonla ilişkili dişler tespit edilebilir. Böylece uygun tedavi gerçekleştirilerek gereksiz ilaç kullanımı ve cerrahi müdahalelerden kaçınılmış olur.

KAYNAKLAR

1. Nakamura Y, Hirayama K, Hossain M, Matsumoto K. A case of an odontogenic cutaneous sinus tract. Int Endod J 1999; 32: 328-331.

2. Cohenca N, Karni S, Rotstein I. Extraoral sinus tract misdiagnosed as an endodontic lesion. J Endod 2003; 29: 841-843.

3. Gupta R, Hasselgren G. Prevalence of odontogenic sinus tracts in patients referred for endodontic therapy. J Endod 2003; 29: 798-800.

4. Assery M, Al Shamranit S. Cutaneous facial sinus tract of dental origin: a clinical case report. Saudi Dent J 2011; 13: 37-39.

5. Javid B, Barkhodar RA. Chronic extraoral fistulae of dental origin. Compendium 1989; 10: 108-114.

6. Kayahan MB, Kaptan F, Altundal H, Bayirli G. The management of an odontogenic sinus tract: a case report. OHDMBSC 2003; 2: 60-63.

7. Brown RS, Jones R, Feimster T, Sam FE. Cutaneous sinus tracts (or emerging sinus tracts) of odontogenic origin: A report of 3 cases. Clin Cosmet Investig Dent 2010; 2: 63-67.

8. Held JL, Yunakov MJ, Barber RJ. Cutaneous sinus of dental origin: a diagnosis requiring clinical and radiologic correlation. Cutis 1989; 43: 22-24.

9. Cohen PR, Eliezri YD. Cutaneous odontogenic sinus simulating a basal cell carcinoma: case report and literature review. Plastic and Reconstruction Surgery 1990; 86: 123–127.

10. Foster KH, Primack PD, Kulild JC. Odontogenic cutaneous sinus tract. Journal of Endodontics 1992; 18: 304-306.

11. Fatouris PN. A cautionary tale: case report. Australian Dental Journal 2000; 45: 53-54.

12. Yasui H, Yamagushi M, Ichimiya M, Yoshikawa Y, Hamamoto Y, Muto M. A case of cutaneous odontogenic sinus. Journal of Dermatology 2005; 32: 852-855.

13. Johnson BR, Remeikis NA, Van Cura JE. Diagnosis and treatment of cutaneous facial sinus tracts of dental origin. Journal of the American Dental Association 1999; 130: 832-836.

14. Cantore JL, Klein PA, Lieblich LM. Cutaneous dental sinus tract, a common misdiagnosis: a case report and review of the literature. Cutis 2002; 70: 264-267.

15. Wilson SW, Ward DJ, Burns A. Dental infections masquerading as skin lesions. Br J Plast Surg 2001; 54: 358-360.

16. Gupta R, Hasselgren G. Prevalence of odontogenic sinus tract in patients referred for endodontic therapy. J Endod 2003; 29: 798-800.

17. Witherow H, Washan P, Blenkinsopp P. Midline odontogenic infections: a continuing diagnostic problem. British Journal of Plastic Surgery 2003; 56: 173-175.

18. Al-Kandari AM, Al-Quound OA, Ben-Naji A, Gnanasekhar JD. Cutaneous sinus tracts of dental origin to the chin and cheek. Quintessence International 1993; 24: 729-733.
19. Soares JA, de Carvalho FB, Pappen FG . Conservative treatment of patients with periapical lesions associated with extraoral sinus tracts. Australian Endodontic Journal 2007; 33: 131-135.
20. Pasternak-Júnior B, Teixeira CS, Silva-Sousa YT, Sousa-Neto MD. Diagnosis and treatment of odontogenic cutaneous sinus tracts of endodontic origin: three case studies. Int Endod J 2009; 42: 271-276.
21. Sotiropoulos GG, Farmakis ET. Diagnosis and conservative treatment of extraoral submental sinus tract of endodontic origin: a case report. J Clin Diagn Res 2014; 8: 10-11.
22. Spear KL, Sheridan PJ, Perry HO. Sinus tracts to the chin and jaw of dental origin. J Am Acad Dermatol 1983; 8: 486-489.