End.-Lap. ve Minimal İnvaziv Cerrahi 1996; 3:41-48

Video laparoskopinin; diagnostik amaçlı olarak akut batın, asit etiyolojisi, kronik akciğer hastalıkları tanısı ve malignite evrelemesindeki etkinliğinin araştırılması

Vahap ORAKÇI (*), Ertuğrul ERTAŞ (*), Mustafa ŞARE (*), Mehmet GÜREL (**), Fatih HİLMİOĞLU (***)

ÖZET

İnönü Üniversitesi Tıp Fakültesi Genel Cerrahi Anabilim Dalı'nda 1993-1995 tarihleri arasında 26 aylık sürede 63 olguya (22 olguya akut batın ön tanısı, 17 olguya asit etiyolojisi, 15 olguya kronik karaciğer hastalığı ve 9 olguya ise malignite evrelemesi ve operabilite değerlendirilmesi için) diagnotik video laparoskopi uygulandı. Diagnostik video laparoskopi akut batında % 95, asit etiyolojisinde % 100, kronik karaciğer hastalığında % 86, malignite evrelemesinde % 66 sensitif bulundu. Diagnostik video laparoskopiler, ortalama 53 (20-150) dakikalık sürede tamamlandı. Majör komplikasyon % 1.5, minör komplikasyon ise % 6.3 gözlendi.

Anahtar kelimeler: Diagnostik laparoskopi, akut batın, apandisit, asit, karaciğer sirozu, malignite

SUMMARY

The efficacy of videolaparoscopy for the diagnosis of acute abdomen, chronic pulmonary disease, etiology of ascites and tumor staging

Between 1993 and 1995 we performed diagnostic video laparoscopy in 63 cases in department of General Surgery, Inönü University School of Medicine. Diagnostic videolaparoscopy was performed to explore an acute abdomen in 22 cases, an acite etiology in 17 cases, the chronic liver disease in 15 cases, the staging and evaluation of operability in nine cases. The sensitivity of diagnostic video laparoscopy was found 95 % in acute abdomen, 100 % in ascite etiology, 86 % in chronic liver disease and 66 % in staging a malignant disease. The mean duration of diagnostic video laparoscopies was 53 (20-150) minutes. The rate of major complication was 1.5 % and the minor complication was 6.3 %.

Key words: Diagnostic laparoscopy, acute abdomen, appendicitis, ascites, liver cirrhosis, malignancy

GİRİŞ

Günümüzde uygulanan video laparoskopinin orijini, Georg Kelling'in 1901 yılında köpeklerde ilkel şartlarda başlattığı çalışmalara dayanmaktadır [1,2]. Kelling'den günümüze laparoskopi uygulamalarındaki gelişmeler Tablo 1'de verilmiştir. Diagnostik laparoskopi yüzyılımızın başından beri gastroenterologlar ve jinekologlar tarafından kullanılmakla birlikte genel cerrahide laparoskopik kolesistektomiyi takiben yaygın olarak kullanılmaya başlamıştır [3]. Günümüzde görüntüleme tekniklerindeki gelişmelere rağmen tanı için laparoskopiye olan ihtiyacımız devam etmektedir.

GEREÇ ve YÖNTEM

İnönü Üniversitesi Tıp Fakültesi Genel Cerrahi Anabilim Dalı'nda 1993-1995 yılları arasında 26 ay süresince toplam 63 olguya diagnostik video laparoskopi uygulandı. Elektif terapötik video laparoskopi uygulamalarımız (kolesistektomi,

(*) İnönü Üniversitesi Tıp Fakültesi Genel Cerrahi Anabilim Dalı, Op. Dr.
(**) İnönü Üniversitesi Tıp Fakültesi Genel Cerrahi Anabilim Dalı, Prof. Dr.
(***) İnönü Üniversitesi Tıp Fakültesi Genel Cerrahi Anabilim Dalı, Doç. Dr.

inguinal herni onarımı, kist hidatik ameliyatı, adranelektomi vs) bu çalışmanın dışında tutuldu. Diagnostik video laparoskopi uygulanacak hasta grupları şöyle belirlendi:

1. Akut batın: Bu grupta karın ağrısı şikayeti ile kliniğimize başvuran, fizik muayene ve laboratuar tetkikleri sonucu akut batın düşündüğümüz olgular yer aldı.

2. Asit etiyolojisi: Biyokimyasal, sitolojik ve radyolojik tetkiklerle asit etiyolojsi aydınlatılamamış olgular 2. hasta grubumuzu oluşturdu.

3. Kronik karaciğer hastalığı: Biyokimyasal tetkiklerle tespit edilen karaciğer fonksiyon bozukluğu bulunan hastalar 3. hasta grubumuzu oluşturdu.

4. Malignite: Bu grupta malignite tanısı olan, biyokimyasal tetkikler ve görüntüleme teknikleriyle inoperablite kriterine rastlanmamış hastalar operabilite yönünden değerlendirildi.

Diagnostik video laparoskopilerin tamamı ameliyathane şartlarında, laparotomi yapılacakmış gibi hazırlanarak yapıldı. Şüpheli görülen yerlerden biyopsi alındı. Cerrahi tedavi gereken durumlarda öncelikle video laparoskopik cerrahi tercih edildi. Diagnostik video laparoskopi uygulanan olguların gruplara göre dağılımı, yaş grupları ve işlem süreleri Şekil 1,2,3'de verilmiştir. 32 olguya genel anestezi (% 51), 31 olguya rejiyonel (torakal epidural) anestezi uygulanarak (% 49) diagnostik video laparoskopi yapıldı. Olgulara eksplorasyon, biyopsi ya da tedavi için en az iki en çok ise dört trokar yerleştirildi.

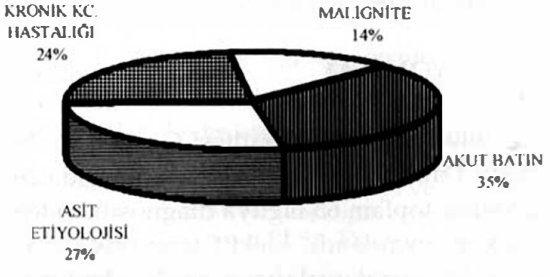

Şekil 1. Olguların grupları göre dağılımı

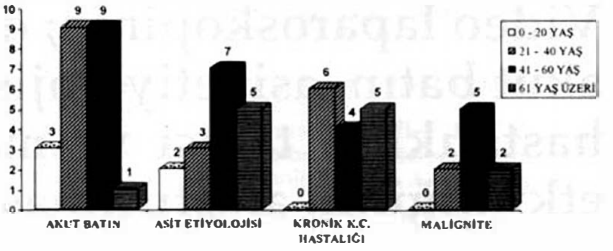

Şekil 2. Olguların yaş gruplarına göre dağılımı

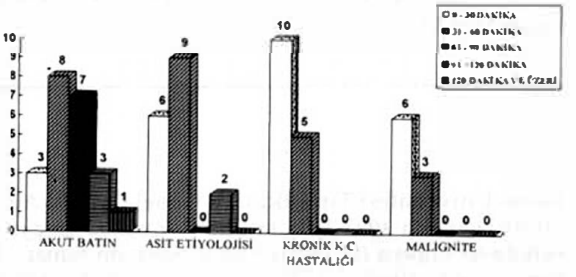

Şekil 3. Olguların işlem sürelerine göre dağılımı.

BULGULAR

Akut batın ön tanısıyla 22 olguya diagnostik video laparoskopi uygulandı. Olgulardan sekizinde akut apandisit tanısı konularak video laparoskopik apendektomi yapıldı (% 41). Yedi olguda ise akut batın tablosunu izah edecek düzeyde intraabdominal adezyon tespit edilerek, video laparoskopik adezyolizis yapıldı (% 32). Bu yedi olgudan altısının önceden geçirilmiş açık abdominal cerrahi hikayesi mevcuttu (% 86). İki olguda safra kesesi perforasyonu tespit edildi (% 9).

Yaşlı, kardiyak problemleri olan kolesistektomiyi tolere edemeyecek durumdaki bir olguya video laparoskopik kolesistektomi yapıldı. Perikolesistik abse ve safra kesesinde perforasyon olan diğer olguda ise açık kolesistektomi uygulandı. Bir olguda duodenum bulbusunda perforasyon saptandı, laparotomi yapılarak primer onarıldı (% 5). Bir olguda intraluminal kitle tanısıyla laparotomi yapılarak, bezoar lümen içinde ezilip distale itildi.

Asit etiyolojisi tetkiki için 17 olguya, karaciğer fonksiyon bozukluğu sebebiyle 15 olguya ve

Tablo 1. Kelling'den günümüze laparoskopideki gelişmeler

1901	Kelling	Köpeklerde laparoskopi yapmıştır.
1910	Jacobaeus	İnsanlarda laparoskopi yapmıştır.
1911	Bernheim	ABD'de diagnostik lap. yapmıştır.
1929	Kalk	Dual trokars, oblik açılı lens (135°) kullanmıştır.
1934	Ruddock	İlk biyopsi forsepsini kullanmıştır.
1938	Veress	Veress iğnesi kullanmıştır.
1947	Palmer	İntraabdominal basıncı monitorize etmiştir.
1960	Semm	Otomatik insuflasyon kullanmıştır.
1966	Hopkins	Rod-lens sistemini kullanmıştır.
1978	Frimdberg	Hayvanda laparoskopik kolesistektomi
1983	Semm	yapmıştır.
1985	Filipi, Mall ve Reosma	Hayvanda laparoskopik kolesistektomi yapmışlardır.
1986		Kompüter çipli televizyon kamera kullanıma girmiştir.
1987	Mouret	İnsanlarda laparoskopik kolesistektomi yapmıştır.

Tablo 2. Akut karın tanısıyla diagnostik laparoskopi yapılan olgular

Laparoskopik tanı	Sayı	Yapılan işlem
Akut apandisit	8	Lap. apendektomi (8)
İntraabdominal adezyon	7	Lap. adezyolizis (7)
Safra kesesi perforasyonu	2	Lap. kolesistostomi (1) Lap.—kolesistektomi (1)
Duodenum perforasyonu	1	Laparotomi-primer onarım
İntra luminal kitle	1	Laparotomi - Bezoar
İntraabdominal hemoraji	1	Aspirasyon
Primer peritonit	1	Laparoskopik drenaj
Normal bulgular	1	-
Toplam	22	Laparoskopik tedavi (18)

maligniteli dokuz olguya diagnostik video laparoskopi uygulandı. Karaciğer fonksiyon bozukluğu sebebiyle diagnostik video laparoskopi uyguladığımız olgulardan 12'sine karaciğer sirozu (% 80), 1'ine metastatik karaciğer tömürü (% 7) tanısı konulurken, iki olgu ise video laparoskopide normal değerlendirildi. Olguların tamamından karaciğer biyopsileri alınarak işlem sonlandırıldı.

Video laparoskopide karaciğer sirozu tespit edilen olguların tamamında patoloji sonucu siroz tanısı doğrulandı. Video laparoskopi sonucu karaciğer yüzeyi normal değerlendirilen iki olgunun patoloji sonucu da siroz olarak geldi. Hastaların video laparoskopik tanıları ve yapılan işlemler Tablo 2,3,4,5'de verilmiştir.

Tablo 3. Asit etiyolojisi tetkiki için diagnostik laparoskopi yapılan olgular

Laparoskopik tanı	Sayı	Yapılan işlem
Peritonitis karsinomatoza	6	Kc, omentum ve periton biyopsisi (5), laparotomi (1)
Tüberküloz peritonit	5	Biyopsi+sitoloji+kültür
Karaciğer sirozu	2	Karaciğer biyopsi
Mezotelioma	1	Biyopsi+sitoloji
Kolanjiosellüler karsinom	1	Biyopsi+sitoloji
Hepatoma	1	Biyo.-kanama-laparotomi
Over kisti	1	Laparoskopik oferektomi
Toplam	17	

Tablo 4. Karaciğer fonksiyon bozukluğu tetkiki amacıyla diagnostik laparoskopi uygulanan olguların laparoskopik tanıları

Laparoskopik tanı	Sayı	Yapılan işlem
Karaciğer sirozu	12	Karaciğer biyopsisi
Karaciğerde multipl metastaz	1	Karaciğer biyopsisi
Normal laparoskopik bulgular	2	Karaciğer biyopsisi
Toplam	15	

Tablo 5. Malignite operabilitesi amacıyla diagnostik laparoskopik uygulanan olguların laparoskopik tanıları

Laparoskopik tanı	Sayı	Yapılan işlem
Peritonitis karsinomatoza	2	Karaciğer, omentum ve periton biyopsisi
Safra kes. kars. inoperabl	1	Karaciğer biyopsisi
Oddi tümörü-operabl	1	Laparotomi-anrezektabl
Pankreas kars. inoperabl	1	Multipl lenf nodu biyopsi
Mide karsinomu-operabl	2	Laparotomi-anrezektabl (1) Laparotomi-rezektabl (1)
Mide karsino.-inoperabl	1	Multipl lenf nodu biyopsi
Over kisti	1	Laparotomi-liposarkom
Toplam	9	

TARTIŞMA

Diagnostik laparoskopi yüzyılımızın başından beri gastroenterologlar ve jinekologlar tarafından kullanılmakla birlikte genel cerrahide laparoskopik kolesistektomiyi takiben yaygın olarak kullanılmaya başlamıştır. Fizik muayene, laboratuar tetkikleri ve görüntüleme tekniklerine rağmen akut apandisit tanısında % 6-30 yanılgılar olabilmektedir [4]. İmmün sistemi baskılanmış olgular, genç ve kadın olgularda akut apandisit tanısı koymak daha zordur [5-7].

Diagnostik laparoskopinin akut batın tanısındaki yanılgıları en aza indirerek gereksiz laparotomi oranını azalttığı bildirilmektedir [8-10]. Video laparoskopik teknikler gelişmeden evvel akut batının yalnız tanısında kullanılan laparoskopi, günümüzde tedavide de kullanılmaktadır [11,12].

Akut batın ön tanısıyla diagnostik video laparoskopi uygulanan 22 olgunun 20'sinde patoloji video laparoskopik olarak tespit edildi (% 91). Bir olgu normal değerlendirildi (% 5). Diagnostik video laparoskopi olguların tamamında başarıyla uygulandı (% 100). Clarke ve ark. akut batında bu oranı % 91 bulurken, Spirtos ve ark. % 93, Jadallah ve ark. % 92 olarak bildirmişlerdir [8,13,14].

Bizim çalışmamızda 22 olgudan 21'inde video laparoskopik doğru tanı konuldu. Bir olguda patoloji olmadığı, 20 olguda ise var olan patoloji video laparoskopik olarak gösterildi. Patoloji saptanmayan olgunun takibinde cerrahi müdahale gerekmedi. Akut apandisit tespit ettiğimiz 8 vakanın tamamına video laparoskopik apendektomi uygulandı (% 100).

Kuster ve Gilroy laparoskopik olarak tanı koydukları 10 vakadan 4'üne laparoskopik apendektomi yaptığını bildirmişlerdir [5]. Literatürde birçok otorite diagnostik laparoskopi sonucu akut apandisit tespit ettikleri vakalarda açık apendektomi yapmışlardır [3,8,11,13-16]. Apendiksin laparoskopik ve histolojik değerlendirmelerinde uyumsuzluklar rapor edilmiştir [11,15]. Bizim video laparoskopik tanılarımız patoloji raporlarıyla uyumlu bulunmuştur (% 100). Clarke ve ark. laparotomi ve patoloji sonucu akut apandisit tanısı alan olguların % 93'ünü laparoskopik olarak tespit edebilmişler, iki vakada teknik yetersizlikten dolayı tanı koyamadıklarını rapor etmişlerdir [8].

Jersky ve ark. laparoskopi sonucu kesin akut apandisit denilemeyen 19 vakanın 12'sinde laparotomi ile akut apandisit tespit etmişler ve akut batında diagnostik laparoskopinin negatif laparotomi oranını azaltmayacağını bildirmişlerdir [15]. Oysa Spirtos ve ark. diagnostik laparoskopinin akut batında negatif laparotomiyi % 41'den % 19'a, Jadallah ve ark. % 36'dan % 8'e düşürdüğünü bildirmişlerdir [13,14]. Diagnostik laparoskopi akut apandisit şüphesi olanlarda apendektomi ihtiyacını % 33-40 oranında azaltmaktadır [11,14,16,17].

Bizim çalışmamızda akut apandisit tanısı ile laparotomi yapılmamış ve diagnostik video laparoskopi akut apandisit tanısında % 100 spesifik ve % 100 sensitif bulunmuştur. Jadallah ve ark. akut apandisit tanısında laparoskopinin sensitivitesini % 100, spesifikliğini ise % 82 bulmuşlardır [14]. Bir grup çalışmada diagnostik laparoskopinin akut apandisit tespitinde sensitivite ve spesifitesi % 70-100 arası bildirilmiştir [8,11,13,15,18].

Akut apandisit tanısıyla laparotomi yapılan ve akut apandisit olmadığı görüldüğü halde apendektomi yapılan olgularda % 13-17 arasında komplikasyon görülmekte iken, diagnostik laparoskopide % 1-5 komplikasyon görülmektedir [13-15,17,19-22]. Negatif apendektomide mortalite % 0-0.2 iken, diagnostik laparoskopide % 0.03-0.49 arasıdır [14,17,22-24]. Bizim çalışmamızda komplikasyon ve mortalite görülmemiştir. Apendektomi ister laparoskopik, ister açık yöntemle yapılacak olsun, şüpheli olgularda mutlaka diagnostik video laparoskopi yapılmalıdır [14].

İntraabdominal adezyon tespit edilen 7 olgunun tamamına video laparoskopik adezyolizis yapıldı (% 100). Önceden geçirilmiş açık cerrahi müdahale hikayesi olan 6 olgumuz adezyolizisden yarar gördü (% 86). Bir olguda ise ağrı etiyolojisini izah ettiğini düşündüğümüz adezyonlara adezyolizis yapılmasına rağmen, yakınmaları devam etti (% 14). Sonradan yapılan tetkiklerde bu olgunun intestinal tüberküloz olduğu tesbit edildi.

Çalışmamızda patoloji tespit edilen 21 olgudan 20'sine cerrahi müdahale yapıldı (% 95). Cerrahi müdahalelerin 17'si video laparoskopik olarak yapıldı (% 85). Diagnostik video laparoskopi akut batın tanısında % 100 başarılı oldu. Safra kesesi perforasyonu tespit edilen iki

olgudan genel durumu bozuk olan birine video laparoskopik kolesistektomi yapıldı.

Perikolesistik apsesi de mevcut olan diğer olguda ise açık kolesistektomi uygulandı. Easter ve ark. 131 vakalık diagnostik laparoskopi serilerinde, genel durumu kötü akut kolesistitli bir olguda laparoskopik kolesistektomi yaptıklarını bildirmişlerdir [3]. Safra kesesi perforasyonu [1], duodenum perforasyonu [1] ve intraluminal kitle [1] tespit edilen toplam 3 olguda ise tanıyı takiben laparotomi yapılarak gerekli cerrahi müdahaleler yapıldı. Laparotomiye geçilen 3 olguda ise tanıyı takiben laparotomi yapılarak gerekli cerrahi müdahaleler yapıldı. Laparotomiye geçilen 3 olgunun hepsinde video laparoskopik tanılar doğrulandı (% 100).

Bir olguda ise intraabdominal hemoraji vardı, aspire edildi, aktif kanama görülmediğinden herhangi bir işlem yapılmadı. Biyokimyasal ve ultrasonografi (USG), kompüterize tomografi (CT) radyolojik görüntüleme teknikleriyle etiyolojisi aydınlatılamayan 17 asitli olguya uyguladığımız diagnostik video laparoskopide 6 olguda (% 35) peritonitis karsinomatoza saptandı. Bunlardan 5'inde laparotomiden vazgeçilirken, bir olguda peritonitis karsinomatozanın over tümörüne sekonder olduğu düşünülerek laparotomi yapıldı. Brady ve ark. intraabdominal malignite düşünülen, ancak CT de gösterilemeyen 19 hastanın 4'ünde (% 21) laparoskopik olarak kanser tespit etmişlerdir [26].

Warshaw cerrahi deneyimlerine dayanarak laparoskopik olarak tespit edilen küçük peritoneal metastazların bazılarının laparotomide bile gözden kaçabileceğine inanmaktadır [27]. Easter ve ark. laparoskopi ile intraabdominal malignitelere % 100 tanı koyarak tedavi planlamışlardır [3]. Over karsinomu+peritonitis karsinomatoza düşünülerek laparotomi yapılan olgunun safra kesesi karsinomu+peritonitis karsinomatoza olduğu görüldü. Tüberküloz peritonitli beş, karaciğer sirozlu iki, mezoteliomalı bir, kolanjiyosellüler karsinoma ve hepatoma saptanan bir olgudan multipl biyopsiler alındı. Herrera ve ark. siroz tanısında laparoskopinin tek başına % 100 tanısal olduğunu rapor etmiştir [28].

Gandolfi ve ark. siroz varlığını USG ile 25 olguda saptayabilirken, laparoskopide 42 olguda saptamışlardır [29]. Hepatoma saptanan olgumuzda alınan biyopsi sonrası elektrokoterle hemostaz sağlanamadı, laparoskopik olarak kanama kontrol edilmeyince laparotomi yapılarak hemostaz sağlandı. Primer hepatosellüler karsinomlar hipervasküler malignitelerdir, sirotik olgularda ise kan pıhtılaşması suboptimal düzeydedir. Bu nedenle laparoskopik biyopsi geniş damar yüzeylerinden kaçınmak için avantaj sağlar. Biyopsilerin İİAB şeklinde alınması yararlıdır [30-32].

USG ve CT de batında asit diye yorumlanan bir hastanın diagnostik video laparoskopisinde batın boşluğunu tamamen dolduran kistik oluşum gözlendi. Kist içi aspire edildiğinde sol overden kaynaklandığı tespit edildi. Jinekoloji konsultasyonunu takiben video laparoskopik ooferektomi yapıldı. Hepatomalı olgudaki kanama dışında majör komplikasyon olmadı (% 6). Minör komplikasyon olarak; 4 olguda trokar yerlerinden yeniden cilt sütüre etmeyi gerektiren asit mayi sızıntısı görüldü (% 24).

Kronik karaciğer hastalığı nedeniyle yapılan diagnostik video laparoskopi karaciğer sirozunda % 86 sensitif ve % 100 spesifik olarak bulundu. Video laparoskopik biyopsi ile ise sensitivite ve spesivite % 100 olarak bulundu.

Malignite evrelemek amacıyla diagnostik video laparoskopi uyguladığımız, ultrasonografi ve CT sonucu operabl olarak değerlendirilen dokuz olgudan beşi inoperabl bulundu (% 56). Babineau ve ark. USG ve CT sonucu operabl karaciğer maligniteli 29 olgunun diagnostik laparoskopisinde 14'ünün (% 48) inoperabl olduğunu tespit etmişlerdir [33]. Diğer bir çalışmada primer hepatosellüler karsinomalı 17 olgunun 11'i (% 65) laparoskopik olarak inoperabl tespit edilmiştir [34]. Diagnostik video laparoskopide inoperabilite kriteri tespit ettiğimiz beş olgudan biyopsiler alarak laparotomiden vazgeçildi (% 56), inoperable kriterine rast-

lamadığımız dört olgunun hepsine laparotomi yapıldı.

Bunlardan biri operabl bulunurken üçünün inoperabl olduğu gözlendi. Preoperatif görüntüleme teknikleri tömür evrelemesinde yetersiz kalmaktadır. Laparoskopi evrelendirme için uygun olmasına rağmen birçok cerrah bu yöntemi kullanmamakta ve gereksiz laparotomiler yapmaktadırlar [30,35,36]. Operabl mide karsinomu ön tanısıyla diagnostik video laparoskopi yaptığımız 3 olgudan biri inoperabl bulunarak laparotomiden vazgeçilirken, operabl değerlendirilerek laparotomi yapılan 2 olgudan biri inoperabl bulundu. Diagnostik laparoskopinin özofagogastrik kanserlerde lenf nodu ve karaciğer metastazlarını kıyaslama açısından USG ve CT'ye üstünlüğü gösterilmiştir [35,37].

Özofagus ve gastroözefageal bileşke kanserleri genellikle ileri dönemlerde bulgu verirler. Cerrahi rezeksiyonları yüksek mortalite ve düşük kür oranı ile seyreder. Dilatasyon, stent yerleştirme, lazer koagülasyon ve radyoterapi gibi yöntemler cerrahi palpasyonla kıyaslanacak sonuçlar sağlamaktadır [30].

Endoskopik, perkütan bilier girişimler ve son zamanlarda yapılmaya başlanan laparoskopik duodenal ve bilier bypasslar inoperabl vakalarda palyasyon amacıyla da olsa laparotomi yapılmasını engellemiştir. İnoperabl pankreatik kanserde nonoperatif palyasyon cerrahi palyasyon kadar etkilidir [38-40]. Obstrüktif sarılıklı olgularda cerrahi bypass ile endoskopik stent uygulaması karşılaştırılmış; başarılı drenaj her ikisinde benzer iken, erken mortalite ve postoperatif komplikasyon cerrahide daha fazla gözlenmiştir.

Bu sebeplerle olguların inoperabilitelerinin preoperatif tespiti önem kazanmış ve diagnostik laparoskopinin değeri artmıştır [41,42]. Possik ve ark. 360 gastrik kanserli olguda evrelendirme laparoskopisi yapmışlar; peritoneal yayılımın tespitinde laparoskopinin duyarlılığını % 83.3, laparoskopik biyopsi ve cerrahi ile doğrulanmış karaciğer metastazı tespitinde ise duyarlılığı % 87.2 bulmuşlardır [43].

Oddi tümörlü bir olgumuzda laparotomi öncesi yapılan diagnostik video laparoskopi ile inoperabiliteyi tespit edemedik. USG, MR, CT, anjiyografi gibi modern tetkiklere rağmen pankreas kanserlerinin preoperatif evrelenmesi mümkün olmayabilir [36]. Pankreas veya periampuller kanseri olan cerrahiye aday 88 olguyu CT, MR, anjiyografi ve laparoskopi ile değerlendiren Warshaw ve ark. % 90 olgunun inoperabl olduğunu görmüşlerdir [44] Warshaw ve ark. CT ile karaciğer ve peritoneal yayılımı gösterilemeyen 40 pankreas kanserli olguya uyguladıkları laparoskopide 14 vakanın (% 35) karaciğer ve peritonunda küçük metastazlar tespit etmişlerdir [27].

Laparoskopi tümör evrelemesinde her zaman tek başına yeterli olmamaktadır. Laparoskopi ile içi boş organlar ve retroperitoneal lezyonlar ile derin karaciğer metastazlarını değerlendirmek mümkün değildir. Bu durumlarda endoskopik USG cerraha yardımcı olmaktadır [35]. Rösch ve ark. pankreas ve periampuller bölge kanserlerinin evrelenmesinde laparoskopik USG'nin; transabdominal USG, CT ve anjiyografiye üstünlüğünü bildirmişlerdir [45]. Pankreas ve periampuller karsinomların karaciğer ve peritoneal yayılımlarının tespitinde laparoskopinin değeri kanıtlanmıştır. Laparoskopik USG'nin de eklenmesi ile tümörün çapı, peripankreatik lenfadenopati tespiti ve vasküler yapılara invazyonu tespit edebilmek mümkün olabilmektedir [35,46].

Preoperatif tetkiklerle operabl olduğu düşünülen olguların değerlendirilmesinde tek başına laparoskopi % 50-65 başarılı iken laparoskopi+ endo USG ile % 88-99 başarı sağlanmaktadır (38). Çalışmamızda bir safra kesesi karsinomlu olgunun inoperabilitesi video laparoskopi ile tespit edildi. Dagnini ve ark. 98 safra kese karsinomlu olgunun % 90'ında laparoskopik olarak patolojik tanı koymuşlar [47].

Malign olgularda uygulanan laparoskopilerde, işlemden sonraki aylar içerisinde tehlikeyi haber veren trokar giriş yeri nüksleri bildirilmiştir. Safra kesesi karsinomunda görülen giriş yeri nüksleriyle ilgili ilk bildirilerin ardından,

kolon kanserinde giriş yeri nüksü görülen vakalar yayınlanmıştır [48-52]. Giriş yeri nüksleri 4 gün ile 5 yıl arasında değişmektedir [41]. Fakat kolon kanseri nedeniyle açık cerrahi uygulanan olgularda da insizyonal nüks bulunmuştur [42]. Çalışmamızda olguların takibi devam etmektedir, tespit edilebilen trokar giriş yeri nüksü yoktur.

Liposarkom ön tanısıyla diagnostik video laparoskopi yaptığımız bir olguda over kisti düşünüldü. Laparotomi sonucu liposarkom olduğu, laparoskopik görüntünün yanıltıcı olduğu gözlendi. Çalışmamız süresince hastalarımıza diagnostik video laparoskopi yapılmamış olsa idi, gereksiz laparotomi oranımız % 89 olacaktı.

Diagnostik laparoskopi bizim çalışmamızda gereksiz laparotomi oranını % 89'dan % 33'e düşürmüş oldu. Çalışmamızda endo USG kullanılmamıştır. Endo USG kullanılması durumunda faydasız laparotomi oranının daha da düşeceğine inanmaktayız.

KAYNAKLAR

1. **Stellato TA.** History of laparoscopic surgery. Surg Clin North Am 1992; 72:997-1002.
2. **Alexander GN.** History of laparoscopic surgery. Canadian Assoc Gen Surg 1992; 35:271-4.
3. **Easter DW, Cuschieri A, Nathanson LK, Lavella-Jones M.** The utility of diagnostic laparoscopy for abdominal disorders. Audit of 120 patients. Arch Surg 1992; 127:379-83.
4. Schroch TR. Acute appendicitis. In: Gastrointestinal disease. Sleisenger MH, Fortron JS (eds). Philadelphia WB Saunders Comp 1993; 2:1339-47.
5. **Kuster GGR, Gilroy SBC.** The role of laparoscopy in the diagnosis of acute appendicitis. Am Surg 1992; 58:627-9.
6. **Regland J, de la Garza J, McKenney J.** Peritoneoscopy for the diagnosis of acute appendicitis in females of reproductive age. Surg Endos 1988; 2:36-8.
7. **Santiago-Delfin EA, Morales-Otero LA, Gonzales ZA.** Gastrointestinal complications and appendicitis after kidney transplantation. Transplant Proc 1989; 21:3745-8.
8. **Clarke PJ, Hands LH, Gough MH, Kettlewell MGW.** The use of laparoscopy in the management of right iliac fossa pain. Ann R Coll Surg 1986; 68:-9.
9. **Spirtos NM, Eisenkop SM, Spirtos TW, Poliakin RI, Hibbard LT.** Laparoscopy- A diagnostc aid in cases of suspected appendicitis its use in women of reproductive age. Am J Obstet Gynecol 1987; 156:90-4.
10. **Clarke PJ, Hands LJ, Gouh MH, Kettlewell MGW.** The use of laparoscopy in management of right iliac fossa pain. Ann Coll Surg 1986; 68-9.
11. **Leape LL, Ramnofsky ML.** Laparoscopy for questinable appendicitis. Can it reduce the negative appendectomy rate? Ann Surg 1980; 191:410-3.
12. **Seem K.** Endoscopic appendectomy. Endoscopy 1983; 15:59-64.
13. **Spirtos NM, Eisenkop SM, Spirtos TW.** Laparoscopy: a diagnostic aid in cases of suspected appendicitis. Am J Obstet Gynecol 1987; 156:90-4.
14. **Jadallah FA, Abdul-Ghani AA, Tıbblin S.** Diagnostic laparoscopy reduced unnecessary appendicectomy in fertile women. Eur J Surg 1994; 160:41-5.
15. **Jersky J, Hoffman J, Kurgan A.** Laparoscopy in patients with suspected acute apandicitis. South African J Surg 1980; 19:147.
16. **Deutsch AA, Zelikovsky A, Reiss R.** Laparoscopy in the prevention of unnecessary appendectomies: a prospective study. Br J Surg 1982; 69:336-7.
17. **Kane MG, Krejs GJ.** Complications of diagnostic laparoscopy in dallas. A 7 year prospective study. Gastrointest Endosc 1984; 30:237-40.
18. **Reiertsen O, Rosseland AR, Hoivic B, Soleihm K.** Laparoscopy in patients admitted for acute abdominal pain. Acta Chir Scand 1985; 151:521-4.
19. **Udwadia TE.** Peritoneoscopy for surgeons. Ann R Coll Surg 1986; 68:125-9.
20. Chang FC, Hogle HH, Welling DR. The fate of the negative appendix. Am J Surg 1973; 126:752.
21. **Paterson-Brown S, Eckersly JR, Sim AJ, Dudley HAF.** Laparoscopy in acute abdomen. Br J Surg 1986; 73:1022-4.
22. **Graham A, Henley C, Mobley J.** Laparoscopic evaluations of acute abdominal pain. J Laparosc Surg 1991; 3:165-8.
23. **Pieper R, Kager L, Nasman P.** Acute appendicitis: a clinical study of 1018 cases of emergency appendectomy. Acta Chir Scand 1982; 148:51-62.
24. **Reiertsen O, Rosseland AR, Hoivic B, Soleihm K.** Laparoscopy in patients admitted for acute abdominal pain. Acta Chir Scand 1985; 151:521-4.
25. **Chamberlain G.** Gynecological laparoscopy. Ann R Coll Surg Engl 1980; 62:133.
26. **Brady PG, Pebbles M, Goldschmid S.** Role of laparoscopy in the evaluation of patients with suspected hepatic or peritoneal malignancy. Gastrointest Endosc 1991; 37:27-30.
27. **Warshaw AL, Tepper JE, Shipley WV.** Laparoscopy in the staging and planning of therapy for pancreatic cancer. Am J Surg 1986; 151:76-80.
28. **Boyce HW, Henning H.** Increasing needs for diagnostic laparoscopy. Diagnostic laparoscopy 1992: Time for a new look. Endoscopy 1992; 24:671-3.
29. **Gandolfi L, Muratori R, Solmi L, Rossi A, Leo P.** Laparoscopy compared with ultrasonography in the diagnosis of hepatocellular carcinoma. Gastrointest Endosc 1989; 6:508-11.
30. **Lightdale CJ.** Laparoscopy for cancer staging. Endoscopy 1992; 24:682-6.

31. Jeffers L, Spieglman G, Reddy R, et al. Laparoscopically directed fine needle aspiration for the diagnosis of hepatocellular carcinom: a safe and accurate technique. Gastrointest Endosc 1988; 34:235-7.
32. Leffer L, Spieglman G, Reddy KR, et al. Laparoscopically directed fine needle aspiraton for the diagnosis of hepatocellular carcinoma: A safe and accurate technique. Gastrointest Endosc 1988; 34:235-7.
33. Timothy JB, Lewis WD, Jenkins RL, Bleday R, Gleen D, Steele R. Armour forse. Role of staging laparoscopy in the treatment of hepatic malignancy. Am J Surgery 1994; 167:151-5.
34. Bhergava DK, Verma K, Dasarathy S. Laparoscopic and histological features of hepatocellular carcinoma. Indian J Med Res 1991; 92:424-5.
35. John TG, Garden OJ. Laparoscopic ultrasonography: extending the scope of diagnostic laparoscopy. Br J Surg 1994; 81:5-6.
36. Cuesta MA, Meijer S, Borgstein PJ. Laparoscopy and the assessment of digestive tract cancer. Br J Surg 1992; 79:486-7.
37. Watt I, Stewart I, Anderson D, Bell G, Anderson JR. Laparoscopy, ultrasound and computed tomography in cancer of the oesophagus and gastric cardia: A prospective comparison for detecting intra-abdominal metastases. Br J Surg 1989; 76:1036-43.
38. John TG, Greig JD, Carter DC, Garden OJ. Carcinoma of the pancreatc head and periampullary region. Tumor staging with laparoscopy and laparoscopic ultrasonography. Ann Surg 1995; 2:156-63.
39. Fletcher DR, Jones RM. Laparoscopic cholecystjejunostomy as pallation for obstructive jaundice in inoperable carcinoma of the pancreas. Surg Endosc 1992; 6:147-9.
40. Huibregtse K. Nonoperative pallation of pancreatic cancer Baillier's. Clinical Gastroenterology 1990; 4:995-1004.
41. Cava A, Roman J, Gonzalez QA, Martin F, Araburo P. Subcutaneous metastasis following laparoscopy in gastric adenocarcinoma. Eur J Surg Oncol 1990; 16:63-67.

Alındığı tarih:
Yazışma adresi: Dr. Mustafa Şare, P.K. 18 Karataş PTT'si, 44020-Malatya

42. Hughes ESR, McDermott FT, Polglase AL, Johnson WR. Tumor recurrence in the abdominal wall scar tissue after large-bowel cancer surgery. Dis Colon Rectum 1983; 26:571-2.
43. Possik RA, Franco EL, Pires et al. Sensitivity, specificity, and predictive value of laparoscopy for the staging of gastric cancer and for the detection of liver metastases. Cancer 1986; 58:1-6.
44. Warshaw AL, Gu Z, Wittenberg J, et al. Preoperative staging and assessment of resectability of pancreatic cancer. Arch Surg 1990; 125:230-3.
45. Rösch T, Braig C, Gain T, et al. Staging of pancreatic and ampullary carcinoma by endoscopic ultrasonography. Comparison with conventionl sonography, computed tomography, and anjiyography. Gastroenterol 1992; 102:188-9.
46. Murugiah M, Paterson-Brown S, Windors JA, Miles WFA, Garden OJ. Early experience of laparoscopic ultrasonography in the management of pancreatic carcinoma. Surg Endosc 1993; 7:177-81.
47. Dagnini G, Marin G, Patelle M, Zotti S. Laparoscopy in the diagnosis of primary carcinoma of the gall bladder. Gastrointest Endosc 1984; 30:289-91.
48. O'Rouke N, Price PM, Kelly S, Sikora K. Tumor inoculation during laparoscopy. Lancet 1993; 342:368.
49. Stockdale AD, Pocock TJ. Abdominal wall metastasis following laparoscopy: a case report. Eur J Surg Oncol 1985; 11:373-5.
50. Pezet D, Fondrinier E, Rotman N, et al. Parietal seeding of carcinoma of the gallbladder after laparoscopic cholecystectomy. Br J Surg 1992; 79:230.
51. Fusco MA, Paluzzi MW. Abdominal wall recurrence after laparoscopic -assisted colectomy for adenocarcinoma of the colon. Dis Colon Rectum 1993; 36:858-61.
52. Guillou PJ, Darzi A, Monson JR. Experience with laparoscopic colorectal surgery for malignant disease. Surg Oncol 1993; 2:43-9.