

Mandibular dişsiz molar bölgenin kesitsel morfolojisinin konik-ışınli bilgisayarlı tomografi ile değerlendirilmesi

Evaluation of cross-sectional morphology of the edentulous molar region in the posterior mandible

Doç. Dr. Zühre Zafersoy Akarlan

Gazi Üniversitesi Diş Hekimliği Fakültesi, Ağız, Diş ve Çene Radyolojisi AD.

Araş. Gör. Dt. Fatma Nur Yıldız

Gazi Üniversitesi Diş Hekimliği Fakültesi, Ağız, Diş ve Çene Radyolojisi AD.

Araş. Gör. Dr. Zeynep Fatma Zor

Gazi Üniversitesi Diş Hekimliği Fakültesi Ağız, Diş ve Çene Cerrahisi AD.

Dt. Songül Yapıcı

Gazi Üniversitesi Diş Hekimliği Fakültesi, Ağız, Diş ve Çene Radyolojisi AD.

Doç. Dr. İlkyay Peker

Gazi Üniversitesi Diş Hekimliği Fakültesi, Ağız, Diş ve Çene Radyolojisi AD.

Geliş tarihi: 31 Mayıs 2017

Kabul tarihi: 7 Mart 2018

doi: 10.5505/yeditepe.2019.52297

Yazışma adresi:

Doç. Dr. İlkyay PEKER

Gazi Üniversitesi Diş Hekimliği Fakültesi, Ağız, Diş ve Çene Radyolojisi AD.

2. Sokak No.4 Emek-Ankara

Tel: 0312 203 41 58

E-posta: drilkaypeker@gmail.com

ÖZET

Amaç: Bu çalışmanın amacı dişsiz mandibular molar bölgedeki alveolar kret morfolojisinin konik-ışınli bilgisayarlı tomografi (KIBT) ile değerlendirilmesidir.

Gereç ve Yöntem: Bu çalışmada 103 hastaya (55 kadın ve 48 erkek) ait 206 bukko-lingual yöndeki kesitsel KIBT görüntüsü değerlendirildi. Çalışmaya mandibular ikinci premolar diş bulunan, birinci ve ikinci molar diş eksikliği olan vakalar dahil edildi. Mandibular ikinci premolar dişin mine-sement sınırı esas alınarak, bunun 5 mm ve 10 mm distal tarafındaki alveolar kretin bukko-lingual yöndeki kesit görüntüleri hazırlandı. Bu kesitlerde mandibular kanalın 2 mm üzerindeki alveolar kret şekli dışbükey (C tipi), paralel (P tipi) ve andırkat (U tipi) tip olarak sınıflandırıldı. Gözlemci içi uyumun belirlenmesi için 25 hastaya ait görüntü aynı gözlemci tarafından ikinci kez değerlendirildi.

Bulgular: Mandibular ikinci premolar dişe 5 mm distal uzaklıktaki kret tipi vakaların % 64,1'inde (n=66) 'C' tipi kret, %19,4'ünde (n=20) 'U' tipi kret ve %16,5'inde (n=17) 'P' tipi kret şeklinde gözlemlendi. İlgili dişe 10 mm distal uzaklıktaki kret tipi ise vakaların %52,4'ünde (n=54) 'U' tipi kret, %43,7'sinde (n=45) 'C' tipi kret ve %3,9'unda (n=4) 'P' tipi kret olarak belirlendi. Gözlemci içi uyum için Kappa değeri 5 mm ve 10 mm'lik ölçümler için sırasıyla 0,857 ve 0,848 olarak hesaplandı.

Sonuç: Bu çalışmadan elde edilen bulgulara göre, alveolar kret şeklinin mandibular ikinci premolar dişe yakın olan molar bölgede çoğunlukla 'C' tipi olduğu, bununla birlikte posteriora doğru ilerledikçe 'U' tipine dönüştüğü belirlendi. Bu bulgu, mandibular molar bölgede yapılacak olan dental implant planlaması için önemlidir.

Anahtar kelimeler: Mandibula, morfoloji, konik-ışınli bilgisayarlı tomografi.

ABSTRACT

Aim: The aim of this study was to evaluate alveolar ridge morphology in the edentulous molar region of the mandible via cone-beam computed tomography (CBCT).

Material and Methods: This study included 206 cross-sectional CBCT images of 103 patients (55 females and 48 males). Inclusion criteria were based on the absence of mandibular first and second molar teeth and the presence of mandibular second premolar tooth. Cross-sectional images of 5 mm and 10 mm distal regions to the cemento-enamel junction of the mandibular second premolar were prepared. The shape of the alveolar ridge 2 mm above the superior border of mandibular canal was classified as convergent (C type), parallel (P type) and undercut (U type). Images of 25 patients were re-evaluated for the assessment of intra-observer agreement.

Results: In total, 64.1% (n=66) of the cases had 'C' type alveolar ridge, 19.4% (n=20) had 'U' type and 16.5% (n=17) had 'P' type alveolar ridge in the 5 mm distal regions to the second premolar. In the 10 mm distal regions to the second premolar, 52.4% (n=54) had 'U' type alveolar ridge, 43.7% (n=45) had 'C'

type alveolar ridge and 3.9% (n=4) had 'P' type alveolar ridge. The Kappa values for 5 mm and 10 mm regions were calculated as 0.857 and 0.848, respectively.

Conclusion: The results of this study showed that 'C' type was the most common alveolar ridge shape in the molar region near to the 2nd premolar but the shape turned into 'U' type posteriorly. This finding is important for implant planning in the molar region of the mandible.

Keywords: Mandible, morphology, cone-beam computed tomography

GİRİŞ

Günümüzde dental implant tedavisi, diş eksikliklerinin protetik rehabilitasyonunda yaygın olarak kullanılan bir yöntemdir. Başarılı bir implant tedavisi için implant uygulanacak bölgenin anatomisinin iyi bilinmesi gerekir. İmplant yerleştirilecek bölgedeki anatomik oluşumların operasyon bölgesi ile olan ilişkilerinin belirlenmesi cerrahi komplikasyonların engellenmesinde önemli rol oynar.^{1,2} Mandibular molar bölge oral kavitede sıkça implant yerleştirilen bir bölgedir. Bu bölgedeki alveolar kret şekli bireyden bireye ve bölgeden bölgeye değişkenlik göstermektedir. Bazı vakalarda alveolar kretin bukkal ve lingual korteksinin şekli dışbükey veya birbirine paralel seyreden kemik yapısında iken, bazen lingual kortekste andırkat bulunabilmektedir. Bu da implant yerleştirilmesi sırasında kortekste perforasyon riski oluşturmaktadır. Perforasyon sonucunda nörovasküler yapılarda hasar, mandibulada fraktür hatta kanamaya bağlı hava yolunda tıkanma meydana gelebilir.^{3,4}

İmplant planlaması öncesinde, operasyon sırasında veya sonrasında oluşabilecek komplikasyonların önlenmesi için bölgedeki alveolar kretin radyografik olarak değerlendirilmesi gerekir. Bu amaçla periapikal ve panoramik radyografi gibi iki boyutlu teknikler veya konik-ışınli bilgisayarlı tomografi (KIBT) gibi üç boyutlu radyografik yöntemler kullanılmaktadır. Panoramik radyografi, üç boyutlu tekniklere göre uygulaması daha kolay ve radyasyon dozu daha az olan bir tekniktir. Bu nedenle mandibular molar bölgedeki implant planlamasında bölgenin anatomisinin ve vital yapıların belirlenmesinde sıklıkla kullanılmaktadır.⁵ Panoramik radyografide alveolar kretin yüksekliği ve kret tepesi ile mandibular kanal arasındaki mesafe belirlenebilirken, lingual bölgede andırkat olup olmadığı süperpozisyonun dolaylı değerlendirilememektedir. Bu bölgedeki andırkat, bukkal-lingual yönde kesitsel görüntüleme sağlayan teknikler ile belirlenebilmektedir.⁶

KIBT dental ve maksillofasiyal yapıların süperpozisyon olmadan üç düzlemde görüntülenmesini sağlar.⁷ Bu teknik medikal bilgisayarlı tomografiye (BT) kıyasla daha az radyasyon dozu ile radyografik inceleme imkanı sağladığından, dental ve maksillofasiyal bölgenin kemik yapılarına

ait birçok patolojinin teşhisinde ve implant planlamasında tercih edilmektedir.^{8,9} Amerikan Oral ve Maksillofasiyal Radyoloji Akademisi 2012 yılında yayınladıkları makale ile implant planlamasında radyografinin kullanım alanlarını revize ederek implant yapılacak olan bölgelerin bukkal-lingual yönde de KIBT ile kesitsel olarak değerlendirilmesini önermiştir.¹⁰

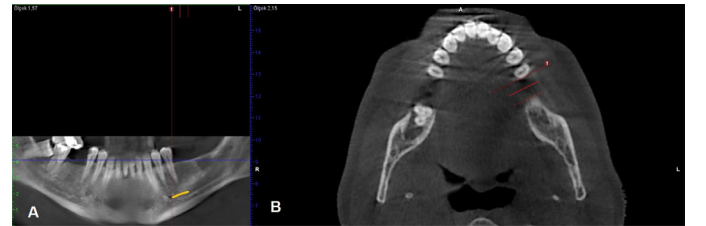
Bu çalışmanın amacı, dişsiz mandibular molar bölgedeki alveolar kret morfolojisinin KIBT ile bukkal-lingual yönde kesitsel olarak değerlendirilmesidir.

GEREÇ VE YÖNTEM

Bu çalışma, Gazi Üniversitesi Diş Hekimliği Fakültesi, Ağız, Diş ve Çene Radyolojisi Anabilim Dalında çeşitli nedenlerle çekilen ve arşivde kayıtlı olan KIBT görüntüleri (Planmeca Promax 3D Helsinki, Finlandiya) kullanılarak yapıldı. Çalışma için Gazi Üniversitesi Etik Komisyonu'ndan onay alındı (No:19031). Rutin prosedür olarak kliniğimizde KIBT görüntüleri çekilmeden önce tüm hastalardan yazılı onay alınmış, kurşun önlük giydirilmektedir.

Çalışmaya dahil edilme kriterleri, mandibulada ikinci premolar diş varlığı ile birinci ve ikinci molar dişlerin eksikliği olarak belirlendi. Çalışmaya dahil edilmeme kriterleri ise, incelenecek alanda görüntüde artefakt, ilgili bölgedeki kemikte patoloji, greft ve implant bulunması şeklindeydi. Çalışma kriterlerine uygun olan 103 hastaya ait 206 çapraz kesit KIBT görüntüsü değerlendirildi. Gözlemci içi uyumun belirlenmesi için 25 adet hastaya ait görüntü aynı gözlemci tarafından ikinci kez değerlendirildi.

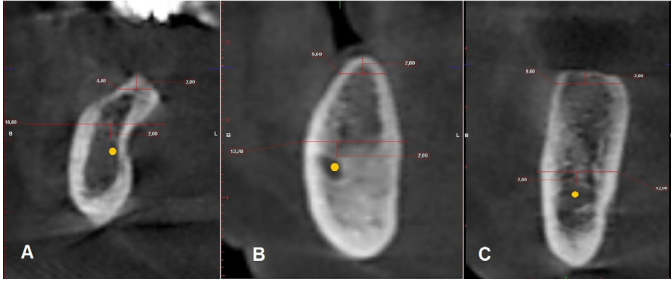Radyografik değerlendirme çapraz kesit KIBT görüntüleri üzerinde yapıldı. Frankfurt horizontal düzlemi yere paralel hale getirilerek çekilmiş KIBT görüntülerinde öncelikle mandibuladan panoramik rehber görüntü (Resim 1A) ve aksiyel kesitler oluşturuldu (Resim 1B).



Resim 1. A. Panoramik reformat KIBT görüntüsünde mandibular sol posterior bölgede ikinci premolar diş varlığı ile birinci ve ikinci molar diş eksikliği görülmektedir. B. Mandibular ikinci premolar dişin mine-sement sınırının 5 mm ve 10 mm distaldeki noktalar referans alınarak hazırlanan iki adet çapraz kesit KIBT görüntüsü.

Bu görüntüler üzerinde mandibular ikinci premolar dişin mine-sement sınırı esas alınarak bu noktadan 5 mm ve 10 mm distalde olacak şekilde iki adet çapraz kesit görüntüsü hazırlandı. Alveolar kret tepesinin 2 mm aşağısından yer düzlemine paralel olacak şekilde bukkal ve lingual korteksin en dış sınırı arasındaki bukkal-lingual genişlik programda mevcut dijital cetvel ile ölçüldü. Bu mesafenin ≥ 3.5 mm olduğu vakalar çalışmaya dahil edildi.^{11,12} Daha sonra aynı kesitlerde mandibular kanalın superior sınırının

2 mm üzerinden mandibula alt sınırına paralel, lingual ve bukkal korteksin dış sınırına uzanan bukko-lingual hat çizildi. Bu çizginin üzerindeki bölgede alveolar kret yukarıya doğru bukko-lingual olarak genişleyip lingual tarafta belirgin bir noktada, sonradan andırkat oluşturduğunda 'U' tipi olarak sınıflandırıldı (Resim 2A). Andırkat olmayan görüntüler de kendi içinde iki tipe ayrıldı. Mandibular kanalın 2 mm üzerindeki bölgede alveolar kret yukarıya doğru daralarak devam ediyorsa 'C' tipi (Resim 2B), alveolar kretin bukkal ve lingual tarafı birbirine paralel seyrediyorsa 'P' tipi (Resim 2C) olarak sınıflandırıldı.¹²



Resim 2. (A) U tipi, (B) C tipi ve (C) P tipi kret olmak üzere farklı hastalara ait çapraz kesit KIBT görüntüleri. Bu görüntülerdeki sarı nokta: mandibular kanalı, beyaz ok: mandibular kanalın 2 mm üzerindeki referans çizgisini, siyah ok: alveolar kret tepesinin 2 mm altındaki referans çizgisini göstermektedir.

KIBT (Planmeca Promax 3D Helsinki, Finlandiya) görüntüleri 90 kVp ve 10 mA görüntüleme parametrelerinde elde edilmiş, 200-400 µm voksel boyutuna sahip, mandibulayı içine alan görüntülerdi. Tüm görüntüler orijinal boyutta, ışığı azaltılmış bir ortamda 24 inç genişliğinde, 1920x1080 piksel çözünürlüğe sahip bilgisayar ekranında (NVIDIA Corp., Santa Clara, ABD) yaklaşık 50 cm uzaklıktan Romexis 2.7.0.R (Planmeca, Helsinki, Finlandiya) programı kullanarak Ağız, Diş ve Çene Radyolojisi alanında deneyimli bir gözlemci tarafından (F.Y.) değerlendirildi. Tüm istatistiksel analizler SPSS programında (SPSS Inc, Chicago, IL, ABD) tanımlayıcı istatistiksel analizler, Pearson ki-kare testi ve tek yönlü varyans analizi (ANOVA) kullanılarak yapıldı. Cinsiyet değişkeni kategorik olduğu için 5 mm uzaklık ve 10 mm uzaklık değişkenleri ile bireylerin cinsiyetleri arasında anlamlı ilişki olup olmadığını belirlemek için Pearson ki-kare testi uygulandı. Yaş değişkeni ise sürekli olduğu için 5 mm uzaklık ve 10 mm uzaklık değişkenleri ile bireylerin yaşları arasında anlamlı ilişki olup olmadığını belirlemek için ANOVA uygulandı. Gözlemci içi uyumun belirlenmesi için Kappa testi yapıldı. $p < 0.05$ olması halinde test sonuçları istatistiksel olarak anlamlı kabul edildi.

BULGULAR

Çalışmada 55 kadın ve 48 erkek hastaya ait toplam 206 görüntü değerlendirildi. Hastaların yaş aralığı 31-76, yaş ortalaması 50.58 (standart sapma ± 10.7) olarak hesaplandı.

Mandibular ikinci premolar dişe 5 mm uzaklıktaki alveolar kret tipi %64.1 (n=66) vakada 'C' tipi, %19.4 (n=20) vakada

'U' tipi, %16,5 (n=17) vakada ise 'P' tipi kret olarak belirlendi. İlgili diştten 10 mm uzaklıktaki alveolar kret tiplerinin görülme sıklığı 'U' tipi kret için %52,4 (n=54), 'C' tipi kret için %43,7 (n=45), 'P' tipi kret içinse %3,9 (n=4) olarak saptandı (Tablo 1).

Tablo 1. Kategorik değişkenler için tanımlayıcı istatistik sonuçları.

Değişken	Kategori	N	%
Bölge	Sol taraf	53	% 51.5
	Sağ taraf	50	% 48.5
Cinsiyet	Erkek	48	% 46.6
	Kadın	55	% 53.4
Mandibular ikinci premolar dişe 5 mm uzaklık	C tipi kret	66	% 64.1
	P tipi kret	17	% 16.5
	U tipi kret	20	% 19.4
Mandibular ikinci premolar dişe 10 mm uzaklık	C tipi kret	45	% 43.7
	P tipi kret	4	% 3.9
	U tipi kret	54	% 52.4

Gözlemci içi uyum için Kappa değeri 5 mm ve 10 mm'lik ölçümler için sırasıyla 0,857 ve 0,848 olarak hesaplandı. Bu da uyum düzeyinin mükemmel sınırlar içinde olduğunu göstermektedir.

Kret tipi ve cinsiyet arasındaki ilişkiye bakıldığında; 5 mm uzaklıktaki kret tipi ile bireylerin cinsiyetleri arasında anlamlı ilişki bulunurken ($p < 0,05$), 10 mm uzaklıktaki kret tipi ile bireylerin cinsiyetleri arasında anlamlı ilişki saptanmadı ($p > 0,05$; Tablo 2).

Tablo 2. Mandibular ikinci premolar diştten 5 mm ve 10 mm uzaklıktaki kret tipi ve cinsiyet arasındaki ilişkinin istatistiksel analiz sonuçları.

Mesafe	Kret tipi	Erkek		Kadın		X ²	p
		N	%	N	%		
Mandibular ikinci premolar dişe 5 mm uzaklık	C tipi kret	25	% 37.9	41	% 62.1	8.206	0.017*
	P tipi kret	13	% 76.5	4	% 23.5		
	U tipi kret	10	% 50.0	10	% 50.0		
Mandibular ikinci premolar dişe 10 mm uzaklık	C tipi kret	23	% 51.1	22	% 48.9	2.409	0.300
	P tipi kret	3	% 75.0	1	% 25.0		
	U tipi kret	22	% 40.7	32	% 59.3		
Toplam		48	% 46.6	55	% 53.4		

X²: Pearson ki-kare testi * $p < 0.05$

Mandibular ikinci premolar dişe 5 mm ve 10 mm uzaklıktaki kret tipi ile bireylerin yaşları arasında anlamlı ilişki bulunamadı ($p > 0,05$; Tablo 3).

Tablo 3. Mandibular ikinci premolar diştten 5 mm ve 10 mm uzaklıktaki kret tipi ve yaş arasındaki ilişkinin istatistiksel analiz sonuçları.

Mesafe	Kret tipi	Yaş			F	p
		N	Ortalama	Standart sapma		
Mandibular ikinci premolar dişe 5 mm uzaklık	C tipi kret	66	51.12	10.415	0.614	0.543
	P tipi kret	17	47.94	9.529		
	U tipi kret	20	51.05	12.705		
Mandibular ikinci premolar dişe 10 mm uzaklık	C tipi kret	45	50.58	11.120	0.175	0.839
	P tipi kret	4	47.50	2.887		
	U tipi kret	54	50.81	10.821		
Toplam		103	50.58	10.716		

F: tek yönlü varyans analizi

TARTIŞMA

Mandibular posterior bölge ve özellikle birinci molar diş bölgesi en sık implant uygulanan bölgelerden biridir.¹³ Mandibular posterior bölgedeki alveolar kemik morfolojisi, bireyden bireye ve anteriordan posteriora doğru gidildikçe değişkenlik göstermektedir. Çalışmamızın sonucunda mandibular ikinci premolar dişten 5 mm uzaklıktaki kret şeklinin en fazla 'C' tipi (%64,1) olduğu belirlendi. Bunu sırasıyla 'U' tipi (%19,4) ve 'P' tipi (%16,5) izlemektedir. İlgili dişe 10 mm uzaklıktaki değerlendirmede ise, kret şeklinin en fazla 'U' tipi (%52,4) olduğu saptandı. Bunu sırasıyla 'C' tipi (%43,7) ve 'P' tipi (%3,9) izlediği belirlendi. Nickenig ve arkadaşları¹⁴ KIBT ile mandibulanın dişsiz molar bölgesini inceledikleri çalışmada 'U' tipi kretin (andırkat tip) görülme yüzdesinin molar bölgede %68 olduğunu, bunun %56'sının mandibular birinci molar dişler bölgesinde, %90'ının ikinci molar diş bölgesinde gözlendiğini bildirmiştir. Watanabe ve arkadaşları¹⁵ BT kullanarak dişli ve dişsiz hastalarda mandibulanın şekli ve morfolojisini değerlendirdikleri çalışmada %36-39 arasında lingual konkavite bulunduğunu belirtmişlerdir. Diğer yandan, Lin ve arkadaşları¹⁶ dişli hastalarda tüm bölgelerde 'U' tipi kretin (%46,7) en sık görüldüğünü, bunu sırasıyla 'P' tipi (%32,3) ve 'C' tipinin (%21,0) izlediğini tespit etmişlerdir. Ayrıca bölgesel olarak mandibular ikinci premolar diş bölgesinde 'P' tipi (%40,3), birinci ve ikinci molar diş bölgelerinde ise 'U' tipi (sırasıyla %57,5 ve %62,3) kretin daha fazla görüldüğünü, her diş tipi ve alveolar kret morfolojisi arasında anlamlı fark olduğunu saptamışlardır.¹⁶ Herranz-Aparicio ve arkadaşları⁶ birinci molar diş bölgesindeki (ikinci premolar dişten 5 mm uzaklıktaki) kret tipini dişli ve dişsiz hastaların görüntülerini karışık olarak inceledikleri çalışmalarında, 'U' tipi kretin görülme sıklığını %64,2, 'P' tipi kretin %22,5 ve 'C' tipi kretin ise %13,2 olduğunu bildirmiştir. Çalışmamızın sonuçları ile diğer çalışmalardan elde edilen sonuçlar bazı noktalarda benzer olmakla birlikte, aradaki farklılıkların değerlendirilen hastaların etnik özelliklerine, hasta sayısına, değerlendirilen diş bölgesine ve bölgenin dişli veya dişsiz olmasına bağlı olduğunu düşünmekteyiz.

Çalışmamızda mandibular ikinci premolar dişten 10 mm uzaklıkta yaptığımız değerlendirmede, toplam örnekteki kret tiplerinin değişkenlik gösterdiği saptandı. Posteriora doğru gidildikçe andırkat olan kret tiplerinde artış olduğu belirlendi. Bu sonuç, diğer çalışmalar ile uyumluluk göstermektedir.^{14,17} Genel olarak lingual bölgedeki andırkat, ilgili bölgede bulunan submandibular tükürük bezinin boyutları, mandibular kanalın seyri ve mylohyoid ridge ile olan ilişkisine bağlıdır.¹⁸

Çalışmamızda cinsiyet ve yaşın kret tipleri üzerindeki etkisine bakıldığında, 5 mm uzaklıktaki kret tipi ile cinsiyet arasında anlamlı ilişki bulunurken, 10 mm uzaklıktaki kret şekli ile cinsiyet arasında anlamlı ilişki saptanmadı.

Bununla birlikte, kret tipleri ile yaş arasındaki ilişki değerlendirildiğinde, 5 mm ve 10 mm uzaklıktaki kret tipleri ile yaş arasında anlamlı ilişki bulunamadı. Literatürde, mandibular kanalın 2 mm üzerindeki alveolar kemik genişliği ölçümlerinin cinsiyetler arasında farklılık göstermediği bildirilmiştir.^{12,15} Ayrıca, bireylerin yaşları ile alveolar kret tepesinin 2 mm altındaki mesafe arasında negatif korelasyon olduğu tespit edilmiştir.⁶

Çalışmamızda KIBT kesitlerinde belirlenen alveolar kret tipi, mandibular kanalın 2 mm üzerindeki mesafeye göre değerlendirilmiştir. Bunun nedeni nörovasküler hasar oluşmaması için dental implantın mandibular kanalın en az 1.5 mm üzerindeki bölgeye yerleştirilmesi gerekliliğidir. Literatürde mandibular molar bölgedeki kret tiplerinin sınıflandırıldığı benzer çalışmalarda da aynı şekilde değerlendirme yapılmıştır.^{12,16}

KIBT'nin diş hekimleri tarafından özellikle dental implant planlaması amacıyla kullanıldığı bildirilmiştir.¹⁹ KIBT tekniği, iki boyutlu görüntüleme ile belirlenemeyen alveolar kret tipi, mandibular kanalın vertikal ve horizontal düzlemlerdeki gerçek konumu ve alveolar kemik kalitesi hakkında bilgi vermektedir.²⁰ Bununla birlikte, radyografi endikasyonları ALARA prensibine (As Low as Reasonably Possible) göre konulmalıdır. Yani, radyografik bilginin hastalığın teşhis ve tedavisinde sağlayacağı yarar, x-ışınının zararına göre daha fazla ise radyografi uygulanmalıdır.²¹ KIBT'deki radyasyon dozu her ne kadar BT'ye göre daha düşük olsa da konvansiyonel radyografik tekniklere göre daha yüksektir.²² Aynı zamanda KIBT endikasyonu klinik muayene bulguları ve ALARA prensibine göre konulmalı ve her vakada rutin olarak tercih edilmemelidir.²³

SONUÇ

Bu çalışmanın sonucunda, mandibular ikinci premolar diş komşu dişsiz mandibular molar bölgede, hastaların yaklaşık olarak beşte birinde andırkat bulunduğu, posteriora doğru gidildikçe andırkatın görülme sıklığının belirgin olarak arttığı ve hastaların yaklaşık olarak yarısında artmış andırkat bulunduğu belirlendi. Bu bölgedeki cerrahi işlemler öncesinde detaylı klinik muayene yapılarak, gerekli durumlarda bukko-lingual yöndeki kesitsel görüntüleme için KIBT incelemesi önerilebilir.

Bu çalışma 7-10 Eylül 2016 tarihleri arasında Polonya'da gerçekleştirilen uluslararası FDI kongresinde sunulmuştur.

KAYNAKLAR

- 1.Greenstein G, Cavallaro J, Romanos G, Tarnow D. Clinical recommendations for avoiding and managing surgical complications associated with implant dentistry: a review. J Periodontol 2008; 79: 1317-1329.
- 2.Greenstein G, Cavallaro J, Tarnow D. Practical application of anatomy for the dental implant surgeon. J Periodon-

tol 2008; 79: 1833-1846.

3.Lamas Pelayo J, Peñarrocha Diago M, Martí Bowen E, Peñarrocha Diago M. Intraoperative complications during oral implantology. *Med Oral Patol Oral Cir Bucal* 2008; 13: E239-243.

4.Vehmeijer MJ, Verstoep N, Wolff JE, Schulten EA, van den Berg B. Airway management of a patient with an acute floor of the mouth hematoma after dental implantsurgery in the lower jaw. *J Emerg Med* 2016; 51: 721-724.

5.Luri AG. Panoramic Imaging In: White SC, Pharoah MJ. *Oral Radiology. Principles and Interpretation*. 6th ed, Elsevier Mosby, 2009.

6.Herranz-Aparicio J, Marques J, Almendros-Marqués N Gay-Escoda C. Retrospective study of the bone morphology in the posterior mandibular region. Evaluation of the prevalence and the degree of lingual concavity and their possible complications. *Med Oral Patol Oral Cir Bucal* 2016; 21: e731-736.

7.Uysal S. Konik Işınli Bilgisayarlı Tomografi. *Türkiye Klinikleri J Dental Sci-Special Topics* 2010; 1: 36-43.

8.Scarfe WC, Farman AG. What is cone-beam CT and how does it work? *Dent Clin North Am* 2008; 52: 707-730.

9.Scarfe WC, Farman AG, Suković P. Clinical application of cone-beam computed tomography in dental practice. *J Can Dent Assoc* 2006; 72: 75-80.

10.Tyndall DA, Price JB, Tetradis S, Ganz SD, Hildebolt C, Scarfe WC. American Academy of Oral and Maxillofacial Radiology. Position statement of the American Academy of Oral and Maxillofacial Radiology on selection criteria for the use of radiology in dental implantology with emphasis on cone-beam computed tomography. *Oral Surg Oral Med Oral Pathol Oral Radiol* 2012; 113: 817-826.

11.Chiapasco M, Abati S, Romeo E, Vogel G. Clinical outcome of autogenous bone blocks or guided bone regeneration with e-PTFE membranes for the reconstruction of narrow edentulous ridges. *Clin Oral Implants Res* 1999; 10: 278-288.

12.Chan HL, Brooks SL, Fu JH, Yeh CY, Rudek I, Wang HL. Cross-sectional analysis of the mandibular lingual concavity using cone beam computed tomography. *Clin Oral Implants Res* 2011; 22: 201-206.

13.Gürbüz Urvasızoğlu G, Saruhan N, Ataol M. Dental implant uygulamalarının demografik ve klinik özelliklerinin değerlendirilmesi. *Atatürk Üniv Diş Hek Fak Derg* 2016; dx.doi.org/10.17567/dfd.08187.

14.Nickenig HJ, Wichmann M, Eitner S, Zöllner JE, Kreppel M. Lingual concavities in the mandible: A morphological study using cross-sectional analysis determined by CBCT. *Journal of Craniomaxillofac Surg* 2015; 43: 254-259.

15.Watanabe H, Mohammad Abdul M, Kurabayashi T, Aoki H. Mandible size and morphology determined with CT on a premise of dental implant operation. *Surg Radiol Anat* 2010; 32: 343-349.

16.Lin MH, Mau LP, Cochran DL, Shieh YS, Huang PH, Huang RY. Risk assessment of inferior alveolar nerve injury for immediate implant placement in the posterior mandible: a virtual implant placement study. *J Dent* 2014; 42: 263-270.

17.Huang RY, Cochran DL, Cheng WC, Lin MH, Fan WH, Sung CE, Mau LP, Huang PH, Shieh YS. Risk of lingual plate perforation for virtual immediate implant placement in the posterior mandible: A computer simulation study. *J Am Dent Assoc* 2015; 146: 735-742.

18.Yu DC, Friedland BD, Karimbux NY, Guze KA. Supramandibular canal portion superior to the fossa of the submaxillary gland: a tomographic evaluation of the cross-sectional dimension in the molar region. *Clin Implant Dent Relat Res* 2013; 15: 750-758.

19.Akarşlan Z, Peker İ. Bir diş hekimliği fakültesindeki konik ışınli bilgisayarlı tomografi incelemesi istenme nedenleri. *Acta Odontol Turc* 2015;32: 1-6.

20.Mehra A, Pai KM. Evaluation of dimensional accuracy of panoramic cross-sectional tomography, its ability to identify the inferior alveolar canal, and its impact on estimation of appropriate implant dimensions in the mandibular posterior region. *Clin Implant Dent Relat Res* 2012; 14: 100-111.

21.Dawood A, Patel S, Brown J. Cone beam CT in dental practice. *Br Dent J* 2009;207(1):23-8.

22.Horner K. Cone-beam computed tomography: time for an evidence-based approach. *Prim Dent J* 2013; 2: 22-31.

23.Benavides E, Rios HF, Ganz SD, An CH, et al. Use of cone beam computed tomography in implant dentistry: the International Congress of Oral Implantologists consensus report. *Implant Dent* 2012; 21: 78-86.