

## OLGU SUNUMU

# Periodontal apsenin kombine periodontal tedavisi: Bir olgu sunumu

## Combined periodontal therapy of periodontal abscess: A case report

### Dr. Hafize Öztürk Özener

Marmara Üniversitesi Diş Hekimliği Fakültesi Periodontoloji Anabilim Dalı, İstanbul

### Yrd. Doç. Dr. H. Selin Yıldırım

Marmara Üniversitesi Diş Hekimliği Fakültesi Periodontoloji Anabilim Dalı, İstanbul

### Prof. Dr. Leyla Kuru

Marmara Üniversitesi Diş Hekimliği Fakültesi Periodontoloji Anabilim Dalı, İstanbul

**Geliş Tarihi** : 8 Aralık 2015

**Kabul Tarihi** : 22 Ocak 2016

### Yazışma adresi:

Yrd. Doç. Dr. H. Selin Yıldırım  
Marmara Üniversitesi Diş Hekimliği Fakültesi Periodontoloji Anabilim Dalı  
Başbüyük/Maltepe, İSTANBUL  
E-mail: yildirimselin@hotmail.com

### ÖZET

Periodontal apse, periodontal dokuların hızlı yıkımıyla karakterize akut iltihabi bir lezyondur. Bu vaka raporunda alt molar dişte gelişen akut periodontal apsenin kombine periodontal tedavisinin sunulması amaçlanmıştır. Kliniğimize alt sağ bölgesinde ağrı ve şişlik şikayetiyle başvuran 24 yaşındaki sistemik olarak sağlıklı kadın hastanın klinik muayenesinde 46 nolu dişin vestibülünde ödemli, kırmızı, düz ve parlak yüzeyli alveol mukozası görüldü. Periodontal sondayla muayenede vestibülde 12 mm sondalama derinliği (SD) tespit edilirken radyolojik olarak periodontal dokuların normal olduğu saptandı. Lezyona akut periodontal apse teşhisi kondu. İlk olarak apse drenajı ve başlangıç periodontal tedavi (BPT) ile birlikte analjezik ve kombine antimikrobiyal tedaviye (amoksisilin + klavulanik asit 1000 mg 2\1, Metronidazol 500 mg 2\1, 1 hafta) başlandı. BPT sonrası keratinize yapışık dişeti elde etmek amacıyla serbest dişeti grefti uygulandı ve 6 hafta sonra 44, 45 ve 46 nolu dişlerin vestibül yüzeylerindeki dişeti çekilmelerinin tedavisi için mine matriks türevleri (EMDOGAIN®) ile birlikte kuronale kaydırılan flep operasyonu yapıldı. 44, 45 ve 46 nolu dişlerin midbukkalinde sırasıyla SD başlangıçta 2 mm, 3 mm, 12 mm ve operasyondan 6 ay sonra 1.5 mm, 1 mm, 1.5 mm, dişeti çekilmesi dikey boyutu başlangıçta 2 mm, 3.5 mm, 3.5 mm iken operasyon sonrası 1 mm, 1 mm, 0.5 mm olarak ölçüldü. Periodontal apselerin kombine periodontal tedavisiyle estetik ve fonksiyonel olarak başarılı sonuçlar elde edilebilmektedir.

**Anahtar Kelimeler:** Dişeti çekilmesi, mine matriks türevleri, periodontal apse

### SUMMARY

Periodontal abscess is an acute inflammatory lesion characterized by rapid destruction of periodontal tissues. This case report is aimed to present the combined periodontal therapy of a periodontal abscess in mandibular molar. Twenty four year-old systemically healthy female patient was attended to our clinic with complaints of pain and swelling at right mandibular region. Edematous, red, smooth and shiny alveolar mucosa was observed. A probing depth (PD) of 12 mm was measured on the vestibule of tooth #46 with normal radiographical findings; acute periodontal abscess was diagnosed. Firstly abscess drainage and initial periodontal treatment (IPT) were applied with adjunctive antimicrobial therapy. After IPT, in order to obtain keratinized attached gingiva, free gingival graft procedure was performed. Six weeks after the surgery enamel matrix derivatives (EMDOGAIN®) with coronally advanced flap was applied for the treatment of gingival recession on the vestibular surface of the teeth #44, #45 and #46. PD of the teeth #44, #45 and #46 were 2 mm, 3

mm, 12 mm at baseline, respectively, and 1.5 mm, 1 mm, 1.5 mm at 6 months; recession depth of the teeth #44, #45 and #46 were 2 mm, 3.5 mm, 3.5 mm at baseline, and 1 mm, 1 mm, 0.5 mm at 6 months, respectively. Aesthetically and functionally successful results can be obtained with combined approach in the treatment of periodontal abscess.

**Keywords:** Enamel matrix derivatives, gingival recessions, periodontal abscess

## GİRİŞ

Periodontal cebe komşu dokularda oluşan lokalize pürülan bir enfeksiyon olan periodontal apse, periodontal ligament ve alveol kemiğinde yıkıma yol açabilmektedir.<sup>1</sup>

Periodontal apselerin sınıflandırılmasında lezyonun lokalizasyonu<sup>2</sup> ve seyri göz önünde bulundurulur.

Periodontal apseler lokalizasyonuna göre dişeti apsesi ve periodontal apse olmak üzere ikiye ayrılmaktadır. Sadece marjinal ve interdental dişetinin etkilendiği ve subgingival alandaki yabancı cisimle ilişkili olabilen dişeti apseleri lokalize ve ağrılıdır. Bu durum sağlıklı dişetinde de meydana gelebilir.<sup>3</sup> Periodontal apseler derin periodontal dokuları etkileyen, derin ceplerin, furkasyon ve kemik defektlerinin olduğu ve genellikle mukogingival sınırın ötesinde yer alan ağrılı lezyonlardır.<sup>4</sup> Periodontal apseler akut veya kronik olabilir. Akut periodontal apseler genellikle ağrı, palpasyona karşı duyarlılık ve hafif basınç varlığında süpürasyon gibi belirtiler gösterir. Kronik periodontal apse fistül yoluyla ilişkilidir ve hastaların hafif şikayetlerine rağmen genellikle asemptomatiktir.<sup>5</sup> Periodontal apseler lokalize veya generalize olarak görülebilir.<sup>6</sup> Lokalize periodontal apse genellikle periodontal cebin drenajını engelleyen lokal faktör varlığı ile ilişkilidir. Generalize periodontal apselerin ise kontrol altında olmayan diabetes mellitus gibi sistemik problemleri olan hastalarda görülebildiği bildirilmiştir.<sup>6-8</sup> Ayırıcı tanıda dişin vitalite testi önemli bir yer tutar, periodontal apse de diş vitaldir.

Periodontal apseler periodontal hastalık görülen veya periodontal olarak sağlıklı bölgelerde meydana gelebilir. Periodontal hastalıkla birlikte görülen periodontal apseler, kompleks ceplerin, furkasyon ve vertikal defektlerin varlığında periodontal hastalığın akut olduğu dönemlerde görülebilmektedir.<sup>9-11</sup> Ayrıca subgingival bölgedeki mikrobiyal floranın değişimi, artan bakteri virulansı veya azalan konak yanıtı ile birlikte görülen süpürasyonun drene olamaması sonucu kaynak yazımı oluşabilmektedir.<sup>4</sup> Periodontitis hastalarında periodontal apseler farklı yollarla meydana gelebilir. (1) Başlangıç periodontal tedavi (BPT)

sonrası, diştaşı doku içerisine itilebilir<sup>12</sup> veya derin ceplerden diştaşının tam olarak uzaklaştırılmaması nedeniyle cebin kural kısmında drenaj gerçekleşmediği için oluşabilir<sup>13</sup>; (2) cerrahi periodontal tedavi sonrası, rejenerasyon amaçlı kullanılan membran ya da suture gibi yabancı cisimlerin varlığı ile ilişkili olabilir<sup>14</sup>; (3) tedavi edilmeyen<sup>12</sup>, inatçı<sup>15</sup> periodontitis vakalarında ve destekleyici periodontal tedavide akut alevlenme dönemlerinde<sup>16-18</sup> meydana gelebilir. (4) Subgingival temizlik yapılmadan sistemik antibiyotik verilen şiddetli periodontitis vakalarında<sup>6-8</sup> fırsatçı bakterilerin artması<sup>8</sup> sebebiyle periodontal apse oluşabilir.

Sağlıklı bölgelerde periodontal apse ortodontik lastik, diş ipi parçası, kürdan parçası gibi yabancı cisim varlığında ya da endodontik olarak perforasyon, eksternal kök rezorpsiyonu veya kırık diş gibi kök yüzey değişikliklerine bağlı olarak da meydana gelebilmektedir.<sup>4</sup>

Periodontal apselerin mikrobiyolojisi değerlendirildiğinde, gram-negatif bakterilerin gram-pozitif bakteriler üzerinde ve çubukların koklar üzerinde baskın olduğu saptanmıştır.<sup>11</sup> Periodontal apselerde en yaygın bakteri türü *Porphyromonas ginigivalis*'tir.<sup>6,11,19-23</sup> *Prevotella intermedia*, *Prevotella melaninogenica*, *Fusobacterium nucleatum*, *Tannerella forsythia*, *Treponema spp.* *Parvimonas micra*, *Actinomyces spp.* ve *Bifidobacterium spp.* türleri de sıklıkla tespit edilmektedir.<sup>4</sup>

Periodontal apselerin belirtileri; hafif rahatsızlıktan şiddetliye kadar değişebilen ağrı, hassas dişeti, şişlik, mobilite, dişte yükselme ve palpasyona duyarlılık, süpürasyon ve dişetinde kanamadır. Radyografik incelemede normal görünüm ya da bir miktar kemik kaybı (eğer apse önceden var olan periodontal cepte oluşursa) ortaya çıkarabilir.

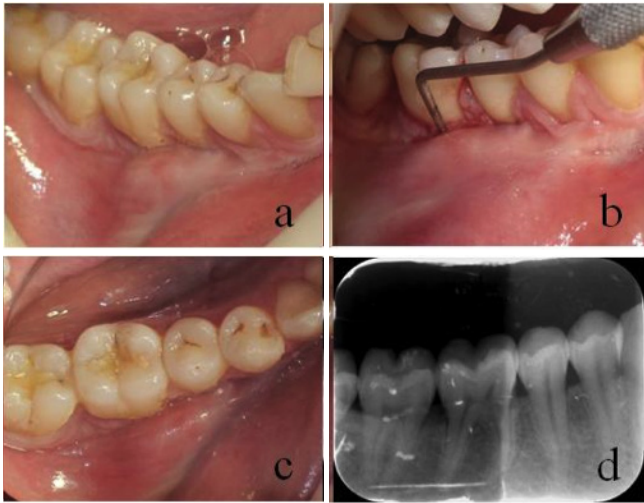Periodontal apse tanısı muayene sırasındaki klinik ve radyolojik bulgular ile birlikte hastanın şikayeti ve hastalığın belirtilerinin değerlendirilmesine dayanmaktadır.<sup>24</sup>

Periodontal apse tedavisi, akut durumun kontrolü, doku yıkımının durdurulması ve semptomların kontrol altına alınması; ve özellikle periodontitisli hastalarda önceden var olan ve/veya rezidüel lezyonun tedavisi olmak üzere iki ayrı tedavi fazı içermelidir. Akut durumun kontrolü için dört terapötik alternatif önerilmiştir: diş çekimi, drenaj ve debridman, sistemik veya lokal antimikrobiyal tedavi ve cerrahi tedavi. Çok sayıda tedavi protokolleri önerilmiştir, ancak kesin bir yaklaşım için yeterli bilimsel kanıt yoktur. Sistemik durum ve apsenin erişilebilirliği uygunsa öncelikle drenaj yapılması gerektiği nettir. Drenajın ya da sistemik durumun uygun olmadığı durumlarda, sistemik antimikrobiyaller ile tedavi düşünülmelidir.<sup>4</sup>

Bu vaka raporunda; periodontal cerrahi tedavi sonucu olduğu düşünülen akut periodontal apsenin cerrahi olmayan ve olan periodontal tedavisinin sunulması amaçlanmıştır.

### OLGU SUNUMU

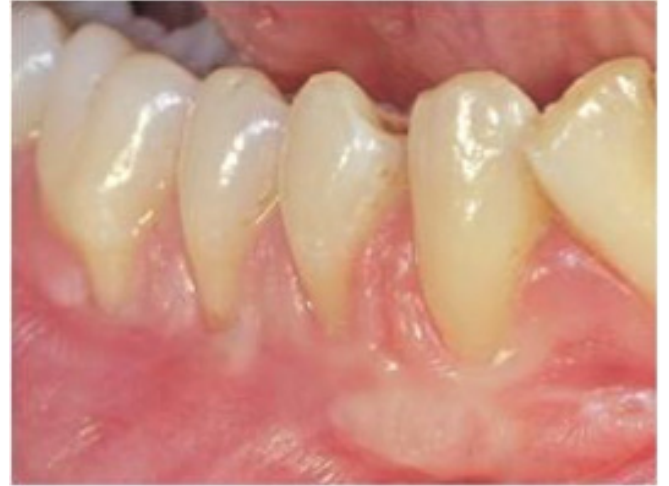Marmara Üniversitesi Diş Hekimliği Fakültesi Periodontoloji Anabilim Dalı'na alt sağ bölgede ağrı ve şişlik şikayetiyle başvuran 24 yaşındaki sistemik olarak sağlıklı kadın hastanın alınan anamnezinde ilgili bölgeden 2.5 yıl önce cerrahi periodontal tedavi gördüğü öğrenildi. Klinik muayenede bölgedeki 46 nolu dişin alveol mukozasının ödemli, kırmızı, düz ve parlak yüzeyli olduğu ve dişin vestibül yüzeyinde keratinize yapışık dişetin bulunmadığı tespit edildi. Hasta, 46 nolu dişte yatay perküsyonda hafif rahatsızlık hissetti ve diş termal teste normal cevap verdi. 46 nolu dişin mezial kökünün vestibülünde 12 mm sondalama derinliği (SD) tespit edilirken apsenin sondalama esnasında drene olduğu gözlemlendi (Resim 1 a, b, c). Radyolojik olarak herhangi bir patoloji saptanmayan (Resim 1d) lezyona akut periodontal apse teşhisi konuldu.



**Resim 1.** (a) Periodontal apsenin vestibülden görüntüsü, (b) Periodontal apsenin periodontal sonda ile muayenesi, (c) Periodontal apsenin okluzalden görüntüsü, (d) Bölgenin radyografik görüntüsü.

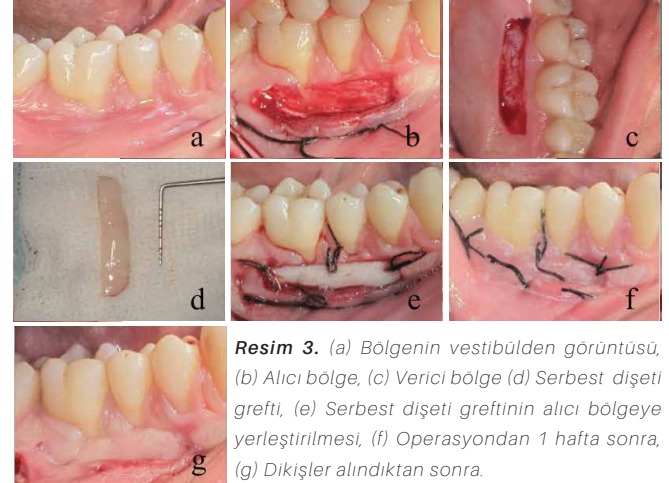
Hastanın tedavisinde iltihabın ortadan kaldırılması, periodonsiyumda oluşan yıkımın yeniden yapılandırılması ve hastalığın tekrarının önlenmesi amaçlandı. Bu amaç doğrultusunda ilk seans lokal anestezi altında apse drenajı ile birlikte diş ve kök yüzeyi düzleştirmesini içeren BPT yapılarak analjezik (naproksen sodyum 275 mg 2X1, 1 hafta) ve kombine antimikrobiyal tedaviye (amoksisilin + klavulanik asit 1000 mg 2X1, metronidazol 500 mg 2X1, 1 hafta) başlandı. BPT haftada bir seans olmak üzere toplam

3 hafta uygulandı (Resim 2). İlgili bölgede keratinize yapışık dişeti yetersizliği nedeniyle BPT sonrası 45 ve 46 nolu dişlerin



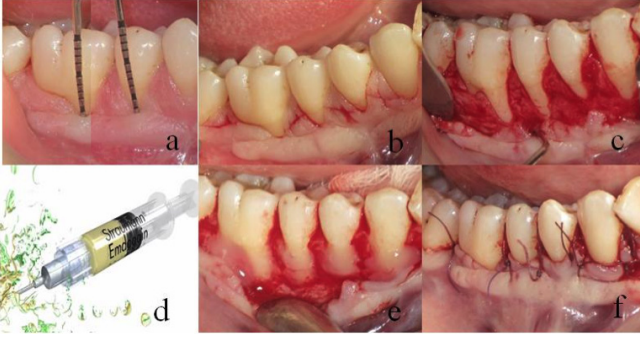
**Resim 2.** Başlangıç periodontal tedavi sonrası bölgenin ağız içi görüntüsü.

vestibül yüzeylerine serbest dişeti grefti ameliyatı yapıldı (Resim 3 a, b, c, d, e), ve 1 hafta sonra dikişler alındı (Resim 3 f, g). Bu operasyon sonucu 45 nolu dişin midbukkalinde 6 mm, 46 nolu dişin midbukkalinde ise 5 mm keratinize yapışık dişeti elde edildi. Operasyondan 6 hafta sonra 44,

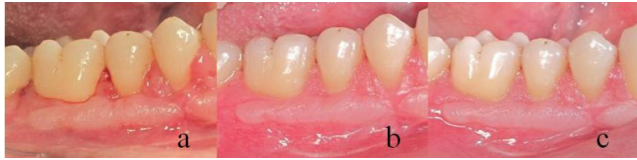

**Resim 3.** (a) Bölgenin vestibülden görüntüsü, (b) Alıcı bölge, (c) Verici bölge (d) Serbest dişeti grefti, (e) Serbest dişeti greftinin alıcı bölgeye yerleştirilmesi, (f) Operasyondan 1 hafta sonra, (g) Dikişler alındıktan sonra.

45 ve 46 no'lu dişlerin vestibül yüzeylerindeki Miller sınıf II generalize diş eti çekilmelerinin tedavisi için flep kaldırıldıktan sonra *dehisens* varlığı sebebiyle mine matris türevleri (EMDOGAIN®) ile birlikte Zucchelli ve ark.'nın<sup>25</sup> modifiye ettiği kuronale kaydırılan flap operasyonu yapıldı (Resim 4a, b, c, d, e, f). Operasyon sonrası hastaya sistemik antibiyotik (amoksisilin + klavulanik asit 1000 mg 2X1, 1 hafta) ve %0.2'lik klorheksidin diglukonat içeren ağız gargarası (2X1, 2 hafta) verildi. Operasyondan 2 hafta sonra dikişler alındı. Hastanın 6 aylık takibinde sorunsuz klinik iyileşmeye (Resim 5) klinik parametrelerdeki olumlu gelişmeler eşlik etti (Tablo 1).



**Resim 4.** (a) 45 ve 46 nolu dişlerin dişeti çekilmesi dikey boyutu başlangıç ölçümü (b) Ensizyon, (d) Flep kaldırılması ve kök yüzeylerindeki dehiscence, (e) Emdogain ve (f) Uygulanması, (g) Flebin kuronale kaydırılarak 4.0 dikişlerle sabitlenmesi.



**Resim 5.** Operasyondan (a) 2 hafta, (b) 6 hafta, (c) 6 ay sonra.

Parametre	Zaman	#44	#45	#46
Sondalama derinliği (mm)	Başlangıç	2	3	12
	6. ay	1.5	1	1.5
	Fark	0.5	2	10.5
Dişeti çekilmesi dikey boyutu (mm)	Başlangıç	2	3.5	3.5
	6. ay	1	1	0.5
	Fark	1	2.5	3
Keratinize dişeti dikey boyutu (mm)	Başlangıç	3	0	0
	6. ay	3	6	5
	Fark	0	6	5

## TARTIŞMA

Periodontal apseler genellikle ağrı ve şişlik sebebiyle hastaları diş kliniğine getiren acil durumlardan biri olup periodontal dokularda lokalize pürülan enflamasyon varlığı ile karakterizedir.<sup>26</sup> Periodontal apseyi apikal apsedan ayırmada klinik muayene, vitalite testi, radyografik bulgular ve lezyonun lokalizasyonu dikkate alınır. Lezyonun dişeti kenarı ile ilişkili olması periodontal apsenin en önemli klinik belirtisidir.<sup>26</sup> Bu vaka raporunda, kliniğimize ağrı ve şişlik şikayetiyle başvuran hastanın klinik, vitalometrik ve radyografik muayenesinde 46 numaralı dişin vestibülünde akut lokalize periodontal apse teşhis edilmiştir.

Periodontal apse oluşumunun farklı mekanizmaları vardır. Cerrahi sırasında bölgeden dıştaşının yetersiz uzaklaştırılması, bölgede sütür, rejeneratif materyaller

veya periodontal pat varlığının yabancı cisim reaksiyonu göstermesi gibi nedenlerle periodontal cerrahi sonrası periodontal apselerin gelişebileceği literatürde yer bulmuştur.<sup>26</sup> Ayrıca keratinize yapışık dokunun az ve vestibül derinliğinin sığ olması çiğneme sırasında gıdaların birikmesine ve ağız bakımı sırasında zorluklara neden olur.<sup>27</sup> Vakamızın anamnezinden yola çıkarak önceden yapılan periodontal cerrahi tedavi sonrası yapışık keratinize doku yetersizliğine bağlı olarak ilgili bölgede periodontal apse geliştiği düşünülmektedir.

Akut periodontal apse tedavisi drenaj ve antibiyotik tedavisini içeren akut durumun tedavisiyle<sup>26</sup> birlikte mikrobiyal dental plak kontrolü, diş ve kök yüzeyi temizliği ve kök yüzeyi düzleştirilmesi, oklüzal uyumlamayı içeren BPT ve takiben gerekirse periodontal cerrahi ile sağlıklı bir ağız ortamının sağlanması ve bu ortamın korunması için belli aralıklarla kontrolünün yapılmasını içerir.<sup>28</sup> Bu vakada da öncelikle akut durum periodontal cepten drenaj sağlanarak ve sistemik antibiyotik tedavisi ile kontrol altına alındı. BPT sonrası apse oluşumuna ortam hazırladığı düşünülen keratinize yapışık doku yetersizliğinin ve bölgedeki çoklu dişeti çekilmesinin periodontal cerrahi tedavisi yapıldı.

Keratinize doku günümüz bilgileri dahilinde, mekanik, bakteriyel ve cerrahi travmaya karşı dayanıklılık sağlar, estetik manipülasyona imkan tanır, dişeti çekilmesini önler, papillaları korur, ağız bakımı işlemlerini kolaylaştırır, kas ve frenum çekmelerini engeller.<sup>29-31</sup> Bu vakada keratinize yapışık dişeti miktarını arttırmak için serbest dişeti grefti operasyonu yapıldı.

## SONUÇ

Periodontal apselerin kombine periodontal tedavisiyle estetik ve fonksiyonel olarak başarılı sonuçlar elde edilebilmektedir.



## KAYNAKLAR

1. Consensus Report. Abscesses of the periodontium, *Ann Periodontol.* 1999; 4: 83
2. Gillette W B, Van House R L. Ill effects of improper oral hygiene procedure, *J Am Dent Assoc.* 1980; 101: 476-480
3. Ahl DR, Hilgeman J L, Snyder J D. Periodontal emergencies, *Dent Clin North Am.* 1986; 30: 459-472
4. Herrera D, Alonso B, de Arriba L, Santa Cruz I, Serrano C, Sanz M. Acute periodontal lesions, *Periodontol 2000.* 2014; 65: 149-177
5. Pini Prato G P, Cortellini P, Clauser C. Fibrin and fibronectin sealing system in a guided tissue regeneration procedure. A case report, *J Periodontol.* 1988; 59: 679-683
6. Topoll H H, Lange D E, Muller R F. Multiple periodontal abscesses after systemic antibiotic therapy, *J Clin Periodontol.* 1990; 17: 268-272
7. Helovuo H, Paunio K. Effects of penicillin and erythromycin on the clinical parameters of the periodontium, *J Periodontol.* 1989; 60: 467-472
8. Helovuo H, Hakkarainen K, Paunio K. Changes in the prevalence of subgingival enteric rods, staphylococci and yeasts after treatment with penicillin and erythromycin, *Oral Microbiol Immunol.* 1993; 8: 75-79
9. DeWitt G V, Cobb C M, Killoy W J. The acute periodontal abscess: microbial penetration of the soft tissue wall, *Int J Periodontics Restorative Dent.* 1985; 5: 38-51
10. Kareha M J, Rosenberg E S, DeHaven H. Therapeutic considerations in the management of a periodontal abscess with an intrabony defect, *J Clin Periodontol.* 1981; 8: 375-386
11. Newman M G, Sims T N. The predominant cultivable microbiota of the periodontal abscess, *J Periodontol.* 1979; 50: 350-354
12. Dello Russo NM. The post-prophylaxis periodontal abscess: etiology and treatment, *Int J Periodontics Restorative Dent.* 1985; 5: 28-37
13. Kaldahl W B, Kalkwarf K L, Patil K D, Molvar M P, Dyer J K. Long-term evaluation of periodontal therapy: I. Response to 4 therapeutic modalities, *J Periodontol.* 1996; 67: 93-102
14. Garrett S, Polson A M, Stoller N H, Drisko C L, Caton J G, Harrold C Q, Bogle G, Greenwell H, Lowenguth R A, Duke S P, DeRouen T A. Comparison of a bioabsorbable GTR barrier to a non-absorbable barrier in treating human class II furcation defects. A multi-center parallel design randomized single-blind trial, *J Periodontol.* 1997; 68: 667-675
15. Fine D H. Microbial identification and antibiotic sensitivity testing, an aid for patients refractory to periodontal therapy. A report of 3 cases, *J Clin Periodontol.* 1994; 21: 98-106
16. Chace R, Sr., Low S B. Survival characteristics of periodontally-involved teeth: a 40-year study, *J Periodontol.* 1993; 64: 701-705
17. McLeod D E, Lainson P A, Spivey J D. Tooth loss due to periodontal abscess: a retrospective study, *J Periodontol.* 1997; 68: 963-966
18. Silva G L, Soares R V, Zenobio E G. Periodontal abscess during supportive periodontal therapy: a review of the literature, *J Contemp Dent Pract.* 2008; 9: 82-91
19. Eguchi T, Koshy G, Umeda M, Iwanami T, Suga J, Nomura Y, Kawanami M, Ishikawa I. Microbial changes in patients with acute periodontal abscess after treatment detected by PadoTest, *Oral Dis.* 2008; 14: 180-184
20. Hafstrom C A, Wikstrom M B, Renvert S N, Dahlen G G. Effect of treatment on some periodontopathogens and their antibody levels in periodontal abscesses, *J Periodontol.* 1994; 65: 1022-1028
21. Herrera D, Roldan S, Gonzalez I, Sanz M. The periodontal abscess (I). Clinical and microbiological findings, *J Clin Periodontol.* 2000; 27: 387-394
22. Jaramillo A, Arce R M, Herrera D, Betancourth M, Botero J E, Contreras A. Clinical and microbiological characterization of periodontal abscesses, *J Clin Periodontol.* 2005; 32: 1213-1218
23. van Winkelhoff A J, Carlee A W, de Graaff J. *Bacteroides endodontalis* and other black-pigmented *Bacteroides* species in odontogenic abscesses, *Infect Immun.* 1985; 49: 494-497
24. Corbet E F. Diagnosis of acute periodontal lesions, *Periodontol 2000.* 2004; 34: 204-216
25. Zucchelli G, De Sanctis M. Treatment of multiple recession-type defects in patients with esthetic demands, *J Periodontol.* 2000; 71: 1506-1514
26. Herrera D, van Winkelhoff, J, Sanz M, Abscesses in periodontium, in: J L Niklaus P. Lang (Ed.) *Clinical periodontology and implant dentistry*, 2015, pp. 463.
27. Miller P D, Jr. Regenerative and reconstructive periodontal plastic surgery. Mucogingival surgery, *Dent Clin North Am.* 1988; 32: 287-306
28. Caffesse R G, Mota L F, Morrison E C. The rationale for periodontal therapy, *Periodontol 2000.* 1995; 9: 7-13
29. Wennstrom J, Lindhe J. Role of attached gingiva for maintenance of periodontal health. Healing following excisional and grafting procedures in dogs, *J Clin Periodontol.* 1983; 10: 206-221
30. Wennstrom J, Lindhe J, Nyman S. The role of keratinized gingiva in plaque-associated gingivitis in dogs, *J Clin Periodontol.* 1982; 9: 75-85
31. Wennstrom J, Lindhe J, Nyman S. Role of keratinized gingiva for gingival health. Clinical and histologic study of normal and regenerated gingival tissue in dogs, *J Clin Periodontol.* 1981; 8: 311-328