

ÖZGÜN ARAŞTIRMA

Mandibular 1. ve 2. büyük azı dişlerinin mezial köklerindeki isthmus tipi ve oranlarının değerlendirilmesi: histolojik yöntem

Evaluation of the incidence and type of isthmus in mesial root canals of mandibular first and second molar teeth: a histological method

Dr. Güher Barut

Yeditepe Üniversitesi Diş Hekimliği Fakültesi Endodonti Anabilim Dalı, İstanbul

Prof. Dr. Faruk Haznedaroğlu

İstanbul Üniversitesi Diş Hekimliği Fakültesi Endodonti Anabilim Dalı, İstanbul

Geliş Tarihi : 17 Kasım 2015

Kabul Tarihi : 22 Şubat 2016

Yazışma adresi:

Dr. Güher Barut
Yeditepe Üniversitesi Diş Hekimliği Fakültesi Endodonti Anabilim Dalı
Bağdat Caddesi No:238 Göztepe İstanbul
E-mail: guherbarut85@hotmail.com
Tel: 0216 363 60 44-6466

ÖZET

Amaç: Bu çalışmanın amacı, mandibular 1. ve 2. büyük azı dişlerinin mezial köklerindeki isthmus tipi ve oranlarının kuronal, orta ve apikal bölümlerinden alınan histolojik kesitler üzerinde değerlendirilmesidir.

Gereç ve Yöntem: 100 adet çekilmiş mandibular 1. ve 2. büyük azı dişlerinin mezial kökleri kullanılmıştır. Kök ucu gelişimi tamamlanmış, kırık, çatlak olmayan ve kanal tedavisi girişiminde bulunulmamış dişler çalışmaya dahil edilmiştir. Distal köklerinden ayrılan mezial kökler kullanım zamanına kadar %10'luk formalin içinde bekletilmiştir. Örnekler kuronal, orta ve apikal bölgelere ayrılarak parafin bloklara gömülmüştür. Hematoksilen-eozin ile boyanan toplamda 30 adet kesit görüntüsü ışık mikroskopunda x40 büyütme altında incelenmiştir. Isthmus sınıflaması Hsu & Kim'e göre yapılmıştır. Verilerin değerlendirilmesinde Kruskal Wallis testi kullanılmıştır. Sonuçlar, anlamlılık $p < 0,05$ düzeyinde değerlendirilmiştir.

Bulgular: Mezial köklerde isthmus görülme oranları kuronal bölgede %86, orta bölgede %72 ve apikal bölgede %84'tür. En sık karşılaşılan isthmus tipi ise kuronalde %70, ortada %56 ve apikalde %62 oranı ile tip V olarak tespit edilmiştir ($p < 0,05$).

Sonuç: Alt molar dişlerin mezial köklerinde gerçekleştirdiğimiz çalışmamızda isthmus görülme sıklığının çok yüksek olduğu saptanmıştır. Isthmus varlığı dikkate alındığında, bu alanlara yönelik etkin yıkama ve şekillendirme yöntemleri ile kök kanal tedavisi başarısı arasındaki ilişkinin önemi daha iyi anlaşılmaktadır.

Anahtar Kelimeler: Isthmus, mandibular büyük azı, mezial kök, kanal morfolojisi, histolojik

SUMMARY

Aim: The aim of this study is to investigate ex vivo the incidence and type of root canal isthmuses in the coronal, middle and apical part of the mesial root of mandibular first and second molars by histological sections.

Materials and methods: One hundred extracted mesial roots of human mandibular first and second molars with mature roots were selected. The mesial roots were sectioned from the distal roots and were kept in 10% formalin until use. The roots were demineralized in 10% formic acid for 28 days. The coronal, middle and apical thirds of the decalcified roots were dissected and embedded in paraffin. A total of thirty semi-serial sections of each root were mounted on glass slabs, stained with hematoxylin eosin and examined under an optical microscope at x40 magnification. The evaluation of the incidence and types of isthmus was based on the classification by Hsu & Kim. All data were statistically analyzed by the Kruskal-Wallis test. The statistical significance level was established at 0.05.

Results: The incidence of isthmus in mesial roots were 86% in coronal, 72% in middle and 84% in apical regions ($p<0.05$). The most prevalent isthmus type in coronal (70%), middle (56%) and apical (62%) parts was type V ($p<0.05$).

Conclusion: The incidence of root canal isthmus in mesial root of mandibular first and second molars is high. Therefore, cleaning and shaping of these isthmuses are a major challenge during root canal treatment.

Keywords: Isthmus, mandibular molar, mesial root, canal morphology, histological

GİRİŞ

Kök kanallarındaki kimyasal ve mekanik hazırlığın amacı kök kanal sisteminde yeterli temizliği sağlamaktır. Kök kanal tedavisinin başarısında kanal morfolojisinin önemli bir rol oynadığı bilinmektedir. Kök kanal sisteminde, ana kanalın yanı sıra aksesuar, lateral ve C-şekilli kanallar, isthmus alanları, özellikle kök ucunda delta ve dallanmalar, kanallar arası bağlantıların varlığı bir çok araştırmacı tarafından bildirilmiştir^{1, 2, 3}. Kök kanal anatomisinin karmaşık yapısı sebebiyle mekanik temizliğin yeterli olmadığı, bu yapıların bakteri ve nekrotik pulpa dokuları için rezervuar görevi yaparak endodontik tedavi başarısızlığından sorumlu olduğu bilinmektedir^{4,5}. Alt molar dişler sıklıkla tedavi edilen diş grubu olmakla birlikte kök kanal konfigürasyonlarının en sık karşılaşıldığı dişlerdir¹.

Kök kanalı konfigürasyonlarını inceleyen çalışmalarda polyester reçine ölçüler, şeffaştırma ve radyografi gibi metodlar kullanılmıştır.^{2,6-10} Literatürde bu metodların yanı sıra, micro-computed tomografi (mCT)¹¹ ve cone-beam computed tomografi (CBCT)^{12,13} kullanılan çalışmalar da bulunmaktadır.

Weine ve ark.¹⁴ Pineda & Kuttler¹⁵ ve Vertucci² gibi araştırmacılar kök kanallarında var olan isthmus ve kanal konfigürasyonları için sınıflamalar geliştirmişlerdir. Vertucci'nin kendi adıyla anılan sınıflaması sıklıkla kullanılan ve en çok bilinen sınıflamalardan biridir. Bu araştırmacıların yanı sıra Hsu & Kim'in¹⁶ yapmış olduğu sınıflama da isthmus tiplerinin incelendiği birçok çalışmada kullanılmıştır¹⁷⁻¹⁹.

Bu çalışmanın amacı, mandibular molar dişlerin mezial köklerdeki isthmus tipi ve oranlarının kuronal, orta ve apikal bölümlerinden alınan histolojik kesitler üzerinde değerlendirilmesidir.

GEREÇ VE YÖNTEM

Bu çalışma, İstanbul Üniversitesi Diş Hekimliği Fakültesi Endodonti Anabilim Dalı Kliniği ve İ.Ü. Tıp Fakültesi Onkoloji Enstitüsü Patoloji bölümünde gerçekleştirilmiştir. Çalışmaya başlamadan önce İ.Ü. Tıp Fakültesi Etik Kurulu'na başvurulmuştur. Başvuru sonucunda, 13.10.2014 tarih ve 21 sayı numarası ile onay alınmıştır.

Örnek Dişlerin Seçimi

Çalışmamızda, çekim nedenleri bilinmeyen 100 adet insan alt 1. ve 2. büyük azı dişi kullanılmıştır. Kullanılacak örnek dişlerin mezial kökleri, hem görsel hem de radyografik olarak incelenmiştir. Bu amaçla, bukkal-lingual ve mezio-distal yönde dijital radyografiler alınmıştır (Kodak 2100 Rvg, Rochester, NY, USA). Bukkal-lingual yönde alınan radyografiler üzerinde, ImageJ Software (National Institutes of Health, Bethesda, MD, USA) programı yardımıyla Schneider tekniğine göre kök eğimleri saptanmıştır. Bu veriler ışığında örnek dişlerin radyolojik değerlendirmesi sonucunda; kök eğimlerinin 10°-25° aralığında bulunan, tek foramende sonlanan (Weine tip II) iki ayrı kök kanalına sahip olan örnekler dahil edilmiştir. Yapılan görsel değerlendirmede ise, kök gelişiminin tamamlanmış olmasına ve rezorpsiyon, çürük, çatlak ve kırık gibi nedenlerle kök bütünlüğünün bozulmamış olmasına dikkat edilmiştir. Kalsifikasyon, iç rezorpsiyon gibi patolojiye sahip olan veya daha önceden kök kanal tedavisi girişimi olan dişler çalışmaya dahil edilmemiştir.

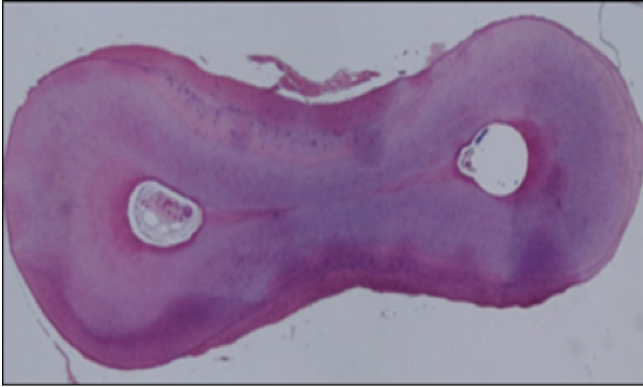
Örnek Dişlerin Hazırlanması

Çalışmada kullanılacak dişler üzerindeki yumuşak doku artıkları bisturi yardımıyla uzaklaştırılmış, diş taşı ve sert doku artıkları da scaler yardımıyla temizlendikten sonra, seçilen örnek dişlerin mezial kökleri, boyları kök ucundan itibaren 12 mm olacak şekilde, aeratöre takılan 014 numaralı bir alev uçlu frez (Jota, Swiss) yardımıyla su soğutması altında kesilerek ayrılmıştır. Örnek dişler, pulpa fiksasyonunun sağlanması için kullanılacakları zamana kadar %10 formalin çözeltisinde, 8 hafta süreyle saklanmıştır.

Histolojik Değerlendirme

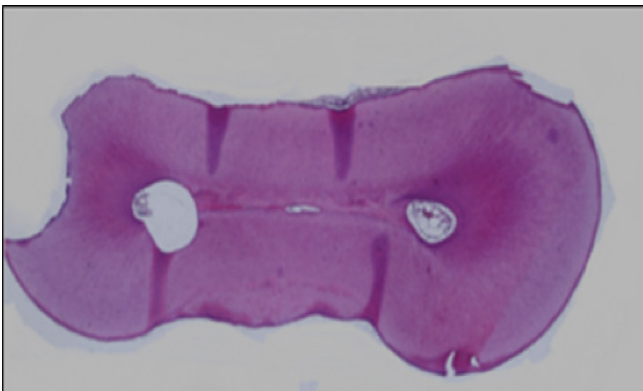
Fiksasyon işleminden sonra, örnek dişler dekalsifikasyon amacıyla içinde 40 ml, %10 formik asit bulunan plastik tüplere konmuş ve oda sıcaklığında dört hafta süreyle bekletilmiştir. Dekalsifiye olan örnek dişler, kuronal, orta ve apikal olarak 3 bölgeye ayrılarak doku takip kasetleri içine alınmıştır.

Sonrasında ise 12 saat boyunca doku takip cihazında işleme tabi tutulmuştur. Parafine alınan örneklerden mikrotom (Leica Biosystems, Germany) kullanılarak her bir bölgeden 10 adet olmak üzere 3-5 mikron kalınlığında kesitler alınmıştır. Lamlar üzerine alınan kesitler hematoksil-eozin ile boyanmıştır. Daha sonra, ışık mikroskopunda (Olympus BX60, Japan) x40 büyütme altında incelenmek üzere bir örneğin apikal, orta ve kural olma üzere her bölgesinden 10 adet olmak üzere toplamda 30 adet kesit seçilmiştir. Seçilen kesitlerden alınan dijital görüntüler kodlanmış ve bilgisayar ortamına taşınmıştır. Görüntüler Adobe Photoshop CS4 Extended (Adobe Systems Inc, San Jose, California) yardımıyla birleştirilmiştir. Elde edilen görüntüler tek bir araştırmacı tarafından incelenmiş olup, isthmus sınıflaması Hsu & Kim¹⁶'e göre yapılmıştır. Buna göre;



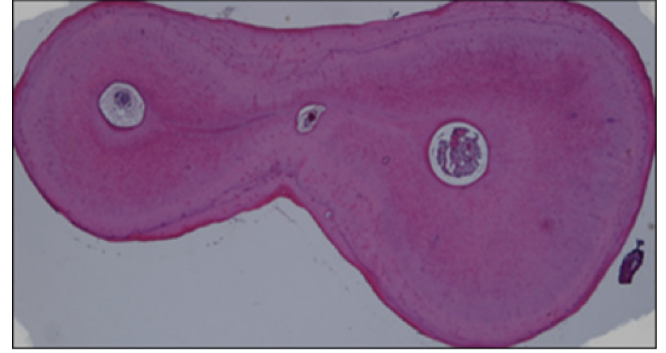
Resim 1: Çiğmimizde kullandığımız örnek dişler arasında Tip I isthmus varlığı

Tip I: Aralarında bir bağlantı olmaksızın iki kanal varlığı (Resim 1)



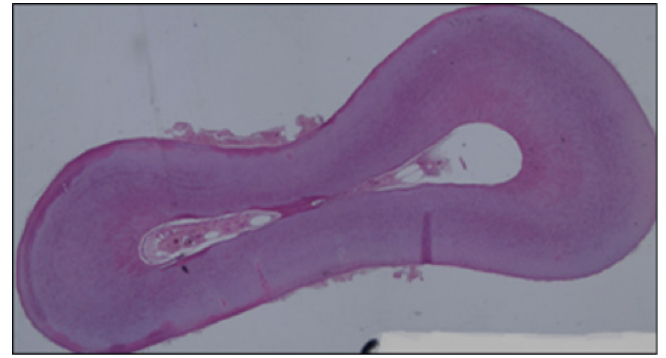
Resim 2: Çiğmimizde kullandığımız örnek dişler arasında Tip II isthmus varlığı

Tip II: Aralarında farkedilebilir derecede bir bağlantı olan iki kanal varlığı (Resim 2)



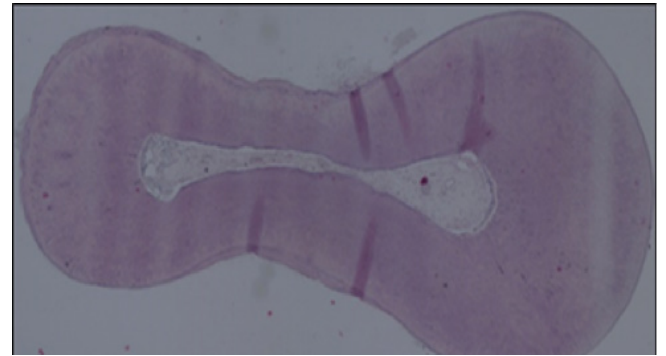
Resim 3: Çiğmimizde kullandığımız örnek dişler arasında Tip III isthmus varlığı

Tip III: Aralarında farkedilebilir derecede bir bağlantı olan üç kanal varlığı (Resim 3)



Resim 4: Çiğmimizde kullandığımız örnek dişler arasında Tip IV isthmus varlığı

Tip IV: Ana kanalın isthmusa uzantısı yapması (Resim 4)



Resim 5: Çiğmimizde kullandığımız örnek dişler arasında Tip V isthmus varlığı

Tip V: İki kanal arasında tam bir bağlantı veya koridorun varlığı (Resim 5) olan isthmuslardır.

İstatistiksel değerlendirme

Çalışmada elde edilen bulgular değerlendirilirken, istatistiksel analizler NCSS (Number Cruncher Statistical System) 2007 Statistical Software (Utah, USA) paket programı kullanılmıştır. Verilerin değerlendirilmesinde gruplar arası karşılaştırmalarda Kruskal Wallis testi kullanılmıştır. Sonuçlar, anlamlılık $p < 0,05$ düzeyinde değerlendirilmiştir.

BULGULAR

Çalışmamızda elde edilen bulgular Tablo 1'de verilmiştir. Kullandığımız alt molar dişlerin mezial köklerinde isthmus görülme sıklığı; kural bölgede %86, orta bölgede %72 ve apikal bölgede %84 oranındadır.

TARTIŞMA

Literatürde alt molar dişlerde bulunan isthmus tiplerinin incelendiği çalışmalarda 100 ile 330 arasında değişen sayıda diş kullanıldığı görülmektedir^{20, 21}. Bazı

çalışmalarda, çok az sayıda (20, 50 adet) diş kullanıldığı da görülmüştür^{11,17}. Bu nedenle yüz adet dişin böyle bir değerlendirme için yeterli bir sayı olabileceği kabul edilmiştir. Isthmusların tiplerine göre sınıflandırılmasında Teixeira ve ark.¹⁷ Mehrvarzfar ve ark.'nın¹⁹ çalışmalarında olduğu gibi Hsu & Kim'in¹⁶ sınıflaması kullanılmıştır.

Bulgularımıza göre, alt molar dişlerin mezial köklerinde isthmus görülme sıklığı; kural bölgede %86, orta bölgede %72 ve apikal bölgede %84 oranındadır. Bu sonuçlar, Von Arx²² ve Gu ve ark.²³ gibi araştırmacılar ile paralellik göstermektedir.

Çalışmamızda incelenen örneklerin, kural bölgesinde rastlanan isthmusların %70 oranında, orta bölgesinde %56 oranında, apikal bölgesinde ise %62 oranında Tip V olduğu gözlenmiştir. Bu bulgumuz da, Tip V' in en sık görülen isthmus tipi olduğunu bildiren pek çok çalışma tarafından desteklenmektedir^{11,16,24}.

Bizim bulgularımıza göre, apikal bölgede %16 oranında Tip I, %5 oranında Tip II, %3 oranında Tip III, %14 oranında Tip IV ve %62 oranında Tip V isthmus bulunmuştur. Choudary & Kiran¹⁸ çalışmasında, bizim bulgularımızdan farklı olarak, benzer dişlerin apikal bölgesinde, Tip I ve Tip III isthmusa rastlanmazken, %26,6 oranında Tip II, %41 oranında Tip IV ve %32,3 oranında Tip V isthmus varlığı bildirmişlerdir. Teixeira ve ark.¹⁷ çalışmalarında, apikal bölgede %54 oranında Tip I ve %23 oranında Tip V isthmus varlığı tespit etmişlerdir. Sonuçlar arasındaki uyumsuzluğun, çalışmaların farklı toplumlar ve yaş gruplarına ait dişler üzerinde yapılmış olmasından kaynaklanabileceği düşünülmüştür.

SONUÇLAR

Alt molar dişlerin mezial köklerinde gerçekleştirdiğimiz çalışmamızda isthmus görülme sıklığının çok yüksek olduğu saptanmıştır (%86). Bu anatomik yapı özellikle enfekte kök kanallarında kök kanalı tedavi başarısı yönünden ciddi bir tehdit oluşturmaktadır. Bulgularımız ışığında, isthmus varlığı dikkate alındığında bu alanlara yönelik etkin yıkama ve şekillendirme yöntemleri ile kök kanal tedavisi başarısı arasındaki ilişkinin önemi daha iyi anlaşılmaktadır.

Bölge	Isthmus Tipi	%
Kural	1	14
	2	1
	4	15
	5	70
Orta	1	28
	2	4
	4	12
	5	56
Apikal	1	16
	2	5
	3	3
	4	14
	5	62

Tablo 1: Örneklerin kural, orta ve apikal kısımlarındaki isthmus tiplerinin oranları

KAYNAKLAR

1. Skidmore AE, Bjørndal AM. Root canal morphology of the human mandibular first molar. *Oral Surg Oral Med Oral Pathol.* 1971; 32, 778-84.
2. Vertucci FJ. Root canal anatomy of the human permanent teeth. *Oral Surg Oral Med Oral Pathol.* 1984;58:589-99.
3. Dankner E, Friedman S, Stabholz A. Bilateral C shape configuration in maxillary first molars. *J Endod.* 1990;16:601-3.
4. Segura-Egea JJ, Jimenez-Pinzon A, Rios-Santos JV. Endodontic therapy in a 3-rooted mandibular first molar importance of a thorough radiographic examination. *J Can Dent Assoc.* 2002;68:541-4.
5. Jung IY, Seo MA, Fouad AF, Spangberg LSW, Lee SJ, Kim HJ, Kum KY. Apical anatomy in mesial and mesiobuccal roots of permanent first molars. *J Endod.* 2005;31:364-368.
6. Weine FS. Case report: three canals in the mesial root of a mandibular first molar(?). *J Endod.* 1982;8:517-20.
7. Weine FS, Pasiewicz RA, Rice RT. Canal configuration of the mandibular second molar using a clinically oriented in vitro method. *J Endod.* 1988;14:207-13.
8. Bram SM, Fleisher R. Endodontic therapy in a mandibular second bicuspid with four canals. *J Endod.* 1991;17, 513-5.
9. Kartal N, Yanikoğlu F. The incidence of mandibular premolars with more than one root canal in a Turkish population. *J Marmara Univ Dent Fac.* 1992;1:203-10
10. Çalışkan MK, Pehlivan Y, Sepetçioğlu F, Türkün M, Tuncer SS. Root canal morphology of human permanent teeth in a Turkish population. *J Endod.* 1995;21:200-4.
11. Mannocci F, Peru M, Sherriff M, Cook R, Pitt Ford TR. The isthmuses of the mesial root of mandibular molars: a micro-computed tomographic study. *Int Endod J.* 2005;38:558-63.
12. Matherne RP, Angelopoulos C, Kulild JC, Tira D. Use of cone-beam computed tomography to identify root canal systems in vitro. *J Endod.* 2008;34:87-9.
13. Lee JH, Kim KD, Lee JK, Park W, Jeong JS, Lee Y, Gu Y, Chang SW, Son WJ, Lee WC, Baek SH, Bae KS, Kum KY. Mesiobuccal root canal anatomy of Korean maxillary first and second molars by cone-beam computed tomography. *Oral Surg Oral Med Oral Pathol Oral Radiol Endod.* 2011;111:785-91.
14. Weine FS, Healey HJ, Gerstein H, Evanson, L. Canal configuration in the mesiobuccal root of the maxillary first molar and its endodontic significance. *Oral Surg Oral Med Oral Pathol.* 1969;28:419-25.
15. Pineda F, Kuttler Y. Mesiodistal and buccolingual roentgenographic investigation of 7,275 root canals. *Oral Surg Oral Med Oral Pathol.* 1972;33:101-10.
16. Hsu YY, Kim S. The resected root surface: the issue of canal isthmuses. *Dent Clin North Am.* 1997;41:529-40.
17. Teixeira FB, Sano CL, Gomes BPFA, Zaia AA, Ferraz CCR, Souza-Filho FJ. A preliminary in vitro study of the incidence and position of the root canal isthmus and mandibular first molar. *Int Endod J.* 2003;36:276-80.
18. Choudary M, Kiran C. Isthmuses of the mesial root of mandibular first molar- An spiral computed tomographic study. *Endodontology.* 2010;22:48-52.
19. Mehrvarzfar P, Akhlagi NM, Khodaei F, Shojaee G, Shirazi S. Evaluation of isthmus prevalence, location, and types in mesial roots of mandibular molars in the Iranian Population. *Dent Res J.* 2014;11:251-6.
20. Sert S, Aslanalp V, Tanalp J. Investigation of the root canal configurations of mandibular permanent teeth in the Turkish population. *Int Endod J.* 2004;37:494-9.
21. Al-Qudah AA, Awawdeh LA. Root and canal morphology of mandibular first and second molar teeth in a Jordanian population. *Int Endod J.* 2009;42:775-84.
22. Von Arx T. Frequency and type of canal isthmuses in first molars detected by endoscopic inspection during periradicular surgery. *Int Endod J.* 2005;38:160-8.
23. Gu LS, Wei X, Ling JQ, Huang X. A microcomputed tomographic study of canal isthmuses in the mesial root of mandibular first molars in a Chinese population. *J Endod.* 2009;35:353-6.
24. Harris SP, Bowles WR, Fok A, McClanahan SB. An Anatomic Investigation of the Mandibular First Molar Using Micro-Computed Tomography. *J Endod.* 2013;39:1374-1378.