

# Burun Defektlerinin Rekonstrüksiyonunda Kolay Bir Algoritma: Tek Merkezli Bir Çalışma

## A Simple Algorithm for The Reconstruction of Nasal Defects: A Single Center Study

Ömer Faruk Koçak\*

Department of Plastic, Reconstructive, and Aesthetic Surgery, Yuzuncu Yil University, Medical Faculty, Van, Turkey

### ÖZET

**Amaç:** Burun defektleri çoğunlukla kanser cerrahisi sonrası oluşan ancak travma sonrasında da gelişebilen ve rekonstrüksiyonu önem arz eden defektlerdir. Burnun yüzün ortasında konumlanması nedeni ile burun defektlerinin onarımının kozmetik sonuçlarının kişinin sosyal hayatını etkilemesinin kaçınılmaz olduğu unutulmamalıdır.

**Gereç ve Yöntem:** Kırk erkek 36 kadın hasta burunda çeşitli nedenlerle oluşan defektler sonucu opere edildi. Defekt boyutları, defektin yerleşim yeri, cerrahi sınır güvenliği gibi faktörlere bağlı olarak burun defektlerinde kullanılacak basit, kolay ve güvenilir bir algoritma oluşturuldu.

**Bulgular:** Hastaların en küçüğü üç yaşında kseroderma pigmentosum tanısı alan ve burunda bazal hücreli kanseri bulunan kız çocuk, en büyüğü 92 yaşında burun ucunda bazal hücreli kanseri bulunan kadın hastaydı. Ortalama yaş 57,75 di. Cerrahi sonrası oluşan en büyük defekt 10x7 cm (kitle 8x5 cm) di. Bu defektin kapatılması için radial ön kol serbest flebi uygulandı. Oluşan en küçük defekt 0.6 cm (6 mm- lezyon 3mm) di ve bu defekt primer kapatıldı. En büyük lezyonun tanısı bazosquamöz hücreli karsinom, en küçük lezyonun tanısı bazal hücreli kanserdi.

**Sonuç:** Burun dorsum, yan nazal duvarlar, tip. alar kanatlar, soft triangle, kolumella gibi subunitlerden oluşan kompleks bir yapıdır. Bu alt birimlerde oluşan defektler belirli bir algoritma içerisinde değerlendirilip rekonstrüksiyon yapıldığında sonuçlar daha iyi olacaktır.

**Anahtar Kelimeler:** Burun defektleri, rekonstrüksiyon, algoritma

### ABSTRACT

**Objectives:** Nasal defects occur mostly after cancer surgery or as a result of trauma, and are of importance in reconstructions. It is highly likely that the cosmetic consequences of nasal defect reconstructions will affect the individual's social life as the location of the nose is in the middle zone of the face.

**Material and Method:** 40 male patients and 36 female patients underwent operations on nasal defects for various reasons, such as trauma, cancer surgery etc. Depending on several reasons, including size, the location of the defect and surgical border, a simple, easy and reliable algorithm that could be used in nasal defects was developed.

**Results:** The youngest patient, a three-year-old girl with xeroderma pigmentosum and she has a basal cell carcinoma in her nose and the eldest patient at the age of 92, who had basal cell carcinoma at the tip of the nose. The mean age is 57.75. The largest defect after surgery is 10x7 cm (mass 8x5 cm). Radial forearm free flap was applied to close this defect. The smallest defect was 0.6 cm (6 mm-lesion 3 mm) and this defect was closed primarily. The diagnosis of the largest lesion was basosquamous cell carcinoma, the smallest lesion was basal cell carcinoma.

**Conclusion:** The nose is a complex structure that is made up of such sub-units as the dorsum, lateral nasal walls, type, alar wings, soft triangle and columella. If a reconstruction is performed after the defects in these sub-units are evaluated according to a certain algorithm, better results could be obtained.

**Key Words:** Nasal defects, reconstruction, algorithm

### Giriş

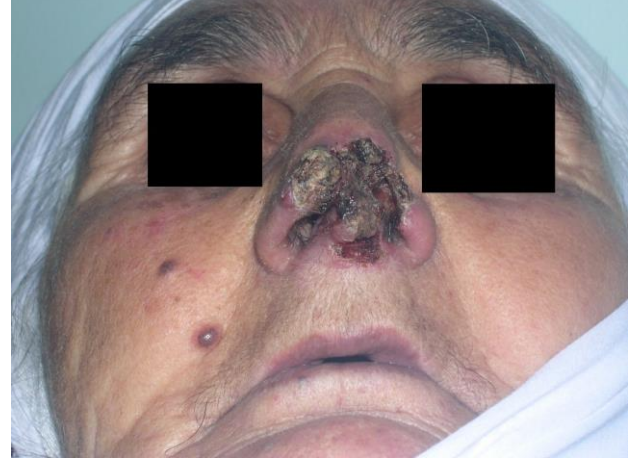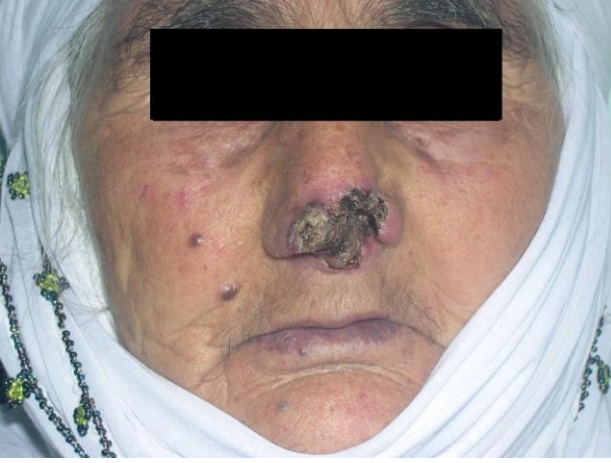Burun defektleri yüz bölgesinde onarımı hem estetik açıdan hem de fonksiyonel açıdan zor olan defektlerdir. Bu defektler deri, kıkırdak, kemik iskelet ve mukozayı içerecek şekilde tam kat olabileceği gibi

sadece deriyi içerecek şekilde basit olabilir. Özellikle kanser cerrahisi sonrası oluşan burun defektleri travma ve enfeksiyonlara (lepra) bağlı da oluşabilir (1). Burun defektlerinin onarımında rekonstrüktif merdivindeki gibi en basitten en komplekse doğru yol izlenir. Sekonder iyileşme, primer kapama, deri

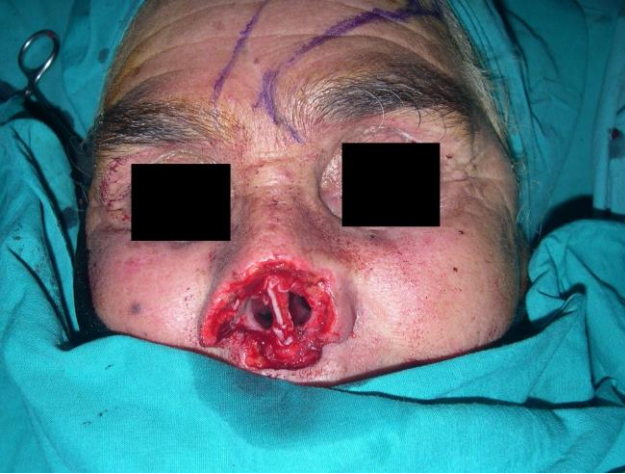\*Sorumlu Yazar Omer Faruk Kocak, MD, Yuzuncu Yil University, Medical School, Department of Plastic, Reconstructive and Aesthetic Surgery 65080, Van, Turkey

E-mail: [drfarukkocak@gmail.com](mailto:drfarukkocak@gmail.com), Tel: +90 (432) 215 04 73, Cep Tel: +90 (530) 342 90 60, Fax: +90 (432) 216 75 19

Geliş Tarihi: 16.01.2018, Kabul Tarihi: 29.03.2018



Şekil 1a ve 1b. 52 yaşında burun ucunda 3 cm çapında ileri evre bazal hücreli kanseri olan hasta

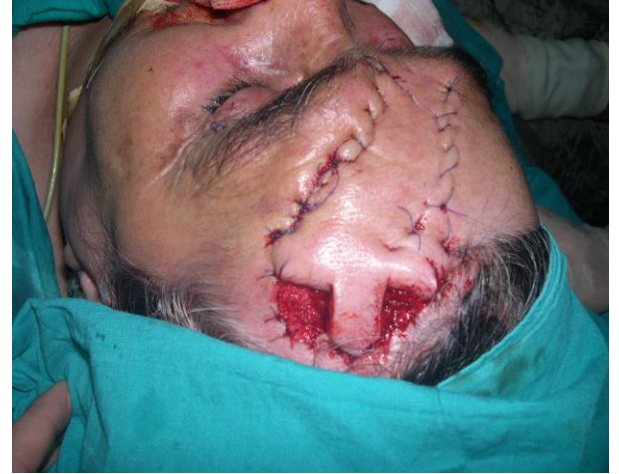

Şekil 1c. 1 cm sağlam cerrahi sınırla eksizyon yapıldıktan sonra oluşan 4 cm lik defect

greftlemesi, lokal flepler, serbest flepler bu defektlerin onarımında kullanılabilir (2).

Ancak çok büyük ve tam kat defektlerde bu sıra bozulabilir. Doğrudan lokal flep ya da serbest flep aşamasına geçilebilir. Bu yöntemlerin birbirlerine üstünlükleri ve dezavantajları mevcuttur. Örneğin alın flebi gibi yöntemler iki hatta üç aşamalı olabilir ve bu dezavantaj gibi kabul edilebilir. Ancak estetik açıdan bakıldığında deri greftlemesine göre alın flebi daha avantajlıdır.

Sekonder iyileşme ve greftlemede kontraktür riski ve burnun şeklinde bozulmalar olabileceği gibi alın flebi, serbest flep ve lokal fleplerde bu risk neredeyse hiç yoktur. Serbest fleple onarımlarda renk uyumu her zaman sorun olabilirken bölgesel fleplerde bu durum neredeyse hiç yoktur. Bütün bu avantaj ve dezavantajlara rağmen yapılacak olan rekonstrüksiyon işlemi sonrasında burnun yüzün ortasında yer alması



Şekil 1d. Alın flebinin kolumellayı da içerecek şekilde dizayn edilmesi

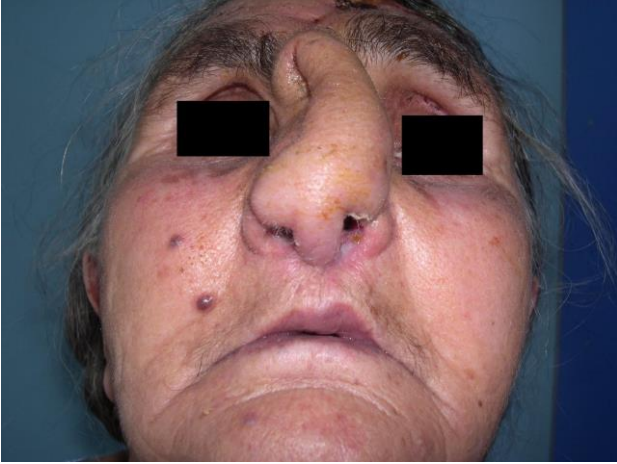nedeni ile estetik görünüm, simetri, hava yolu açıklığı mutlaka sağlanmalıdır.

## Gereç ve Yöntem

Bu çalışma için klinik araştırmalar etik kurulundan 25.04.2017/03 karar sayısı ile etik kurul onayı alınmıştır. Tek merkezli bu çalışmada 40 erkek, 36 kadın hastanın burunda değişik lokalizasyonlarda yerleşim gösteren kanser cerrahisi ve travma sonrası oluşan defektleri opere edildi. Sonuçlar analiz edilerek burun defektlerinde kullanılabileceğini düşündüğümüz basit bir algoritma oluşturuldu.

## Bulgular

Çalışmada hastaların çoğunluğu ileri yaşta olduğu için etyolojik faktör ağırlıklı olarak kanser cerrahisiydi.



**Şekil 1e.** Ameliyat sonrası 1.ay

Kırk erkek 36 kadın toplamda 76 hasta opere edildi. 76 hastanın tanıları arasında 41 BCC (bazal hücreli kanser), 24 SCC (skuamöz hücreli kanser) ve üç BSCC (bazoskuamöz hücreli kanser) tanıları mevcuttu. Hastaların en küçüğü üç yaşında kseroderma pigmentosum tanısı alan ve burunda bazal hücreli kanseri bulunan kız çocuk, en büyüğü 92 yaşında burun ucunda bazal hücreli kanseri bulunan kadın hastaydı. Ortalama yaş 57,75 di.

Cerrahi sonrası oluşan en büyük defekt 10x7 cm (kitle 8x5 cm) di. Bu defektin kapatılması için radial ön kol serbest flebi uygulandı. Oluşan en küçük defekt 0.6 cm (6 mm- lezyon 3mm) di ve bu defekt primer kapatıldı.

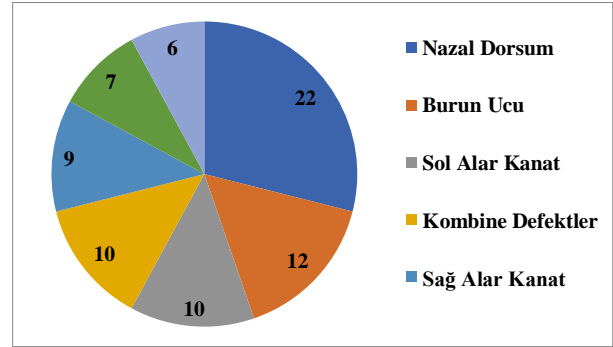
En büyük lezyonun tanısı BSCC, en küçük lezyonun tanısı BCC idi. Tüm defektlere bakıldığı zaman 41 BCC, 24 SCC sonrası oluşan defekt, beş travmatik burun ucu amputasyonu (kompozit greft olarak uygulanmış), üç BSCC sonrası oluşan defekt, bir travmatik nazal dorsum defekti, bir travmatik kolumella defekti ve bir defekt winerin dilate poru (WDP) sonucu oluşan defektlendi.

Defektlerin yerleşim yerlerine bakıldığında 22 defekt nazal dorsum yerleşimli, 12 defekt burun ucu yerleşimli, 10 defekt sol alar kanat yerleşimli, 10 defekt kombine yerleşimli, dokuz defekt sağ alar kanat yerleşimli, yedi defekt sağ yan nazal duvar ve altı defekt sol yan nazal duvar yerleşimliydi (Tablo1).

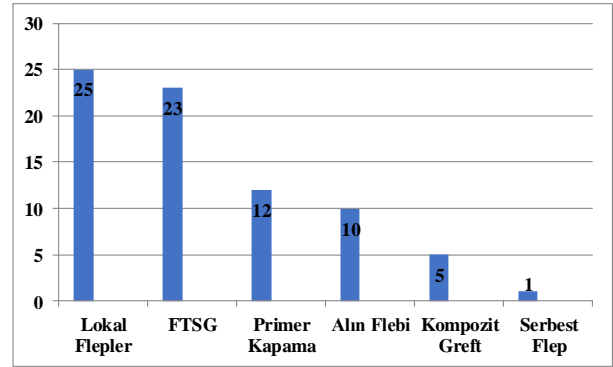
Defektlerin rekonstrüksiyonu 25 hastada lokal flepler (bilobe, V-Y ilerletme flepleri, nasolabial flepler, limberg flep vb) ile, 23 hastada tam kalınlıkta deri grefti (FTSG) ile, 12 hastada primer onarım ile, 10 hastada alın flebi ile (Şekil 1) , beş hastada kompozit greft (Şekil 2) ile bir hastada serbest fleple yapıldı (Tablo 2).

On hastada defekt çapı 1 cm altında olduğu için

**Tablo 1.** Burun defektlerinin yerleşim yerine göre dağılımı

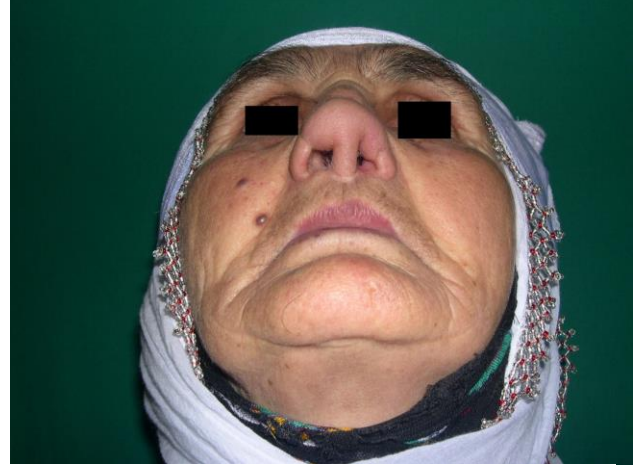
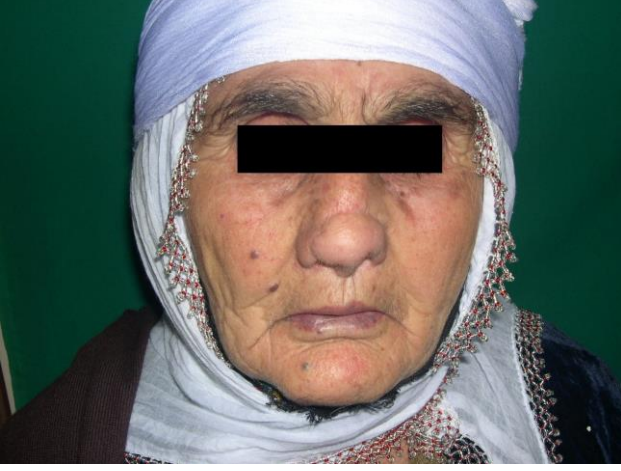
**Tablo 2.** Defekt Onarımında Kullanılan Cerrahi Tekniğe Göre Hasta Dağılımı



primer onarım yapıldı. Ancak bir hastada nazal dorsumda 1 cm'i geçen ve bir hastada sağ yan nazal duvarda 2 cm'i geçen vertikal defektler hastaların ileri yaşta olması ve buna bağlı olarak deri esnekliğinin yardımı ile primer kapatıldı. Bu iki istisna dışında primer onarım kriteri olarak %83 oranında algoritmaya uyulduğu gözlemlendi. 1 cm'den büyük defektlerin onarımında kullanılan lokal flepler arasında 14 bilobe flep (Şekil 3), altı nasolabial flep, iki rotasyon flebi, iki v-y ilerletme flebi, bir limberg flep bulunmaktaydı. Lokal flep ile rekonstrüksiyon yapılan en düşük defekt 1x1 cm (bilobe flep ile onarıldı) ve en büyük defekt 4x3 cm (rotasyon flebi ile onarıldı) di. Bir diğer rekonstrüksiyon alternatifi olan alın flebini genellikle 4 cm ve üzeri defektlerde kullanmayı tercih ettik. 10 alın flebi yapılan hastanın yedi tanesinde defekt çapı 4 cm üstündeydi.

Kalan üç hastada defekt çapı 3 cm üstündeydi. %70 oranında alın flebi kullanımında algoritmaya uyuldu. Alın flebi ile onarılan en küçük defekt 3x3 cm ve sağ alar kanat yerleşimliydi (Şekil 1). En büyük defekt 6x5 cm ve nazal dorsum ile yan nazal duvarları içeren



Şekil 1f ve 1g. Ameliyat sonrası 2.yıl görüntüleri

kombine yerleşimliydi. Serbest flepler renk uyumu ve buna bağlı estetik bozulmalara yol açacağı için bölgesel flepler nazal defektlerin onarımında öncelikli tercihimiz oldu.

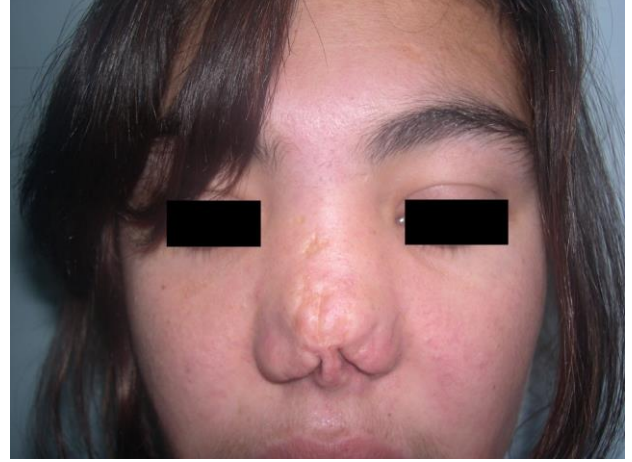Yetmiş altı hastadan sadece bir tanesine (defekt alanı 10x7 cm) serbest radial ön kol flebi ile onarım yapıldı. Kanser cerrahisi dışında burunda oluşan defektlerde bu algoritma kapsamında değerlendirildi. Bu nedenle burunda değişik nedenlerle (travma vb) defekt oluşan yedi hastanın beş tanesinde travma sonucu ampute olan burun segmenti kompozit greft olarak uygulandı. Greftlerin sadece bir tanesinde eliminasyon gözlemlendi. Yedi hastadan bir tanesi travmatik kolumella defektine sahipti ve kolumella defektini nasolabial fleple onarıldı. Kalan bir hastanın nazal dorsumunda travma sonrası doku kaybı mevcuttu ve bu kayıp tam kalınlıkta deri grefti ile kapatıldı.

Çalışma sonunda total flep kaybı gözlenmedi. Revizyon ameliyatları sadece alın flebi yapılan hastalara uygulandı. Sadece bir hastada greft eliminasyonu gözlemlendi. Kompozit olarak uygulanan greft elimine olduktan sonra sekonder iyileşme ile defekt kapandı.

## Tartışma

Burun yumuşak doku ve kemik-kıkırdaktan oluşan oldukça kompleks bir yapı olup yüzdeki diğer kemik yapılarla bağlantılıdır. Burunda defektler büyük oranda kanser cerrahisi sonrası oluşmaktadır ancak yaş grubuna göre etyoloji değişkenlik gösterebilmektedir.

Erişkinlerde oluşan burun defektlerinde etyolojik faktörler genellikle kanser cerrahisi ve travma iken çocuklarda konjenital nevüs ya da semptomatik

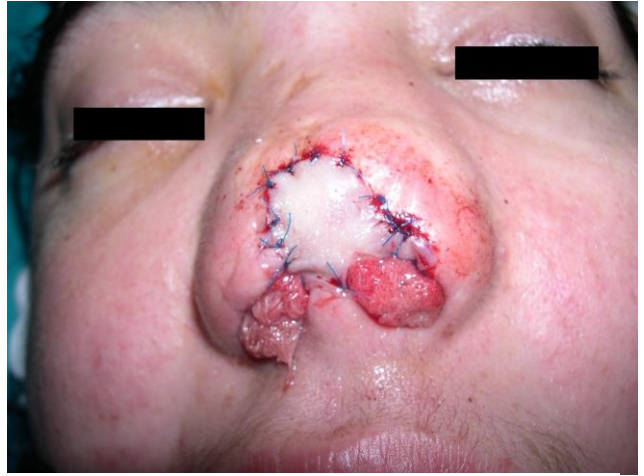
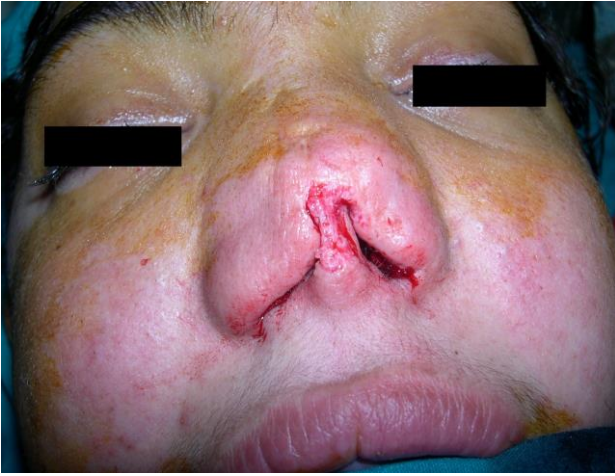
Şekil 2a. 19 yaşında travmatik kolumella ve burun ucu defekti

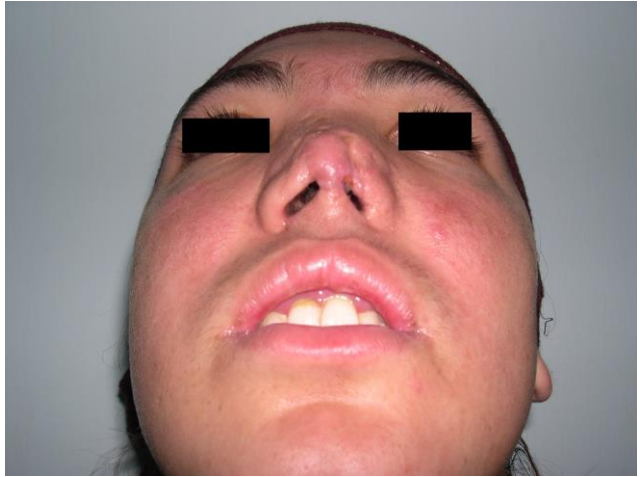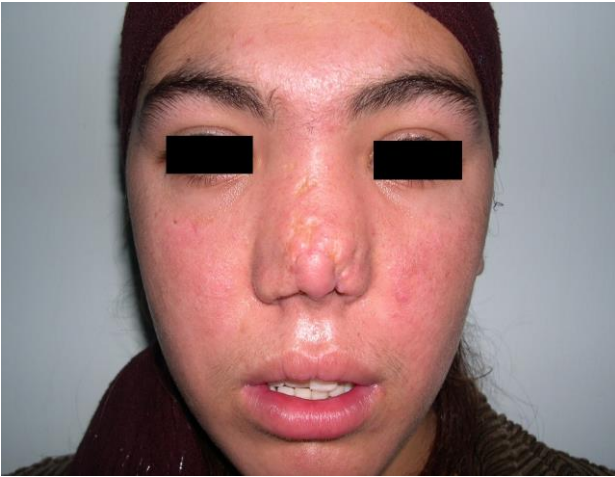vasküler lezyonların eksizyonu ve travmadır (3). Yaşla bakılmaksızın burun defektlerini değerlendirirken estetik görünüm (renk uyumu, kontür, sonuç skarın yerleşimi), defektin yerleşimi-boyutları ve buna bağlı rekonstrüksiyon alternatifleri, burnun nihai şekli ile beraber sağlanacak olan hava yolu açıklığı (fonksiyon) göz önünde bulundurulmalıdır.

Erişkinlerde en sık suçlanan etyolojik faktörler kanserler ve bunlar içinde en sık görüleni BCC dir. BCC ve SCC baş ve boyun bölgesinin en sık görülen malign tümörleri olup yüzde güneşe maruziyetin en sık olduğu yerlerden biri olan burunda yaygın bir şekilde görülürler (4).

Bu defektlerin onarımında kullanılacak olan rekonstrüksiyon yöntemini defektin yerleşim yeri, hastanın genel durumu, defektin büyüklüğü gibi faktörlere bağlı olarak iyi seçmek ve planlamak gerekir. Hangi yöntemi seçersek seçelim kaybolan



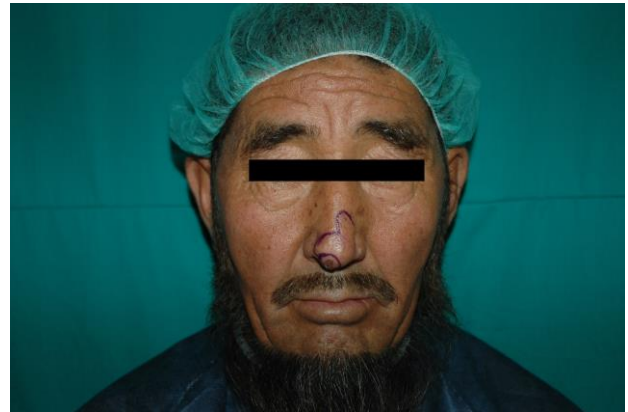Şekil 2b ve 2c. 1.5 cm lik defect ve kompozit greft uygulanmış hali



Şekil 2d ve 2e. Ameliyat sonrası dolaşımı normal olan kompozit greftin görünümü

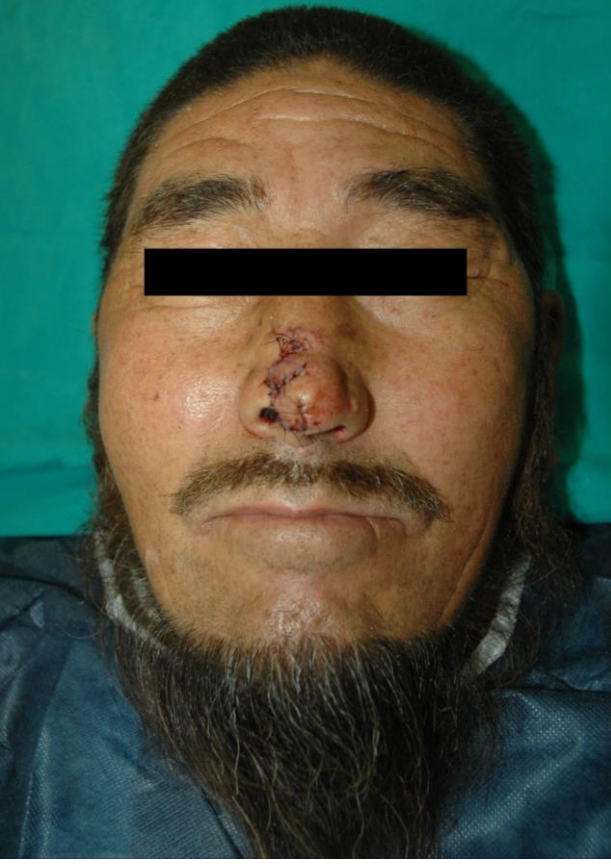dokuyu benzeri olan dokularla onarım prensibinden asla vazgeçmemeliyiz. Aksi takdirde istenmeyen sonuçlarla karşılaşabiliriz. Bu nedenle zor olan nazal rekonstrüksiyonu kolaylaştırmak için bugüne kadar çeşitli algoritmalar tanımlanmıştır. Bazı yazarlar burun rekonstrüksiyonunda defekt çapını ön planda tutarken bazıları Burget ve Menick'in tanımladığı subünit prensiplerini ön planda tutar (5).

Bayramiçli burun defektlerinin onarımı için subunit kavramına dayalı ve her üniteye ayrı puanlama sistemi getirerek bir skorlamaya dayalı algoritma geliştirmiştir. Bu algoritmaya göre defektin boyutlarından ziyade yerleşim yeri (hangi alt üniteye yerleştiği) daha önemlidir (6). Ancak biz alt ünitelere yani dolayısı ile yerleşim yerine göre yapılan algoritmaların daha defekt boyutlarına göre yapılan algoritmaların daha kolay ve klinik şartlarında daha kullanışlı olduğunu düşünüyoruz. Konofaos ve arkadaşları defekt



Şekil 3a. 61 yaşında burun ucunda 1 cm çapında bazal hücreli kanseri olan hasta

boyutlarına göre yaptıkları algoritmada primer kapama yaptıkları defekt aralığını 0.5 cm altı olarak baz almışlar ve 0.5-1.5 cm arası defektlerde lokal flep yada

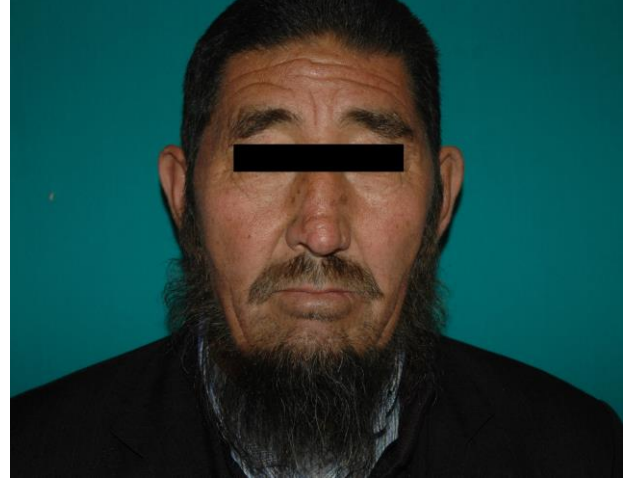

Şekil 3b. Bilobe flep ile defektin kapatılmış hali

greft, 1.5 cm üzeri defektlerde yine lokal flep ve greft ile rekonstrüksiyon yapılmasını önermişlerdir (7).

İki cm üzeri defektlerin alın flebi ile onarılması gerektiğini bildirmişlerdir (7). Yine başka bir algoritmada Yong ve arkadaşları 1.5-2.5 cm arasındaki defektleri orta büyüklükte defektler olarak kabul etmişler ve defektlerin yerleşim yerine göre rekonstrüksiyon alternatiflerinin belirlenmesi gerektiğini savunmuşlardır (8). Standart bilgi olarak altta kırıkdağın sağlam olduğu 1.5 cm den küçük defektler küçük ve yüzeysel, 1.5 cm ve üzeri defektler geniş defektler olarak adlandırılır (9). Burget ve arkadaşlarının yaptığı başka bir çalışmada 1.5 cm altı defektler küçük, 2.5 cm ve üstü defektler büyük olarak kabul edilmiştir (10).

Başka bir makalede Kim ve arkadaşları 1 cm altı burun defektlerini küçük, 1-2 cm arası defektleri orta ve 2 cm üstü defektleri büyük kabul etmişler ve küçük defektlerde primer kapama, orta defektlerde ada pediküllü flepler, büyük defektlerde burun üst kısmı için transpozisyon flepleri ve alt kısmı için interpolasyon fleplerinin kullanımını ilk tercih olarak sunmuşlardır (11).



Şekil 3c. Ameliyat sonrası 3. ay görüntüsü

Ancak burun defektine sahip hasta grubunun genellikle orta yaş üzeri hastalar olduğunu düşünürsek ve deri elastikiyetinin fazla olması nedeni ile biz bu rakamların değişebileceğini düşünmekteyiz. Nitekim tecrübelerimize göre 1 cm ve altındaki defektler genellikle primer kapanmaktadır. Ancak yan nazal duvar ve dorsum yerleşimli bazı defektler deri elastikiyetinin mücade etmesi nedeni ile bazen 1-2 cm arasında olsalar bile primer kapanabilmektedir. Asıl sorunların yaşandığı aralığın 1-4 cm olduğunu düşünüyoruz. Çünkü bu defekt aralıklarında rekonstrüksiyon alternatifleri oldukça geniş bir yelpazede değişmekte ve karar verme sürecinde zorluklar yaşanabilmektedir. Güvenilir bir patolojik eşliğinde ve yeterli sağlam cerrahi eksizyonlar yapılmışsa biz bu aralıkta greftlerden ziyade lokal fleplerin kullanılmasını ‘kaybolan dokuyu benzer doku ile onarın’ prensibinden dolayı ön planda tutuyoruz. Mohs mikroskopik cerrahi bu konuda bizlere yarar sağlamaktadır.

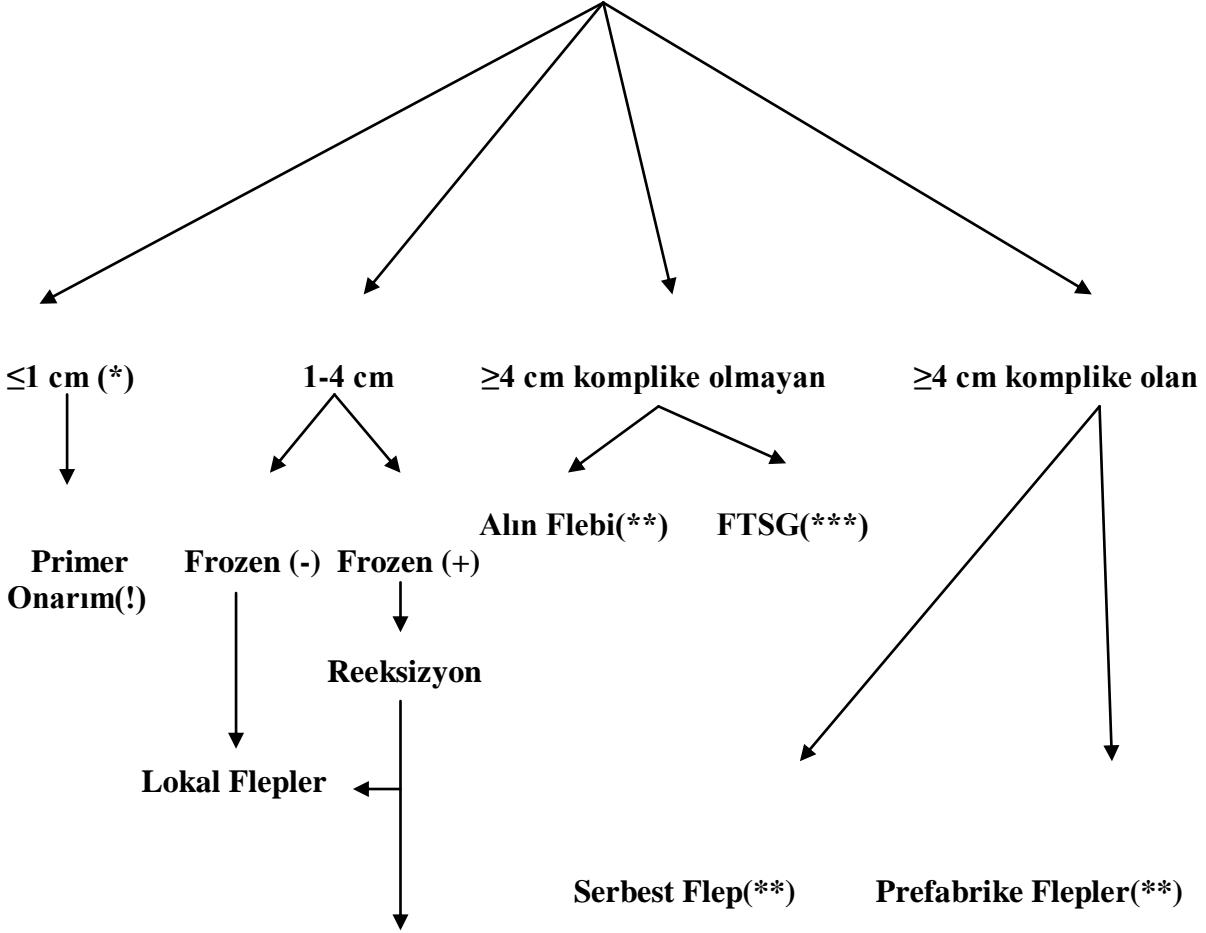
Mohs mikroskopik cerrahinin uygulanmadığı merkezlerde cerrahi sınır güvenliği ile ilgili şüpheler varsa flep alternatiflerinin ilk ameliyatta harcanmasının doğru olmadığını savunuyoruz ve bu nedenle böyle durumlarda greft ile onarım yapıyoruz. Değişik yayınlara göre burun bölgesi defektlerinde 1.5 cm ve üzeri defektler büyük defekt olarak kabul edilir (11).

Bu algoritmada biz farklı olarak 1 cm ve altındaki defektleri küçük, 1-4 cm arasındaki defektleri orta ve 4 cm üzeri defektleri büyük olarak kabul ettik. 4 cm ve üzeri defektlerin de iki alt başlık halinde değerlendirilmesini uygun gördük. Sadece deri defektlerini içeren komplike olmayan ve deri-kemik-kırıkdağ-mukoza gibi yapılarında içeren komplike defektler.

Dört cm ve üzeri defektlerde yani çok geniş burun

## ALGORİTMA

### Defektin Boyutları



\*Lezyon ve sağlam cerrahi sınır dahil olmak üzere total defekt alanı (1 cm dahil). Defektin yerleşim yerine göre bazen 1 cm üzeri defektlerde primer kapatılabilir (yan nazal duvar ve dorsum gibi).

\*\* Frozen sonucu cerrahi sınırlar negatif ise

\*\*\* Frozen sonucu cerrahi sınırlarda şüpheli pozitiflik varsa yada frozen negatif ancak klinik şüphe varsa reeksizyon yapıldıktan sonra

! Defektin burunda yerleşim yeri, deri elastikiyeti, defektin aksı gibi faktörlerede bağlıdır.

FTSG: Tam kalınlıkta deri grefti (Full Thickness Skin Graft)

defektlerinde alın flebi standart metod olarak değerlendirilir (12). Çok geniş defektlerde daha küçük alanları kapatmak için ideal olarak kullanılabilen lokal flepler daha küçük boyutlarda planlanmaları nedeni ile ikinci planda kalmaktadır. Total burun defektleri (deri, kıkırdak ve kemik iskelet) gibi çok daha ileri düzey komplike defektlerde artık serbest flep ve prefabrike flepler (alın flebi, temporal arter bazlı flepler) karşımızda en önemli alternatifler gibi durmaktadır. Ancak 4 cm ve üzeri basit defektlerde (sadece deriyi içeren kıkırdak ve kemik defektinin olmadığı) alın

flebi hala gold standart olabilmektedir (Şekil 1).

Nazal dorsum ve yan nazal duvarlarda oluşan defektler için biz daha çok greftlemeyi uygun gördük. Çünkü bu bölgenin derisinin ince olması greft kullanımı için uygundur. Ancak ilerletme flepleri (bipediküllü ya da tek pediküllü) ve alın flebi gibi fleplerde bu bölge defektleri için kullanılabilir ve greftle onarıma göre skar yönünden avantajlıdır. Primer kapama bu bölge defektlerinde mevcut kabul edilen standartlarla çelişebilir.

Bu nedenle primer kapama kriterini bu bölge defektleri için değiştirmek gerekir. 2x1 hatta 3x1 cm lik vertikal aksı uzun olan nazal dorsum ve yan nazal duvar defektlerinin primer kapanabildiğini çalışmamızda gözlemledik. Ancak burun ucu, supratip, alar kanatlarda 1 cm üzeri defektleri primer kapatmak estetik açıdan kötü sonuçlar doğuracaktır. Alar kanatlardaki defektlerin onanımında sebese bez içeriğinin fazla olması ve diğer bölgelere göre derisinin daha kalın olması nedeni ile greftleme ikinci planda kalır. Bu nedenle alar kanat ve burun ucu gibi kalın derili yerlerde lokal flep alternatifleri zorlanmalıdır. Bu bölgelerde uygulanan kompozit greftlerde en ideal olan defekt alanı 1.5 cm altıdır, ancak greftin yaşayabilirliği 0.5 cm altındaki defektlerde artmaktadır. Yine alar kanat ve burun ucu defektleri için ideal olan fleplerden bir tanesi de bilobe flepler ve dorsal rotasyon ilerletme flepleridir. Nasolabial flepler de alar kanat defektleri için kullanılabilir diğer bir ideal fleptir (9).

Kolumellayı içeren defektlerde lokal flepler burunda kapattığı alanın ve hareketlerinin sınırlı olması nedeni ile uygun değildir. Bu nedenle kolumellaya uzanan defektlerde alın flebi ya da burun dışından tasarlanan lokal fleplerin (nasolabial flep) kullanımının daha uygun olduğunu düşünüyoruz.

Burun defektlerinde standart kabul edilen bir algoritmanın hala olmadığını ve literatürde tanımlanan algoritmaların merkezlere ve cerrahlara göre değişiklik gösterdiğini düşünüyoruz. Tanımladığımız algoritmanın bu defektlere yaklaşımda zorluklarla karşılaşan cerrahlara yol gösterici olabileceğini düşünüyoruz.

## Referanslar

1. Malard O, Lanhouet J, Michel G, Dreno B, Espitalier F, Rio E. Full-thickness nasal defect: place of prosthetic reconstruction. *Eur Ann Otorhinolaryngol Head Neck Dis* 2015; 132(2): 85-89.
2. Correa BJ, Weathers WM, Wolfswinkel EM, Thornton JF. The forehead flap: the gold standard of nasal soft tissue reconstruction. *Semin Plast Surg* 2013; 27(2): 96-103.
3. Grunwaldt LJ, Adetayo OA, MacIsaac ZM, Losee JE, Kumar AR. Successful reconstruction of complex pediatric nasal lesions: improving outcomes using dermal regenerative templates. *Plast Reconstr Surg Glob Open* 2014; 2(2) :e107.
4. Chew YK, Noorizan Y, Khir A, Brito-Mutunayagam S, Prepagaran N. The use of paramedian forehead flap reconstruction after wide excision of basal cell carcinoma of the nose. *Med J Malaysia* 2008; 63(4): 339-340.
5. Burget GC, Menick FJ. The subunit principle in nasal reconstruction. *Plast Reconstr Surg* 1985; 76(2): 239-247.
6. Bayramiçli M. A new classification system and an algorithm for the reconstruction of nasal defects. *J Plast Reconstr and Aesthet Surg* 2006; 59(11): 1222-1232.
7. Konofaos P, Alvarez S, Mc Kinnie JE, Wallace RD. Nasal Reconstruction: A Simplified Approach Based on 419 Operated Cases. *Aesthetic Plast Surg* 2015; 39(1): 91-99.
8. Yong JS, Christophel JJ, Park SS. Repair of intermediate-size nasal defects: a working algorithm. *JAMA Otolaryngol Head Neck Surg* 2014; 140(11): 1027-1033.
9. Thorne CH, Chung KC, editors. *Grabb and Smith Plastic Surgery Seven Edition* 2016; 361-371.
10. Burget GC. Aesthetic restoration of the nose. *Clin Plast Surg* 1985; 12(3): 463-480.
11. Kim YJ, Cho HH, Kim SO, Lee JB, Lee SC. Reconstruction algorithm for nasal basal cell carcinoma with skin involvement only: analysis of 221 cases repaired by minor surgery. *Clin Exp Dermatol* 2015; 40(7): 728-734.
12. Smart RJ, M S. Yeoh. D.D. Kim. Paramedian forehead flap. *Oral Maxillofac Surg Clin North Am* 2014; 26(3): 401-441.