

# Anevrizmatik Arteriyovenöz Fistüllerde Ömrü Uzatmak; Anevrizmorafi veya Plikasyon

## *Prolonging Life in Aneurysmatic Arteriovenous Fistulas; Aneurysmorrhaphy or Plication*

Cengiz Güven<sup>1\*</sup>, Fatih Üçkardeş<sup>2</sup>

<sup>1</sup>Adıyaman Üniversitesi Tıp Fakültesi, Kalp ve Damar Cerrahisi Anabilim Dalı, Adıyaman, Türkiye

<sup>2</sup>Adıyaman Üniversitesi Tıp Fakültesi, Biyoistatistik ve Tıp Bilişimi Anabilim Dalı, Adıyaman, Türkiye

### ÖZET

**Amaç:** Bu çalışmadaki amacımız arteriyovenöz fistül (AVF) ile rutin hemodiyalize giren ve kullandıkları AVF'de anevrizma gelişen hastalara cerrahi tedavi yaklaşımlarımızı paylaşmaktır.

**Gereç ve Yöntemler:** Çalışmamız retrospektif olarak tasarlandı. Mayıs 2013- Kasım 2018 tarihleri arasında Adıyaman Üniversitesi Tıp Fakültesi Kalp ve Damar Cerrahisi Kliniği'nde kronik böbrek yetmezliğindeki hastalarda, opere edilen AVF anevrizmaları incelendi. Veriler dijital ortamda hastane otomasyon sistemi üzerinden dosya taraması şeklinde toplandı. 4mm ve üzerinde anevrizmatik AVF'ü olan hastalar seçildi. Anevrizmorafi ve plikasyon ile revizyon yapılan hastalar çalışmaya dâhil edilirken, ligasyon ile AVF iptali yapılan hastalar çalışma dışında tutuldu. Hastalar vasküler erişim bölgesi, cerrahi teknik ve işlevsellik bakımından tarandı.

**Bulgular:** Toplam 347 hastaya açılan 409 AVF'den anevrizma gelişen 37 hastaya (16 erkek ve 21 kadın; yaş ortalaması: 54.24 ±19.26 yıl) revizyon yapıldığı tespit edildi. Hastaların 12'sinde radiosefalik (RC) AVF, 2'sinde bazilik ven yüzeyleştirilmesi (BVY) ile AVF, 23'ünde brakiosefalik (BC) AVF olduğu anlaşıldı. Anevrizma gelişen hastaların 25'i (%67,6) proksimal, 12'si (% 32.4) ise distal (ön kol) AVF'lerde olduğu görüldü. 27 hastaya anevrizmorafi, 7 hastaya plikasyon yapıldığı ve anevrizmorafi yapılan hastalardan 3'üne rüptür nedeniyle acil şartlarda müdahale edildiği tespit edildi.

**Sonuç:** Anevrizmorafi ve plikasyon, vasküler erişime zaten sınırlı olan anevrizmalı hastalarda, hasarlı AVF' ün yeniden kullanımı için etkili bir tedavi yöntemidir.

**Anahtar Kelimeler:** Arteriyovenöz fistül, hemodiyaliz, anevrizma, anevrizmorafi, plikasyon

### ABSTRACT

**Introduction:** The aim of this study was to share our surgical treatment approaches to patients who underwent arteriovenous fistula (AVF) and routine hemodialysis and developed aneurysm of AVF.

**Materials and Methods:** This study was designed retrospectively. Between May 2013 and November 2018, AVF aneurysms operated in patients with chronic renal insufficiency at Adıyaman University Medical Faculty Cardiovascular Surgery Clinic were evaluated. The data were collected in the form of file scanning through the hospital automation system in digital environment. Patients with aneurysmatic AVF of 4mm or more were selected. The patients who underwent revision were included in the study, while the patients who had AVF cancellation by ligation were excluded. Patients were screened in terms of vascular access site, surgical technique and functionality.

**Results:** Out of 409 AVF aneurysm which was opened to a total of 347 patients, It was determined that 37 patients (16 males and 21 females; age average: 54.24 ± 19.26 years) who developed aneurysm had undergone revision. It was understood that radiosefalik (RC) AVF was observed in 12 patients, that basilic ven outcrop were seen in 2 patients (BVY) and AVF, and that brakiosefalik (BC) AVF was seen in 23 patients. It was determined that aneurysmorrhaphy had been performed in 27 patients, plication was performed in 7 patients and 3 of the patients who underwent aneurysmorrhaphy were treated in emergency conditions due to rupture.

**Discussion and Conclusion:** Aneurysmorrhaphy and plication is an effective way of treatment for the re-use of the damaged AVF in patients with aneurysm who have already limitations to the vascular access.

**Key Words:** Arteriovenous fistula, hemodialysis, aneurysm, aneurysmorrhaphy, plication

\*Sorumlu Yazar: Cengiz Güven, Adıyaman Üniversitesi Tıp fakültesi KVC AD. Klinik Sekreterliği, Adıyaman

E-mail: guvencengz@yahoo.com, Tel: 0 (505) 454 04 73, Fax: 0 (416) 214 12 94

ORCID ID: Cengiz Güven: 0000-0001-9693-434X, Fatih Üçkardeş: 0000-0003-0677-7606

Geliş Tarihi: 29.09.2019, Kabul Tarihi: 17.01.2020

## Giriş

Son dönem böbrek yetmezliğindeki; özellikle transplantasyon şansı olmayan hastalarda yaşam etkili bir hemodiyalize bağımlıdır (1). Bu amaçla açılan AVF'lerde kullanım sürecinde çeşitli komplikasyonlar meydana gelebilmektedir. Bu komplikasyonlar hemodiyaliz hastalarında en önemli mortalite nedenidir. Bunlardan en önemlisi rüptür durumunda fatal kanamalara sebep olabilen anevrizmalardır (2).

Anevrizma insidansı literatür taramasında, muhtemelen fistülün kullanım süresiyle de ilişkili olarak %5'ten %60'a kadar değişkenlik göstermektedir (3,4). Aynı bölgeye yapılan tekrarlı girişimlere bağlı olarak, damar duvarının zayıflaması veya proksimal darlık AVF lümeninde artan basınç etkisiyle anevrizma oluşumunu tetikleyebilir. Tedavi edilmediği zaman tromboz, enfeksiyon veya rüptüre neden olabilir (5).

Bu çalışmadaki amacımız hastanemiz hemodiyaliz ünitesinde rutin olarak diyalize giren ve kliniğimizde açılan 409 AVF'den, anevrizma nedeniyle opere edilen 34 hasta ile operasyon yapılmadan takip edilen 3 hastanın sonuçlarını literatür eşliğinde paylaşmaktır.

## Materyal ve Metod

Bu çalışma retrospektif vaka kontrol çalışması olarak tasarlandı. Çalışmaya etik kurul onayı alındıktan sonra başlandı. Mayıs 2013-Kasım 2018 tarihleri arasında Adıyaman Üniversitesi Tıp Fakültesi Kalp ve Damar Cerrahisi Kliniği'nde 347 hastaya açılan toplam 409 AVF'den anevrizma gelişen 37 hasta çalışmaya dâhil edildi. Anevrizma gelişmeyen hastalar çalışma dışında tutuldu. Veriler hastane otomasyon sistemi üzerinden dosya taraması şeklinde toplandı. Çalışmaya dâhil edilen hastalar 5 yıllık takip sürecinde 4 cm üzerinde anevrizma nedeniyle opere edilen veya asemptomatik ve başka vasküler erişim şansı olmaması nedeniyle takibe alınan hastalardan oluşuyordu. Yeniden müdahale edilen hastalar; ya rüptür nedeniyle acil servise başvuran, ya da rüptür riski yüksek hastalardan oluşuyordu.

**İstatistik Analiz:** İstatistiksel analizler, SPSS 20.0 programı ve grafikler ise, Graphpad 8.0 versiyonunda yapıldı. Kantitatif değişkenlerin normal dağılışa uygunluğu tek örnek Kolmogorov Smirnov testi ile değerlendirildi. İki bağımsız grubun karşılaştırmasında Bağımsız iki örnek t testi, normal dağılım göstermeyen verilerde ise Mann Whitney U testi kullanıldı. Onarım öncesi

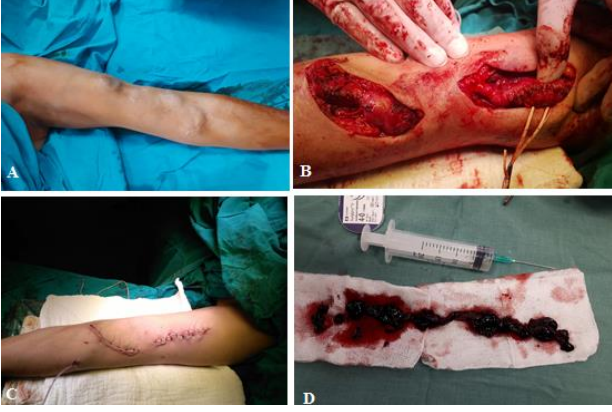ve sonrası AVF Debisi (ml/dk) değişimleri için Wilcoxon İşaretli Sıralar Testi kullanıldı. Normal dağılım gösteren verilerin sonuçları ortalama  $\pm$  SD olarak normal dağılım göstermeyen veriler ise medyan (min-maks) olarak verildi. Kategorik verilerin analizinde Ki-Kare homojenlik testi kullanıldı. Sonuçlar frekans ve yüzde olarak verildi. Anlamlılık seviyesi en az  $p < 0.05$  olarak kabul edildi.

**Operatif Teknik:** Uygun boyama ve örtünmeyi takiben ilgili kol supin pozisyonunda ameliyat masasına alındı. Operasyon; geniş anevrizmatik kesesi olan hastalar rejional anestezi ile (bupivakain+%2 lidokain), daha lokal ve yüksek doz anestezi ihtiyacı olmayacak hastalar ise lokal anestezi (%2 lidokain+midazolam) eşliğinde yapıldı. Anevrizma üzerindeki cilt longitudinal kesi ile açıldı. Hasta heparinize edildi. AVF'e olan akım, arterin askıya alınması ile kontrol altına alındı. Tüm anevrizmatik segment ince disseksiyonlarla serbestleştirildi. Kесе longitudinal kesi ile açılarak intimal trombüsler ve plaklar dissektörle temizlendi. Fazla doku rezeke edilerek anevrizmatik ven daraltıldı. Proksimal ve distale uygun ölçülerdeki fogarty katateri ile embolektomi yapılarak damar içi tümüyle temizlendi ve heparinize mayi ile yıkandı. Daha sonra kесе lümeni anevrizmatik olmayan ven çapına uygun olacak şekilde 6/0 prolene ile devamlı dikiş tekniği ile dikildi. Geniş olan cilt rezeke edildi. İşlem sonrası lojaya bir adet kapalı drenaj sistemi konularak cilt-altı dokusu ve cilt anatomik planda kapatıldı. Uzun segment veya ardışık anevrizmalarda cilt atlamalı şekilde açılarak bütünlüğü korunmaya çalışıldı (Resim 1).

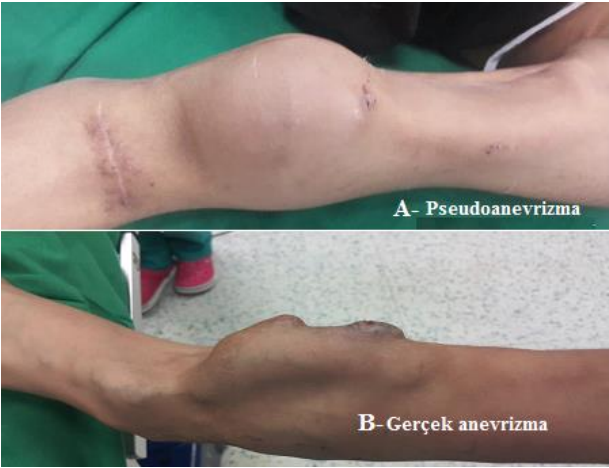## Bulgular

Hastalar yaş, cinsiyet, ko-morbid durumlar ve kullandıkları damar erişim yolu açısından incelendi. Detaylı bir fiziki muayene ile birlikte anevrizma nedeniyle müdahale edilen tüm hastalardan Doppler ultrasonografi (DUSG) ile incelendiği görüldü. Hastaların bir gün öncesinden hazırlıkları yapılarak bir gece aç bırakıldığı, 14 hatanın rejional anestezi ile, 23 hastanın ise lokal anestezi + sedasyon eşliğinde alındığı tespit edildi.

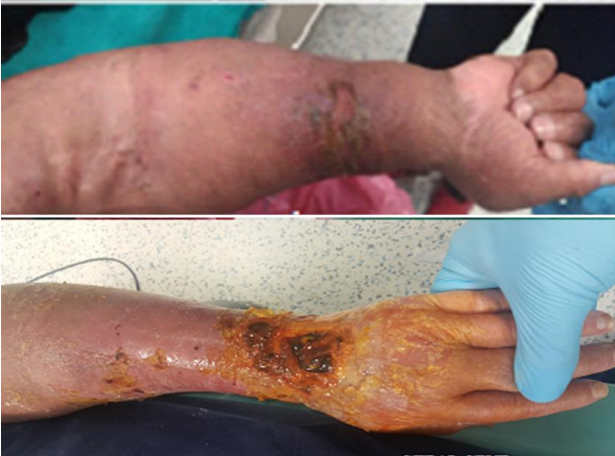Hastalara ait demografik veriler Tablo 1'de verildi. Anevrizma gelişen hastaların 21'i (%56,8) kadın, 16'sı (%43,2) erkek idi ( $p=4.11$ ). Anevrizma gelişen kadın hastaların yaş ortalaması  $55,71 \pm 21,14$ , erkeklerin ise  $52,31 \pm 19,92$  olarak bulundu. Bu farklılık istatistiksel olarak anlamlı bulunmadı ( $p=0.601$ ). Anevrizma gelişen



**Resim 1.** Anevrizmatik AVF'nin atlamalı onarımı. A:Preoperatif görüntü, B:İntraoperatif atlamalı cildin açılması ve anevrizmorafi. C:Postoperatif görüntü. D: Anevrizmatik segmentten çıkartılan trombüs materyali. AVF: Arteriyovenöz fistül



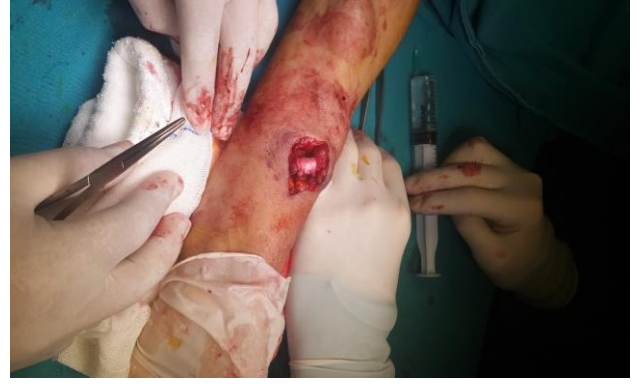**Resim 2.** Pseudoanevrizma ve gerçek anevrizma



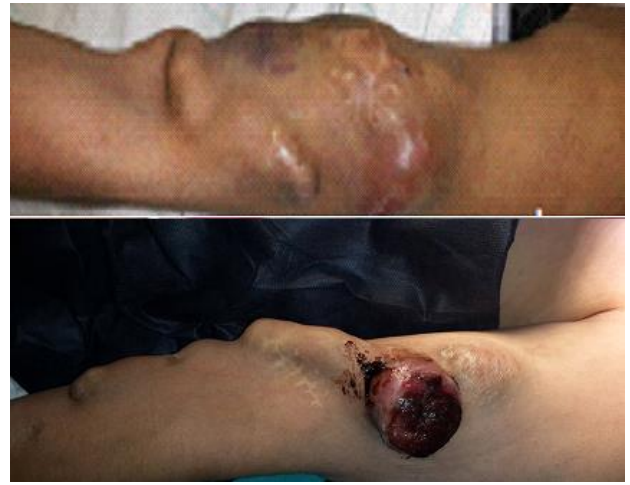**Resim 3.** Steal sendromu

hastaların 30'unda (%81.08) sol, 7'sinde (%18.92) sağ vasküler erişim yolu mevcuttu ( $p < 0.001$ ).

Anevrizma gelişen 37 hastadan sol vasküler erişim yoluyla açılan 30 hastanın 10'u (%27,03) sol radiosefalik (RC), 18'i (%48,65) sol brakiosefalik (BC), 2'si (%5,41) sol bazilik ven



**Resim 4.** Anevrizmatik yüksek RC AVF sefalik vene banding uygulanması. RC: Radiosefalik, AVF: Arteriyovenöz fistül

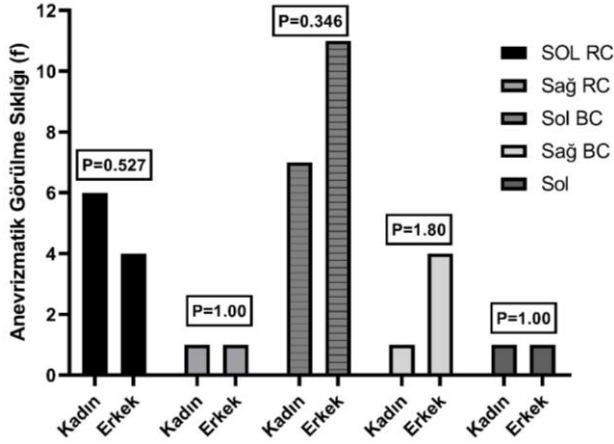


**Resim 5.** Rüptür riski yüksek 2 arteriyovenöz fistül hastası; Üzerindeki cilt incelmış, parlak atrofik renk almış

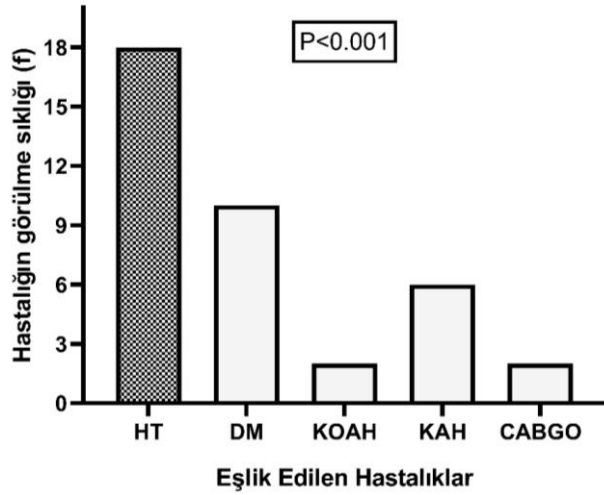
yüzeyleştirilmesi (BVY) şeklinde idi ve bu istatistiksel olarak anlamlıydı ( $p=0.002$ ). En sık sol brakiosefalik AVF anevrizması olduğu görüldü. Sağ vasküler yolu açılan 7 hastada ise 2'si (%5,41) sağ RC ve 5'i (%13,5) sağ BC olup anlamlı bir fark görülmedi ( $p=0.257$ ).

Anevrizma gelişen hastaların cinsiyete göre diyalize girme süreleri açısından anlamlı bir fark bulunmadı (Grafik 1- $p=0.367$ ).

Eşlik eden hastalıklardan hipertansiyon en sık görülen hastalık idi (Grafik 1- $p < 0,001$ ). Hastalardan 7'sine (%18,92) plikasyon, 27 (%72,97) hastaya ise anevrizmorafi yapıldığı, pseudoanevrizma nedeniyle şiddetli ağrısı olan bir hastaya ise anevrizma kesesinin açılarak anevrizma boyununun suture edildiği tespit edildi (resim-2A). Asemptomatik 3 (%8,11) hasta ise takip edildiği ve 15 aylık takiplerinde herhangi bir komplikasyonla karşılaşılmadığı görüldü.



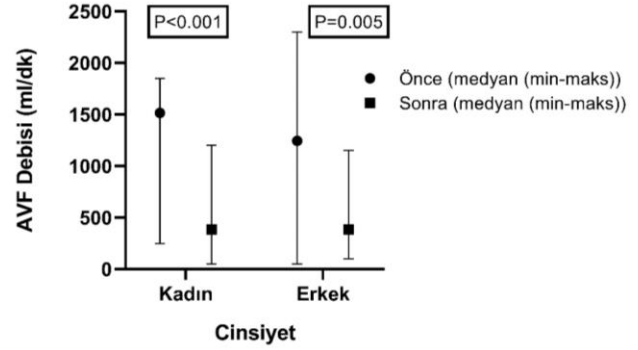
**Grafik 1.** Anevrizmatik görülme sıklığının Cinsiyete göre Sağ Sol RC ve BC'de değişimi  
Khi Kare homojenlik testi uygulandı



**Grafik 2.** Eşlik edilen hastalıklara göre hastalığın görülme sıklığı (f)  
ki- kare homojenlik testi uygulandı

Onarım şekline bağlı olarak; anevrizmorafi yapılan hastaların, diğer onarım şekillerine göre kıyasla daha fazla yapıldığı görüldü ( $p=0.001$ ).

Opere edilen tüm olguların 48 saat sonra önerilerle taburcu edildiği ve cerrahi işleme bağlı herhangi bir ek komplikasyonun oluşmadığı, hastaların 3 ay sonraki fistül debilerinin düştüğü (Tablo 2), elde iskemisi olan (steal sendromu) 2 hastanın da iskemik bulgularının geçtiği tespit edildi. Her iki cinsiyette de fistül debisinin düşüşü anlamlı idi (Grafik 3-Kadın;  $p<0,001$ , Erkek;  $p=0,005$ ). Cerrahi yapılan 34 hastanın 2 hafta sonra rutin hemodiyaliz programlarına başladığı ancak 2 hastada fistülün bir ay sonra tromboze olduğu ve başarılı bir şekilde trombektomi yapılarak diyaliz programlarına devam ettiği dosya taramasından anlaşıldı.



**Grafik 3.** Cinsiyetlere göre Onarım öncesi ve Sonrasına ait AVF debisi (ml/dk), Wilcoxon İşaretli Sıralar Testi kullanıldı. Medyan (min-maks)

## Tartışma

Kronik böbrek yetmezliğindeki hastalarda, yaşamın devamı belirli aralıklarla yapılan hemodiyaliz veya periton diyalizine bağımlıdır. Periton diyalizi kişinin ev ortamında olduğu için yeterli hijyenik şartlar oluşturmak zor olabilmektedir. Sosyokültürel seviye düşüklüğü de hastaların bu tedaviye uyumunu zorlaştırmaktadır. Diğer alternatif ise hemodiyalizdir. Hemodiyaliz için iyi bir vasküler erişim yoluna ihtiyaç duyulur. Bu amaçla kullanılan ve 1966 yılında Brescia-Cimino tarafından tanımlanan AVF oluşturulması, hemodiyaliz için en yaygın damar erişim yolu olmuştur (6). Açılan AVF'lerde etkili bir diyalizin yapılabilmesi, yeterli bir fistül debisine (dakikada en az 300 ml), fistül oluşturulan venin uygun derinlikte olmasına, kanülasyon için yeterli düz bir segmentinin varlığına ve yeterli çapta olmasına bağlıdır (7,8).

AVF açılmasında kişinin kendi nativ damarları sentetik greftlere göre daha potent olduğu için tercih edilir. Ancak oluşturulan AVF'lerde zamanla tromboz, enfeksiyon, arteriyel çalma sendromu, Pseudoanevrizma veya gerçek anevrizma gibi komplikasyonlar görülebilmektedir (9). En sık görülen geç dönem komplikasyonlarından olan anevrizmalar genellikle gerçek anevrizmalardır (10). Görülme sıklığı çeşitli serilerde %5' ten %60'a kadar geniş bir farklılık göstermektedir (3,4). Etiyoloji net olmamakla birlikte aynı bölgeden yapılan iğne enjeksiyonları, venöz akış yönündeki darlıklar veya damar duvar yapısını etkileyen konnektif doku hastalıkları anevrizma gelişimine neden olabilmektedir (11-13).

Anevrizmalarda zaman içinde basıya bağlı ağrı, yüksek debili kalp yetmezliği, çalma sendromuna bağlı ilgili extremitede iskemi, endokardit, trombüs ve emboli gibi ciddi komplikasyonlar da görülebilir (14). Bizim çalışma serimizde açılan 409 AVF'den



**Tablo 1.** Hastalara Ait Demografik Veriler

| Cinsiyet +                         | n (%)             | P value |
|------------------------------------|-------------------|---------|
| Kadın                              | 21 (56.8)         | 0.411   |
| Erkek                              | 16 (43.2)         |         |
| Vasküler Erişim Yolu+              |                   | <0.001  |
| Sol                                | 30 (81.08)        |         |
| Sağ                                | 7(18.92)          |         |
| Sol Vasküler Erişim Yolu+          |                   | 0.002   |
| RC                                 | 10 (27.03)        |         |
| BC                                 | 18 (48.65)        |         |
| BVY                                | 2 (5.41)          |         |
| Sağ Vasküler Erişim Yolu+          |                   | 0.257   |
| RC                                 | 2 (5.41)          |         |
| BC                                 | 5 (13.5)          |         |
| Onarım Şekli +                     |                   | <0.001  |
| Anevrizmorafi                      | 27 (72.97)        |         |
| Plikasyon                          | 7 (18.92)         |         |
| Opere edilmeyip takip edilen hasta | 3 (8.11)          |         |
| Eşlik Eden Hastalıklar +           |                   | <0.001  |
| Hipertansiyon                      | 18 (48.65)        |         |
| Diyabetes Mellitus                 | 10 (27.03)        |         |
| KOAHA                              | 2 (5.41)          |         |
| KAHA                               | 6 (16.22)         |         |
| CABGO                              | 2 (5.41)          |         |
|                                    | Ort ± SD          |         |
| Yaş Ψ                              |                   | 0.601   |
| Kadın                              | 55.71 ± 21.14     |         |
| Erkek                              | 52.31 ± 16.92     |         |
|                                    | Medyan (min-maks) |         |
| Hemodiyaliz süresi (ay) Φ          |                   | 0.367   |
| Kadın                              | 60 (30-150)       |         |
| Erkek                              | 42.5 (30-150)     |         |

+:Homojenlik kontrolü için Khi kare testi yapıldı. Sonuçlar frekans ve (%) olarak verildi.

Ψ: Bağımsız iki örnek t testi yapıldı. Sonuçlar, ort±SD olarak verildi.

Φ: Mann Whitney U testi yapıldı. Sonuçlar, medyan (min-maks) olarak verildi.

RC: radiosefalik, BC: brakiosefalik, BVY: bazilik ven yüzeyleştirilmesi, AVF: arteriyovenöz fistül,

DUSG: doppler ultrasonografi, CABGO: Koroner Arter Baypass Greft Operasyonu

36 (%8,8) 'ında gerçek anevrizma, sol BVY ile AVF açılan 1 (%0,24) hastamızda ise Pseudoanevrizma olduğu ve bu değerlerin literatür ile uyumlu olduğu görüldü. Anevrizma gelişen 37 hasta incelendiğinde bir hastanın pulmoner emboli sebebiyle 3 aylık medikal tedavi gördüğü ve ek bir predispozan faktör olmaması nedeniyle etyolojinin parsiyel tromboze AVF'e bağlandığı dosya taramasından tespit edildi.

Anevrizmalar zamanında müdahale edilmediği takdirde mortalitesi yüksek kanamalara sebep

olabilecek durumlardır (15). Arteriyalize, yüksek debili, anevrizmatik ve fragil bir vende (AVF 'de) rüptür durumunda kontrolü zor kanamalar görülebilmektedir (2). Çalışma serimizdeki 37 hastadan 3'ünde (%8) diyaliz sonrası (aynı gün içinde) rüptür ile acil servisimize başvurmuş ve burada yapılan ilk müdahaleden sonra acil şartlarda operasyona alınmıştır. Bu 3 hastanın da anevrizmorafi yöntemiyle fistülü korunmuş ve 12 aylık takiplerinde hastaların sorunsuz olarak diyalizlerine devam ettiği tespit edilmiştir. Bu hastaların en büyük şansını rüptüre ile ilk müdahale

**Tablo 2.** Onarım Öncesi ve Sonrası AVF Debisi (ml/Dk) Değişimi

| Cinsiyet <sup>Φ</sup> | Onarım Öncesi AVF Debisi (ml/dk) | Onarım Sonrası AVF Debisi (ml/dk) | P değeri |
|-----------------------|----------------------------------|-----------------------------------|----------|
| Kadın (n=21)          | 1516 (250-1850)                  | 385.71 (50-1200)                  | <0.001   |
| Erkek (n=16)          | 1244.44 (50-2300)                | 386.11 (100-1150)                 | 0.005    |

Φ: Wilcoxon İşaretili Sıralar Testi kullanıldı. Sonuçlar, medyan (min-Maks) olarak verildi

arasında geçen zamanın kısalığıdır. Hastaların yaklaşık 10 dakika içerisinde 112 hızır acil ekipleri tarafından tampon ve turnike ile kanama kontrolü sağlandığı ve yine yaklaşık 30 dakika içerisinde operasyona alındığı dosya taramasından anlaşılmıştır.

Fistül anevrizması tanısında çoğu defa FM (fiziki muayene) ve öykü yeterli olsa da preoperatif fistül debisi, anevrizma kesesinin yapısı, kesede trombüs olup olmadığı ve arteriyel jet akım hakkında bilgi almak için renkli doppler ultrasonografi (DUSG) naninvaziv (yazım hatası) bir tanı aracı olarak oldukça detaylı bilgi verebilir (16,17). Bazen anevrizmatik segment zayıf ve çoklu girişimlerin olduğu yer dışında, ven duvarı oldukça kalınlaşabilmekte ve bu kalınlaşma operasyon sırasında ayrılabilir bir plak şeklinde olabilmektedir. Plak yapısı DUSG ile ayrıntılı bir şekilde ortaya konulabilir. Bu nedenle operasyon planı için detaylı bir renkli DUSG onarımın başarı şansını artıracaktır.

Biz rüptür nedeniyle acil şartlarda alınan 3 hasta dışındaki diğer hastalarımızdan operasyon öncesi detaylı bir renkli DUSG görüntülemesi ile anevrizma çapı, trombüs varlığı ve fistül debisi hakkında bilgi aldık. Böylelikle operasyon tekniği (anevrizmorafi-plikasyon), trombektomi ve endarterektomi yapıp yapılmayacağı önceden planlandı.

Fistül anevrizmalarında hastayı hekime getiren en sık neden pulsatil kitle, bası ağrısı, anevrizmatik fistülün olduğu ekstremitede uyuşukluk ve bazen de kozmetik nedenlerdir. Serimizdeki hastaların en sık başvuru nedeni ağrı ve pulsatil kitle şeklindeydi.

Anevrizmatik AVF tedavilerinde çeşitli yöntemler uygulanabilmektedir. Bunlar ligasyon ve kese eksizyonu ile fistül iptali veya onarım ile AVF'ün devamlılığının korunması şeklinde olabilir (18). Diyaliz hastalarında sınırlı venöz erişim yolu nedeniyle cerrahi onarım altın standart kabul edilir (18).

AVF'lerin en önemli komplikasyonlarından biri de distal arteriyel akım azlığına bağlı ilgili ekstremitede iskemi oluşumudur. 37 hastamızın 2'si AVF olan ön kolda ciddi dolaşım bozukluğu ve şiddetli ağrı ve uyuşukluk nedeniyle başvurduğu tespit edildi

(resim 3). Bu tür hastalarda ekstremiteyi kurtarmak adına genellikle AVF kapatılarak fistül iptalini gidilir (19). Ancak biz bu iki hastamızda öncelikle arteriyovenöz anastomoz bölgesinden vene bandig yapılarak (resim 4) akımın azaltıldığı ve aynı seansta anevrizmatik segmentlerin plikasyon yöntemiyle daraltıldığı dosya taramasından anlaşıldı. Bu iki hastanın yaklaşık 3 hafta sonra sorunsuz bir şekilde rutin diyalizlerine başladığı ve bir ay içerisinde de el sırtındaki iskemik yaraların iyileştiği belirlendi.

Serimizdeki 37 hastanın 27'sinde anevrizmorafi yöntemiyle (trombektomi+kese rezeksiyonu), 7 hastada ise kısa segment anevrizma olduğu için kese açılmadan plikasyon yöntemiyle alındığı dosya taramasından anlaşıldı. Burada kesenin açılmasındaki avantaj DUSG ile görüntüleme yokluğunda trombüsü görerek temizleme olanağıdır. Özellikle plikasyon planlanan hastalarda detaylı bir DUSG yapılmadığı takdirde, her ne kadar literatür taramasında böyle bir komplikasyona rastlamasak da, klemp konulduğunda parsiyel tromboze venöz yapıdan kopacak bir trombüsün, mortalitesi yüksek pulmoner emboliye sebep olması olasılığıdır. Venöz anevrizmatik kesenin açılmasının diğer bir avantajı da gerektiğinde fogarty kateteri ile trombektomi veya embolektomi yapılabilme olanağıdır. Biz acil aldığımız 3 hasta dışında tüm hastalarımıza müdahale öncesi detaylı bir DUSG ile görüntüleme yaptığımız dosya taramasından anlaşıldı.

Diyalize bağımlı hastalarda ekstremitelere uygulanan çoklu cerrahiler nedeniyle, hem hastayı kozmetik açıdan rahatsız eden hem de oluşan insizyon skarları nedeniyle ağrıya sebep olan cilt deformasyonları oluşabilmektedir. Bu nedenle KBY hastalarında AVF açılırken veya anevrizma gibi çeşitli nedenlerle yeniden müdahale edilirken cilt tek uzun bir insizyon yerine atlamalı olarak açılmalı ve mümkün olduğu kadar cilt bütünlüğü korunmalıdır. Bizim ardışık anevrizmaya sahip 12 hastamızda cildin atlamalı bir şekilde açıldığı ve gerektiğinde cilt altından oluşturulan tünelden müdahale edilerek anevrizmaya yaklaşıldığı ve onarımın yapıldığı belirlendi (resim 1: B ve C).

Literatür taramasında ligasyon ve onarım (anevrizmorafi veya plikasyon) yöntemlerini karşılaştıran az sayıda yayın bulunmaktadır. Lo HY ve arkadaşlarının (18) yaptığı bir çalışmada acil olgular dışında plikasyon yöntemi savunulmuş ve fistül devamlılığı açısından bu yöntemin daha etkili olduğu belirtilmiştir. Aynı çalışmada kanama komplikasyonu açısından ligasyonun daha avantajlı olduğu bu yöntemle anevrizmanın ortadan kaldırılabildiği ancak hastanın katatere bağımlılığı hale gelebileceği vurgulanmıştır (19).

Vasküler erişimi sınırlı, başka nativ damarı olmayan ılımlı ve asemptomatik anevrizmalarda cerrahi işlem yapılmayıp takip edilebilir. Özellikle kalın duvarlı, üzeri sağlam deri ile kaplı, lümeninde trombus olmayan, bası ağrısı yapmayan ve steal sendromu oluşturmayan hastalarda iğnelenme yerleri değiştirilerek yakın takibe alınabilirler. Ancak üzerindeki deride ülserasyon, kabuk veya enfeksiyonu olan ve rüptür riski olan hastalarda onarıma gitmek gerekir. Anevrizma üzerindeki cildin incelenmesi parlak ve atrofik olması rüptür riskinin bir göstergesi olabilir (Resim 5). Biz çalışma serimizde çapları <3 cm ve sağlam deri ile kaplı anevrizmatik AVF'ü olan 3 hastamızın 15 aylık takiplerinde herhangi bir sorun yaşamadık. Bu hastalarımızda belirli aralıklarla poliklinik kontrollerinin yapıldığı ve 6 aylık aralıklarla DUSG ile fistül debisi ve trombus açısından incelendiği tespit edildi. Her poliklinik kontrolünde gerektiğinde iğnelenme yerleri değiştirilerek işaretlendiği ve hastaların işaretlenen yerlerden diyalize girdikleri belirlendi.

Sonuç olarak yaşamı hemodiyalize ve bu bağlamda AVF'e bağımlı hastalarda bu fistüllerin uzun süreli kullanımı önem arz etmektedir. En sık görülen geç dönem komplikasyonlardan olan anevrizma oluşumunda zaten sınırlı olan venöz erişim yolu nedeniyle var olan fistülün korunması ve fonksiyonlarının devamlılığı açısından anevrizmorafi ve plikasyon etkili ve güvenilir bir onarım şeklidir. Ancak unutulmamalıdır ki; ılımlı, asemptomatik, komplike olmamış ve komplikasyon riski düşük olgularda cerrahi travmaya maruz bırakmadan yapılan sık takipler de bir tedavi yaklaşımı olmalıdır.

## Kaynaklar

1. Gilpin V, Nichols WK. Vascular access for hemodialysis: Thrills and thrombosis. J Vasc Nurs 2010; 28(2): 78-83.
2. Odabaşı D, Başel H, Ekim H. Son dönem böbrek yetmezlikli hastalarda görülen arteriovenöz fistül anevrizmalarının

anevrizmorafi yöntemi ile cerrahi tedavisi. Türk Göğüs Kalp Damar Cer Derg 2011; 19(3): 371-376.

3. Pasklinsky G, Meisner RJ, Labropoulos N et al. Management of true aneurysms of hemodialysis access fistulas. J Vasc Surg 2011; 53(5): 1291-1297.
4. Valenti D, Mistry H, Stephenson M. A novel classification system for autogenous arteriovenous fistula aneurysms in renal access patients. Vasc Endovascular Surg 2014; 48(7-8): 491-496.
5. Dixon BS. Why don't fistulas mature? Kidney Int 2006; 70(8): 1413-1422.
6. Brescia MJ, Cimino JE, Appel K, et al. Chronic hemodialysis using venipuncture and a surgically created arteriovenous fistula. N Engl J Med 1966; 275(20): 1089-1092.
7. Rahman A, Özsin KK. Late complications requiring revision of arteriovenous fistulae for hemodialysis. Turkish J Thorac Cardiovasc Surg 2008; 16(3): 167-171.
8. Madran H, Özgür B, Kürşad S, et al. vascular accesses in the chronic hemodialysis. T Klin J Cardiovascular Surgery 2001; 2: 38-47.
9. Başel H, Aydın Ü, Aydın C, et al. The analyses of arteriovenous fistula complication in short and long term in our clinic. Cumhuriyet Med J 2009; 31: 413-418.
10. Terada Y, Tomita K, Shinoda T, et al. Giant serpentine aneurysm in a long-term hemodialysis patient. Clin Nephrol 1988; 30(3): 164-167.
11. Rajput A, Rajan DK, Simons ME et al. Venous aneurysms in autogenous hemodialysis fistulas: is there an association with venous outflow stenosis. J Vasc Access 2013; 14(2): 126-130.
12. Corpataux JM, Haesler E, Silacci P et al. Low-pressure environment and remodelling of the forearm vein in Brescia-Cimino haemodialysis access. Nephrol Dial Transplant 2002; 17(6): 1057-1062.
13. Field MA, McGrogan DG, Tullet K et al. Arteriovenous fistula aneurysms in patients with Alport's. J Vasc Access 2013; 14(4): 397-399.
14. Masud A, Eric J. Costanzo EJ, Zuckerman R, et al. The Complications of Vascular Access in Hemodialysis. Semin Thromb Hemost 2018; 44(01): 057-059.
15. Karabay O, Yetkin U, Silistreli E, et al. Surgical management of giant aneurysms complicating arteriovenous fistulae. J Int Med Res 2004; 32: 214-217.
16. Eugster T, Wigger P, Bölter S, et al. Brachial artery dilatation after arteriovenous fistulae in patients after renal transplantation: a 10-year

- follow-up with ultrasound scan. J Vasc Surg 2003; 37(3): 564-567.
17. Finlay DE, Longley DG, Foshager MC, et al. Duplex and color Doppler sonography of hemodialysis arteriovenous fistulas and grafts. Radiographics 1993; 13(5): 983-989.
  18. Lo HY, Tan SG. Arteriovenous fistula aneurysm-plicate, not ligate. Ann Acad Med Singapore 2007; 36(10) :851-853.
  19. Ökten CC, Günday M, Demirbaş M. Surgical treatment of venous aneurysms developing in arteriovenous fistulae in hemodialysis patients. Turkish J Thorac Cardiovasc Surg 2010; 18(3): 196-199.