



# Onikomikoz tanısında kullanılan beş farklı yöntemin etkinlik ve maliyet karşılaştırması

## Comparison of the efficacy and cost-effectiveness of five different diagnostic methods in the evaluation of onychomycosis

Faruk Erkan, Seval Doğruk Kaçar, Pınar Özüğuz, Gülşah Aşık\*,  
Çiğdem Tokyol\*\*, Şemsettin Karaca\*\*\*

Afyon Kocatepe Üniversitesi Tıp Fakültesi, Deri ve Zührevi Hastalıkları Anabilim Dalı, \*Mikrobiyoloji Anabilim Dalı,  
\*\*Tıbbi Patoloji Anabilim Dalı, Afyon, Türkiye

\*\*\*İzmir Katip Çelebi Üniversitesi Tıp Fakültesi, Deri ve Zührevi Hastalıkları Anabilim Dalı, İzmir, Türkiye

### Özet

**Giriş ve Amaç:** Bu çalışmada kliniğimize onikomikoz düşündüren klinik bulgularla başvuran hastalarda tanı testlerinin, tanı koyma etkinlik ve maliyet etkinliği karşılaştırması, tanı yöntemlerini etkileyen faktörlerin belirlenmesi hedeflenmiştir.

**Gereç ve Yöntem:** Altmış bir hastada 5 tanı yöntemi uygulanarak testlerin etkinlik ve maliyeti değerlendirildi. Klinik görünümle birlikte beş tanı yönteminden en az birisi pozitif olan hastalar onikomikoz tanısı aldı. Ayrıca hastaların demografik verileri yanında eşlik eden hastalıklar, tinea pedis ve tinea manum varlığı, önceki antifungal tedavileri gibi test sonuçlarını etkileyebilecek diğer faktörler kaydedildi.

**Bulgular:** Çalışmaya alınan 61 hastanın 50'si (%82) beş tanı yönteminden en az biri pozitif saptanarak onikomikoz tanısı aldı. Tanı yöntemlerinin başarıları 50 olgu için sırasıyla değerlendirildiğinde; standart potasyum hidroksit (KOH) inceleme 34'üne (%68), 24 saatlik KOH inceleme 40'ına (%80), kültür 50 olgudan 24'üne (%48), histopatolojik incelemelerden periodic acid-Schiff (PAS) boyama 34'üne (%68), "Grocott'un metenamin" gümüş boyası (GMS) ise 32'sine (%64) doğru tanı koyabilmiştir. Maliyet ilişkisine göre incelendiğinde en ucuz test 24 saatlik inceleme iken en pahalısı histopatolojik incelemeler (PAS-GMS)'dir.

**Sonuç:** Yirmi dört saatlik KOH inceleme dermatoloji pratiğinde farklı bir klinisyen ve laboratuvara ihtiyaç duymadan nispeten hızlı, etkili ve ucuz bir tamamlayıcı yöntem olarak daha sık tercih edilebilir. (Türkderm 2014; 48: 21-5)

**Anahtar Kelimeler:** Onikomikoz, direkt KOH mikroskopisi, 24 saatlik KOH inceleme, mantar kültürü, PAS boyama, GMS boyama

### Summary

**Background and Design:** We aimed to compare the diagnostic value and cost-effectiveness of the diagnostic tests in patients with clinical findings suggesting onychomycosis as well as to assess the factors that affect these diagnostic tests.

**Material and Method:** We evaluated the efficiency and cost-effectiveness of 5 diagnostic methods in 61 patients. Patients with at least one positive test, in addition to the the clinical picture, received the diagnosis of onychomycosis. Besides demographical features, we recorded factors such as presence of accompanying systemic diseases, tinea pedis and tinea manum, and previous antifungal treatment which may affect test results.

**Results:** Fifty patients out of 61 were diagnosed as having onychomycosis by positivity of at least one of the five methods. The success rate of the diagnostic methods in 50 patients was as follows: standard potassium hydroxide (KOH) microscopy in 34 (68%) patients, 24-hour KOH microscopy in 40 (80%), fungal culture in 24 (48%), periodic acid-Schiff (PAS) staining in 34 (68%) and Grocott's methenamine silver staining (GMS) in 32 (64%) patients. When cost-effectiveness was considered, 24-hour KOH microscopy testing was the most efficient and the cheapest whereas histopathological tests were the most expensive methods.

**Conclusion:** Twenty-four-hours KOH testing is relatively fast, efficient and cost-effective complementary method that does not depend on another clinician or a laboratory, thus, may be preferred more frequently in dermatology practices. (Türkderm 2014; 48: 21-5)

**Key Words:** Onychomycosis, direct KOH microscopy, 24-hour KOH testing, fungal culture, PAS stain, GMS stain

**Yazışma Adresi/Address for Correspondence:** Dr. Seval Doğruk Kaçar, Afyon Kocatepe Üniversitesi Tıp Fakültesi, Deri ve Zührevi Hastalıkları Anabilim Dalı, Afyon, Türkiye Tel.: +90 272 246 33 33 E-posta: sevaldogruk@hotmail.com **Geliş Tarihi/Received:** 11.02.2013 **Kabul Tarihi/Accepted:** 15.04.2013

Türkderm-Deri Hastalıkları ve Frengi Arşivi Dergisi, Galenos Yayinevi tarafından basılmıştır.  
Türkderm-Archives of the Turkish Dermatology and Venerology, published by Galenos Publishing.



## Giriş

Onikomikoz en sık görülen tırnak hastalığı olarak tüm tırnak bozukluklarının %50'ye yakını oluşturur. *Trichopyton rubrum* başta olmak üzere dermatofitler onikomikozun en sık görülen nedenidir. Bunun yanında daha az sıklıkta *Kandida* türleri, mayalar ve nondermatofitik küfler de onikomikoza neden olabilir<sup>1</sup>. Uzun süreli tedavi gerektirmesi nedeniyle onikomikoz günümüzde tedavi maliyeti yüksek hastalıklar arasındadır. Bunun yanında sistemik antifungal tedaviler potansiyel ilaç etkileşimleri ve sistemik yan etkileri nedeniyle dikkatli kullanılmalıdır. Ülkemizde onikomikoz tedavisinde sık kullanılan sistemik antifungal ilaçlar uzman hekimler yanında aile hekimleri ve pratisyen hekimler tarafından da yazılabilmektedir. Ancak tanı için gerekli laboratuvar yöntemlerinin uygulanması, uygun laboratuvar şartları yanında deneyimli personel eksiklikleri nedeniyle 1. basamak sağlık kuruluşlarında mümkün değildir. Aslında onikomikoz tanısı için klinik şüphe yanında en az bir laboratuvar testinin pozitif olması önerilir<sup>2</sup>. Klasik olarak tanıda, direkt mikroskopik inceleme ve kültür tanı yöntemleri kullanılırken son yıllarda histopatolojik inceleme tamamlayıcı bir yöntem olarak yerini almıştır<sup>3,4</sup>. Bunların dışında immünfloresan boyamalar, in vivo konfokal mikroskopi, polimeraz zincir reaksiyonu (PCR) gibi moleküler teknikler ve enzim analiz yöntemleri tanı için kullanılmaktadır<sup>5-7</sup>.

Onikomikozda tanı yöntemlerinin etkinliğini değerlendiren çeşitli çalışmalar mevcuttur<sup>2,4,8-16</sup>. Altın standart olarak değerlendirilen tanı yöntemi, çalışmalarda farklılık göstermektedir. Bununla beraber literatür incelendiğinde tanı yöntemlerinin maliyet analizini yapan ancak bir çalışma bulunmuştur<sup>17</sup>. Bu çalışmada klinik olarak onikomikoz şüphesi olan tırnaklarda fungal elemanların saptanmasında 5 farklı tanı yönteminin; potasyum hidroksit (KOH) ile direkt mikroskopik inceleme, 24 saatlik KOH maruziyeti sonrası direkt mikroskopik inceleme, mantar kültürü, Periodic acid schiff (PAS) boyama ve Grocott'un metenamin gümüş (GMS) boyama ile histopatolojik değerlendirme; tanısal değerlendirme gücünü karşılaştırmak ve tanı yöntemleri arasında uygun maliyeti hesaplamak amaçlanmıştır.

## Gereç ve Yöntemler

### Hasta Seçimi

Bu çalışma Şubat 2012-Ekim 2012 tarihleri arasında Afyon Kocatepe Üniversitesi Tıp Fakültesi Dermatoloji polikliniğine tırnak bozukluğu şikayeti ile başvuran ve klinik onikomikoz şüphesi olan ve testlerin en az birinin pozitif olduğu 61 hasta alındı. Etik kurulu onayı alınarak yapılan bu çalışmada hastaların her birine çalışma ve detayları anlatılarak yazılı onamları alındı. Çalışmaya el veya ayak tırnaklarında onikomikozu düşündüren renk değişikliği ve şekil bozukluğu olan ve son iki aydır sistemik ya da topikal antifungal tedavi almayan hastalar dahil edilirken, psoriasis ve liken planus tanısı olan hastalar çalışmaya alınmadı. Materyallerin temini sırasında çalışma koşullarının steril olmasına özen gösterildi. Tüm incelemelerde değerlendiriciler diğer test sonuçlarına kör oldular.

Hastaların demografik verileri yanında tırnak şikayetlerinin niteliği, süresi, lokalizasyonu, daha önce tedavi alıp almadığı, sistemik hastalıkları, eşlik eden tinea pedis ve tinea manum varlığı kaydedildi. Çalışma sonunda klinik görünümle birlikte beş tanı yönteminden en az birisi pozitif olarak değerlendirilen hastalar onikomikoz tanısı aldı.

Testlerin güncel Sağlık Uygulama Tebliğine göre maliyetleri çıkarıldı.

### Direkt Mikroskopik İnceleme

Klinik olarak onikomikoz düşünülen hastaların tırnaklarından materyal almadan önce mikroorganizmalar ve yabancı cisimlerle olabilecek kontaminasyonu önlemek için tırnak ve çevresi %70'lik etil alkolle temizlendi. Steril künt bir bistüriyle distal uçtaki tırnak plağı altından kazıntı yapılarak elde edilen subungual debris temiz bir lam-lamel arasına konularak %15'lik KOH ile tespit edildikten sonra ıslatılmış gazlı bez bulunan steril petri kutusunda oda ısısında 30-45 dakika bekletildi. Bu süre sonunda elde edilen standart nativ preparat Olympus marka ışık mikroskopunda x10 ve x40 büyütmelemlerle incelendi. Muayene sonucu hifalar, sporlar, yalancı hifalar ve mayaların görülmesi durumlarında direkt mikroskopi pozitif olarak kabul edildi.

### 24 Saatlik KOH Maruziyeti Sonrası Direkt Mikroskopik İnceleme

Kesilerek alınan 2. tırnak parçası steril bir tüpe yerleştirildi ve materyalin üzerine örtecek kadar %15 KOH konularak 24 saat bekletildi. Bu süre sonunda erimiş tırnak parçasından native preparat hazırlanarak Olympus marka ışık mikroskopunda x10 ve x40 büyütmelemlerde mantar elemanlarının varlığı açısından incelendi.

### Fungal Kültür

Steril petri kabına alınan 3. örnek bekletilmeden mikrobiyoloji laboratuvarına nakledildi. Burada çengelli steril öze yardımıyla alınan materyal Sabouraud dekstroza agar (SDA), patates dekstroza agar (PDA) ve "mycosel" (mycobiotik) agara çift ekim yapılarak etrafı parafilmle kaplandı. Plaklar 25 °C ve 37 °C'lik etüvlerde inkübasyona bırakıldı. Bu besiyerleri üreme açısından dört hafta boyunca haftada iki gün kontrol edilerek incelendi. Koloni yapısı ve pigmentasyon varlığı kaydedilerek miçel yapılarını, konidyumları ve özgün hif yapılarını incelemek için, besiyeri üzerine iyice bastırılıp çekilen selofan bant, laktofenol pamuk mavisini ile boyanıp mikroskopik incelendi. Ayrıca kesici, iğne uçlu öze yardımıyla test edilen besiyerinden alınan agar bloğu, laktofenol pamuk mavisini damlatılmış temiz bir lam üzerine alındıktan sonra üzeri steril temiz lamel ile kapatıldı. Işık mikroskopunda x10 ve x40 büyütmelemlerde incelendi.

### Histopatolojik İnceleme

Histopatolojik inceleme için steril tırnak makası kullanılarak alınan 4. örnek %10 formalin içeren şişede bekletilmeden patoloji laboratuvarına nakledildi. %10'luk tamponlanmış nötral formalinde, 24 saat tespit edildikten sonra %5'lik KOH solüsyonunda 18 saat bekletildi. Daha sonra formol, alkol, ksilol, parafin ile 15 saatlik rutin doku takip işlemlerinden geçirildikten sonra parafin bloklara gömüldü. Parafin bloklardan Hematoksilin-eozin (HE), PAS ve GMS histokimyasal boyamaları için 3,5-4 mikronluk kesitler alındı. Kesitler HE ile boyanarak Olympus marka ışık mikroskopunda x40 ve x100'lük büyütmelemlerde histopatolojik olarak, ayrıca PAS ve GMS boyamalar yapılarak x200'lük büyütmede fungal hif ve sporların varlığı açısından incelendi.

### İstatistiksel Analiz

Verilerin analizinde Statistical Package for the Social Sciences (SPSS) 19 ile Medcalc 9 (Mariakerke, Belçika) programları kullanıldı. Veriler %95 güven düzeyinde incelenmiş olup, p değeri 0,05'ten küçük ise anlamlı kabul edilmiştir.

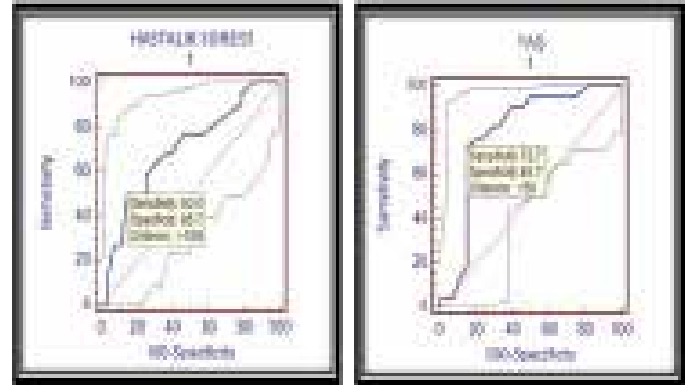
## Bulgular

Onikomikoz ön tanısıyla çalışmaya alınan 61 hastanın 50'si (%82)

dört tanı yönteminden en az biri pozitif saptanarak onikomkoz tanısı aldı. Bu 50 hastanın 14'ü (%28) kadın, 36'sı (%72) erkekti. Çalışmaya alınan hastaların yaşları 25-76 arasında değişmekte olup yaş ortalaması 53,02±14,8 yıl idi. Hastalık süresi 2 ay-30 yıl arasında değişmekte olup ortalama hastalık süresi 73,82 aydı. Hastaların 45'inde (%90) ayak, 5'inde (%10) el tutulumu saptanmıştır. Çalışmaya dahil edilen hastaların 28'inde (%56) eşlik eden sistemik hastalık yok iken, 22'sinde (%44) diyabet, astım, periferik damar hastalığı, hipertansiyon gibi sistemik hastalıklar vardı.

Tanı yöntemlerinin başarısı 50 olgu için sırasıyla değerlendirildiğinde; standart KOH inceleme 34'üne (%68), 24 saatlik KOH inceleme 40'ına (%80), kültür 50 olgudan 24'üne (%48), histopatolojik incelemelerden PAS boyama 34'üne (%68) doğru tanı koyabildi. Histopatolojik incelemelerden GMS için 2 olgu gümüş boyası ile artefaktlı boyandığı için çalışma dışı bırakılmış olup 48 hasta üzerinden 32'sine (%66,7) doğru tanı koydu. Dört tanı yöntemi birden fazla pozitif olan 10 (%20) hasta vardı. Maliyet ilişkisine göre incelendiğinde en ucuz test 24 saatlik inceleme iken en pahalısı histopatolojik incelemeler (PAS-GMS)'dir. Tanı yöntemlerinin etkinlik ve maliyet analizleri Tablo 1'de verilmiştir.

Tüm tanı testleri ile hasta yaşı, cinsiyeti, hastalık süresi, eşlik eden sistemik hastalıklar ve tinea pedis, onikomkozun lokalizasyonu ve son 1 yıl içinde kullandıkları topikal ve sistemik tedavi varlığı gibi faktörler arasında anlamlı bir ilişki varlığı değerlendirildi. Kültür yöntemi ile eşlik eden sistemik hastalıklar arasında istatistiksel olarak anlamlı bir ilişki saptandı (p=0,042) (Tablo 2). Buna göre kültür tanı testi eşlik eden sistemik hastalık varlığında daha sık negatif sonuç vermektedir. Ayrıca histopatolojik incelemeler (PAS ve GMS boyama) ile hasta yaşı arasında da istatistiksel olarak anlamlı bir ilişki saptandı (sırasıyla, p=0,017 ve p=0,023) (Tablo 3). Testler ileri yaştaki olguları daha çok



Şekil 1. Eşlik eden sistemik hastalıkların hastalık süresi ve yaşa göre kestirim değerleri (Roc curve test)

pozitif çıkarmaktadır.

Eşlik eden hastalık varlığında onikomkoz süresi ve yaş için birer kestirim değeri (cut-off) hesaplandı (Şekil 1). Bu değer, hastalık süresi için 108 ay, yaş için ise 56 yaş idi. Buna göre, 108 aydan uzun süreli hastalığı olan ya da 56 yaşından büyük hastalarda sistemik hastalık olasılığı belirgin yüksektir. Belirlenen kestirim değerlerine göre tanı yöntemlerinin duyarlılığı değerlendirildi. Hem hastalık süresi hem de yaş ile kültür tanı yöntemi arasında istatistiksel olarak anlamlı bir ilişki saptandı (sırasıyla p=0,048, p=0,038) (Tablo 2). Buna göre kültür tanı testi 56 yaşından küçük ve 108 aydan daha kısa süreli onikomkozu olanlarda daha çok pozitif bulunmuştur.

## Tartışma

Onikomkoz sıklığı %2-30 arasında bildirilmiş olup, son yıllarda prevalansı giderek artmaktadır<sup>1</sup>. Klinik olarak en sık subungual hiperkeratoz, tırnak plağında sarı-kahverengi renk değişikliği ve onikoliz görülür. Ayrıca beyaz kırılmalı ufalanmış tırnaklar, tinea pedis öyküsü, ileri yaş, diyabet, periferik vasküler hastalıklar, immünoşüpresyon ve hiperhidroz sıklıkla tanıda yardımcıdır. Fakat bu belirtiler aldatıcı olabilir. Bu sebeple tanının kesinleştirilmesi için çeşitli laboratuvar tetkiklerine ihtiyaç vardır<sup>7</sup>.

Onikomkoz tanı yöntemleri arasında, KOH ile direkt mikroskopik inceleme, hızlı, kolay, ucuz ve etkin bir yöntemdir, ancak bu yöntemle etkenin cins veya tür ayrımı yapılamaz. Çalışmamızda direkt mikroskopik inceleme, örneklerin %68'ine tanı koyabildiği. Materyal

Tablo 1. Tanı yöntemlerinin etkinlik-maliyet analizi

	Maliyet (Ocak 2013)*	Etkinlik
Kültür	28,67"	%48,00
Standart Mikroskopi	10,12"	%68,00
24 Saatlik KOH Mikroskopik İnceleme	10,12"	%80,00
PAS	90,22"	%68,00
GMS	90,22"	% 66,70

\*Maliyet analizleri 10.01.2013 değişiklikleri işlenmiş SUT'a göre hesaplanmıştır.

Tablo 2. Kültür tanı yöntemini etkileyen faktörlerin değerlendirilmesi

		Kültür		P
		Negatif	Pozitif	
		n (satıra göre %) (sütuna göre %)	n (satıra göre %) (sütuna göre %)	
Eşlik eden sistemik hastalıklar	Yok	11 (%39,3) (%42,3)	17 (%60,7) (%70,8)	0,042*
	Var	15 (%68,2) (%57,7)	7 (%31,8) (%29,2)	
Yaş	≤56 yaş	12 (%40) (%46,2)	18 (%60) (%75)	0,038*
	>56 yaş	14 (%70) (%53,8)	6 (%30) (%25)	
Hastalık süresi	≤108 ay	15 (%42,9) (%57,7)	20 (%57,1) (%83,3)	0,048*
	>108 ay	11 (%73,3) (%42,3)	4 (%26,7) (%16,7)	

Pearson Chi Square Test - Fisher Exact Test - SS: Standart Sapma Eşlik Eden Sistemik Hastalıklar: Diyabet-Astım-Tansiyon-Vasküler Hastalıklar

Tablo 3. PAS ve GMS boyama ile histopatolojik inceleme yöntemlerini etkileyen faktörlerin değerlendirilmesi

		PAS			GMS		
		Negatif	Pozitif	p	Negatif	Pozitif	p
		n (satıra göre %) (sütuna göre %)	n (satıra göre %) (sütuna göre %)		n (satıra göre %) (sütuna göre %)	n (satıra göre %) (sütuna göre %)	
<b>Yaş (yıl)</b>	Ortalama±SS	45,81±12,7	56,41±14,71	0,017	45,81±12,7	55,94±14,73	0,023*
<b>Hastalık süresi (ay)</b>	Ortanca Aralık (Max.-Min)	60 (300-2)	42 (360-3)	0,992	60 (300-2)	42 (360-3)	0,930
<b>Eşlik eden sistemik hastalıklar</b>	Yok	12 (%42,9) (%75)	16 (%57,1) (%47,1)	0,063	12 (%44,4) (%75)	15 (%55,6) (%46,9)	0,064
	Var	4 (%18,2) (%25)	18 (%81,8) (%52,9)		4 (%19) (%25)	17 (%81) (%53,1)	

Pearson Chi Square Test - Fisher Exact Test - SS: Standart Sapma  
Eşlik Eden Sistemik Hastalıklar: Diyabet-Astım-Tansiyon-Vasküler Hastalıklar

alma yönteminde hatalar, kullanılan KOH solüsyonunun kalitesi, önceki topikal ve sistemik tedaviler, klinisyenin deneyim ve becerisi gibi nedenler bu test ile yanlış negatif sonuçlara sebep olabilir. Yapılan çalışmalarda direkt inceleme ile duyarlılığı %40-96 arasında değişen çok farklı sonuçlar elde edilmiştir<sup>2, 8-12</sup>.

Bu farklı sonuçlar direkt mikroskopinin KOH damlatılarak yapıldığı klasik metodla aslında çok yüksek duyarlılık sonuçları elde edilemediği göstermektedir. Bunun dışında pratikte sık kullanılmayan ancak eskiden beri bilinen diğer bir yöntem kesilen tırnak parçasının KOH solüsyonu içinde 24 saat bekletildikten sonra mikroskopta incelenmesidir. Bu yöntemle yapılan çok az klinik araştırma mevcuttur. Grover ve ark.'nın yaptığı bir çalışmada, klinik olarak şüphelenilen 120 hastada direkt inceleme, kültür ve histopatoloji sonuçları karşılaştırılmıştır<sup>13</sup>. Direkt mikroskopik inceleme için örnekler bir gece boyunca %10 KOH çözeltisinde bekletilerek incelenmiş ve %82,5 gibi yüksek bir oranda mantar elemanları tespit edilmiştir. Benzer şekilde Kurtoğlu ve ark.'nın 54 hastada yaptıkları bir çalışmada ise standart KOH incelemenin pozitif olduğu tüm olgularda 24 saatlik KOH inceleme de pozitif bulunmuştur<sup>11</sup>. Standart KOH incelemenin negatif olduğu 27 olgunun 10'unda (%37) 24 saatlik KOH incelemede direkt mikroskobide fungal elemanlar görülmüştür. Aynı çalışmada 24 saatlik KOH incelemenin duyarlılığı %80,4 olarak bulunmuştur. Bizim çalışmamızda da testin pozitif sonuç verme oranı %80 bulundu. Yöntemin düşük maliyeti yanında yüksek duyarlılık düzeyleri bu yöntemin pratikte daha sık kullanımını gündeme getirmektedir.

Kültür sonuçları çalışmamızda %48 pozitif saptanmış olup ülkemizde yapılan diğer çalışmalarla benzerlik gösterir. Kurtoğlu ve ark.'nın 54 hasta ile yaptığı çalışmada %25,9; Ceren ve ark.'nın ise 92 hastada %20 pozitif sonuç saptamıştır<sup>11</sup>. Öte yandan batı literatüründe çok yüksek izolasyon oranları saptanmıştır. Yapılan çalışmalarda; Mehregan ve ark.'nın<sup>14</sup> 15 hastada %100, Suarez ve ark.'nın<sup>15</sup> 18 hastada %94 ve Gianni ve ark.'nın<sup>16</sup> 112 hastada %80'e varan kültür pozitiflik oranları saptamıştır. Kültürde üreme olmaması tanıyı ekarte ettirmemekte olup, bu negatifliğin pek çok nedeni mevcuttur. Bunlar arasında tırnak örneklerinin kültür ortamına yanlış yerleştirilmesi, kültür ortamının süresinin geçmiş olması, materyalin kültür ortamında normalden uzun süre bekletilmesi, yetersiz materyal, tırnak materyalinin canlı fungus içermeyen distal kesimden alınması, hastanın topikal ve sistemik veya topikal antifungal alıyor olması gibi nedenler sayılabilir.

Kültür testinin sonuçlanması uzun zaman alır. Ayrıca kültürde üreyen dermatofit dışı mikroorganizmaların saprofit ya da kontaminasyon olma ihtimali mevcuttur. Bu nedenle tekrarlayan kültürlerde ve sayı netleştirilemeye de toplam ekim alanının %25'inde aynı etkenin üretilmesi ile sonuç kesinleştirilir<sup>18</sup>. Tüm bunlar düşünüldüğünde kültür inceleme onikomikoz tanısında bir tarama testinden çok klinik olarak onikomikozdan şüphelenilen ancak direkt inceleme ile etkenin gösterilemediği durumlarda ya da verilen antifungal tedaviye rağmen tırnak bozukluğu devam eden hastalarda dermatofit dışı etkenleri saptamak ya da antifungal duyarlılık testlerini için kullanılabilir.

Çalışmamızda ilginç olarak 56 yaşından küçük olan ya da hastalık süresi 108 aydan (9 yıl) kısa olan ya da eşlik eden sistemik hastalığı olmayan hastalarda kültür sonuçları daha sık pozitif saptanmıştır. Bu sonucun pek çok nedeni olabilir. Bilindiği gibi dermatofit dışı küfler özellikle yaşlılarda ya da önceden bir tırnak hastalığı olanlarda daha sık izole edilir<sup>19</sup>. Laboratuvarımızda kültürde karşılaşılan bu etkenler yapılan değerlendirme sonucu kontaminant olarak kabul edilmiş ve kültür üremesi negatif olarak sonuçlandırılmıştır.

Histopatolojik incelemenin PAS boyası ile yapıldığı çalışmalarda yüksek pozitiflik oranları tespit edilmiş olup, bizim çalışmamızda ise %68 gibi bir oran tespit edilmiştir. GMS ile yaptığımız boyamada da benzer şekilde %67 pozitiflik saptanmıştır. Her iki boyanmış preparatın incelemesinin aynı kişi tarafından yapılması yani körlük sağlanamamış olması bu benzer oranı açıklayabilir. Öte yandan, Kermanshahi ve Rhatigan, PAS ve GMS'yi onikomikozda tanı koymak için karşılaştırdığı bir çalışmada ikisini birbirine benzer bulmuştur<sup>20</sup>. PAS boyama uygulaması kolay iken GMS boyamanın uygulama ve değerlendirmesi biraz daha karmaşıktır ve deneyim gerektirir. Ülkemizde yapılan çeşitli çalışmalarda PAS boyası ile histopatolojik incelemede %74-90 oranında değişen pozitiflik saptanmıştır. Batı literatürü incelendiğinde ise çok sayıda çalışmada histopatolojik incelemenin %80'in üstünde, en yüksek duyarlılığa sahip olduğu görülür. Çalışmamızda önceki çalışmalardan farklı olarak, PAS ve GMS testi sonuçları ve hasta yaşı değerlendirildiğinde histopatolojik incelemenin ileri yaşta olgularda daha sık pozitif olduğu görülmüştür. Ancak bu konuda genel bir kaniye ulaşmak için hasta sayısının daha fazla tutulduğu ileri çalışmalar yapılmalıdır. Böyle bir ilişki kurabilmek için tırnaktaki tutulum alanı, oluşan hasar, üreyen mantar tip tayini gibi diğer parametrelerinde dikkatlice değerlendirilmesi gerekebilir.

Tanı testlerinin maliyet etkinlik açısından karşılaştıran çok az çalışma mevcuttur. Bizim çalışmamızda hem etkin hem de en düşük maliyetli test 24 saatlik direkt mikroskopik inceleme (%80, 12) iken, Lilly ve ark.'nın yaptığı çalışmada ise "klorazol black E" ile güçlendirilmiş KOH direkt inceleme maliyet-etkinlik açısından en uygun bulunmuştur<sup>20</sup>. Direkt mikroskopide KOH solüsyonuna "klorazol black E" gibi boyalar ilave edildiğinde mantar hifalarının daha kolay görülmesi sağlanır. Kitin spesifik olan bu boya, hifleri mavi-siyaha boyayarak görülmelerini artırabilir ve özellikle fungal elemanlar az miktarda ise değerlidir. Ayrıca bu boya pamuk ya da elastik lifler gibi kontaminantları boyamadığı için yanlış pozitiflikleride önlenmiş olur. Çalışmamızda tanı yöntemleri maliyet analizinin ülkemizde geçerli olan ve son güncellenen Sağlık Uygulama Tebliği verilerine dayanarak yapılmış olması çalışmamızın kısıtlılığıdır. İdeal olanı kullanılan sarf malzemelerle beraber emeğinde yansıtıldığı gerçek bir maliyet analizi yapmaktır. Ancak bu hesap hastaneler arasında hatta aynı hastane içinde farklı tarihlerde bile değişkenlik gösterebileceği için bu veri üzerinden değerlendirme yapılmamıştır.

Onikomikoz tedavisinden önce, bir tanı yöntemi ile tanının kesinleştirilmesinin maliyeti düşürdüğü daha önce gösterilmiştir<sup>21</sup>. Öte yandan, onikomikoz tedavisi vermeden önce hekimlerin tanı yöntemlerini kullanım oranını değerlendiren az sayıda çalışmada dermatologların ancak %60'ının bu testleri kullandığı görülmüştür<sup>22</sup>. Literatürde bu testlerin aile hekimliği ve pratisyen hekimlik uygulamalarında kullanımı ise dermatologlara göre çok daha düşük kalmaktadır<sup>1,22</sup>. Ülkemizde bu konuda bir çalışma olmamakla beraber dermatoloji pratiğinde hasta yoğunluğu, polikliniklerde uygun laboratuvar koşullarının sağlanamaması gibi nedenlerle benzer oranlar beklenmektedir. Bunun yanında 1. basamakta pratisyen hekimlik ve aile hekimliği uygulamalarında bu testlerin hiç kullanılmadığı düşünülmektedir. Onikomikozla ilgili farklı ülkelerde yapılan çalışmalarda birbirinden farklı sonuçlar elde edilmiştir. Çalışmamızda sıklıkla dermatolog tarafından değerlendirilen onikomikozun tanısını koymak için, farklı bir klinisyen deneyimi ve laboratuvar ortamına ihtiyaç duymadan poliklinik şartlarında değerlendirilmesi kolay, ucuz ve nispeten hızlı bir test olan KOH ile direkt mikroskopik inceleme ve negatif olduğu durumlarda tamamlayıcı bir yöntem olarak 24 saatlik KOH inceleme önerilir. Bu testin dermatoloji pratiğinde her basamakta yapılabilir olması gereksiz tedavileri ve bu tedavilere bağlı komplikasyonları önleyeceği ve maliyet etkinlik oranını arttıracığı inancındayız. Bunun yanında tırnak bozukluğu şikayetlerinin bir diğer sık başvuru yeri olan 1. basamakta görevli hekimlere yönelik hazırlanacak eğitim programları ve basit laboratuvar donanımı ile gereksiz tedavi maliyetlerini de önlemek mümkündür. Kültür ve histopatolojik incelemelerin farklı durumlarda kullanımı ile ilgili elde edilen verilerin daha geniş serilerde onaylanması önerilir.

## Kaynaklar

1. Effendy I, Lecha M, Feuilhade de Chauvin M, et al: Epidemiology and clinical classification of onychomycosis. *J Eur Acad Dermatol Venerol* 2005;19:8-12.
2. Weinberg JM, Koestenblatt EK, Tutrone WD, et al: Comparison of diagnostic methods in the evaluation of onychomycosis. *J Am Acad Dermatol* 2003;49:193-7.
3. Rajpar SF, Abdullah A: Management of onychomycosis and awareness of guidelines among dermatologists. *Br J Dermatol* 2006;155:1080-2.
4. Mayer E, Izhak OB, Bergman R: Histopathological periodic acid-schiff stains of nail clippings as a second-line diagnostic tool in onychomycosis. *Am J Dermatopathol* 2012;34:270-3.
5. Tchernev G, Penev PK, Nenoff P, et al: Onychomycosis: modern diagnostic and treatment approaches. *Wien Med Wochenschr* 2013;163:1-12
6. Rothmund G, Sattler EC, Kaestle R, et al: Confocal laser scanning microscopy as a new valuable tool in the diagnosis of onychomycosis - comparison of six diagnostic methods. *Mycoses* 2013;56:47-55.
7. Braun-Falco O, Plewing G, Wolff HH, Burgdorf WHC: *Dermatology*. Berlin,, Springer-Verlag 2000;313-8.
8. Borkowski P, Williams M, Holewinski J, et al: Onychomycosis: an analysis of 50 cases and a comparison of diagnostic techniques. *J Am Podiatr Med Assoc* 2001;91:351-5.
9. Aydingöz E, Akkaya AD, Aker F, et al: Elli olguluk bir seride onikomikoz tanısında kullanılan yöntemlerin karşılaştırılması. *Türkdern* 2006;40:20-2.
10. Ceren E, Ekmekci TR, Sakız D, et al: Onikomikoz tanısında kullanılan yöntemlerin karşılaştırılması. *Türkdern* 2008;42:91-3.
11. Yurtoğlu F, Yıldız L, Şentürk N, et al: Onikomikozda tanı yöntemlerinin karşılaştırılması: kontrollü prospektif çalışma. *Turk J Dermatol* 2011;5:48-52.
12. Wilsmann-Theis D, Sareika F, Bieber T, et al: New reasons for histopathologic nail-clipping examination in the diagnosis of onychomycosis. *J Eur Acad Dermatol Venereol* 2011;25:235-7.
13. Grover C, Reddy BSN, Chaturvedi KU: Onychomycosis and the diagnostic significance of nail biopsy. *J Dermatol* 2003;30:116-22.
14. Mehregan DA, Mehregan DR, Rinker A: Onychomycosis. *Cutis* 1997;59:247-8.
15. Saurez SM, Silvers DN, Scher RK, Pearlstein HH, Auerbach R: Histologic evaluation of nail clippings for diagnosing onychomycosis. *Arch Dermatol* 1991;127:1517-9.
16. Gianni C, Morelli V, Cerri A, et al: Usefulness of histological examination for the diagnosis of onychomycosis. *Dermatology* 2001;202:283-8.
17. Lilly KK, Koshnick RL, Grill JP, et al: Cost-effectiveness of diagnostic tests for toenail onychomycosis: a repeated-measure, single-blinded, cross-sectional evaluation of 7 diagnostic tests. *J Am Acad Dermatol* 2006;55: 620-6.
18. Gupta AK, Drummond-Main C, Cooper EA, et al: Systematic review of nondermatophyte mold onychomycosis: diagnosis, clinical types, epidemiology, and treatment. *J Am Acad Dermatol* 2012;66:494-502.
19. Tüzün Y, Kotoğyan A: Tırnağın mantar infeksiyonları. *Tırnak hastalıkları*. Ed. Tüzün Y, Kotoğyan A, Serdaroğlu S, Onsun N. İstanbul, 1993;33-55.
20. Kermanshahi TR, Rhatigan R: Comparison between PAS and GMS stains for the diagnosis of onychomycosis. *J Cutan Pathol* 2010;37:1041-4.
21. Mehregan DR, Gee SL: The cost-effectiveness of testing for onychomycosis versus empiric treatment of onychodystrophies with oral antifungal agents. *Cutis* 1999;64:407-10.
22. Koshnick RL, Lilly KK, St Clair K, et al: Use of diagnostic tests by dermatologists, podiatrists and family practitioners in the United States: pilot data from a cross-sectional survey. *Mycoses* 2007;50:463-9.