

Saçlı Deride Gecikmiş Tanı: Dev Bazal Hücreli Karsinom

Delayed Diagnosis: Giant Basal Cell Carcinoma of Scalp

Didem Didar Balcı, Gamze Serarslan, Sibel Hakverdi*

Mustafa Kemal Üniversitesi Tıp Fakültesi, Dermatoloji, *Patoloji Anabilim Dalı, Hatay, Türkiye

Özet

Derinin en sık görülen kanseri bazal hücreli karsinom (BHK) olmasına rağmen, saçlı deri lokalizasyonu oldukça nadir bildirilmektedir. BHK'ların %0.5-1'i 5cm'den geniş olup, "dev BHK" olarak tanımlanmaktadır. Bu bildiriye, topikal kortikosteroid ve antifungal şampuan ile beş yıldır tedavi edilen bir dev saçlı deri BHK olgusu sunulmaktadır. Saçlı deride uzun süreli tedaviye dirençli eritematöz plak tip lezyonlarda ayırıcı tanıda BHK düşünülmelidir. (*Türkderm 2008; 42: 67-9*)

Anahtar Kelimeler: Dev bazal hücreli karsinom, saçlı deri

Summary

Although basal cell carcinoma (BCC) is the most common form of skin cancer, the scalp lesions of BCC have been rarely reported. Giant BCC is defined as a tumor larger than 5 cm in diameter and only 0.5-1 % of all BCCs achieve this size. We report a case of giant BCC on the scalp that was treated with topical corticosteroids and antifungal shampoo for five years. BCC should be considered in the differential diagnosis in erythematous plaque type lesions resistant to therapy with long duration localized on the scalp. (*Turkderm 2008; 42: 67-9*)

Key Words: Giant basal cell carcinoma, scalp

Bazal hücreli karsinom (BHK), derinin en sık görülen malin tümörü olup güneşli bölgelerde yaşayan beyaz ırkta yılda %1-2 gibi yüksek insidansa sahiptir. Tüm deri tümörleri içerisinde %50-75 oranında izlenir^{1,2,3}. BHK %80 oranında baş-boyun bölgesinde, sıklıkla dudak kenarı ile kulak lobu arasında çizilen çizginin üst yarısında yer alır^{1,4}. BHK'nın %0.5-1'i 5 cm'den geniş olup, "dev BHK" olarak tanımlanmaktadır^{5,6}. Nodüler/nodüloülseratif tip en sık görülen (%45-60) BHK tipidir^{1,4}.

Burada saçlı deriye lokalize, sentrifugal yayılım göstererek plak oluşturmuş nodüler tipte dev BHK olgusu ele alınmıştır.

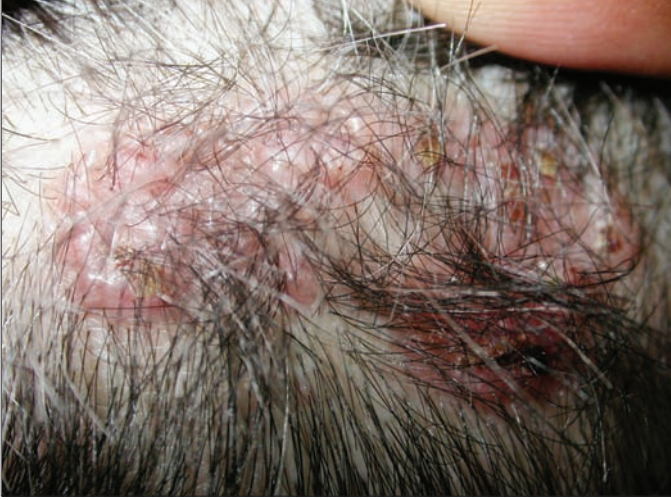Olgu Sunumu

Elli altı yaşında bayan hasta saçlı deride kaşıntılı, kabuklanan kabarıklık yakınmasıyla polikliniğimize baş-

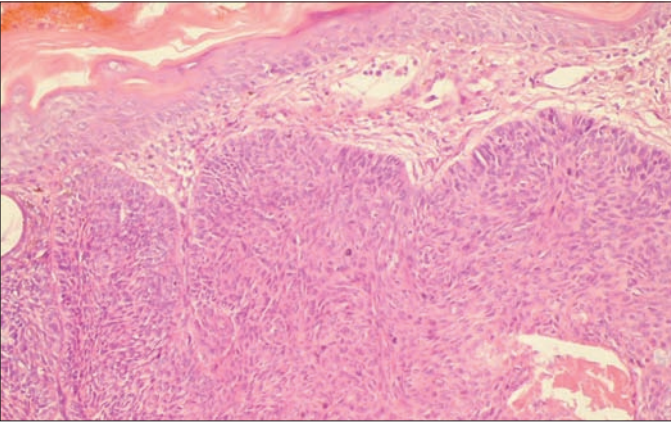
vurdu. Hasta, yakınmasının yaklaşık beş yıl önce başladığını ve büyüklüğünün giderek arttığını ifade etmekteydi. Daha önce başka merkezde topikal kortikosteroid ve antifungal şampuan tedavisi önerildiğini; kepeklenmenin azalmakla birlikte, ilacı kestikten sonra kepeklenmenin tekrarladığını; kızarıklığın ise hiç gerilemediğini ifade eden hastanın kendisinde ve ailesinde deri kanseri öyküsünün olmadığı öğrenildi. Dermatolojik muayenede saçlı deride sağ pariyetal alanda 6x2.5 cm çaplı sirsine kenar özelliği gösteren hiperemik plak izlendi. Plakın periferinde papüler komponentin ve telanjiektazilerin belirgin olduğu görüldü. Ayrıca plak orta kısmında yer yer sağlam deri alanları ve periferde ise sarı-kahverengi skuam ve krutlar mevcuttu ve ülserasyon eşlik etmiyordu (Şekil 1). Lezyondan alınan punch biyopsinin histopatolojik incelemesinde, çok katlı yassı epitel ile örtülü

Yazışma Adresi/Address for Correspondence: Dr. Didem Didar Balcı, Mustafa Kemal Üniversitesi Tıp Fakültesi, Dermatoloji Anabilim Dalı, Hatay, Türkiye. Tel.: 0326 214 16 49 E-posta: didemaltiner@yahoo.com

dokuda, epitelin bir alanda dermis içine doğru uzanan tümöral yapı oluşturduğu izlendi. Ayrıca bazaloid hücre kümelerinden oluşan tümör adacıklarının en dışında bulunan hücre kümelerinin palizadik dizilimi dikkati çekti (Şekil 2). Hastaya mev-



Resim 1. Saçlı deride sağ pariyetal alanda eritemli plak



Resim 2. Dermis içine doğru palizadik dizilim gösteren bazaloid hücre kümelerinden oluşan tumor adacıkları. (HE X 100)

cut klinik ve histopatolojik bulgular eşliğinde BHK tanısı konuldu. Bölgesel lenf nodu muayenesi normal olan hastanın hemogram, sedimentasyon, tam idrar ve rutin biyokimya incelemelerinde herhangi bir anormallik saptanmadı. Akciğer grafisi ve abdomen ultrasonografisi normal olan hastanın beyin ve boyun tomografisinde intrakraniyal yayılım veya bölgesel lenf nodu tutulumu izlenmedi.

Hasta, lezyonun eksizeyonu için plastik cerrahi bölümüne yönlendirildi. Nüks ya da yeni lezyon çıkışı açısından yılda iki kez kontrole çağırıldı.

Tartışma

Genetik yatkınlık, immün baskılanma, kronik deri hasarı, uzun süreli iyonize radyasyon, Ultraviyole-B (UVB) ve kimyasal karsinojen maruziyeti (arsenik vb.) BHK gelişimine neden olan önemli faktörler arasında sayılmaktadır^{1,2,4}. Deri tipi I-II olan, açık saç ve göz rengi olan, çocukluk döneminde çilleri bulunan ve aile öyküsünde deri kanseri olan 50-80 yaş arası popülasyonda sık görülmektedir^{1,4}.

BHK insidansı, Avrupa'da 40-80/10.000, ABD güney eyaletlerinde 300/10.000, Avustralya'da ise 1.600/10.000'dir⁴. Türkiye genelini temsil etmeyen sınırlı bölgelerde kanser sıklığı hakkında bilgiler mevcut olup ülkemizde kanser sıklığını gösteren güvenilir istatistikler mevcut değildir. Aydın ve arkadaşlarının 1989-1999 yılları arasında değerlendirdikleri seride, deri kanserleri genel kanserler içerisinde erkeklerde (%22.19) birinci sırada, kadınlarda (%22.2) ikinci sırada yer almaktadır. Bu seride deri kanserlerinin %74.44'ü BHK'dur. En sık yerleşim yeri olarak baş-boyun (%77.14) bildirilmiştir⁷. 1987-1993 yılları arasında Ankara Numune Hastanesi Dermatoloji Kliniğine başvuran 1132 deri tümörü olgusunun % 46'sını BHK oluşturmuştur. BHK'un lokalizasyonuna göre dağılımı incelendiğinde % 30.3 en sık burunda, % 2.5 oranında ise saçlı deride yerleştiği bildirilmiştir⁸.

Baş ve boyun bölgesinde daha çok nodüloülseröz, kistik, sklerodermiform ve multifokal tipler; gövdede yüzeyel, nodüloülseröz, kistik tipler ve alt ekstremitelerde ise Bowenoid tip daha sık görülür⁴. Bizim olgumuzda da nodüler BHK ile uyumlu lezyon saptandı.

Tablo 1. Literatürde bildirilmiş saçlı deri dev BHK olguları

| Yaş/Cinsiyet | Yerleşim yeri | Büyükölük (cm) | Tedavi öncesi süre | İnvazyon varlığı | Kaynaklar |
|---------------|--------------------------------|----------------|--------------------|--|-----------|
| 63/K | Sol pariyetoksipital | 15x15 | Birkaç yıl | Dura | (14) |
| 82/E | Saçlı deri | 8x10 | Bilinmiyor | Serebral korteks | (15) |
| 61/E | Frontoparietal, yüz | 17x12 | 6 yıl | Serebral korteks lateral ventrikül | (16) |
| 70/K | Frontal, göz, burun | 20x15 | 7 yıl | Serebral korteks | (16) |
| 55/K | Sağ temporoparietal | 15x12 | 3 yıl | Omurga | (13) |
| 57/K | Sol frontotemporal, göz, kulak | Belirtilmemiş | Belirtilmemiş | Dura | (12) |
| 48/K | Sağ pariyetoksipital | 6x5 | 8 yıl | (-) | (10) |
| Belirtilmemiş | Saçlı deri | 12x14 | Belirtilmemiş | Belirtilmemiş | (6) |
| 47/K | Sol frontoparietal | Bilinmiyor | 6 yıl | Sol frontal, pariyetal lob, meninks | (20) |
| 79/K | Frontal | Belirtilmemiş | 15 | Kemik, dura | (21) |
| 59/E | Tüm saçlı deri | Belirtilmemiş | Belirtilmemiş | Kemik iliği | (22) |

BHK'un malinite potansiyelinin düşük olduğu kabul edilmekle birlikte, dev boyutlarda olduğunda daha agresif seyredilmektedir. Tümörün çapının 5cm'den geniş olması durumunda "Dev BHK" olarak tanımlanmaktadır. BHK'ların ancak %0.5-1'i bu büyüklüğe erişebildiğinden oldukça nadirdir^{5,6}. Olgumuzun lezyonu 6 cm boyutunda olması nedeni ile dev BHK olarak kabul edildi.

Dev BHK için risk faktörleri arasında agresif histolojik tip, tedavi sonrası rekürrens, radyasyona maruziyet öyküsü, yanlış tanı ve tedavi, hastanın lezyonu inkar ve ihmal etmesi yer almaktadır^{9,10}. Bizim olgumuzda, çocukluğunda güneşe yoğun maruziyet hikayesi dışında diğer risk faktörleri mevcut olmayıp, ailesinde deri kanseri öyküsü yoktu. Hastanın yakınmasını ihmal etmediğini, yanlış teşhis ve tedavi ile gerileme olmayan lezyonun büyüklüğünün giderek bu seviyeye ulaştığını düşündük.

TNM evrelemesine göre bu tümörler T3 olarak kabul edilir. Tümörün büyüklüğünün önemi, metastatik potansiyel için belirleyici faktör olarak görülmesi nedeniyledir. BHK'ların yalnızca %0.03'ü metastaz yapmasına karşın dev BHK'nın dermis, kemik, kas, kıkırdak, vasküler yapılar, dura, serebral korteks, lateral ventrikül, medulla spinalis, akciğer ve diğer organlara yayılacak şekilde daha agresif seyrettiği bildirilmiştir.^{1,2,11-17} Bununla beraber metastaz yapmayan dev BHK'lar da mevcuttur^{10,18,19}. Dev BHK'lar sırt, bacak, omuz, boyun yüz, kasık, göğüs, skrotum, saçlı deri yerleşimli olabilir^{10-12,17,18}.

Daha önce bildirilen saçlı deri dev BHK olguları Tablo 1'de özetlenmiştir^{6,10,12-17,20-22}. Bizim olgumuzda da lezyon saçlı deride yerleşmişti ve yapılan radyolojik incelemede metastaz saptanmadı. Literatürde, Türkiye'den tek saçlı deri dev BHK olgusunu Yazıcı ve arkadaşları bildirmişlerdir. Bu olguda BHK tipi yüzeysel olarak belirlenmiştir ve metastaz saptanmamıştır¹⁰.

Tanının konamaması, yanlış tedaviler, nüks açısından düzenli takiplerin yapılmaması ve hastanın ihmali, BHK gibi non agresif kabul edilen tümörlerde bile hayati organlara metastaz yapma, ölüm gibi komplikasyonlara yol açabilmektedir. Biz de burada yerleşim yeri ve büyüklüğü nedeniyle nadir rastlanan, saçlı deride plak oluşturan, geç tanı konması nedeniyle dev boyuta gelen bir nodüler BHK olgusunu sunmayı amaçladık. Özellikle saçlı deri gibi görünmeyen bir alanda yerleşmiş, medikal tedaviye yanıt vermeyen inatçı lezyonlarda BHK olasılığı göz önünde bulundurularak biyopsi alınmalıdır.

Kaynaklar

1. Braun-Falco O, Plewig G, Wolff HH, Burgdorf WH: Dermatology. 2'inci baskı. Berlin. Springer-Verlag, 2000;1463-89.
2. Fitzgerald BA, Leffell DJ: Basal cell carcinoma. Fitzpatrick's Dermatology in General Medicine. Ed. Freedberg IM, Eisen AZ, Wolff K, Austen KF, Goldsmith LA, Katz SI, Fitzpatrick TB. 5'inci baskı. Newyork, McGraw-Hill, 1999;857-864.
3. Diepgen TL, Mahler V: The epidemiology of skin cancer. Br J Dermatol 2002;146:1-6.
4. İşçimen A, Engin B. Melanom dışı deri kanserleri: Dermatose 2003;1:24-38.
5. Randle HW: Basal cell carcinoma. Identification and treatment of the high-risk patient. Dermatol Surg 1996;22:255-61.
6. Betti R, Inselvini E, Moneghini L, Crosti C: Giant basal cell carcinoma: Report of four cases and considerations. J Dermatol 1997;24:317-21.
7. Aydın Ö, Polat A, Düşmez D, Eğilmez R: Mersin ilinde kanser sıklığı ve dağılımı üzerine bir çalışma. Türk Patoloji Dergisi 2000;16 48-52.
8. Randle HW, Roenigk RK, Brodland DG: Giant basal cell carcinoma (T3). Who is at risk? Cancer 1993;72:1624-30.
9. Lenk N, Allı N, Bilen F: 1987-1993 yılları arasında Ankara Numune Hastanesi Dermatoloji Kliniğine başvuran deri tümürlü olguların değerlendirilmesi. Türkdern 1996;30:21-4.
10. Yazıcı AC, Ünal S, İkizoğlu G, Köktürk A, Baz K, Cinel L, Koca A: Superficial basal cell carcinoma of the scalp mimicking seborrheic dermatitis. Scand J Plast Reconstr Surg Hand Surg 2006;40:54-6.
11. Lorenzini M, Gatti S, Giannitrapani A: Giant basal cell carcinoma of the thoracic wall: a case report and review of the literature. Br J Plast Surg 2005;58:1007-10.
12. Kovarik CL, Stewart D, Barnard JJ: Lethal basal cell carcinoma secondary to cerebral invasion. J Am Acad Dermatol 2005;52:149-51.
13. Lam DG, Ragoowansi R, Powell BW: Basal cell carcinoma of the scalp with spinal metastasis. J R Soc Med 1998;91:539-40.
14. Mikhail GR, Boulos Rs, Knighton RS, Rogers JS, Malik G, Didmars DM Jr, Nichols RD: Cranial invasion by basal cell carcinoma. J Dermatol Surg Oncol 1986;12:459-64.
15. Parizel PM, Dirix L, Van den Weyngaert D, Lambert JR, Scalliet P, Van Oosterom AT, DeSchepper AM: Deep cerebral invasion by basal cell carcinoma of the scalp. Neuroradiology 1996;38:575-7.
16. Ko CB, Walton S, Keczes K: Extensive and fatal basal cell carcinoma: a report of three cases. Br J Dermatol 1992;127:164-7.
17. Kikuchi M, Yano K, Kubo T, Hosokawa K, Yamaguchi Y, Itami S: Giant basal cell carcinoma affecting the lower abdominal, genital and bilateral inguinal regions. Br J Plast Surg 2002;55:445-8.
18. Manstein CH, Gottlieb N, Manstein ME, Manstein G: Giant basal cell carcinoma: a series of seven T3 tumors without metastasis. Plast Reconstr Surg 2000;106:653-6.
19. Kokavec R, Fedeles J: Giant basal cell carcinomas: A result of neglect? Acta Chir Plast 2004;46:67-9.
20. Schroder M, Kestlmeier R, Schlegel J, Trappe AE: Extensive cerebral invasion of a basal cell carcinoma of the scalp. Eur J Surg Oncol 2001;27:510-1.
21. Goring HD, Rath FW, Ziemer A, Panzner M: Fatal course of basalioma terebrans caused by brain abscess with brain compression and hemorrhagic anemia. Dermatol Monatsschr 1989;175:251-5.
22. Schwartz RA, De Jager RL, Janniger CK, Lambert WC: Giant basal cell carcinoma with metastasis myelophthitic anemia. J Surg Oncol 1986;33:223-6.