

Botulinum Toksini ve Dermatolojide Kullanımı

Vahide Baysal, Mehmet Yıldırım

Süleyman Demirel Üniversitesi Tıp Fakültesi Dermatoloji Anabilim Dalı, Isparta

Özet

Nöromusküler kavşakta presinaptik nöronlardan asetilkolin salınmasını engelleyerek paralizi oluşturan botulinum toksini tedavi amaçlı olarak çeşitli hastalıklarda kullanılmış ve iyi sonuçlar alınmıştır. Bu yazıda botulinum toksininin bakteriyolojisi ve farmakolojisi incelenmiş ve dermatolojide kullanımı ile ilgili bilgiler gözden geçirilerek sunulmuştur.

Anahtar Kelimeler: Botulinum toksini, dermatoloji

Baysal V, Yıldırım M. Botulinum toksini ve dermatolojide kullanımı. TÜRKDERM 2002; 36: 92-96.

Summary

Botulinum toxin cause paralysis by means of blocking the release of acetylcholine from presynaptic neurons in neuromuscular end plate, used in several diseases therapeutically and good results are achieved. In this article, bacteriology and pharmacology of the botulinum toxin and its clinical use in dermatology is reviewed.

Key Words: Botulinum toxin, dermatology

Baysal V, Yıldırım M. Botulinum toxin and use in dermatology. TÜRKDERM 2002; 36: 92-96.

İnsan aklı dünyanın bilinen en etkili toksinini evcilleştirmiş, insan sağlığı ve güzelliğinin hizmetine sunmuştur. Botulinum toksini (BT)'nin terapötik kullanımı 1970'li yıllarda Dr Alan Scott'un şaşılık tedavisinde yeni tedavi arayışları sonucu ortaya çıkmıştır^{1,2}. BT'nin hayvanlar üzerinde denenmesinden sonra, 1981 tarihinde insanlarda şaşılık tedavisinde kullanılmaya başlanmıştır. BT kullanılan olgularda yüzdeki kırışıklıkların düzeldiği dikkati çekmiş ve 1980'li yılların sonlarına doğru toksin estetik amaçlarla kullanılmaya başlanmıştır. BT kullanılan olgularda yüzde terleme değişikliklerinin olması, toksinin hiperhidrozis tedavisinde kullanılabileceğini düşündürmüştür. BT, 1997 yılından itibaren hiperhidrozis tedavisinde kullanılmaya başlanmıştır^{3,7}.

Günümüzde BT birçok hastalığın tedavisinde kullanılmaktadır (Tablo I). BT şaşılık, blefarospazm ve fasyal distoni tedavisinde 12 yaş ve üzerindeki hastalar için FDA onayı almıştır^{3,8}.

Bakteriyoloji ve Farmakoloji

BT, gram (+), anaerobik bir bakteri olan *Klostridium botulinum* tarafından üretilen bir nörotoksindir. Toksin çizgili kaslarda gevşek tip paralizi oluşturur^{7,9}. Toksinin serolojik olarak ayırt edilebilen 8 serotipi vardır, bunlar tip A, B, C1, C2, D, E, F ve G'dir. Günümüzde sadece en etkili olan tip A kullanılmaktadır^{4,10-12}.

BT'nin yapısı incelendiğinde birbirine disülfid bağı ile bağlanan 50-kd hafif ve 100-kd ağır zincirden oluştuğu görülmektedir^{8,13,14}.

BT nöromusküler kavşakta presinaptik nöronlardan asetilkolin salınmasını inhibe ederek etkili olur. Bu etki dört basamakta oluşur; bağlanma, internalizasyon, translokasyon ve inhibisyon. Birinci basamakta toksin ağır zinciri vasıtasıyla presinaptik nörondaki spesifik reseptörlere bağlanır, ikinci basamakta enerji bağımlı endositozis ile sitoplazmaya geçer. Burada tam açıklanamayan bir mekanizma ile hafif ve ağır zincir birbirinden ayrılır ve hafif zincir yer değiştirir. Son basamakta hafif zincir asetilkolin salınmasında rol oynayan bir protein olan sinaptozomal associated protein 25 (SNAP 25)'e bağlanarak asetilkolin salınmasını inhibe eder (Resim 1). Toksinin asetilkolin sentez ve depolanması üzerine etkisi yoktur^{8,13,14,15}.

BT'nin etkisi uygulandıktan 24-72 saat sonra görülmeye başlar ve 7-14 gün içerisinde etkisi tam olarak ortaya çıkar. Toksinin etkisi irreversibldir ancak klinik olarak bakıldığında, kas fonksiyonlarının bir süre sonra geriye döndüğü görülür. Bu durum nörogenezis ile açıklanabilir. Toksin enjeksiyonundan sonra organizma kaslar ile fonksiyonel sinir uçları arasında ilişki kurmaya çalışır ve sinir uçlarında aksonal filizlenmeler gelişir. Yeniden programlanma ve reorganizasyon işlemlerinden sonra asetilkolin salınmaya başlar. Bu süreç 3-6

Alındığı Tarih: 28.01.2002 **Kabul Tarihi:** 04.06.2002

Yazışma Adresi: Dr. Vahide Baysal, Süleyman Demirel Üniversitesi Tıp Fakültesi, Dermatoloji Anabilim Dalı, Isparta
Tel: 0246 237 17 27 / 2868, Fax: 0246 237 17 62

ayı alır ve 3-6 ay sonra kas fonksiyonları geriye döner. Tekrarlanan enjeksiyonlarda toksinin etki süresi uzar¹⁵⁻¹⁷.

BT potent nötralizan antikor oluşturma yeteneğine sahip bir proteindir. Yüksek doz toksin ile tedavi edilen olguların % 3-5'inde antikor oluşumu gözlenir. Antikor gelişmesinde rol oynayan faktörler tam olarak bilinmemekle birlikte, tek seansta 300 ünite veya daha yüksek dozların kullanılması, 1 aydan sık enjeksiyon yapılması ve toksinin sistemik dolaşıma geçmesinin önemli olduğu düşünülmektedir. BT tip A'ya karşı antikor oluşumunun saptanması ile tip B ve F' nin tedavide kullanılabilmesi için çalışmalara başlanmıştır. Serotipler arasında çapraz reaksiyon olmadığı kabul edilmektedir^{1,15,18-20}.

Toksinin birimi "mouse" ünitedir. Bir mouse ünite, bir grup dişi Swiss-Webster faresinin %50'sini öldüren toksin miktarına eşittir. İnsanlarda toksik doz kesin olarak bilinmemekle birlikte, 70 kg lık bir kişi için 2500-3000 ünite olduğu düşünülmektedir (40U/kg)^{8,15,21}.

BT, klostridium botulinum kültüründen kolayca izole edilir ve kullanılabildiği kadar toz halinde -5°C veya daha düşük sıcaklıklarda saklanır. Günümüzde toksinin Botox ve Dysport isimli 2 ticari preparatı vardır. Botox, Amerika ve ülkemiz dahil birçok ülkede kullanılmaktadır. Dysport ise İngiltere'de kullanılmaktadır. Bir şişe Botox'da 100 ünite, Dysport'ta ise 500 ünite toksin bulunur^{14,21,22}.

Toksin kullanılmadan önce sulandırılmalıdır, sulandırma işlemi için steril serum fizyolojik kullanılır. Bazı yazarlar sulandırma esnasında koruyucu olarak %0,9 benzil alkol ilave ederken, genel görüş koruyucuya gerek olmadığı yönündedir. Bir şişe toksin 1-10 ml serum fizyolojik ile sulandırılabilir. En çok tercih edilen miktarlar bir ile dört ml arasında sulandırılmasıdır. BT enjeksiyo-

nu esnasında toksinin çevre dokuya yayılmasını önlemek ve ağrıyı azaltmak için yüksek konsantrasyonda, düşük volümde kullanılması tercih edilir²³.

BT oldukça frajildir. BT kullanıma hazırlanırken serum fizyolojik şişe içerisine oldukça yavaş olarak verilmeli şişe sallanmamalı ve çalkalanmamalıdır, yüzeyde oluşan kabarcıklar yüzey denatürasyonuna yol açarak toksinin etkisiz kalmasına neden olur. Isı ve pH değişiklikleri de toksini inaktive eder^{8,23,24}.

BT hazırlandıktan sonra kısa süre içerisinde kullanılmalıdır. Üreticiler hazırlandıktan sonra dört saat içinde kullanılmasını önermektedirler. Bu konuda yapılan çalışmalarda 12 saatte toksinin aktivitesinin %44'ünü kaybettiğini bildiren yazarlar olduğu gibi, 30'uncu günde aktivitesini kaybetmediğini bildirenler de vardır. BT'nin bir hafta ya da daha kısa sürede tüketilmesi önerilmektedir. BT hazırlandıktan sonra 2-8°C'de saklanabilir^{21,23}.

Toksin enjeksiyonlarından önce lokal anestezi uygulanması konusunda çelişkili görüşler mevcuttur. Bazı yazarlar lokal anestezi uygulanmasını gereksiz hatta rölatif kontrendikasyon olarak kabul ederken, bazıları topikal anestetiklerin kullanılmasının uygulama kolaylığı sağlayacağını bildirmektedirler²².

BT'nin genellikle kas içerisine yapılması gereklidir. Bu nedenle EMG eşliğinde uygulanabilir. Ancak yazarların çoğu EMG kullanılmasına gerek olmadığını düşünmektedir. EMG'nin daha önce uygulanan tedavinin başarısız olduğu veya komplikasyon geliştiği durumlarda kullanılması önerilmektedir¹².


BT değişik hastalıkların tedavisinde kullanılmaktadır. BT endikasyonları Tablo I' de gösterilmiştir.

Dermatolojide BT Kullanımı

Botulinum toksininin dermatolojide başlıca iki kullanım alanı vardır:

- Kırışıklık tedavisi
- Hiperhidrozis tedavisi

Kırışıklıkların oluşmasında yaş, heredite, solar dejenerasyon, yerçekimi ve kasların aşırı çalışması gibi değişik faktörler rol oynar. BT kasların aşırı çalışması sonucu oluşan yeni dinamik kırışıklıkların tedavisinde etkilidir. Tedavide amaç kırışıklığın oluşmasında rol oynayan kasın tam paralizisi veya zayıflatılmasıdır. BT'nin kırışıklık tedavisinde en çok başarılı oldu-



Resim 1. Botulinum toksininin etki mekanizması⁸

Tablo I: BT endikasyonları


Oftalmolojik	Strabismus Akut okulomotor sinir paralizisi Nistagmus
Nörolojik	Blefarospazm Fasiyal distoni Spazmodik tortikollis Meige sendromu Spazmodik disfoni Sabit distoni Hemifasiyal spazm Serebral palsi Stroke sonrası spastisite Posttravmatik spastisite Multipl skleroz sekelleri Tik Palatal myoklonus Tremor
Dermatolojik	Kırışıklık tedavisi Esansiyel hiperhidrozis
Diğer	Akalazya Anal fissür Masseter hipertrofisi

ğu yer yüzün 1/3 üst kısmı yani alın, glabellar bölge ve göz kenarı kırışıklıklardır. Bu alanların dışında boyundaki ve yüzün alt yarısındaki kırışıklıkların tedavisinde de kullanılabilir.^{16,25-28,29}

Glabellar bölgedeki kırışıklıkların oluşmasında en önemli rolü korrugatör süpersili ve proserus kası oynar. Frontal kas ve depresör süpersili, kırışıkların oluşmasına katkıda bulunur. Glabellar kırışıkların tedavisinde; orta derecede kırışıklı olan kadın olgularda kasın medyal ucunun hemen üzerine, bunun 1 cm üzerine ve glabellar bölgenin orta noktasına toksin enjekte edilir (Resim 2). Her bir enjeksiyonda 2,5-5 ünite toksin kullanılabilir. Daha derin kırışıklıkları olan kadınlarda ve erkek olgularda bu enjeksiyon yerlerine ilave olarak midpupillar bölgenin hemen üzerine ek enjeksiyonlar yapılabilir. Glabellar bölge kırışıklıklarının tedavisinde kadınlarda total 20-35 U, erkeklerde total 35-50 U toksin kullanılabilir.^{17,22,31-33} Glabellar bölge tedavisinde en sık görülen komplikasyon üst göz kapağı pitozsidir. Pitozis sıklıkla 1-2 mm dir ve genellikle spontan olarak 1-2 haftada düzeler. Pitozisin düzelmediği durumlarda %0,5 apraclonidin damla kullanılabilir. Diğer bir komplikasyon, depresör süpersili kasının paralizisi ile oluşan, kaşların medyal kısımlarının elevasyonudur.^{15,31,34,35}

Göz kenarı kırışıklıklarının oluşmasında, orbikularis okuli kasının aşırı çalışması rol oynar. Bu kasın önemli fonksiyonları vardır ve tam paralizisinden çok zayıflatılması arzu edilir. Kırışıklıkların tedavisinde lateral kantusun 1,5 cm uzağına veya kemik çıkıntının 1 cm uzağına, bunun 1-1,5 cm altına ve biraz medyaline toksin enjekte edilir (Resim 3). Her bir enjeksiyonda 3-6 ünite toksin kullanılır. Bu enjeksiyonlar yeterli olmazsa, 3. ve 4. enjeksiyonlar yapılır. Göz kenarı kırışıklıklarının tedavisinde total 6-12 ünite toksin kullanılır.^{15,29,31,36,37} Yüz bölgesine yüz gerdime ya da blefaroplasti gibi operasyonlar uygulanan ve "crow's feet"i (kaz ayağı) olan hastalara intraoperatif olarak orbikularis okuli kasına BT enjeksiyonu ile de oldukça iyi sonuçlar alınmıştır.^{37,38} Göz kenarı kırışıklıklarının tedavisi esnasında diplopi, ektropiyon, alt göz kapağının sarkması görülebilir. Göz kapağı çevresine tekrarlayan BT uygulamaları sonucunda zigomatikus major kası denervasyonuna bağlı olarak Bell's paralizisini andıran üst dudak pitozisi ve asimetric gülüş ortaya çıkabilir. Komplikasyonların önlenmesi için;

- kemik çıkıntının en az 1 cm uzağına enjeksiyon yapılması
- lateral kantustan geçen vertikal çizginin medyaline geçilmemesi
- zigomanın alt ucuna enjeksiyon yapılmaması önerilmektedir.^{22,31,35,36,40,41}



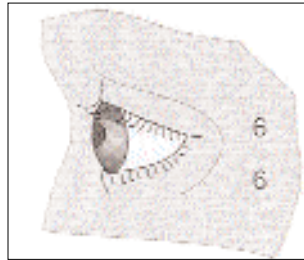
Resim 2. Glabellar bölge kırışıklıklarında toksin uygulanması³¹

Horizontal alın çizgilerinin oluşmasında frontal kasın aşırı çalışması rol oynar. Alın çizgilerinin tedavisinde frontal kasın tam paralizisi değil, zayıflatılması istenir. Frontal kasın tam paralizisi ile kaşlarda düşüklük olabilir. Bunun için alın bölgesine çok sayıda, 2-4 ünite gibi düşük dozlarda enjeksiyon yapılır. Bu enjeksiyonlar yeterli olmazsa, alın orta kısmına ek enjeksiyonlar yapılabilir (Resim 4). Alın yan kısımlarına enjeksiyondan kaçınılmalıdır. Alın kırışıklıkları için total 15-25 ünite toksin kullanılabilir.^{30,31} Alın kırışıklıklarının tedavisinde kaş düşüklüğü oluşabilir. Olgularda kaş düşüklüğü oluşmuş ise medyal ve lateral kaş depresörleri içine toksin enjekte edilerek kaşların elevasyonu sağlanabilir.³⁵

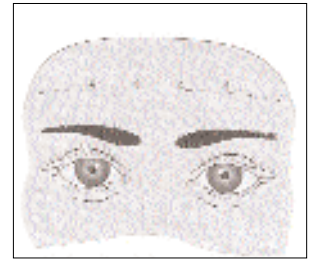BT platismal bandlar ve horizontal boyun kırışıklıklarının tedavisinde de kullanılabilir. Kırışıklıkların oluşmasında platizma kasının aşırı çalışması ve dejenerasyonu rol oynar.^{42,43} Tedavide olgulara platizma kasını kasma söylenir ve kasılan platismal bandlar elle tutularak, 1-15 cm aralıklarla her bir banda 3-5 enjeksiyon yapılır. Toksin dozu, olgunun durumuna göre 5-10 ünite arasında değişebilir.^{42,44} Horizontal boyun çizgilerinin tedavisinde kırışıklıklar içine 2-3 cm aralıklarla toksin enjekte edilir. Platizmal bandlar ve boyun kırışıklıklarının tedavisinde total 50-100 ünite kullanılabilir. Platizmal bandlar ve boyun kırışıklıklarının tedavisinde eğer yüksek dozlar kullanılır ve derine enjeksiyon yapılacak olursa boyun fleksör kaslarında zayıflık ve disfaji görülebilir.^{35,42,45,46}

BT yüzün alt yarısındaki kırışıklıkların tedavisinde de kullanılabilir. Üst dudaktaki az sayıdaki derin kırışıklıkların tedavisinde orbikularis oris kası içine, sarkık ağız köşeleri için depresör anguli oris kası içine, çenedeki kırışıklıklar için mentalis kası içerisine, burun kenarındaki kırışıklıklar için nazal kas içine toksin enjekte edilebilir. Yüzün alt yarısındaki kasların önemli fonksiyonları vardır bu nedenle tam paralizilerinden çok zayıflatılmaları istenir. Komplikasyon olarak ağızın tam kapanamaması, ağızdan salya akması, felçli yanağın ısırılması ve asimetric gülüş ortaya çıkabilir.^{22,24,31}

Kırışıklıkların tedavisinde etkiyi objektif olarak değerlendirebilmek için dijital görüntü analizlerinden faydalanılabilir.⁴⁷ BT'nin bir diğer endikasyonu hiperhidrozisdir. Hiperhidrozis tedavisinde değişik yöntemler kullanılabilir.⁴⁸⁻⁵⁰ Bu yöntemler tedavide yetersiz kalmakta veya antikolinergik ilaçlarda olduğu gibi ciddi yan etkiler gösterebilmektedir. Bu nedenle BT primer hiperhidrozislerin tedavisinde ümit verici bir tedavi



Resim 3. Göz kenarı kırışıklıklarında toksin uygulanması³¹



Resim 4. Alın kırışıklıklarında toksin uygulanması³¹

yöntemi olarak görülmektedir. Hiperhidrozisli olgularda BT kullanımıyla hastaların yaşam kalitesinde artma olduğu bildirilmiştir⁵¹. BT hiperhidroziste, ektrin ter bezlerini inerve eden kolinerjik sempatik sinirleri inhibe ederek etkili olur ve Frey sendromu, palmar-plantar ve aksiller hiperhidrozis tedavisinde kullanılabilir^{28,45,52}. Hiperhidroziste nişasta-iyot testi ile aşırı terleyen bölgelerin haritası çıkarılır, bu bölgeler 2 cm aralıklarla çizilen yatay ve dikey çizgiler ile karelere bölünür, her bir kareye 2-3 ünite toksin intrakutan-subkutan olarak enjekte edilir. Her bir aksiller bölge için 30-50 ünite, her bir palmar bölge için 35-120 ünite toksin enjekte edilebilir. Palmo-plantar bölge enjeksiyonları çok ağrılı olduğundan uygulamadan 30 dakika önce medyan, ulnar, tibialis posterior ve sural sinir bloğu uygulanır^{37,52,59}.

Palmar hiperhidrozis tedavisinde enjeksiyonlar çok sayıda, zaman alıcı ve ağrılı olduğu için dermojet kullanılması düşünülebilir. Bir çalışmada dermojet ile enjektör kullanımı karşılaştırılmış, dermojet kullanan olgularda ağrı ve tedavi etkinliği daha az olarak saptanmıştır⁶⁰.

Hiperhidrozis tedavisinde komplikasyonlar oldukça azdır, palmar bölge enjeksiyonlarında, enjeksiyonlar derin yapılırsa el kaslarında güçsüzlük oluşabilir. Bunun için daha çok intrakutan uygulama tercih edilmelidir^{61,62}.

Bu iki indikasyon dışında Lapiere ve ark. aksiller bölgede Hailey Hailey hastalığı olan bir vakada yaptıkları düşük doz BT uygulaması ile olumlu sonuç aldıklarını ve intertriginöz bölgeleri tutan Hailey Hailey hastalığında BT'nin etkili ve güvenilir bir alternatif olduğunu bildirmişlerdir⁶³.

BT, hamilelikte, emziren annelerde, toksin veya human albumine karşı hipersensitivitesi olanlarda, aminoglikozid, penisilamin, kinin, siklosporin ve kalsiyum kanal blokeri kullananlarda, myastenia gravis, Eaton-Lambert gibi nöromuskuler hastalığı olanlarda kontrendikedir^{9,14,35,64}.

BT'nin yan etkileri oldukça azdır. BT kullananlarda bulantı, halsizlik, yorgunluk, EMG değişiklikleri, eritem, ödem, ekimoz, baş ağrısı, hipoestezi ve kas güçsüzlüğü görülebilir^{14,22,62,65,66}.

BT kırışıklıkların tedavisinde tek başına veya lazer, cerrahi gibi diğer tedavi yöntemleri ile birlikte kullanılabilir⁶⁷. BT uygulamaları doğru olarak yapıldığında komplikasyonlarının oldukça az olduğu görülmektedir. Ancak toksinin 3-6 ayda bir tekrarlanması gereklidir. Uzun süre kullanımı ile oluşacak yan etkilere ait henüz elimizde yeterince veri yoktur. Hiperhidrozis tedavisinde ise özellikle diğer tedavilere cevap vermeyen olgularda kullanılabilir.

Kaynaklar

1. Laskawi R: Combination of hypoglossal-facial nerve anastomosis and botulinum toxin injections to optimize mimic rehabilitation after removal of acoustic neuromas. *Plast Reconstr Surg* 1997; 99:1006-11.

- Carruthers A, Carruthers J: Cosmetic uses of Botulinum A Exotoxin. *Tissue Augmentation in Clinical Practice Procedures and Techniques*. Ed. Klein AW. Marcel Dekker Inc. 1998; 207-233.
- Jankovič J, Mitchell EB: Botulinum toxin; historical perspective and potential new indications. *Muscle Nerve* 1997; Supp 6: 129-45.
- Raj PP: Botulinum toxin in the treatment of pain associated with musculoskeletal hyperactivity. *Current Review of Pain* 1997; 1: 403-16.
- Carruthers A, Carruthers J: History of cosmetic use of botulinum A exotoxin. *J Dermatol Surg* 1998; 24(11): 1168-70.
- Brin FM: Botulinum toxin: new and expanded indications. *European Journal of Neurology* 1997; 4(supp 2); 559-65.
- Aoki KR, İsmail M, Tong-Liu O, Bror B, Wheeler LA: Botulinum toxin type A: from toxin to therapeutic agent. *European Journal of Neurology* 1997; 4(supp 2): 1-3.
- Benedetto AV: The cosmetic uses of Botulinum toxin type A. *Int J Dermatol* 1999; 38: 641-55.
- Guerrisi J, Sarkissian P: Local injection into mimetic muscle of Botulinum toxin A for the treatment of facial lines. *Ann Plast Surg* 1997; 39: 447-53.
- Dolly OJ: Therapeutic and research exploitation of botulinum neurotoxins. *European Journal of Neurology* 1997; 4(supp 2): 5-10.
- Blitzer A, Brin MF, Keen MS, Aviv JE: Botulinum toxin for the treatment of hyperfunctional lines of the face. *Arch Otolaryngol Head Neck Surg* 1993; 119: 1018-22.
- Klein AW, Mantell A: Electromyographic Guidance in Injecting Botulinum toxin. *Dermatol Surg* 1998;24(11): 1184-6.
- Brin MF: Botulinum toxin: Chemistry, pharmacology, toxicity, and immunology. *Muscle Nerve* 1997;6(supp): 146.
- Huang W, Foster JA, Rogachefsky AS. Pharmacology of botulinum toxin. *J Am Acad Dermatol* 2000;43:249-59.
- Carruthers A, Kiene K, Carruthers J: Botulinum A exotoxin use in clinical dermatology. *J Am Acad Dermatol* 1996; 34: 788-97.
- Blitzer A, Binder WJ, Aviv JE, Keen MS, Brin MF: The management of hyperfunctional facial lines with botulinum toxin. A collaborative study of 210 injection sites in 162 patients. *Arch Otolaryngol Head Neck Surg* 1997; 123: 389-92.
- Huang W, Rogachefsky AS, Foster JA: Browlift with botulinum toxin. *Dermatol Surg* 2000;26:55-60.
- Borodic G, Johnson E, Goodnough M, Schantz E: Botulinum toxin therapy, immunologic resistance and problems with available materials. *Neurology* 1996;26:26-9.
- Dressler D: Botulinum toxin therapy failure: causes, evaluation procedures and management strategies. *European Journal of Neurology* 1997; 4(supp 2): 567-70.
- Binder WJ, Blitzer A, Brin MF: Treatment of hyperfunctional lines of the face botulinum toxin A. *Dermatol Surg* 1998; 24(11): 1198-205.
- lowe NJ: Botulinum toxin type A for facial rejuvenation United States and United Kingdom Perspectives. *Dermatol Surg* 1998; 24(11): 1216-8.
- Edelstein C, Shorr N, Jacobs J, Balch K, Goldberg R: Oculoplastic experience with the cosmetic use of Botulinum A exotoxin. *Dermatol Surg* 1998; 24(11):1208-12.
- Klein AW: Dilution and storage of Botulinum toxin. *Dermatol Surg* 1998; 24(11): 1179-80.
- Fulton JE: Botulinum toxin, The Newport Beach Experience. *Dermatol Surg* 1998; 24(11): 1219-24.
- Guyuron B, Huddleston SW, Koch RJ, Troell RJ, Goode RL: Aesthetic indications for botulinum toxin injection. *Plast Reconstr Surg* 1994;93:913-8.

26. Fagien S: Botox for the treatment of dynamic and hyperkinetic facial lines and furrows: Adjunctive use in facial aesthetic surgery. *Plast Reconstr Surg* 1999; 103: 701-13.
27. Keen M, Blitzer A, Aviv J, Binder W, Prystowsky J, Smith H, Brin M: Botulinum toxin A for hyperkinetic facial lines: Result of a double-blind, placebo-controlled study. *Plast Reconstr Surg* 1994; 94: 94-9.
28. Markey AC: Botulinum A exotoxin in cosmetic dermatology. *Clin Exp Dermatol* 2000;25:173-5.
29. Ahn KY, Park MY, Park DH, Han DG: Botulinum toxin A for the treatment of facial hyperkinetic wrinkle lines in Koreans. *Plast Reconstr Surg* 2000;105:778-84.
30. Wieder Joshua M, Moy RL: Understanding botulinum toxin: surgical anatomy of the frown forehead, and periocular region. *Dermatol Surg* 1998; 24(11): 1172-4.
31. Carruthers A, Carruthers J: Clinical indications and injection technique for the cosmetic use of botulinum A exotoxin. *Dermatol Surg* 1998; 24(11):1189-94.
32. Huilgol SC, Carruthers A, Carruthers JDA: Raising eyebrows with botulinum toxin. *Dermatol Surg* 1999;25:373-6.
33. Pribitkin EA, Greco Timothy M, Goode RL, Keane WM: Patient selection in the treatment of glabellar wrinkles with botulinum toxin type A injection. *Arch Otolaryngol Head Neck Surg* 1997;123: 321-6.
34. Lowe NJ, Maxwell A, Harper H: Botulinum A exotoxin for glabellar folds: A double-blind, placebo-controlled study with an electromyographic injection technique. *J Am Acad Dermatol* 1996; 35: 569-72.
35. Matarasso SL: Complications of Botulinum A exotoxin for hyperfunctional lines. *Dermatol Surg* 1998; 24(11): 1249-54.
36. Flynn TC, Carruthers JA, Carruthers JA: Botulinum A toxin treatment of the lower eyelid improves infraorbital rhytides and widens the eye. *Dermatol Surg* 2001;27:703-8.
37. Rhesa MPM, Tina SA: Periorbital rejuvenation: A review of dermatologic treatments. *Dermatol Surg* 1999; 25: 1-9.
38. Guerriasi JO: Intraoperative injection of botulinum toxin A into orbicularis oculi muscle for the treatment of crow's feet. *Plast Reconstr Surg* 2000;105:2219-25.
39. Fagien S: Intraoperative injection of botulinum toxin A into orbicularis oculi muscle for the treatment of crow's feet. *Plast Reconstr Surg* 2000;105:2226-8.
40. Matarasso SL, Matarasso A: Treatment guidelines for botulinum toxin type A for the periocular region and a report on partial upper lip ptosis following injections to the lateral canthal rhytids. *Plast Reconstr Surg* 2001;108:208-14.
41. Fagien S: Treatment guidelines for botulinum toxin type A for the periocular region and a report on partial upper lip ptosis following injections to the lateral canthal rhytids. *Plast Reconstr Surg* 2001;108:215-7.
42. Matarasso A, Matarasso SL, Brandt FS, Bellman B: Botulinum A exotoxin for the management of platysma bands. *Plast Reconstr Surg* 1999; 103: 645.
43. Hoefflin SM: Anatomy of the platysma and lip depressor muscles. *Dermatol Surg* 1998; 24(11): 1225-31.
44. Kane MAC: Nonsurgical treatment of platysmal bands with injection of botulinum toxin A. *Plast Reconstr Surg* 1999;103: 656-63.
45. Stolman LP: Treatment of hyperhidrosis. *Dermatol Clinics* 1998;16: 863-7.
46. Brondt FS, Bellman B: Cosmetic use of botulinum A exotoxin for the aging neck. *Dermatol Surg* 1998; 24(11): 1232-4.
47. Heckmann M, Hupka GS: Quantification of the efficacy of botulinum toxin type A by digital image analysis. *J Am Acad Dermatol* 2001;45:508-14.
48. Naver H, Aquilonius SM: The treatment of focal hyperhidrosis with botulinum toxin. *European Journal of Neurology* 1997; 4(supp 2): S75-S79.
49. Glogau RG: Botulinum A neurotoxin for axillary hyperhidrosis. *Dermatol Surg* 1998; 24: 817-9.
50. Schnider P, Binder M, Kittler H, Steinhoff N, Auff E: Uses of botulinum toxin. *Lancet* 1997; (349)29: 953.
51. Swartling C, Naver H, Lindberg M: Botulinum A toxin improves life quality in severe primary focal hyperhidrosis. *European Journal of Neurology* 2001;8:247-52.
52. Naumann M, Flachenecker P, Bröcker EB, Tayka KV, Reiners K: Botulinum toxin for palmar hyperhidrosis. *Lancet* 1997;349(9047): 252.
53. Bushara KO, Park DM, Jones JC, Schutta HS: Botulinum toxin A possible new treatment for axillary hyperhidrosis. *Clin Exp Dermatol* 1996; 21: 276-8.
54. Schnider P, Binder M, Auff E, Kittler H, Berger T, Wolff K: Double-blind trial of botulinum A toxin for the treatment of focal hyperhidrosis. *Br J Dermatol* 1997;136(4): 548-52.
55. Naumann M, Hotmann U, Bergmann I, Hamm H, Toyka KV, Reiners K: Focal hyperhidrosis: Effective treatment with intracutaneous botulinum toxin. *Arch Dermatol* 1998; 134: 301-4.
56. Shelley WB, Talanin NY, Shelley ED: Botulinum toxin therapy for palmar hyperhidrosis. *J Am Acad Dermatol* 1998; 38: 227-9.
57. Odderson IR: Axillar hyperhidrosis: treatment with botulinum toxin A. *Arch Phys Med Rehabil* 1998; 79: 350-2.
58. Odderson IR: Hyperhidrosis treated by botulinum A exotoxin. *Dermatol Surg* 1998; 24(11): 1237-41.
59. Fujita M, Mann T, Mann O, Berg D: Surgical pearl: Use of nerve blocks for botulinum toxin treatment of palmar-plantar hyperhidrosis. *J Am Acad Dermatol* 2001;45:587-9.
60. Naumann M, Bergmann I, Hotmann U, Hamm H, Reiners K: Botulinum toxin for focal hyperhidrosis: technical considerations and improvements in application. *Br J Dermatol* 1998; 139(6): 1123-4.
61. Schnider P, Binder M, Kittler H, Dimer P, Storkel D, Wolff K, Auff E: A randomized, double-blind, placebo-controlled trial of botulinum A toxin for severe axillary hyperhidrosis. *Br J Dermatol* 1999; 140(4): 677-80.
62. Swartling C, Farnstrand C, Abt G, Stalberg E, Naver H: Side-effects of intradermal injections of botulinum A toxin in the treatment of palmar hyperhidrosis: a neurophysiological study. *European Journal of Neurology* 2001;8:451-6.
63. Lapiere JC, Hirsh A, Gordon KB, Cook B, Montalvo A: Botulinum toxin type A for the treatment of axillary Hailey-Hailey disease. *Dermatol Surg* 2000;26:371-4.
64. Ellis DAF, Chi PL, Tan AKW: Facial rejuvenation with botulinum. *Dermatology Nursing* 1997; 9(5): 329-33.
65. Cox NH, Duffey P, Royle J: Fixed drug eruption caused by lactose in an injected botulinum toxin preparation. *J Am Acad Dermatol* 1999; 40(2): 263-4.
66. Garner W: Review of the use of botulinum toxin for aesthetic improvement. *Ann Plast Surg* 1996; 36: 192.
67. Tina BW, Tina SA: Effect of botulinum toxin type A on movement-associated Rhytides following CO2 laser resurfacing. *Dermatol Surg* 1999; 25: 259-61.