

## STEROTAKTİK NÖROŞİRURJİK GİRİŞİM İLE BİYOPSİ SIRASINDA ANESTEZİ YÖNETİMİ

### ANESTHESIA MANAGEMENT DURING BIOPSY WITH STEREOTACTIC NEUROSURGERY INTERVENTION

Dr. Ayça Tuba DUMANLI ÖZCAN\*  
Dr. Mustafa AKSOY\*\*  
Dr. Ezgi ERKİLİÇ\*  
Dr. Erdal ÖZCAN\*  
Dr. İsmail BOZKURT\*\*\*  
Dr. Ercan Bozkurt\*\*\*

\* Ankara Atatürk Eğitim Araştırma Hastanesi, Anestezi ve Reanimasyon Kliniği

\*\* Yıldırım Beyazıt Üniversitesi Tıp Fakültesi, Anestezi ve Reanimasyon AD

\*\*\* Ankara Atatürk Eğitim Araştırma Hastanesi, Beyin Cerrahisi Kliniği

**Yazışma Adresi/Correspondence:**  
Uzm.Dr. Ayça Tuba DUMANLI ÖZCAN  
Ankara Atatürk Eğitim Araştırma Hastanesi  
Anestezi ve Reanimasyon Bölümü  
06800 Bilkent Ankara  
Tel no: 05057154125  
Fax no: 03122912525  
E-mail: draycaozcan@gmail.com

#### ÖZET

Küçük derin yerleşimli lezyonlardan biyopsi alınması için sterotaktik girişimler uygulanmaktadır. Sadece radyolojik verilere dayanan ön tanıları ışığında tedavi planlaması yetersiz veya yanlış olmaktadır. Dolayısıyla stereotaktik biyopsi tedavi yönetimine önemli katkıda bulunmaktadır. Anestezi yönetimi açısından, başa yerleştirilen sterotaktik çerçeve başta hava yollarına ulaşma gücü olmak üzere bir dizi sorun oluşabilmektedir. Bu olgu sunumu ile literatürde de anestezi özellikleriyle ilgili bilgi kısıtlılığı olan bu alandaki deneyimimizi paylaşmayı amaçladık.

**Anahtar Kelimeler:** Sterotaktik biyopsi, anestezi yönetimi, intrakraniyal kitle

#### ABSTRACT

Stereotactic interventions are performed while taking biopsies from small deeply-settled lesions. Treatment planning based on the preliminary diagnosis via radiologic data only may be insufficient or false. For this reason, stereotactic biopsy provides important contributions to the treatment method. A number of difficulties such as reaching airways may occur during the anesthesia method due to the frame. We aimed to share our experience about this topic in which the knowledge about anesthesia is limited in the literature.

**Key Words:** Stereotactic biopsy, anesthesia management, intracranial mass

#### GİRİŞ

Küçük derin yerleşimli lezyonlardan biyopsi alınması için sterotaktik girişimler uygulanmaktadır. Sadece radyolojik verilere dayanan ön tanıları ışığında tedavi planlaması yetersiz veya yanlış olmaktadır<sup>1</sup>.Biyopsi yapmaktaki temel amaçlar kesin tanı için yeterli materyali güvenli şekilde almak, neoplastik doku sınırlarını kesinleştirebilmek ve seri örneklerle üç boyutlu olarak tümörün şeklinin tanımlanmasıdır<sup>2</sup>. İşlem sırasında kanama, yeni nörolojik defisit, epileptik nöbet gibi komplikasyonlar gelişebilmektedir. Bu nedenle işlem sırasında olguların anestezi açısından yakın takibine dikkat çekmeyi amaçladık.

#### OLGU

52 yaşında erkek hastanın, yaklaşık 3 aydır var olan generalize nöbet sonrası, dış merkezde Nöroloji kliniğinde ayaktan tedavi aldığı öğrenildi. Hastanın aynı zamanda multipl skleroz ön tanısı aldığı ve bu tanıya yönelik tetkiklerinin devam ettiği, bu aşamada çekilen kontrastlı kranial MR'ında yüksek parietalde orta hattın solunda yaklaşık 13x17mm boyutlarında T1 sekansında heterojen kontrast tutan lezyonu olduğu saptandı. Demyelizan hastalık öntanısı ile hastaya Beyin ve Sinir Cerrahisi kliniğinde steroid tedavisi başlandı. Geliş nörolojik muayenesinde, sol uyluk fleksiyonunda silik parezi ve uvulanın sağ deviye olması dışında ek patolojik bulgu yoktu. Ser-

vis takiplerinde lumbal ponksiyon ile beyin omurilik sıvısı alınarak Multiple Skleroz ekarte edildi. Fakat çekilen kontrastlı kranial MR ve MR spektroskopide kitle lehine net yorum alınmaması üzerine cerrahi uygun görülmedi. Nöroradyoloji konseyinde değerlendirilen hastaya sol frontoparietalde multiple lezyon nedeniyle sterotaktik biopsi planlandı. Hastamızın preoperatif değerlendirmesinde koagülopatisi ve buna yol açabilecek ilaç alımı yoktu. Operasyon odasına alınarak monitörize edildi. Hastaya girişim, süresi, gerekli hareket kısıtlamaları ile ilgili bilgi verildi. Operasyon salonunun kapısına hastanın uyanık olduğuna dair bilgi notu asıldı. Sonrasında, 1 mg midazolam intravenöz verilerek sedasyon sağlandı. Hastanın toksisite açısından kullanılabilir maksimum lokal anestezi ilaç dozu belirlenerek cerrahi ekip ile paylaşıldı. Skalpte dört alana toplamda 15 ml. Epinefrin (0,0125 mg ml<sup>-1</sup>) ve Lidokain (20 mg ml<sup>-1</sup>) (Jetosel) enjeksiyonu takiben Leksell stereotaktik çerçeve yerleştirildi (Resim 1). Sonrasında 4 lt dk<sup>-1</sup> oksijen verilerek ve noninvaziv arteriel kan basıncı, periferik oksijen saturasyonu ve EKG monitorizasyonu ile hastanın bilgisayarlı tomografi ünitesine transferi sağlandı. Bilgisayarlı Tomografi ile kontrastlı kranial aksiyel kesitler alındı. Görüntüleme sırasında kontrast madde olarak 50 ml İyoheksol (Omnipaque 350 mg ml<sup>-1</sup>) uygulanan hastanın hemodinamik parametreleri stabil seyretti. Hastaya ek sedasyon uygulanmadı. Görüntüler Micromar yazılımı ile 3 boyutlu rekonstrüksiyon haline getirildikten sonra üç eksen koordinatı ile uzay düzleminde koordinatlar elde edildi ve planlama yapıldı (Resim 2,3). Görüntüleme sonrasında hasta tekrar ameliyathaneye alındı. Maske ile 3-4 lt dk<sup>-1</sup> oksijen uygulandı. Bu süreçte hava yolu sorunları açısından LMA hazır bulunduruldu. İşlem sırasında hastanın intrakranial kanama ihtimaline karşı sistolik arter basıncı 140 mm Hg'nin altında tutulmaya çalışıldı. Ramsey sedasyon skalası değerleri 3 olacak şekilde 10 mg propofol ve 1mg midazolam iv olarak aralıklı puşe edildi. Ayrıca solunum sayısı kapnograf ile takip edildi. Ortalama 16 soluk/dk olarak seyretti. Vital parametreleri normal sınırlar içerisindeydi. baş nötr pozisyonda başlık ile gerekli saha temizliği ve %1'lik Citanest ile lokal anesteziyi takiben verteksten 2 cm sol lateralinden cilt insizyonu açıldı. Topuz ucuyla Midas Drill yardımı ile Burr Hole açıldı. 10mm çaplı biyopsi iğnesinin giriş noktası ve izleyeceği yol ayarlandı. Hedef noktasından yaklaşık 8 mm boyutlarında patolojik örneklem alındı ve frozen patolojik inceleme yapıldı. Sonucu tümoral doku ile uyumlu olmayan lenfositik inflamasyon gösteren beyin dokusu şeklinde

raporlandı. Kesin patolojik raporlama için aynı yöntem ile tekrar biyopsi alındı. Katlar anatomik usule uygun şekilde kapatıldı.

Hasta 0,1 mg flumazenil uygulanarak uyandırıldı. Peroperatif komplikasyon olmadı. Postoperatif kontrol beyin BT çekildi. Alınan örneğin lezyonun içinden alındığı teyit edildi, hemoraji veya ödem izlenmedi. Postoperatif nörolojik tabloda değişim olmadı. Hasta 3 gün gözlem altında tutulduktan sonra kontrol önerilerek ek sorunsuz taburcu edildi.

## TARTIŞMA

Stereotaktik kelimesi, Yunanca "üç-boyutlu" anlamına gelen stereo ve Latince "dokunmak" anlamına gelen taktik eklerinin bir araya getirilmesi ile oluşturulmuştur. Stereotaktik cerrahi, intrakranial yapıların uzaysal yerleşimini belirleyip, cerrahi aletlere rehberlik etme prensibine dayanır. Bu teknikte ilk basamak, cerrah tarafından skalpte periost ve cilt altını kapsayan lokal anestezi infiltrasyonu ile baş çerçevesinin kafatasına yerleştirilmesidir. Daha sonra hastanın kafasının komputere tomografi ve magnetik rezonans ile görüntülenmesi yapılır. Elde edilen görüntüler ile ilgilenilen alanın kordinatları hesaplanır ve burn hole için en uygun yer planlanır. Ameliyathanede sterotaktik çerçeve ameliyat masasına sabitlenir. Kraniotomi bölgesinin lokal anestezi ile infiltrasyonu ardından burn hole açılır. Dura açıldıktan sonra biyopsi iğnesi ilgili alana ilerletilebilir. Sterotaktik çerçeve çıkarılmadan, alınan biyopsi örneği patolojiye gönderilir ve uygun örneğin alınıp alınmadığı doğrulanır. İşlem sonrası skalp birkaç suture ile kapatılır ve çerçeve hastanın kafasından sökülür.

Stereotaktik biyopsi, fonksiyonel olarak beyin kritik bölgesinde yerleşmiş, radyolojik olarak iyi tanımlanamayan, tedavi seçimi için doku örneklemesinin gerektiği küçük ve derin yerleşimli lezyonlar ve genel anestezi ile genel durumları bozulabilecek kötü medikal tablodaki veya ileri yaştaki hastalar için uygulanmaktadır. Görüntüleme tekniklerindeki gelişmelere rağmen, sadece klinik ve radyolojik değerlendirme ile tümör biyolojisi hakkında elde edilen bilgiler bazen yetersiz kalmakta ve genellikle olguların %20'sinde magnetik rezonans görüntülerinde düşünülen tanı ile gerçek tanı birbirini ile uyuşmamaktadır<sup>1</sup>. Günümüzde kitle lezyonların ayırıcı tanıları yeni görüntüleme teknikleri ile daha kolay yapılabilirse de enfeksiyöz, vasküler, demiyelinizan, enflamatuar veya nekrotik lezyonlar gibi tümöral olmayan patolojiler tümöral lezyonlar ile

karıştırılabilmektedir. Kratimenos ve ark.<sup>3</sup>, sadece görüntüleme tekniklerine dayanarak konulan tanılarının %10 ile %15 arasında hatalı olduğunu belirlemişlerdir. Biopsi sonucu bir tanıya ulaşabilme olarak bilinen tanısal değer, stereotaktik biyopsi serilerinde %89 ile %100 arasında bildirilmiştir<sup>4</sup>. Hall<sup>5</sup>, ise 7471 stereotaktik biyopsi işlemini içeren metanalizi sonucu, %91 tanısal değer saptamıştır.

Olgumuzda görüntüleme yöntemleri ile intrakranyal lezyonların varlığı ve yeri konusunda bilgi sağlanmış, ancak lezyonların multiple olması ve makroskopik olarak normal beyin dokusundan ayırtdilmesinin zor olması nedeniyle histopatolojisine yönelik tanıda ise stereotaktik biyopsi planlanmıştır.

Anestezik yönetim açısından öncelikle hastayla yeterli iletişim kurulması, prosedür ile ilgili bilgi verilerek işleme bağlı anksiyetesinin giderilmesi önerilmektedir. Sedatif ajan olarak midazolam ön plana çıkmaktadır. Sonrasında ise skalpte anestezi için lokal anestezi infiltrasyonu veya sinir blokları kullanılmaktadır. Bu tür olgularda ameliyathanede sedasyon amacıyla propofol ya da deksmedetomidin infüzyonu ve düşük doz fentanil veya remifentanil tercih edilebilmektedir<sup>6</sup>.

Baş çerçevesi nedeniyle hava yoluna ulaşım kısıtlıdır ve işleme başlanmadan önce hava yoluna ulaşım stratejileri belirlenmesi, çerçevenin hızlıca uzaklaştırılması konusunda bilgi sahibi olunması öngörülmektedir<sup>7</sup>. Sedasyona bağlı havayolu sorunlarından kaçınılmaktadır.

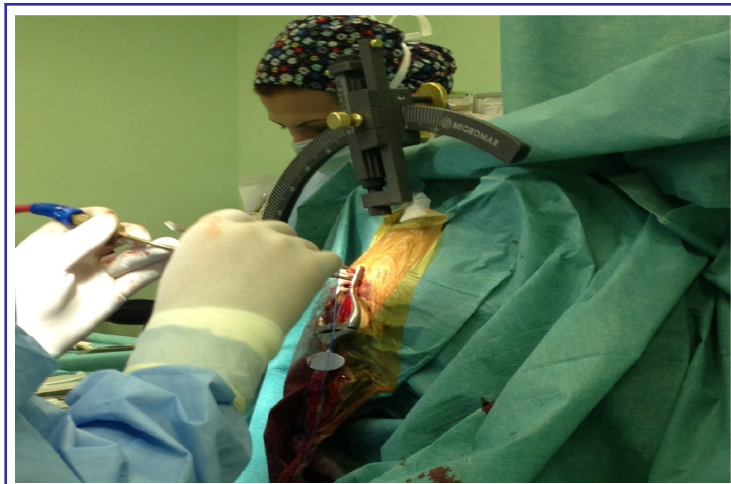İnvasiv stereotaktik nöroşirurji sırasında komplikasyon olarak intrakranial kanama her zaman bir olasılıktır. Preoperatif değerlendirme sırasında kanama profili ve pıhtılaşmayı bozucu ilaç öyküsü gözden geçirilmelidir.

Anestezi ekibi olarak kanamanın tanınması, ciddiye-tine göre tedavi planlaması ve acil kraniyotomiye hazırlıklı olunması önerilmektedir<sup>7</sup>. 500 olguluk bir seride kanama oranı % 0.4 olduğu bildirilmiştir<sup>8</sup>. Başka bir çalışmada ise %8 oranında kanama komplikasyonu tespit edilmiştir<sup>9</sup>. Yapılan çalışmalarda kan koagülasyon değerlerinin ve kan basıncının normal sınırlarda tutulması kanama riskini azalttığı gösterilmiştir<sup>9,10</sup>.

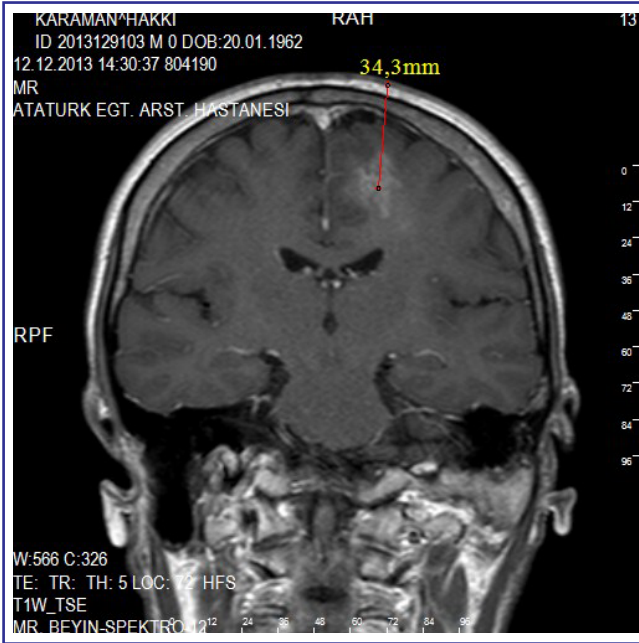
Cerrahi sırasında yarı oturur pozisyon verildiği için hava embolisi riski mevcuttur. Lokal anestezi altındaki uyanık hastada derin inspirasyonu takiben öksürük hava embolisinin en önemli bulgusudur<sup>11</sup>. Anestezi takibinde düzensiz soluma, hava açlığı, öksürük ve göğüs ağrısı gibi hava embolisi semptomları açısından dikkatli olunması gerekmektedir. Ayrıca anestezi uygulaması sırasında bu hastalarda beyin önceki görüntüsüne göre rölatif olarak yerdeğiştirmemesi için hipokapniden kaçınılması önerilmektedir<sup>6</sup>.

Günümüzde ameliyathane şartlarında görüntüleme teknikleri eşliğinde stereotaktik nöroşirurjik girişimler daha kolaylıkla gerçekleştirilmektedir. Ancak ameliyathanemizde bu sistemlerin olmaması nedeniyle, olguda hasta transferinin önemini artırmıştır. Hastanın portable monitor ile transferi sağlanmış ve gelişebilecek komplikasyonlar açısından reversible ajan olan midazolam ile sedatize edilmiştir.

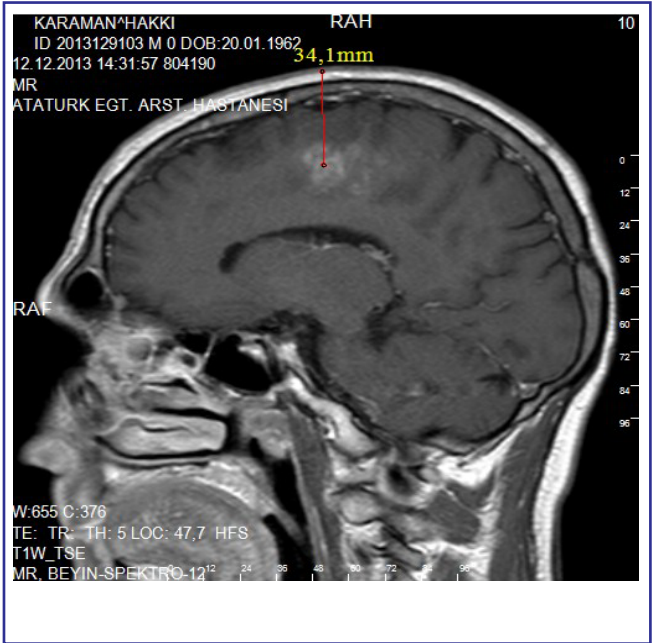
Sonuç olarak stereotaktik nöroşirurjik girişim ile biyopsi, cerrahi açıdan bir çok avantajı beraberinde getirmektedir. Bununla beraber anestezi yönetiminde de komplikasyonların erken tanınması ve tedavisi, hemodinamik parametrelerin regülasyonu, ayrıca çerçeve nedeniyle hava yoluna ulaşma gücü dikkat edilmesi gereken noktalardır.



Resim 1. Stereotaktik çerçeve



**Resim 2.** Kitle lezyonunun tomografi ile yerinin hesaplanmasına dair görüntü



**Resim 3.** Kitle lezyonunun tomografi ile yerinin hesaplanmasına dair görüntü

## KAYNAKLAR

1. Peker S, Baykan N, Sav A, Hacıhanıfoğlu M. Beyinsapı Tümöründe Kontralateral Transfrontal Ekstraventricüler Yaklaşımla Stereotaktik Biyopsi. *Acıbadem Üniversitesi Sağlık Bilimleri Dergisi* 2013;4:154-6.
2. Kelly PJ. Stereotactic biopsy procedures. Kelly PJ (ed). *Tumor stereotaxis*. Philadelphia: W. B. Saunders; 1991:183-223.
3. Kratimenos GP, Thomas DG . The role of image-directed biopsy in the diagnosis and management of brainstem lesions. *Br J Neurosurg* 1993;7:155-64.
4. Samadani U, Judy KD . Stereotactic brainstem biopsy is indicated for the diagnosis of a vast array of brainstem pathology. *Stereotact Funct Neurosurg* 2003;81:5-9.
5. Hall WA. The safety and efficacy of stereotactic biopsy for intracranial lesions. *Cancer*. 1998;82:1749-55.
6. Brambrink A, Kirsch J. *Essentials of neurosurgical anesthesia & critical care*. New York: Springer; 2012:207-13.
7. Miller RD. *Miller Anestezi*. (Aydın D, Çevirmen.) İzmir: Güven Bilimsel; 2010.
8. Apuzzo ML, Chandrasoma PT, Cohen D, Zee CS, Zelman V. *Computed imaging stereotaxy: experience and perspective related to 500 procedures applied to brain masses*. Neurosurgery 1987;20:930-7.
9. Field M, Witham TF, Flickinger JC, Kondziolka D, Lunsford LD. Comprehensive assessment of hemorrhage risks and outcomes after stereotactic brain biopsy. *J Neurosurg* 2001;94:545-51.
10. Kondziolka D, Firlık AD, Lunsford LD. Complications of stereotactic brain surgery. *Neurol Clin* 1998;16:35-54.
11. Kim JH, Gildenberg PL. Stereotactic biopsy. In: Gildenberg PL, Tasker RR (eds). *Stereotactic and functional neurosurgery*. Texas: McGraw Hill; 1998:387-9.