

HERPES SİMPEKS ENSEFALİTİNDE GÖRÜNTÜLEME BULGULARI

IMAGING FINDINGS IN HERPES SIMPLEX ENCEPHALITIS

Dr. Aynur TURAN*
Dr. Havva AKMAZ ÜNLÜ**
Dr. Mehmet TİFTİK**

* Ankara Dışkapı Yıldırım Beyazıt
Eğitim ve Araştırma Hastanesi
Radyoloji Kliniği

** Ankara Dışkapı Çocuk Sağlığı ve
Hastalıkları Hematoloji Onkoloji
Eğitim ve Araştırma Hastanesi,
Radyoloji Kliniği

Yazışma Adresi/Correspondence:

Dr. Aynur TURAN
Dışkapı Yıldırım Beyazıt Eğitim ve
Araştırma Hastanesi,
Radyoloji Bölümü, 06010, Etlik, Ankara.
Tel: +90 312 3198908
E-mail: aynur_turan@yahoo.co.uk

ÖZET

Herpes ensefaliti en sık sporadik ensefalittir. Çocuklarda ve yetişkinlerde hastalık genellikle Herpes simpleks tip 1 virüsü ile ilişkilidir. Herpes ensefaliti primer enfeksiyon sonucu ya da latent virüsün reaktivasyonu sonucu oluşur. Hastalık ciddi morbidite ve mortaliteye neden olur. Hızlı tanı ve tedavi çok önemlidir, çünkü asiklovir ile yapılan hızlı müdahale sonucu anlamlı şekilde iyileşme gözlenir. Bu nedenle MR görüntüleme paterninin tanınması gereklidir. Medial temporal lob, inferior frontal loblar ve insula tipik olarak etkilenir. Bu yazı herpes ensefalitinin görüntüleme bulgularına odaklanmıştır.

Anahtar Kelimeler: Ensefalit, herpes simpleks ensefaliti, manyetik rezonans görüntüleme.

ABSTRACT

Herpes encephalitis is the most common sporadic encephalitis. The disease is usually associated with Herpes simplex virus type 1 in children and adults. Herpes encephalitis can occur as a result of primary infection or as the reactivation of latent virus. Herpes encephalitis causes significant morbidity and mortality. Prompt diagnosis and treatment is very crucial, because early intervention with acyclovir significantly improves the clinic. Therefore, recognition of the MR imaging pattern of herpes encephalitis is essential. The medial temporal lobes, inferior frontal lobes, and insula are typically affected. This review focuses on the imaging findings of herpes encephalitis.

Key Words: Encephalitis, herpes simplex encephalitis, magnetic resonance imaging.

GİRİŞ

Herpes simplex (HSV) ensefaliti fatal sporadik ensefalitin en sık nedenidir. Herpes virüs ailesi oldukça geniş olup zarflı, çift-sarmallı DNA virüsleridir. Primer enfeksiyondan sonra, farklı hücrelerde latent kalarak savunma sisteminin baskılandığı durumlarda tekrar aktive olabilirler¹.

Burada herpes virus ailesinin bilinen sekiz üyesinden ikisi, *Herpes simpleks virüs-1* (HSV-1) ve *Herpes simpleks virüs-2* (HSV-2) neden olduğu ensefalitin görüntüleme bulguları tartışılacaktır.

Çocuk ve yetişkinlerde görülen herpes ensefalitinin %90'unu HSV-1 oluştururken %10'unundan HSV-2 sorumludur². Bu virüsler büyük popülasyonları etkilerler, neyse ki genellikle kendini sınırlayan hafif semptomlara neden olurlar. Ancak bu virüslerin latent kalabilme ve nörotropizm gibi bazı karakteristik özellikleri vardır³.

HSV enfeksiyonlarında kaynak rezervuar insandır. Hastalık genellikle virüs ile enfekte sekresyonların direkt teması ile bulaşır. Nadiren kan transfü-

yonu ve organ transplantasyonu ile de bulaş görülebilir².

HSV-1

HSV-1 sporadik nekrotizan ensefalitin en sık nedenidir(1). Altı aylıktan sonra tüm yaş gruplarında ensefalitin en sık nedenidir. Çocuklukta da görülmekte olup hastaların üçde biri 20 yaş altındadır².

Başlangıç enfeksiyonundan sonra virüsün oral ve nazal mukozayı penetre ederek trigeminal gangliyonda latent kaldığı kabul edilmektedir. Reaktifte oluşunda trigeminal sinirin özellikle anterior ve middle kranial fossada meninksleri inerve eden dalları ile merkezi sinir sistemine (MSS) yayılır. Virüs limbik sisteme de afinitte göstermektedir⁴.

Klinik bulgular

Herpes ensefalitinde ateş, baş ağrısı, nöbet, konfüzyon, psikiyatrik semptomlar, kusma, hafıza kaybı, güçsüzlük görülebilir. Bazen koku ve tat ile ilgili hallüsünasyonlar da eşlik eder. Bulgular değişken olabilir ve genellikle birkaç gün içinde gelişir. Afazi ve hemiparaziyi içeren stroke benzeri durum da görülebilir^{1,5}.

Patoloji

Medial ve inferior temporal loblarda başlayan nekrotizan süreç daha sonra subfrontal ve insular alana yayılır. Lezyonlar singulat korteks ve limbik yapılarında etkileme eğilimindedir. Özellikle nöronlar olmak üzere tüm sellüler elemanlar etkilenir. Sürecin ilerlemesi ile birlikte peteşial hemoraji ve ardından kavitasyonlar görülür¹.

Tanı

Tanı, klinik şüphe bulunan hastada manyetik rezonans görüntüleme (MRG) bulguları ve RT-PCR ile BOS'da HSV-1 genomlarının gösterilmesi ile konur. Elektroensefalogram (EEG) genellikle anormal olup temporal ve frontal alanlarda yavaşlama görülür¹.

BOS'da lenfosit ve protein yükselirken glukoz seviyesi genelde normal olarak kalır. PCR teknolojisi ile BOS'da HSV genomlarının gösterilmesi oldukça tanısallık olup sensitivitesi %98 ve spesivitesi %94'dür. Nadiren erken dönemde yanlış negatif olabilir¹.

Görüntüleme

Yetişkin ve immünkompetan hastalarda görüntüleme bulguları oldukça karakteristiktir. MRG merkezi sinir sistemi lezyonlarının gösterilmesinde tercih edilen modalitedir. Ancak pek çok viral ensefalitte görüldüğü gibi

hastalığın başlangıcında kontrastlı MRG'de bulgular nonspesifik olabilir, hatta hiç bulgu olmayabilir. Negatif MRG bulguları hastalığı dışlamaz, kuşkulu vakalarda mutlaka laboratuvar sonuçları kesin olarak dışlayıncaya kadar ampirik tedaviye devam edilmelidir⁶.

Erken dönemde bilgisayarlı tomografi (BT) de negatif olabilir. BT görüntülemesinde bulgular hastalığın başlangıcından yaklaşık 3-5 gün sonra ortaya çıkar⁷.

BT

BT'de klasik olarak ünilateral ya da bilateral temporal lob hipodensitesi görülür ancak frontal lob tutulumu her zaman sürece eşlik etmeyebilir. Hemoraji genellikle görülmez. Subakut dönemde giral ya da yamalı parankimal kontrastlanma görülür⁷.

İlerleyen dönemde temporal ve frontal loblarla birlikte insular korteks, posterior oksipital korteks, serebral konveksite ve singulat girus etkilenir. Bilateral asimetrik tutulum tipiktir. Trigeminal sinirden retrograd yayılım ile pons da etkilenebilir⁷.

Temporal bölgede kemik artefaktlarının olması BTde değerlendirmeyi güçleştirmektedir. Erken dönemde sensitivitesi yaklaşık %50 olup BT'de tipik bulgular gözlemlendiğinde, ciddi beyin hasarı oluştuğuna ve kötü prognoza işaret eder⁷.

MRG

MRG incelemesinde T2 ağırlıklı ve FLAIR sekansda temporal ve inferior frontal loblarda ve insular korteksde ödeme sekonder hiperintensite görülür (Resim 1). Tipik olarak bazal ganglionlar korunmuştur ve orta serebral arter enfarktından ayırımında yardımcıdır. Kontrastlı incelemede erken dönemde genellikle kontrastlanma görülmezken, daha sonra giral, leptomeningeal, halkasal veya diffüz kontrastlanma görülebilir⁸.

Difüzyon ağırlıklı görüntüleme (DAG) HSE'nin erken dönemde tespit edilmesinde ve ayırıcı tanısında oldukça duyarlıdır. Literatürde DAG'ın HSV enfeksiyonlarının değerlendirilmesinde konvansiyonel MR sekanslarından daha duyarlı olduğu bildirilmektedir^{9,10}.

MR incelemede difüzyon parlaklığı vazojenik ve sitotoksik ödem olarak tanımlanan iki formda oluşur. Vazojenik ödemde difüzyon parlaklığı suyun difüzyonundaki artışa bağlı oluşur (Resim 2). Apparent diffusion coefficient (ADC) haritalamasında parlak alanlar hiperintens olarak görülür. Bu alanlardaki değişiklikler geri dönüşlü olup iyi prognoza işaret eder. Si-

totoksik ödemde suyun diffüzyonundaki düşüşe sekonder olarak diffüzyon parlaklığı görülür. ADC haritalamasında bu alanlar hipointensdir ve geri dönüşsüz doku hasarına işaret eder^{9,10}.

Tutulan alanlarda hemoraji görülebilir. Suseptibilite weighted imaging (SWI) olarak bilinen sekans ya da gradient ağırlıklı görüntüleme erken hemorajik odakların gösterilmesinde faydalıdır^{4,11}.

Savunma sistemi baskılanmış hastalarda geniş kortikal tutulum, beyin sapı ve serebellar tutulum gibi atipik bulgular olabilir¹².

İleri MR görüntüleme yöntemleri de herpes ensefaliti tanısında sıklıkla kullanılır. MR spektroskopide N-asetilaspartat (NAA)-kolin oranında düşüş, başlangıçtan 7-14 hafta sonra NAA pikinde düşüş ve bazı vakalarda kolin pikinde artış görülür. Sıklıkla laktat pikine rastlanır. NAA'deki düşüş nöronal hasarı gösterirken NAA'deki düzelmenin klinik iyileşme ile ilgili olduğu bildirilmiştir¹³.

Herpes ensefaliti takibinde de MRG tercih edilir(8). Kronik dönemde multifokal ensefalomalazi alanları ve ventrikülomegali görülebilir (Resim 3)⁴.

Ayırıcı tanı

-Limbik encephalit: Sıklıkla akciğer gibi primer tümörlerle ilişkili nadir görülen paraneoplastik sendromdur. Sıklıkla limbik sistem bilateral etkilenir, hemoraji eşlik etmez. Görüntüleme ile ayırıcı tanısı yapılamaz. Ancak HSE başlangıcı akut iken limbik ensefalitte başlangıç genellikle haftalar ya da aylar öncedir.

-Neoplazmalar: Düşük gradeli glial tümörler ve gliyomatozis serebri ayırıcı tanıda düşünülmelidir. Düşük gradeli glial tümör medial temporal lobu, gliomatozis serebri hem temporal hemde frontal lobları bilateral olarak etkileyebilir.

-İskemi: Özellikle MCA enfaktları ile karışabilir. Bazal ganglionlar iskemide etkilenirken HSE korunur.

-Epilepsi: Nöbetler geri dönüşlü olarak patolojik sinyal değişikliklerine neden olabilir.

-Travma

-Diğer ensefalitler: Nörosifiliz medial temporal lobları etkileyebilir. *Epstein-Barr virus*, *Human herpes virus 6*, *Varisella-Zoster virus*, *influenza virüs* gibi diğer viral ensefalitlerin radyolojik ve klinik olarak ayırıcı tanısını yapmak oldukça zordur, tanı için genellikle PCR gereklidir^{14,15}.

Tedavi

Mortalite oranları tedavinin ne kadar erken başladığına hastanın yaşı ve genel durumuna bağlıdır. Tedavinin şüpheli durumlarda hızla başlanması mortaliteyi dramatik olarak düşürmektedir. Hasta genç ve letarji dışında başka bulgusu yokken tedavi başlandığında mortalite oranları yaklaşık %25'dir. Buna karşın hasta yaşlı ve tedaviye başlandığında komada ise, mortalite oranları %70'e kadar çıkmaktadır ve hastaların yalnızca %2,5'i tamamen iyileşebilmektedir².

Asiklovir HSV ensefalitini tedavi edebilen efektif bir antivirdir ve diğer antiviral ajanlara üstündür. Asiklovir hastalığın morbidite ve mortalitesini azaltmaktadır. Hem çocuklarda hemde yetişkinlerde kullanılır¹.

HSV-2

HSV-2 genellikle genital enfeksiyona neden olur ve sakral ganglionda latent olarak kalır². Doğum sırasında doğum kanalından yenidoğana geçer, nadiren transplental yayılım bildirilmiştir. Hastaların %30'unda beyin tutulumu olur¹.

Otuz yaş üstü kadınların üçte biri HSV-2 seropozitifdir. Yaklaşık olarak 2500 doğumda bir rastlanır. Postnatal 1-14 günler arasında bulgu verir. Hemolitik anemi, kanama, konjunktivit, keratit, korioretinit, hepatomegali gibi bulgular ensefalite eşlik edebilir. Meningoensefalit, nekroz, kanama, mikrosefali ve hidroensefali görülebilir¹⁶.

Klinik bulgular

Letarji, emmeme, tremor, iratibilite, nöbetler, deride veziküller, korioretinit, mikrosefali, mikrooftalmi, ateş, düşük doğum ağırlığı, görülebilir¹⁶. Ancak başlangıç semptomları çok belirsiz olduğundan HSV enfeksiyonu gözden kaçabilir¹.

Tanı

Yenidoğan döneminde deride vezikül görülmesi tanıya yardımcıdır. Lezyondan örnek alınarak virus antijeni belirlenebilir¹. BOS'da pleositozis, protein atışı, glukoz düşüşü görülür. EEG'de fokal ya da multifokal paroksizmal periodik keskin dalga kompleksleri görülebilir. PCR da BOS'da HSV-2 genomlarının gösterilmesi ile kesin tanı konur. Ancak yenidoğanda PCR'ın yetiştikine göre duyarlılığı daha düşüktür¹.

Görüntüleme

Neonatal HSVde tutulum yetişkinlerden daha diffüz ya da multifokal olup, geniş beyin hasarı oluşturur. Görüntüleme bulguları başlangıçta nonspesifiktir.

Periventriküler beyaz cevher her iki hemisferde genellikle etkilenir. Olguların yarısında serebellumda etkilenir. Etkilenen alanlar T1 ağırlıklı görüntüde (AG) hipointens ve T2 AG'de hiperintens olarak görülür. Kontrast sonrası yamalı tarzda ya da meningeal kontrastlama gösterir. Neonatal HSV nadiren hemorajik olur ve infero frontal loblarda medial temporal loblar nadiren etkilenir⁶.

Diffüzyon ağırlıklı görüntü etkilenen alanları konvansiyonel MRG sekanslarından daha önce ortaya koyar^{6,16}.

MR spektroskopide akut dönemde kolin artışı ve NAA düşüşü görülürken kronik dönemde tüm metabolitlerde düşüş görülür¹⁶.

Sonunda da atrofi, ensefalomalazi, distrofik kalsifikasyonlar ve ventrikülomegali gelişir¹.

Ayırıcı tanı

-Sitomegalovirüs enfeksiyonu: Periventriküler kalsifikasyonlar, mikrosefali görülür.

-Toksoplazmozis: Yamalı kalsifikasyonlar, hidrosefali

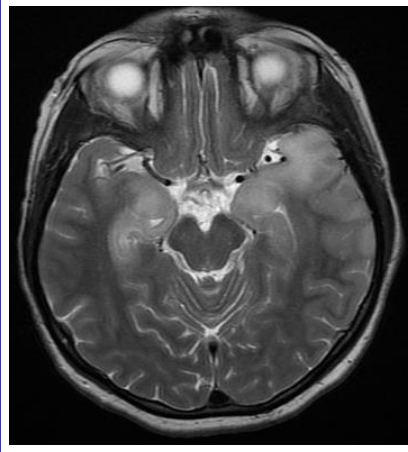
-Rubella: Bazal ganglion kalsifikasyonları ve enfarktler görülebilir¹⁶.

Tedavi ve prognoz

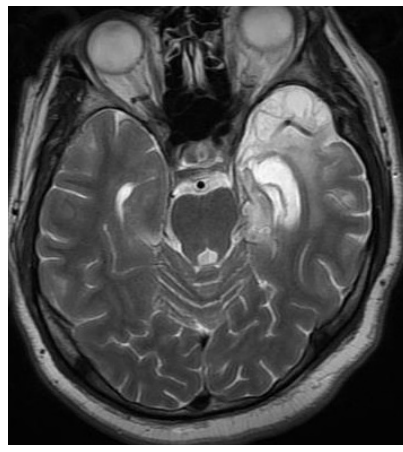Hastalık genel olarak fataldır. Ancak yaşayanlarda serebral palsy, nöbetler ve mental retardasyon görülür. Asiklovir tedavide kullanılır ancak beyin hasarını durduramaz. Maternal enfeksiyon olanlarda, sezaryen yapılması bulaşı engelleyecektir¹⁶.

SONUÇ

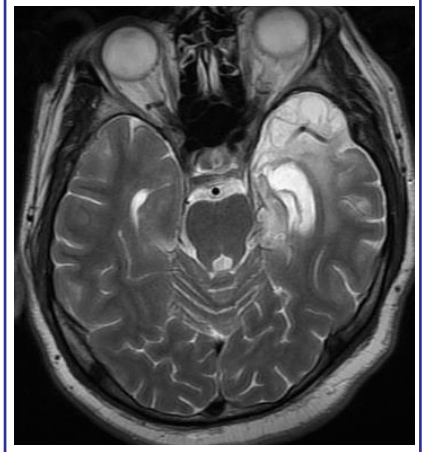Herpes ensefaliti hızlı tanı konulup tedavi edilmezse yüksek morbidite ve mortaliteye sahiptir. Hastalığın erken tanısında özellikle diffüzyon MRG başta olmak üzere MRG'nin katkısı büyüktür. MRG bulgularının hastalığın kliniği, EEG'si ve PCR testleri ile korelasyonu gereklidir. MRG incelemede hastalıkla karışabilecek pek çok durum DWI ve kontrast kullanımı ile dışlanabilir.



Resim 1. T2 Ağırlıklı MR görüntüsünde her iki temporal lob unkusu ve amigdalada bilateral asimetric tutulumu gösteren hiperintensite



Resim 2. DWI sekansda başka bir hastada solda temporal lobda kortikal diffüzyon kısıtlaması alanları



Resim 3. Bir başka hastada kronik dönemde mevcut olan sol temporal lobda atrofi, ensefalomalazik değişiklikler ve ventrikülde genişleme

KAYNAKLAR

1. Baringer JR. Herpes simplex infections of the nervous system. *Neurol Clin* 2008; 26:657-74.
2. Bulakbasi N, Kocaoglu M. Central nervous system infections of herpesvirus family. *Neuroimaging Clin N Am* 2008;18:53-84.
3. Baskin HJ, Hedlund G. Neuroimaging of herpesvirus infections in children. *Pediatr Radiol* 2007;37:949-63.
4. Parmar H, Ibrahim M. Pediatric intracranial infections. *Neuroimaging Clin N Am* 2012;22:707-25.
5. Whitley RJ. Herpes simplex encephalitis: adolescents and adults. *Antiviral Res* 2006;71:141-8.
6. Domingues RB, Fink MC, Tsanaclis AM, et al. Diagnosis of herpes simplex encephalitis by magnetic resonance imaging and polymerase chain reaction assay of cerebrospinal fluid. *J Neurol Sci* 1998;157:148-53.
7. Gasecki AP, Steg RE. Correlation of early MRI with CT scan, EEG, and CSF: analyses in a case of biopsy-proven herpes simplex encephalitis. *Eur Neurol* 1991;31:372-5.
8. Tien RD, Felsberg GJ, Osumi AK. Herpesvirus infections of the CNS: MR findings. *AJR Am J Roentgenol* 1993;161:167-76.
9. Sener RN. Herpes simplex encephalitis: diffusion MR imaging findings. *Comput Med Imaging Graph* 2001;25:391-7.
10. Sener RN. Diffusion MRI in Rasmussen's encephalitis, herpes simplex encephalitis, and bacterial meningoencephalitis. *Comput Med Imaging Graph* 2002;26:327-32.
11. Sureka J, Jakkani RK. Clinico-radiological spectrum of bilateral temporal lobe hyperintensity: a retrospective review. *Br J Radiol* 2012;85:782-92.
12. Tan IL, McArthur JC, Venkatesan A, Nath A. Atypical manifestations and poor outcome of herpes simplex encephalitis in the immunocompromised. *Neurology* 2012;79:2125-32.
13. Takanashi J, Sugita K, Ishii M, Aoyagi M, Niimi H. Longitudinal MR imaging and proton MR spectroscopy in herpes simplex encephalitis. *J Neurol Sci* 1997;149:99-102.
14. Osborn AO, Blaser SI, Salzman KL, Katzman GL. Diagnostic imaging Brain. AMIRSYS Manitoba, Canada (2004). Herpes encephalitis, differential diagnosis, I:S-34i.
15. Solbrig MV, Hasso AN, Jay CA. CNS viruses--diagnostic approach. *Neuroimaging Clin N Am* 2008;18:1-18.
16. Osborn AO, Blaser SI, Salzman KL, Katzman GL. Diagnostic imaging Brain. AMIRSYS Manitoba, Canada Herpes simplex congenital 2004;1:8-11.