

PEDİATRİK METANEFRİK ADENOM: MANYETİK REZONANS GÖRÜNTÜLEME BULGULARI

PEDIATRIC METANEPHRIC ADENOMA: MAGNETIC RESONANCE IMAGING FINDINGS

Dr. Sümeyra DOĞAN*
Dr. Mehmet Sait DOĞAN**
Dr. Selim DOĞANAY***
Dr. Gonca KOÇ***
Dr. Süreyya Burcu GÖRKEM***
Dr. Abdulhakim COŞKUN***

* Trakya Üniversitesi Tıp Fakültesi Pediatrik Radyoloji Bilim Dalı

** Edirne Sultan 1. Murat Devlet Hastanesi Radyoloji Kliniği

*** Erciyes Üniversitesi Tıp Fakültesi Pediatrik Radyoloji Bilim Dalı

Yazışma Adresi/Correspondence:

Dr. Mehmet Sait DOĞAN
Edirne Sultan 1. Murat Devlet Hastanesi,
Radyoloji Kliniği, Edirne, Türkiye, 22030
Tel: (+90) 505 2651338
Fax: (+90) 284 2123241
E-mail: msaitdogan@hotmail.com, sdogan79@gmail.com

ÖZET

Metanefrik adenom böbreğin oldukça nadir görülen benign tümörüdür. Klinik ve radyolojik olarak diğer böbrek tümörlerinden kesin olarak ayırdedilmesi mümkün değildir. Bu yazıda 7 yaşındaki erkek olguda insidental olarak saptanan ve histopatolojik olarak metanefrik adenom tanısı alan böbrek kitlesinin manyetik rezonans görüntüleme bulgularını sunduk.

Anahtar Kelimeler: Metanefrik adenoma, Wilms' tümörü, renal hücreli kanser, manyetik rezonans görüntüleme.

ABSTRACT

Metanephric adenoma is an extremely rare benign tumor of the kidney. It is clinically and radiologically impossible to certainly differentiate from other renal tumors. We herein report the magnetic resonance imaging features of a metanephric adenoma incidentally detected in a 7-year-old boy and subsequently confirmed histopathologically.

Key Words: Metanephric adenoma, Wilms' tumor, renal cell cancer, magnetic resonance imaging

GİRİŞ

Metanefrik adenom böbreğin nadir görülen benign epitelial tümörlerinden olup, literatürde özellikle 10 yaş altı metanefrik adenom olgusu oldukça az sayıdadır¹. Genellikle başka klinik endikasyonlarla yapılan görüntüleme çalışmalarında insidental olarak saptanırlar. Bu tümörün ameliyat öncesi görüntüleme bulguları böbreğin daha sık rastlanan ve daha agresif seyreden tümörlerinden olan Wilms' tümörü ve renal hücreli tümör ile örtüşmektedir². Amacımız histopatolojik olarak metanefrik adenom tanısı konmuş 7 yaşındaki erkek olgunun manyetik rezonans görüntüleme bulgularının ve ayrıtı tanısının literatür eşliğinde sunulmasıdır.

OLGU

Vücutta döküntü şikayetiyle başvuran olgunun fizik muayene ve laboratuvar bulguları normaldi. Batın ultrasonografi incelemesinde sol böbrekte kitle saptanması üzerine ileri inceleme olarak manyetik rezonans görüntüleme (MRG) tetkiki yapıldı. MRG tetkikinde sol böbrek orta kesimi – alt polünde 4 x 3.5 x 4 cm boyutlarında, içerisinde septaları bulunan kistik komponent içeren, solid komponenti böbrek parankimine göre T1 ağırlıklı görüntülerde hafif hipointens, T2 ağırlıklı görüntülerde hafif hiperintens, postkontrast görüntülerde solid kesiminde kontrast tutulumu izlenen kitlesel lezyon izlendi (Resim 1). Yaş grubu göz önünde bulundurulduğunda, ön tanı olarak Wilms' tümörü düşünüldü. Metastaz taraması amacıyla yapılan Toraks Bilgisayarlı Tomografi (BT) tetkikinde patolojik bulgu saptanmadı. Total nefrektomi yapılan olguda histopatolojik değerlendirme sonucunda metanefrik adenom

NOT: Bu olgu sunumu 35.Ulusal Radyoloji Kongresinde (2014, Antalya, Türkiye) elektronik poster olarak sunulmuştur.

tanısı kondu. Postoperatif takibinde genel durumu iyi olan hasta klinik takip önerisiyle taburcu edildi.

TARTIŞMA

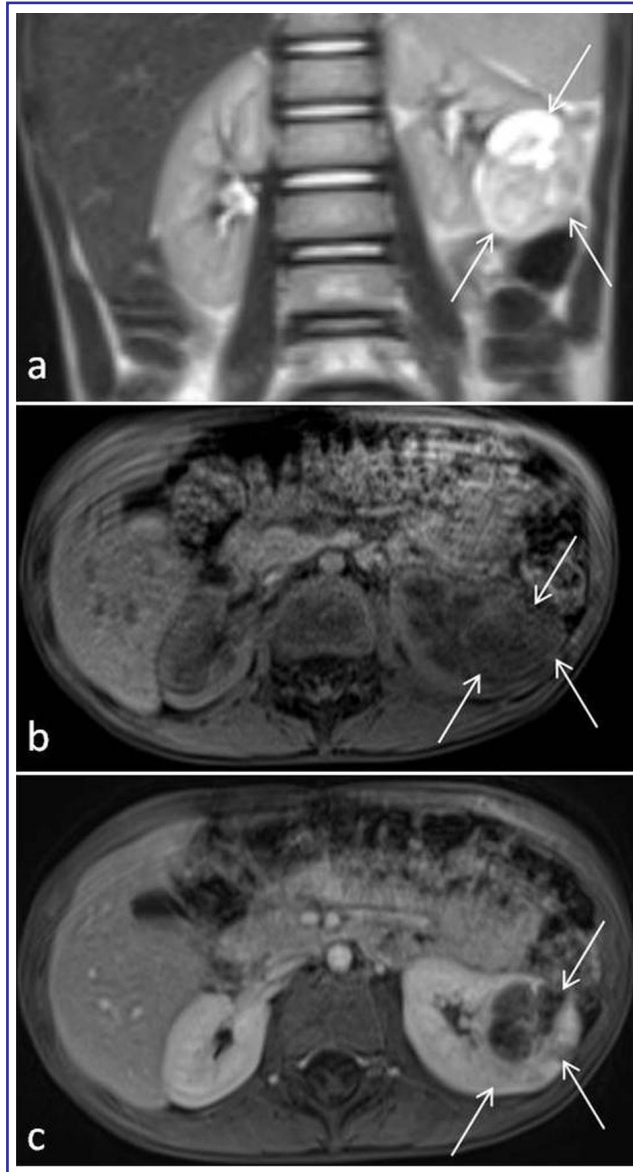
Metanefrik adenomlar erişkinde görülen tüm epitelyal böbrek neoplazmların yaklaşık %0.2'sini oluşturan nadir görülen benign kitlelerdir. Genellikle 5. ve 6. dekatta, sıklıkla kadınlarda görülmekle birlikte çocuklarda çok nadiren karşılaşırlar^{1,2}. Genellikle benign davranış göstermekle birlikte lenf nodu metastazı bildirilmiştir. Metanefrik adenomlu olgular genelde asemptomatik olup, bizim hastamızda olduğu gibi diğer endikasyonlar için yapılan görüntüleme çalışmalarında insidental olarak saptanır². En sık eşlik eden semptomlar arasında hematüri, yan ağrısı ve palpe edilen renal kitle sayılmaktadır. Renal kitlelerin pediatrik popülasyondaki ayırıcı tanısında Wilms' tümörü (pediatrik renal kitlelerin %87'si), Renal hücreli kanser (20 yaş altı hastalarda renal kitlelerin %7'den azı) ve anjiomyolipom yer almaktadır. Anjiomyolipomlar yağ içerikleri sayesinde kolayca tanınırlar³.

Metanefrik adenom preoperatif dönemde noninvazif yöntemlerle daha agresif tümörlerden ayırt edilemez. Genellikle iyi sınırlı solid lezyonlardır⁴. Ancak atipik kistik formda da görülebilirler⁵. Literatürde sınırlı sayıda hasta ile yapılan araştırmalarda % 20-66 oranında kalsifikasyon içerdiğini bildirilmiştir^{1,6}. Sonografik olarak hipo-hiperekojen içerisinde hemorajiyi düşündüren hiperekojen alanlar bulunabilen lezyonlardır⁵. Doppler sonografide genellikle hipovaskülerdirler⁴. Kontrastsız BT tetkikinde böbrek parankimine göre hiperdens, postkontrast görüntülerde hipovasküler lezyonlar olmaları nedeniyle böbrek parankimine göre daha hipodensdirler⁴. BT'de kalsifikasyonlar seçilebilir. Metanefrik adenom MRG'de genellikle T1 ağırlıklı görüntülerde izo- ya da hipointens, T2 ağırlıklı görüntülerde hiperintens olarak izlenir⁷. Bizim olgumuzda da lezyonun solid kesiminin sinyal özellikleri literatürde tanımlanan ile örtüşmekteydi. Bununla birlikte literatürdeki birkaç olgu sunumunda hem T1 hem de T2 ağırlıklı görüntülerde

hipointens olarak izlenen lezyonlar tanımlanmış olup hipointensite kalsifikasyon varlığı ile ilişkilendirilmiştir. Postkontrast görüntülerde hipovasküler yapısından dolayı çevre böbrek parankimine göre hipointens olması beklenir⁷.

Ayırıcı tanıda göz önünde bulundurulması gereken iki önemli tümör Wilms' tümörü ve renal hücreli kanserdir. Wilms' tümörü sonografik olarak daha büyük boyutlarda ve içerdiği hemoraji, nekroz, kalsifikasyon ve yağ nedeniyle heterojen ekopeternde izlenir. Bu heterojenite BT tetkikine de yansımaktadır. Ayrıca lenf nodu metastazı genellikle saptanır. MRG tetkikinde Wilms' tümörü genellikle T1 ağırlıklı görüntülerde hipointens, T2 ağırlıklı görüntülerde hiperintens olarak izlenir. Wilms' tümörlerinin %9'unda kalsifikasyon saptanır⁸. Renal hücreli kanserler Wilms' tümörüne göre daha küçük boyutlardadır. Renal hücreli kanserlerin %25'i kalsifikasyon içerir BT ve MRG tetkiklerinde hafif kontrastlanan solid kitleler şeklinde görülür. İntratümöral kanama ve nekroz genellikle saptanır⁸. Maalesef literatürde tanımlanan tüm bu görüntüleme bulguları spesifik olmayıp renal tümörlerin ayırıcı tanısında ayırıcı özellikte değildir. Metanefrik adenomların Wilms' tümörü ve renal hücreli kanserlerden ayırıcı tanısı ancak sitogenetik ve histolojik olarak yapılabilmektedir^{2,7}. Parsiyel ya da total nefrektomi ile tedavi edilmiş olgular bildirilmiştir. Özellikle küçük boyutlu böbrek kitlelerinin preoperatif biyopsi ile histopatolojik olarak değerlendirilmesiyle elde edilecek metanefrik adenom tanısı, benign yapısı nedeniyle tedavide çevre böbrek dokusunun korunduğu tümör rezeksiyonu seçeneğine imkan vereceğinden önemlidir^{6,7}.

Sonuç olarak metanefrik adenomun tanımlanmış görüntüleme bulguları spesifik olmayıp ayırıcı tanıdaki diğer malign tümörlerden ayırıcı tanısını sağlayamaz. Ancak ayırıcı tanıda akılda tutulması lokal cerrahi rezeksiyon seçeneği ile ipsilateral böbrek dokusunun korunabilmesi bakımından önemli olabilir.



Resim 1. T2 ağırlıklı koronal (a), pre- (b) ve postkontrast (c) T1 ağırlıklı aksiyel görüntülerde sol böbrek orta kesimi - alt pol yerleşimli kistik ve solid komponentler içeren içeren, solid komponenti böbrek parankimine göre T2 ağırlıklı görüntülerde hafif hiperintens, T1 ağırlıklı görüntülerde hafif hipointens, kontrastlanan kitle lezyonu (oklar) izleniyor.

KAYNAKLAR

1. Bastos Netto JM, Esteves TC, Mattos Rde C, Tibiriçá SH, Costa SM, Vieira LJ. Metanephric adenoma: a rare differential diagnosis of renal tumor in children. *J Pediatr Urol* 2007;3:340-1.
2. Spaner SJ, Yu Y, Cook AJ, Boag G. Pediatric metanephric adenoma: case report and review of the literature. *Int Urol Nephrol* 2014;46:677-80.
3. Le Nue R, Marcellin L, Ripepi M, Henry C, Kretz JM, Geiss S. Conservative treatment of metanephric adenoma. A case report and review of the literature. *J Pediatr Urol* 2011;7:399-403.
4. Hartman DJ, MacLennan GT. Renal metanephric adenoma. *J Urol* 2007;178(3 Pt 1):1058.
5. Obulareddy SJ, Xin J, Truskinovsky AM, Anderson JK, Franklin MJ, Dudek AZ. Metanephric adenoma of the kidney: an unusual diagnostic challenge. *Rare Tumors* 2010;2(2):e38.
6. Bastide C1, Rambeaud JJ, Bach AM, Russo P. Metanephric adenoma of the kidney: clinical and radiological study of nine cases. *BJU Int* 2009;10:1544-8.
7. Delzongle M, Boukamel S, Kemeny F, et al. Metanephric adenoma: MR imaging features with histopathological correlation. *Diagn Interv Imaging* 2015;96:387-90.
8. Lowe LH, Isuani BH, Heller RM, et al. Pediatric renal masses: Wilms tumor and beyond. *Radiographics* 2000;20: 1585-1603.