

ENDOSKOPIK RETROGRAD
KOLANJİOPANKREATOGRAFİ (ERCP) SONRASI
İNSİDENTAL SUBKAPSÜLER KARACİĞER
HEMATOMU

INCIDENTAL SUBCAPSULAR HEPATIC HEMATOMA
FOLLOWING ENDOSCOPIC RETROGRADE
CHOLANGIOPANCREATOGRAPHY (ERCP)

Dr. Abdullah KISAOĞLU*
Dr. Bünyamin ÖZOĞUL*
Dr. Atıf BAYRAMOĞLU**
Dr. Sabri Selçuk ATAMANALP*
Dr. Mecit KANTARCI***

* Atatürk Üniversitesi Tıp Fakültesi
Genel Cerrahi AD, Erzurum, TÜRKİYE

** Atatürk Üniversitesi Tıp Fakültesi, Acil
Tıp AD, Erzurum, TÜRKİYE

*** Atatürk Üniversitesi Tıp Fakültesi,
Radyoloji AD, Erzurum, TÜRKİYE

Yazışma Adresi/Correspondence:

Dr. Abdullah KISAOĞLU
Atatürk Üniversitesi Tıp Fakültesi Genel
Cerrahi AD,
Erzurum, TÜRKİYE
Telefon: +90 442 3447566
Fax: +90 442 2363132
e-mail: kisaoglu.a@gmail.com

ÖZET

Endoskopik retrograd kolanjiopankreatografi (ERCP) sonrası karaciğer hematomu nadir görülen bir durumdur. Bununla ilgili literatürde az sayıda olgu rapor edilmiştir. Bu olgularda ilk semptomun genellikle karın ağrısı olduğu bildirilmektedir. Ancak bizim olgumuz tesadüfen tespit edilmiştir. Ortak hepatik kanalda taş mevcudiyeti nedeni ile 34 yaşındaki kadın hastaya ERCP işlemi yapılmış ve sonrasında karaciğer sol lobda daha önceden olmayan subkapsüler hematoma fark edilmiştir. Hemodinamik olarak stabil olan hastaya konservatif yaklaşım tercih edilmiş ve takipte hematomun gerilediği gözlenmiştir. ERCP sonrası subkapsüler karaciğer hematomu insidental olarak tespit edilebilir.

Anahtar Kelimeler: Endoskopik retrograd kolanjiopankreatografi, hematoma, insidental, karaciğer, komplikasyon

ABSTRACT

Subcapsular hepatic hematoma after endoscopic retrograde cholangiopancreatography (ERCP) is a rare complication, with few cases reported in the literature. The primary symptom of most reported cases is abdominal pain. However, our case was determined incidentally. ERCP was performed on a 34-year-old female patient because of the stone in her common bile duct. Postoperatively, subcapsular hematoma was determined in the left lobe of the liver. The hemodynamically stable patient was approached conservatively. The subcapsular hepatic hematoma had regressed at the follow-up. Subcapsular hepatic hematoma after ERCP can be detected incidentally.

Key Words: Endoscopic retrograde cholangiopancreatography, hematoma, incidental, Hepatic, complication

GİRİŞ

Endoskopik retrograd kolanjiopankreatografi (ERCP) safra yollarının ve pankreas kanalının görüntülenmesi ve tıkanıklıklarının tedavisinde kullanılan minimal invaziv bir tekniktir. Bu bölge hastalıklarının cerrahisi ile karşılaştırıldığında daha düşük mortaliteye sahiptir. Pankreatit en sık görülen ERCP sonrası komplikasyon olmakla birlikte kanama, kolanjit ve perforasyon gibi komplikasyonlar da oluşabilir¹. Literatürde komplikasyon oranının % 2-12 arasında değiştiği (2, 3), mortalite oranının ise %0.5-1 olduğu bildirilmektedir²⁻⁴. Bununla birlikte, ERCP sonrası subkapsüler karaciğer hematomu çok daha nadir görülen bir komplikasyondur. Literatürde az sayıda rapor edilen ERCP sonrası subkapsüler karaciğer hematomu vakalarında, genellikle ilk semptom karın ağrısı olmasına karşın bizim vakamız insidental olarak tespit edilmesi yönüyle dikkat çekicidir.

OLGU

Kolelitiazis nedeni ile operasyon için başka bir merkeze müracaat eden 34 yaşındaki bayan hastada koleliazis enzimi yüksekliği tespit edilmesi üzerine çekilen manyetik rezonans kolanjiopankreatografi (MRCP)'de ortak hepatik kanalda taş varlığı tespit edilmiştir. Hastaya ERCP yapılarak 0.035 inç çapında kılavuz tel üzerinden endoskopik biliyer sfinkterotomi yapılmış ve ortak safra kanalından fogarty kateter ile taş başarıyla çıkarılmıştır. İşlem sonrası herhangi bir şikayeti olmamıştır. Ancak 2 gündür devam eden vajinal kanama nedeni ile istenilen pelvik ultrasonografide karaciğer sol lobda 57x44 mm boyutlu heterojen izo-hiperekoik semisolid lezyon tespit edilmiştir. Bu lezyonun işlem öncesi çekilen MRCP'de olmaması üzerine hasta kliniğimize sevk edilmiştir. Bu bilgiler hasta raporunda yer almaktaydı. Hasta kliniğimize yatırıldı. Komorbiditesi olmayan hastanın herhangi bir şikayeti de yoktu. Vital bulgular ve fiziksel muayenesi normal idi. Laboratuvar testlerinden ALP 191 U/L (normal değer: 30-120 U/L), GGT 188 U/L (normal değer <38), alanin aminotransferaz (ALT) 92 U/L (normal değer <34) ve hemoglobin 13.4 g/dL (normal değer: 12-15 g/dL) idi. Diğer laboratuvar testleri normal idi. Çekilen batın bilgisayarlı tomografi (BT)'de karaciğer sol lobda 55 mm çapında hiperdens subkapsüler hematoma izlendi (Resim 1A). Hemodinamik olarak stabil olan hastaya antibiyotik (seftriakson disodyum) tedavisi başlanarak konservatif yaklaşıldı. Yedi gün süren takip ve tedavisinde hastanın şikayeti olmadı. Laboratuvar testlerinde de anlamlı değişiklik olmaması üzerine hasta taburcu edildi. Yedi hafta sonra hastaya kontrol batın BT çekildiğinde karaciğer sol lobdaki hematoma 8 mm'ye gerilediği görüldü (Resim 1B). Fiziksel muayenesi ve tüm laboratuvar testleri normal idi.

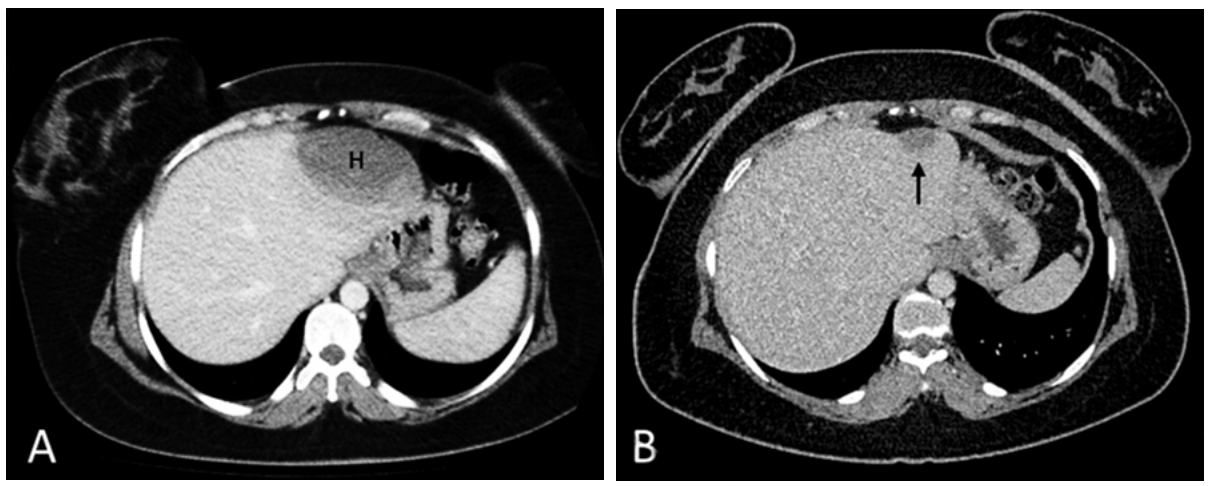
TARTIŞMA

ERCP, safra yollarının ve pankreatik kanalın etkin bir tanı ve tedavi aracı olmakla beraber mortaliteye kadar varabilen ciddi komplikasyonlara da sahiptir⁵. ERCP sonrası subkapsüler karaciğer hematoma ERCP'nin çok nadir komplikasyonlarından olup literatürde az örnekleri vardır^{6,7}. Bu konuda ilk rapor Ortega ve arkadaşları tarafından 2001 yılında yapılmıştır¹. Bu durum

kaza ile kılavuz telin intrahepatik safra yolunu delmesi ve küçük intrahepatik damarın yaralanması sonucu oluşabilir⁸. Bununla birlikte literatürde diagnostik ERCP sonrası karaciğer, dalak ve barsak duvarı yaralanmaları (hematom veya kanama), ayrıca splenik avülsiyon ve eş zamanlı hepatik laserasyon vakası da rapor edilmiştir^{9,10}. Bu vakalarda yaralanmanın muhtemel direkt travma sonucu meydana geldiğine inanılmaktadır.

ERCP sonrası subkapsüler karaciğer hematoma olgularında literatürde ilk semptomun karın ağrısı olduğu bildirilmektedir⁵. Oysa bizim vakamızda ERCP sonrası karaciğer sol lobda heterojen izo-hiperekoik semisolid lezyon tesadüfen tespit edilmiş ve BT'de bu lezyonun subkapsüler hematoma olduğu görülmüştür. Belki de ERCP sonrası subkapsüler karaciğer hematoma literatürde rapor edilen vakalar kadar az değildir. ERCP sonrası izleme ve görüntülemenin rutin olarak yapılması sonucu asemptomatik seyreden hastaların farkına varılmaması bu komplikasyonun nadir rapor edilmesinin sebebi olabilir. Bizim vakamızın asemptomatik olmasına karşın ERCP sonrası gelişen karın ağrısı ve hipotansiyon subkapsüler karaciğer hematoma ile akla getirmelidir. Bu durum çok nadir görülmekle birlikte yaşamı tehdit eden boyutlara ulaşabilir. Bu komplikasyonun tanısında laboratuvar testlerinden sadece hematokrit düşüşü yardımcı olabilir. Ancak görüntüleme yöntemleri (ultrasound, BT ve MR) bu komplikasyonun tanısında ve takibinde daha değerlidir^{11,12}. Literatürde bu hastalara enfeksiyon riski nedeniyle antibiyotik önerilmekte, hemodinamik olarak stabil olan ve enfeksiyon belirtisi olmayanlara konservatif yaklaşım tavsiye edilmektedir^{1,11,13,14}. Bununla birlikte literatürde perkütan drenaj, embolizasyon ve cerrahi yaklaşımla tedavi edilen vakalar da vardır⁷. Biz hemodinamik olarak stabil olan vakamızda konservatif yaklaşımı tercih ettik. Hastanın takiplerinde herhangi bir komplikasyon gelişmedi. Çekilen kontrol BT'de hematoma anlamlı derecede gerilediği görüldü.

Sonuç olarak nadir görülen ERCP sonrası subkapsüler karaciğer hematoma literatürde bildirildiği gibi genel olarak karın ağrısı meydana gelse de, bu komplikasyonun insidental olarak da tespit edilebileceği akılda bulundurulmalıdır.



Resim 1A-B. (A) Aksiyel kontrastlı BT görüntülemesinde karaciğer sol lob'da hematoma görünümü (H) (B) 7 hafta sonraki kontrol BT'de hematomun gerilediği görülüyor (ok).

KAYNAKLAR

1. Ortega DP, Fernández LR, García SJ, Nieves VMA, Martínez SC, Moreno AM. Liver hematoma following endoscopic retrograde cholangiopancreatography (ERCP). *Surg Endosc.* 2000; 14:767.
2. Ruiz-Tovar J, Lobo E, Sanjuanbenito A, Martínez-Molina E. Case series: pneumoretroperitoneum secondary to duodenal perforation after endoscopic retrograde cholangiopancreatography. *Can J Surg* 2009;52:68-9.
3. Chi KD, Waxman I. Subcapsular hepatic hematoma after guide wire injury during endoscopic retrograde cholangiopancreatography: management and review. *Endoscopy.* 2004; 36: 1019-21
4. Paris C, Bejjani J, Beaunoyer M, Ouimet A. Endoscopic retrograde cholangiopancreatography is useful and safe in children. *J Pediatr Surg* 2010;45: 938-42.
5. Fei BY, Li CH. Subcapsular hepatic haematoma after endoscopic retrograde cholangiopancreatography: An unusual case. *World J Gastroenterol* 2013;19: 1502-4.
6. Orellana F, Irrarrazaval J, Galindo J, et al. Subcapsular hepatic hematoma post ERCP: a rare or an underdiagnosed complication? *Endoscopy* 2012;44: E108-9.
7. Del Pozo D, Moral I, Poves E, Sanz C, Martín M. Subcapsular hepatic hematoma following ERCP: case report and review. *Endoscopy* 2011;43:E164-5.
8. Lynch SP, Evans JA. Difficult biliary cannulation. *Curr Gastroenterol Rep* 2010; 12:135-40.
9. Horn TL, Peña LR. Subcapsular hepatic hematoma after ERCP: case report and review. *Gastrointest Endosc* 2004;59: 594-6.
10. Wu WC, Katon RM. Injury to the liver and spleen after diagnostic ERCP. *Gastrointest Endosc* 1993;39:824-7.
11. Priego P, Rodríguez G, Mena A, et al. Subcapsular liver hematoma after ERCP. *Rev Esp Enferm Dig* 2007;99: 53-4.
12. Nari GA, Preciado Vargas J, Rosendo Ballesteros N. A rare complication of ERCP: sub-capsular liver haematoma. *Cir Esp* 2009;85:261-2.
13. Cárdenas A, Crespo G, Balderramo D, Bordas JP, Sendino O, Llach J. Subcapsular liver hematoma after Endoscopic Retrograde Cholangiopancreatography in a liver transplant recipient. *Ann Hepatol* 2008;7:386-8.
14. Revuelto Rey J, Gordillo Escobar E, Baltha P. Subcapsular hepatic hematoma after ERCP. *Med Intensiva* 2010;34:224.