

ASETABULUM POSTERİOR KOLON KIRIKLARININ
ERKEN DÖNEM CERRAHİ TEDAVİ SONUÇLARI

EARLY SURGICAL TREATMENT RESULT OF
ACETABULAR POSTERIOR COLUMN FRACTURE

Dr. Kasım KILIÇARSLAN^a,
Dr. Hakan ÇİÇEK^a,
Dr. M. Faruk ÇATMA^a,
Dr. Nadir YALÇIN^a,
Dr. İsmail DEMİRKALE^a.

^aAtatürk Eğitim ve Araştırma Hastanesi
Ortopedi ve Travmatoloji Kliniği
ANKARA

Yazışma Adresi / Correspondence:
Op. Dr. Kasım KILIÇARSLAN,
Atatürk Eğitim ve Araştırma Hastanesi
Ortopedi ve Travmatoloji Kliniği,
ANKARA
e-mail: kilicarslan44@hotmail.com

ÖZET:

Amaç: Asetabulum kırıkları yüksek enerjili travmalar sonrasında oluşur ve tedavide eklem yüzeyinin restorasyonu, daha sonra gelişecek artrozu belirleyen en önemli faktördür. Bu çalışmada asetabulum kırığı tanısıyla kliniğimizde tedavi edilen hastaların retrospektif olarak incelenmesinde, posterior kolon kırığı olan ve cerrahi tedavi edilen hastaların sonuçları değerlendirildi.

Gereç ve Yöntemler: Ocak 2006 - Şubat 2010 tarihleri arasında Ankara Atatürk Eğitim ve Araştırma Hastanesi 3. Ortopedi ve Travmatoloji Kliniğinin acil servisine başvuran asetabulum fraktürü olan 83 hastanın dosyaları incelendi. Bu hastalardan cerrahi olarak tedavi edilen ve posterior kolon kırığı olan hastaların sonuçları değerlendirildi.

Bulgular: Hastalar, Merle D'Aubigne ve Postel'in skorlama sistemi ile değerlendirilmiştir ve buna göre 1 hastada (%10) kötü, 4 hastada (%30) orta, 6 hastada (%50) iyi, 1 hastada (%10) çok iyi sonuç elde edilmiştir. Ortalama yaş 42,7 (28-58), ortalama takip süresi 23 ay (13-46) dir. Öykü 10 hastada (%80) trafik kazası iken, 2 hastada (%20) yüksekten düşmedir. Hastaların tamamı ortalama 3,2 gün 5 kg ağırlıkla iskelet traksiyonunda tutulmuş ve ortalama 4,3 gün sonra opere edilmiştir.

Sonuç: Asetabulum kırıklarında tedaviyi belirlemede en önemli nokta kırık tipinin belirlenmesidir. Posterior kolon kırıklarında, kalça eklemi instabilitesi, siyatik sinir ağrısı sık görülen bulgulardır ve bu hastaların Kocher-Langenbeck insizyonu ile yapılan cerrahi tedavilerinde başarılı sonuçlar alınmaktadır.

Anahtar Kelimeler: Asetabulum Kırıkları, Cerrahi Tedavi, Posterior Kolon Kırıkları

ABSTRACT:

Introduction: Fractures of the acetabulum result from high-energy traumas and the restoration of the articular surface achieved through the treatment is the most indicative factor which determines the subsequent arthrosis. In this study, following the retrospective inspection of the patients diagnosed with acetabular fracture and treated at our clinic we evaluate the results of those patients who had posterior column fractures and were treated with surgery.

Materials and Method: We reviewed the files of 83 patients with acetabular fracture who were referred to emergency department of Orthopaedic and Trauma Clinic-III at Atatürk Training Research Hospital. Among these patients we evaluated the results of those with posterior column fracture who were treated with surgery.

Findings: Patients were assessed based on Merle D'Aubigne and Postel scoring systems and the clinical results were poor at 1 patient (10%), fair at 4 patients (30%), good at 6 patients (50%), excellent at 1 patient (10%). Mean age was 42,7 (28-58), mean follow up period was 23 months (13-46). The history of 10 patients (80%) was traffic accident, that of 2 patients (20%) falling down from height. Skeletal traction conjoined with 5 kg weight was in place for all of the patients for a mean period of 3,2 days and they were operated after mean 4,3 days.

Results: The most significant point at deciding the treatment for the acetabular fractures is to determine the fracture type. Hip joint instability at posterior column fractures, sciatic injury are common findings and surgical treatment using Kocher-Langenbeck incision for these patients gives successful outcomes.

Key words: Acetabular Fractures, Surgical Treatment, Posterior Column Fractures

Günümüzde artan trafik kazaları insidansı sonucunda, asetabulum kırıkları görülme sıklığı da gittikçe artmaktadır. Asetabulum kırıkları yüksek enerjili travmalar sonucunda görülürler ve kafa travmalarından sonra en mortal seyreden ikinci cerrahi gerektiren travma şeklidir.¹ Asetabulum kırıklarının diğer organ ve sistem yaralanmaları ile birlikteliği de sıktır.² Yük taşıyan eklemlerde iyi bir anatomik redüksiyon sayesinde post travmatik artroz riski en aza indirilebilmektedir. Kalça eklemine kompleks anatomisi ve kırık varyasyonlarının çeşitliliği nedeniyle uygulanacak cerrahi girişim de çeşitlilik göstermektedir. Asetabulum kırıklarında tedavinin amacı eklem yüzeyini restore etmek, mümkünse anatomik pozisyonu sağlamak ve rijit fiksasyon sağlamaktır. Tedavi planlanırken de kırığın tipi, eşlik eden organ ve sistem yaralanmaları, hasta yaşı önem arz etmektedir. Asetabulum kırıklarının cerrahi tedavisi 1960 lardan sonra popülerite kazanmış, daha öncesinde cerrahi zorluklar göz önünde tutularak konservatif tedaviler önerilmiştir.^{3,4} Bu tarihten itibaren Judet ve Letournel'in sınıflama ve cerrahi giriş yollarını belirlediği çalışmaları sayesinde cerrahi tedavi önem kazanmaya başlamıştır.² Bilgisayarlı tomografinin klinik kullanımı sayesinde kırık tipini belirleme ve cerrahi yolu gösterme imkanı elde edilmiştir. Cerrahi tipini belirlemede bilgisayarlı tomografi kadar Rowe ve Lowell'in ön-arka grafleri ile Matta'nın iliak

ve obturator oblik grafleri de yerini korumaktadır.^{1,5,6}

Bu çalışmada Ankara Atatürk Eğitim ve Araştırma Hastanesi 3. Ortopedi ve Travmatoloji Kliniğinde 2006-2010 yılları arasında acil servise başvuran 83 asetabulum kırığı retrospektif olarak incelendi. Bu hastalardan posterior kolon kırığı (Letournel Tip B) olan ve cerrahi tedavi uygulanan 12 hastanın sonuçları değerlendirildi.

GEREÇ VE YÖNTEMLER

Ocak 2006 - Şubat 2010 tarihleri arasında Ankara Atatürk Eğitim ve Araştırma Hastanesi 3. Ortopedi ve Travmatoloji Kliniğinin acil servisine başvuran asetabulum fraktürü olan 83 hastanın dosyaları incelendi. Bu hastalardan cerrahi olarak tedavisi yapılan, Letournel Tip B posterior kolon kırığı olan ve cerrahileri esnasında Kocher-Langenbeck insizyonu kullanılan 12 hastanın sonuçları değerlendirildi. Hastaların 8'si erkek (%87.5), 4'ü kadındı (%30). 6 hastanın (%50) sağ, 6 hastanın (%50) sol asetabulum kırığı mevcuttu. Ortalama yaş 42,7 idi (28-58). Ortalama takip süresi 23 aydı (13-46). Öykü 9 hastada (%80) trafik kazası iken, 3 hastada (%20) yüksekten düşme idi. 10 hastada (%83.3) multipl yaralanma varken 2 hastada (%16.7) izole asetabulum kırığı görülmüştü (Tablo 1). 6 hastada (%50) aynı tarafta kalça çıkığı mevcuttu ve

Tablo 1. Çalışmaya alınan hastalara ve eşlik eden yaralanmaları

No	Yaş	Letournel Tip	Taraf	Eşlik Eden Yaralanma
1	35	B	Sağ	İpsilateral Kalça Çıkığı İpsilateral Patella Kırığı
2	42	B	Sol	Kontrateral Pubik Ramus Kırığı Mandibula Kırığı
3	50	B	Sağ	İpsilateral Femur Diafiz Kırığı
4	28	B	Sağ	Yok
5	46	B	Sol	İpsilateral Kalça Çıkığı Siatik Sinir Paralizisi
6	58	B	Sağ	İpsilateral Kalça Çıkığı Simphisis Pubiste Saperasyon
7	32	B	Sol	İpsilateral Pubik Ramus Kırığı Kafa Travması
8	52	B	Sol	İpsilateral Sakroiliak Ayrılma Retroperitoneal Kanama
9	39	B	Sağ	İpsilateral Kalça Çıkığı Siatik Sinir Paralizisi
10	45	B	Sol	İpsilateral Kalça Çıkığı Pnömotoraks
11	40	B	Sol	İpsilateral Kalça Çıkığı
12	45	B	Sağ	Yok

Tablo 2. Merle D'Aubigne ve Postel'in klinik skorlama sistemi			
Derece	Ağrı	Toplam Hareket	Yürüme
1	Devamlı ve ciddi	0-30®	Yatağa bağlı veya çift koltuk değneği ile birkaç metre yürüme
2	Tüm aktiviteyi önleyen ve yürüme başlangıcındaki ciddi ağrı	31-60®	Yürüme süresi ve uzunluğunun destekli veya desteksiz çok kısıtlı olması
3	Sınırlı harekete izin veren dayanılabilir ağrı	61-100®	Uzun süre ayakta durabilme, bastonsuz güçlükle yürüme, tek bastonla bir saatten az yürüme
4	Hafif ağrı, istirahatle geçiyor	101-160®	Bastonla uzun süre, bastonsuz kısa süre yürüme
5	Az ve zaman zaman ağrı olması, Normal aktiviteyle azalması	161-210®	Desteksiz yürüme fakat aksamanın olması
6	Ağrının olmaması	211-260®	Normal yürüme

bunların 2 sinde (%33.3) siyatik sinir paralizisi mevcuttu.

Kırık tanısında ön arka ve oblik graflerin yanı sıra, tüm hastalarda Bilgisayarlı Tomografi den de yararlanılmıştır. Çalışmaya alınan 12 olguda Letournel Tip B posterior kolon kırığı, 3mm den fazla deplasman, instabilite vardı ve cerrahi olarak tedavisi yapılmıştır.

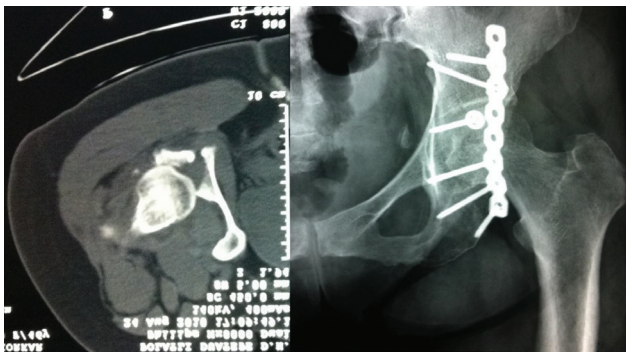
İpsilateral kalça çıkığı olan tüm olgularda erken dönemde posterior çıkık anestezi altında redükte edilmiş, sonra çekilen BT incelemesine göre tedavi yolu belirlenmiştir. Hastaların tamamına ortalama 3.2 gün femur suprakondiler bölgesinden iskelet traksiyonu uygulanmıştır. Operasyon travmadan sonra ortalama 4,3 günde yapılmıştır.

Hastaların hiçbirine heterotopik ossifikasyon profilaksisi uygulanmamıştır. Derin ve trombozu profilaksisi açısından tüm hastalara düşük molekül ağırlıklı

heparin uygulaması yapılmıştır. Preoperatif ve postoperatif hiçbir hastada tromboemboli ve yağ embolisine rastlanmamıştır.

Cerrahi yöntem olarak Kocher-Langenbeck insizyonu kullanılmıştır. Bu girişi izole arka duvar ve arka kolon kırıklarında sık kullanılmaktadır. Arka kolon, retro asetabuler yüzey için iyi bir görüntü sağlamaktadır. Hastalar lateral dekubit pozisyonunda yatırılmıştır ve cilt insizyonu; spina iliaca posterior inferiordan başlayıp büyük trokanter üzerinden femur shaftı boyunca yaklaşık 20 cm distale doğru uzatılmıştır. Gluteus maksimus, lifleri yönünde küt diseksiyon ile ayrılmıştır. Tüm vakalarda kısa rotatorlar bulunmuştur ve tendonlarına işaret sütürü konarak kesilmiştir, bu sayede siyatik sinir üzerine retrakte edilerek siyatik siniri koruma amaçlanmıştır. Hastaların hemen tamamında kapsülde bir yırtık bulunmuştur. Opere edilen hastaların hepsinde eklem içi serbest kırık ve kemik parçaları yıkanarak temizlenmiştir. Bu giriş tekniği siyatik sinir lezyonu yapma ihtimali yüksektir, bu bakımdan siniri korumak için azami dikkat sarf edilmelidir. Cerrahi işlem esnasında redüksiyon 3,5 mm lik rekonstruksiyon plakları ile sağlanmıştır.

Enfeksiyon profilaksisi için cerrahi işlemden 1 saat önce 1 gr Cefazoline Sodium uygulanmıştır. Cerrahi işlem sonrası konulan negatif basınçlı hemovac dren operasyondan 48 saat sonra çekilmiştir. Dren çekildikten sonra yatak içi pasif egzersizlere başlanmış ve postoperatif 5. günde koltuk değnekleri ile ayağa kaldırılan hastanın, kırık tarafa yük vermeden mobilize olması sağlanmıştır. Postoperatif 4-6 hafta sonunda



Resim 1: Preoperatif siyatik sinir ağrısı olan, Letournel Tip B Asetabulum fraktürü ve kalça çıkığının bilgisayarlı tomografi görünümü ve cerrahi sonrası direk grafisi

parşiyel yük verilen hastanın kontrol radyografilerine baęlı olarak solit kaynama görüldüğünde tam yük vermesi istenmiştir. (Resim1)

Postoperatif dönemde klinik sonuçlar Merle D'Aubigne ve Postel'in klinik skorumaya sistemine göre değerlendirilmiştir (Tablo2).

BULGULAR

Cerrahi olarak tedavi edilen hastaların klinik sonuçları Matta tarafından modifiye edilen Merle D'Aubigne ve Postel'in skorumaya sistemi ile değerlendirilmiştir. Buna göre 1 hastada (%10) kötü, 4 hastada (%30) orta, 6 hastada (%50) iyi, 1 hastada (%10) çok iyi sonuç elde edilmiştir.

Hastaların tamamı ortalama 3,2 gün, 5 kg ağırlıkla iskelet traksiyonunda tutulmuş ve ortalama 4,3 gün sonra opere edilmiştir. İpsilateral kalça çıkığı olan 5 hasta travma sonrası ilk 6 saat içinde anestezi altında redükte edilmiş ve iskelet traksiyonuna alınarak cerrahisi planlanmıştır. İpsilateral kalça çıkığı olan ve siyatik sinir ağrazı olan iki hastadan birinde siyatik notch içinde asetabulumun posterior kolunu siyatik sinir üzerinden kaldırılmış ve post operatif 3. ayda siyatik sinir ağrazı düzelmiştir (Resim 1). Diğer hastada siyatik ağrazı postoperatif erken dönemde düzelmemiş takiplerinde de düzelme olmamıştır. 2 hastada (%16.6) yara yerinde enfeksiyon görülmüş bunlardan biri yüzeysel enfeksiyon olarak değerlendirilmiş ve antibiyoterapiye cevap vermiştir. Diğer hastanın derin enfeksiyonu debritleme ve antibiyoterapi sonrası gerilemiş ve postoperatif 12. ayda implant çıkarılmasının ardından tamamen sonlandırılmıştır. Bu hastanın 30 aylık takibi sonucunda redüksiyon kaybı yada asetabuler kollaps görülmemiştir. 2 hastada (%16.6) postoperatif dönemde grade 2 heterotopik ossifikasyon görülmüştür. 1 hastada (%8.3) 38 haftalık takip sonucunda artroz görülmüş, bu hastanın Merle D'Aubigne skoru postoperatif dönemde kötü olarak değerlendirilmiştir ve hasta artroplasti planlanarak tekrar opere edilmiştir.

TARTIŞMA

Asetabulum kırıkları en çok trafik kazaları nedeniyle görülür. Kazalar esnasında dize alınan darbe bu kırığın oluşmasında etkilidir. Asetabulum fraktürü olan bir hastada patella ve femur fraktürü birlikteliğinin de

göz önünde bulundurulması gerekir.^{2,7,8,9} Bizim çalışmamıza alınan 12 hastanın 1 inde de patella fraktürü mevcuttu.

Asetabulum fraktürlerinin tedavisi halen tartışmalara açık olsa da amaç mümkün olduğunca anatomik düzelme sağlayarak, kalça eklemine konfigürasyon ve stabilitesini restore etmektir.¹⁰ Bu bazen konservatif olarak sağlanabilirken bazen de açık redüksiyon gerekebilir. Tedavi şeklinin belirlenmesinde radyodiagnostik değerlendirme yönlendiricidir. O' Toole ve arkadaşlarının yaptığı çalışmada tanısal amaçlı tek başına konvansiyonel radyografilerin tanısal olarak etkinliğini bilgisayarlı tomografi taramasına göre daha az etkili olduğunu ifade etmişlerdir.¹¹ Matta, üç yönlü grafilerde asetabulum yük binme sahasının etkilenmesini belirlemek amacıyla bir ölçüm metodu önermiştir. Medial, ön ve arka tavan kavis değerleri belirlendikten sonra bu değerlerden herhangi biri, 45 dereceden küçük ise asetabulum ve femur başı arasında uyumsuzluğun varlığına karar verilir ve Matta'ya göre bu cerrahi müdahale endikasyonudur.^{5,6,12} Yük taşıyan eklem yüzünün restorasyonu sayesinde post travmatik artroz riski de en aza indirilmiş olur.^{3,4,13,14} Arka duvar kırığı ile birlikte olan çıkık mevcudiyetinde, hastanın genel durumu izin verirse primer açık redüksiyon ve internal tespit erken dönemde yapılmalı iken, hastanın genel durumu izin vermiyorsa geç açık redüksiyon ve internal tespit uygulanmalıdır.^{6,12,13} Bizim çalışmamızda kalça çıkığı olan hiçbir hastanın genel durumu erken dönemde açık redüksiyona izin vermedi. Kalça çıkığının da eşlik ettiği vakalarda acil tedavinin redükte edilmesi ve bundan sonra da iskelet traksiyonu uygulamasıdır.

Deplasmanın 2-3 mm'yi geçmediği durumlarda, hastanın genel durumunun operasyona uygun olmadığı durumlarda, 40-50 yaş üzeri ve kemik kalitesinin uygun olmadığı durumlarda konservatif tedavi düşünülmelidir.^{5,6,15,16} Matta 3 mm altı deplasmanı kabul edilebilir görürken, Letournel deplasmanı kabul etmektedir.^{5,17,18} Konservatif tedavide traksiyon süresi 6-8 hafta olarak tavsiye edilmektedir.^{5,15,19}

Cerrahide kullandığımız Kocher-Langenbach kesisi spina iliaca posterior inferiordan başlayan ve trachanter majorden geçen 20 cm insizyonu içerir. Daha geniş kesiler daha fazla kan kaybı, daha yüksek en-

feksiyon olasılığı, kas zayıflığı, heterotopik ossifikasyon, sinir yaralanması risklerini artırmaktadır. Bizim çalışmamıza aldığımız vakalarda operasyon öncesi kırık lokalizasyonu ve şeklinin iyi belirlenmesi sayesinde cerrahi insizyon artırılmamış ve bu komplikasyonlarla karşılaşmamıştır.

Asetabulum kırıklı hiçbir hastaya primer olarak total protez uygulamamıza rağmen, takiplerinde artroz gelişen 1 vakada artroplasti uygulanmıştır.

Asetabulum kırıklarında tedaviyi belirlemede en önemli nokta kırık tipini belirlemektir. Bunun için direk grafilere ve bilgisayarlı tomografi önemli yer tutmaktadır. Kırık tipi yanında kemik kalitesi de önem arz etmektedir. Kemik kalitesini belirlemede yaş önemli bir unsur olsa da çalışma grubumuz bize her hastanın

kemik kalitesinin ayrı ayrı değerlendirilmesi gerektiğini göstermiştir. Deplasmanı 3mm den fazla olan, eklem içinde serbest fragmanı olan, kalça eklemi lükse yada sublükse olan, siyatik sinir ağrısı olan, 40 yaş altı her hastanın cerrahi tedavisi şarttır. Siyatik sinir ağrısı ile birlikte olan Letournel Tip B asetabulum kırığı olan hastaların cerrahi tedavisinde posterior kolonun anatomik redüksiyonu ve siyatik sinirin eksplozasyonun klinik sonuçlar için önemlidir.

Acetabulum kırıklarının cerrahi tedavisi ile memnun edici sonuçlar alınmaktadır. Kırık tipi, yaş, eşlik eden alt ekstremitte kırığı, redüksiyon kalitesi, cerrahi ekip, kalça dislokasyonunun varlığı ve redüksiyon zamanı post operatif klinik sonuçları etkileyen en önemli etkenlerdir.²⁰

KAYNAKLAR

1. Klinger DL: Acetabular fractures. AORNJ 1995; 61 (1): t 57-178: quiz t81-186.
2. Argün M, Türk CY, Tuncel M, Bakır A, Kabak Ş, Karakaş ES: Asetabulum kırıklarının konservatif ve cerrahi tedavisi. Artroplasti ve Artroskopik Cerrahi 1995; 6 (11): 47-51.
3. Letoumel E: Fractures of the acetabulum. Ed. R.A. Elson, Springer- Verlag, Berlin, Heidelberg, NewYork, 1981.
4. Pearson J.R., Hargadon E.J.: Fractures of the pelvis involving the floor of the acetabulum. J. Bone Joint Surg 1962; 44 (B): 550-61.
5. Tile M : Fractures of the acetabulum. In Rockwood CA Jr, Green DP, Bucholz RW Heckman JD (eds): Rockwood and Green's Fractures in adults. Vol. 2, 4rd ed. Lippincott – Raven Philadelphia, New York 1996; 1617 – 1658.
6. Matta JM, Anderson EM, Epstein HC, Hendricks P : Fractures of the acetabulum. Clin. Orthop. 1986; 205: 230.
7. Goulet JA, Bray TJ: Complex acetabular Fracture. Clin Orthop 1989; 240: 9-20.
8. Johnson EE, Matta JM, Mast JW, Letournel E: Delayed reconstruction of acetabular fractures 21-120 days following injury. Clin Orthop 1994; 305: 20-30.
9. Ruesch PD, Holdener H, Ciaramitaro M, Mast JW: A prospective study of surgically treated acetabular fractures. Clin Orthop 1994; 305:38-46.
10. Moed BR, Dickson KF, Kregor PJ, Reilly MC, Vrahas MS: The surgical treatment of acetabular fracture. Instr Course Lect. 2010; 59:481-501.
11. O'Toole RV, Cox G, Shanmuganathan K, Castillo RC, Turen CH, Sciadini MF, Nascone JW: Evaluation of computed tomography for determining the diagnosis of acetabular fracture. J. Orthop Trauma; May 2010 24(5):284-90.
12. Matta J.M., Merrilt P.O.: Displaced acetabular fractures. Clin Orthop 1988; 230,8 3-97.
13. Goulet J.A., Rouleau J.P., Mason D.J., Goldstein S.A.: Comminuted fractures of the posterior wall of the acetabulum. J. Bone Joint Surg 76 (A): 1994; 1457-1463.
14. Heeg M., Oostvogel H.J.M., Klases H.J.: Conservative treatment of acetabular fractures: The role of the weight bearing dome and anatomic reduction in the ultimate results. J Trauma, 1987; 27: 5,555-9.
15. Matta J: Surgical treatment of acetabulum fractures: In Browner BD, Jupiter JB, Levine AM, Trafton PG (eds): Skeletal trauma. Vol. 1, WB Saunders Comp. : 1992; 899-922.
16. Tipton WW, D'Ambrosia DR : Nonoperative management of central fracture dislocations of the hip. J Bone Joint Surg 1975; 57 (A): 888.
17. Judet R, Judet J, Letournel E : Fractures of the acetabulum. J Bone Joint Surg. 1964; 46 (A): 1615.
18. Letournel E : Acetabulum Fractures; classification and management. Clin Orthop. 1980; 151 : 81.
19. Matta JM, Operative treatment of acetabulum fractures through the ilioinguinal approach. Clin Orthop. 1994; 305: 10.
20. Zhi C, Li Z, Yang X, Fan S: Analysis of result and influence factors of operative treatment of acetabular fracture. Zhongguo Xiu Fu Chong Jia Wai Ke Za Zhi; 2011; 25(1):21-5 Jan.