

## SİGMOİD VOLVULUS TEDAVİSİNDE GÜNCEL YAKLAŞIMLARIMIZ

## OUR CURRENT APPROACH IN THE TREATMENT OF SIGMOID COLON VOLVULUS

Dr. Korhan TAVİLOĞLU Dr. Erol AYDIN Dr. Cemalettin ERTEKİN Dr. Recep GÜLOĞLU Dr. Mehmet KURTOĞLU

## ÖZET

**Amaç:** Sigmoid volvulus tedavisinde, servisimizde giderek artan sıklıkta uygulanan endoskopik detorsiyonun tedavideki önemini vurgulamaktır.

**Gereç ve yöntem:** Mayıs 1994 Temmuz 2001 tarihleri arasındaki 86 aylık dönemde, 37 hastanın kayıtları retrospektif olarak incelenmiştir. Hastalar ilk başvuruda yapılan tedavi girişimine göre 3 gruba ayrılmıştır: 1.grup kolon rezeksiyonu ve anastomoz yapılan olgular (n=9), 2.grup Hartmann girişimi uygulanan olgular (n=20), 3.grup ise endoskopik detorsiyon uygulanan hastaları (n=8) içermektedir.

**Bulgular:** Toplam 7 (%19) hastada komplikasyon gelişmiş ve 3 (%8) hastada mortalite gözlenmiştir.

**Sonuç:** Endoskopik tedavi sonrası kolon rezeksiyonu uygun olacaktır. Endoskopik detorsiyon başarısız olduğunda ya da komplikasyon şüphesi varlığında acil cerrahi girişim ile rezeksiyon uygulanmalıdır.

**Anahtar kelimeler:** volvulus, sigmoid kolon, endoskopik detorsiyon, Hartmann girişimi

## SUMMARY:

**Background:** Our aim was to emphasize the role of endoscopic detorsion in the treatment of sigmoid colon volvulus, which we currently apply in the majority of our cases.

**Methods:** The data of 37 patients were analyzed in a retrospective manner, during a 86-month period, between May 1994 and July 2001. The patients were classified into three groups. The first group consisted of 9 patients with resection and anastomosis, the second group consisted of 20 patients with Hartmann's procedure, and the third group consisted of 8 patients with endoscopic detorsion.

**Results:** Complications were encountered in 7 patients (19%), and 3 patients (8%) died following treatment.

**Conclusion:** We favor colonic resection following endoscopic treatment. Resection should be preferred, if endoscopic detorsion is not succesful or in the presence of a complication

**Key words:** volvulus, sigmoid colon, endoscopic detortion, Hartmann's procedure

## GİRİŞ

Sigmoid kolon volvulusu, kısa sürede tanı konulup, uygun tedavi gerektiren, aksi halde yüksek oranda morbidite ve mortalite ile sonuçlanan bir barsak tıkanıklığı nedenidir. Gelişmiş ülkelerde kalın barsak tıkanıklıklarının yaklaşık % 1-7'sini oluştururken, Türkiye'nin de aralarında bulunduğu Doğu Avrupa, Asya, Afrika ve Güney Amerika ülkeleri gibi gelişmekte olan ülkelerde daha sık görülmektedir (1-3). Genellikle ileri yaşlarda, erkeklerde ve yandaş hastalıkları olanlarda daha sık rastlanmaktadır (1).

Sigmoid volvulus gelişen hastalarda genellikle aşırı derecede uzun sigmoid kolon ile birlikte uzun, mobil ve dar tabanlı mezosigmoid mevcuttur (3). Sigmoid kolon ve mezokolon, bu dar tabanın etrafında dönerek kapalı bir urve oluşturmaktadır. Zamanında ve uygun tedavi uygulanmadığı takdirde sıklıkla iskemiye bağlı nekroz ve perforasyon ile sonuçlanabilmektedir (Resim 1a ve 1b). Az gelişmiş, sosyoekonomik düzeyi düşük ve kırsal bölgeler-

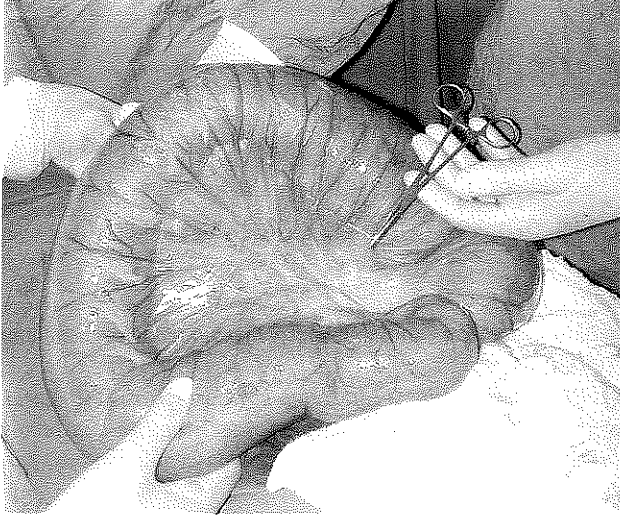
de daha sık görülmesi liften zengin beslenme alışkanlığı ile açıklanmıştır (3,4). Saptanan diğer predispozan faktörler kabızlık, megakolon, kolonik motilite bozuklukları, Chagas hastalığı ve sklerodermadır (5-7).

Sigmoid volvulus tanısı; fizik muayene, direkt karın grafileri, baryumlu kolon grafileri ve endoskopik inceleme ile konulmaktadır. Tedavide cerrahi ve cerrahi dışı yöntemler kullanılmaktadır. Cerrahi dışı yöntemler; rektal tüp uygulanması, rijit veya fleksibil endoskopik dekompresyonu içermektedir. Cerrahi olarak basit detorsiyon, rezeksiyon ve anastomoz, Hartmann girişimi, kolopeksi, ekstrapitonealizasyon, mezokolooplasti, tüp sigmoidostomi gibi yöntemler tanımlanmıştır.

## GEREÇ VE YÖNTEM

Mayıs 1994 Temmuz 2001 tarihleri arasındaki 86 aylık dönemde, İstanbul Tıp Fakültesi, Genel Cerrahi Anabilim Dalı, Acil Cerrahi servisinde sigmoid volvulus tanısı ile tedavi edilen 37 hasta çalışmaya dahil edilmiştir.

Resim 1a: iyi beslenen bir kolon görüntümü

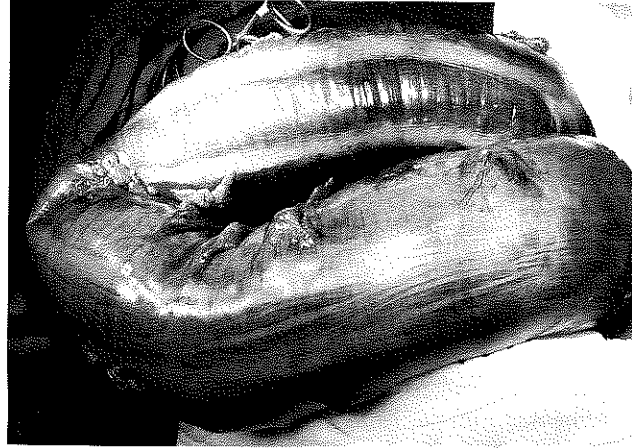


İlk başvuruda yapılan girişime göre hastalar üç grupta irdelenmiştir. Birinci grup: kolon rezeksiyonu ve anastomoz, ikinci grup: Hartmann girişimi, ve üçüncü grup: endoskopik detorsiyon uygulanan hastalardan oluşmaktadır.

Tablo 1. Komplikasyonların gruplara göre dağılımı

I. grup: Rezeksiyon ve anastomoz uygulanan hasta grubu	n
Anastomoz kaçağı	1
Yara ayrışması	1
<b>Toplam</b>	<b>2 (%22)</b>
<b>II. grup: Hartmann girişimi uygulanan olgular</b>	
Yara ayrışması	2
Pulmoner emboli*	1
Pnömoni ve sepsis*	1
Myokard infarktüsü*	1
<b>Toplam</b>	<b>5 (%25)</b>
<b>III. grup: Endoskopik detorsiyon uygulanan olgular</b>	
<b>Genel komplikasyonlar</b>	<b>7 (%19)</b>
<b>Genel mortalite</b>	<b>3 (%8)</b>

Resim 1b: Nekroz gelişmiş bir kolon görünümü



Hastaların yaşı, cinsi, başvuru şikayetleri, şikayetlerin başlangıcı ile hastaneye başvuru arasında geçen süre, lökositoz varlığı, fizik muayene ve radyolojik bulgular kaydedilmiştir. Hastaneye başvuruda tüm hastaların ağızdan gıda alımı kesilerek, nazogastrik tüp konulmuş ve serum elektrolit değerlerine bakılmıştır. Ameliyat kararı alınan hastalara ameliyat öncesi profilaktik antibiyotik uygulanmıştır. İntravenöz olarak tek başına ampicilin-sulbaktam yada ikinci kuşak sefalosporin grubu bir antibiyotik ile birlikte metronidazol kombinasyonu tercih edilmiştir.

Anastomoz çift kat vikril dikişlerle gerçekleştirilmiştir. Hartmann girişimi uygulanan hastalarda, rezeksiyonu takiben tercihen sol alt kadrana kolostomi uygulanmış, distal güdük ise çift kat vikril dikişlerle kapatılmıştır. Ameliyat esnasında barsak gangreni veya perforasyonu saptanan hastalara postoperatif antibiyotik tedavisine devam edilmiştir.

Endoskopi girişimleri servisimizde gerçekleştirilmiş, ve hastaların tümüne işlemden önce sodium phosphate enema (Fleet enema®) veya sodium dihydrogen phosphate enema (BT enema®) ile distal kolon segmentine lavman uygulanmıştır. Fleksibil kolonoskop kullanılarak torsiyone olan kolon segmentine girilerek içeriği aspire edilmiştir. Daha sonra mümkün olduğu kadar kolonun proksimali incelenmeye çalışılmıştır. Endoskopik detorsiyondan hemen sonra ve 24. saatte çekilen direkt karın grafileri ile hastalar takip edilmiştir. Yüksek riskli olmayan tüm hastalara sigmoid rezeksiyonu önerilmiştir.

## SONUÇLAR

Sigmoid volvulus tanısıyla tedavi edilen 37 hastanın 30'u erkek (%81), 7'si kadın (%19) ve yaş ortalaması 63 (1690) idi. Başvuru şikayetleri olguların 28'inde (%76) karın ağrısı, 24'ünde (%65) gaz ve gaita çıkartamama, 12'sinde (%32,5) bulantı ve kusma, 11'inde (%30) karında şişlik idi. Şikayet başlangıcı ile hastaneye başvuru arasındaki ortalama süre 5 (1-20) gün olarak belirlendi. Olguların 7'sinde (%19) kalp

Tablo 2. Literatürde endoskopik detorsiyon sonrası sonuçlar

	Kaynak no	n	Başarı (%)	Nüks (%)	Mortalite (%)
Taha, 1980	10	34	76	21	
Knight, 1980	11	26	78	43	21.0
Storm, 1982	12	129		45	
Broth ers, 1987	13	39		57	
Hiltunen, 1992	14	58	87	29	12.0
Akgün, 1994	16	120	89	30	1.6
Grossman, 2000	15	189	81	23	12* (6**)

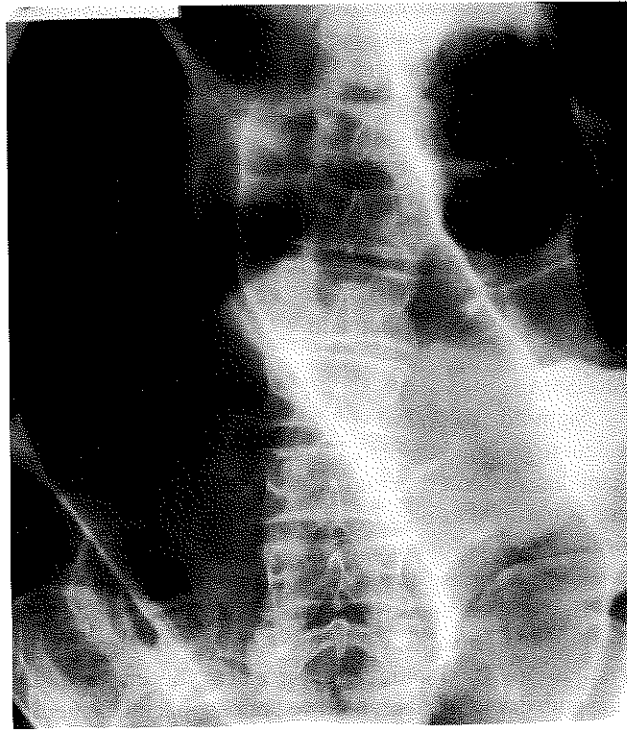
\* Sadece endoskopik detorsiyon uygulananlar

\*\* Endoskopik detorsiyon sonrası rezeksiyon uygulanan olgular

hastalığı, 5'inde (%13,5) nörolojik hastalık, 3'ünde (%8) akciğer hastalığı, 2'sinde (%5,4) böbrek hastalığı, 2'sinde (%5,4) diabet hikayesi mevcuttu. 3 (%8) hastada ise geçirilmiş karın ameliyatı öyküsü olduğu saptanmıştır. 30 olguda (%81) ayakta direkt karın grafisi tanı koydurucu olmuştur. Üç (%8) hastada tanı endoskopi ile, 4 (%11)'ünde ise laparotomi esnasında konulmuştur. Laparotomi sırasında tanısı konulan olgular, akut mekanik barsak tıkanıklığı bulgularıyla ameliyata alınan ve ayırıcı tanısı ancak ameliyatta yapılabilenlerdir.

Rezeksiyon ve anastomoz uygulanan (1. grup) 9 hastanın yaş ortalaması 53 (1671), Hartmann girişimi yapılan (2. grup) 20 hastanın 64 (27 90) ve endoskopik detorsiyon uygulanan (3. grup) 8 hastanın ortalama yaşı 72 (5877) idi. Birinci gruptaki bir hastada ameliyat esnasında kolon nekrozu, 1 hastada ise kolon perforasyonu geliştiği saptanmıştır. Perforasyon gelişen olguda, kontaminasyonun sınırlı kalması ve yaygın peritonit bulguları olmaması nedeniyle anastomoz yeğlenmiştir. İkinci gruptaki hastalardan ise 4'ünde kolon nekrozu saptanmıştır. Birinci grupta biri anastomoz kaçağı, diğeri ise yara ayrışması olmak üzere 2 hastada (%22) komplikasyon meydana gelmiştir (Tablo 1). Anastomoz kaçağı, kolonda nekroz olan hastada meydana gelmiştir ve ikinci ameliyatta Hartmann girişimi uygulanmıştır. Yara ayrışması gelişen hastanın karın duvarı prolen greft ile onarılmıştır. Her iki hasta daha sonra sorunsuz olarak taburcu edilmiştir. İkinci grupta toplam 5 (% 25) hastada komplikasyon gelişmiştir (Tablo 1). Bunlardan 2'sinde yara ayrışması, 1 hastada pulmoner emboli (spiral BT ile tanısı konuldu), 1 hastada ise pnömoni ve buna bağlı sepsis

Resim 2: Sigmoid kolon volvulus'unda direkt karın grafisi görünümü



meydana gelmiştir. Yara ayrışması gelişen hastalara prolen greft takviye uygulanmıştır. Pulmoner emboli ve pnömoni gelişen hastalar ise bu komplikasyonlar nedeniyle kaybedilmiştir. Ciddi iskemik kalp hastalığı olan ve kolonda nekroz saptanan bir başka hasta da ameliyat sonrası 1. günde muhtemel myokard enfarktüsü sonucu kaybedilmiştir. Endoskopik detorsiyon uygulanan hastalarda morbidite ve mortalite gözlenmemiştir. Toplam komplikasyon oranı % 19 (n = 7), toplam mortalite oranı ise %8 (n = 3)'dir.

8 hastaya toplam 11 kez başarılı endoskopik detorsiyon girişimi yapılmıştır. Bir hastada ise başarısız olunmuştur. Endoskopik girişimlerde başarı oranı %87,5'tir. Yandaş hastalıkları nedeniyle ameliyat açısından yüksek riskli 4 hasta dışındaki endoskopik detorsiyon uygulanan tüm hastalara sigmoid rezeksiyonu önerilmiştir. Bu tablodaki 3 hasta ameliyatı kabul etmediğinden cerrahi girişim bir hastaya uygulanabilmiştir. 3 (%38) hastada endoskopik detorsiyona rağmen volvulus nüksü gözlenmiştir. Bunlardan birincisi endoskopik girişimden 3 ay sonra meydana gelmiş ve hastaya acil koşullarda kolon mukozasındaki aşırı ödem nedeniyle, Hartmann girişimi uygulanmıştır. Akciğer kanseri nedeniyle pnömonektomi uygulanmış ve kronik obstrüktif akciğer hastalığı olan diğer bir hastada 1 ay sonra volvulus nüks etmiş ve tekrar endoskopik olarak detorsiyone edilmiştir. İkinci girişimden 1 ay sonra tekrar sigmoid volvulus ile başvuran bu hastaya Hartmann girişimi uygulanmıştır. Nüks gözlenen 3. hasta başarılı endoskopik detorsiyon

işleminde 7 gün sonra yineleyen sigmoid volvulus ile başvurmuş ve tekrar endoskopik olarak tedavi edilmiştir. Bu işlemde 5 gün sonra hastaya sigmoid rezeksiyonu ve anastomoz uygulanmıştır. Nüks gelişen hiç bir hastada morbidite veya mortalite gözlenmemiştir.

Ortalama hastanede kalış süresi 1. grupta 11 (530) gün, 2. grupta 13 (182) gündür. Endoskopik detorsiyon uygulanan hastalarda ise gelişen nüks sonrası yatışlarla birlikte ortalama hastanede kalış süresi 8 (220) gündür. Hastalar ortalama 23,5 ay takip edilmiş ve bahsedilenler dışında sigmoid volvulus ve tedavisiyle ilgili komplikasyona rastlanmamıştır.

#### TARTIŞMA

Sigmoid kolon volvulusu, liften zengin gıda ile beslenen gelişmekte olan ülkelerde en sık kalın barsak tıkanıklığı nedenleri arasında yer almaktadır (1-3). Yaşlı, yandaş hastalıkları olan hastalarda ve erkeklerde daha sık görülür (2). Çalışmamızdaki hasta grubunun % 81'i erkek ve yaş ortalaması ise 63'tür.

Hastalar en sık karın ağrısı, şişkinlik, gaz ve gaita çıkartamama, bulantı ve kusma şikayetleri ile başvurmaktadır (2,3). Tanıda en yardımcı yöntemler fizik muayene, direkt karın grafileri ve endoskopik incelemedir. Hastalarımızın % 81'inde fizik muayene ve direkt karın grafisi tanı için yeterli olmuştur (Resim 2). Tanı olguların % 8'inde endoskopi ile, % 11'inde ise ancak ameliyat esnasında konulmuştur.

Sigmoid kolon volvulusu tedavisinde çeşitli yöntemler yer almaktadır. Bunlar başlıca cerrahi dışı ve cerrahi yöntemler olmak üzere iki ana başlık altında incelenebilir. Cerrahi olmayan yöntemler rektal tüp uygulanması, lavman, rijit veya fleksibil endoskopik dekompresyonu içermektedir. Bunlar, hasta ilk başvurduğunda, perforasyon şüphesi yoksa, denemesi gereken yöntemlerdir. Cerrahi dışı en etkili tedavi yönteminin endoskopik dekompresyon olduğu bilinmektedir (Resim 3a ve 3b). İlk sigmoidoskopik dekompresyon 1918 yılında Oslo'da (8) uygulanmış olup, 1947'de Bruusgard'ın (4) başarılı sonuçlar bildirmesiyle yaygınlaşmıştır. Fleksibil kolonoskop kullanılarak yapılan ilk detorsiyon girişimi 1976'da (9) bildirilmiş ve sigmoidoskopiye göre üstün olduğu belirtilmiştir. Kolonoskopi ile torsiye olan bölge ve proksimali daha iyi incelenebilmekte, daha proksimaldeki volvuluslar detorsiyone edilebilmekte ve erken nüksü önlemek için torsiye bölgenin proksimaline kadar tüp konulabilmektedir (3). Serimizdeki detorsiyon girişimlerinde fleksibil kolonoskop kullanılmış ve bir olguda torsiye olan segmentin proksimaline dekompresif amaçlı tüp konulmuştur.

Her ne kadar endoskopik girişim ile sigmoid volvulus olgularının % 76-89 oranında başarılı bir şekilde detorsiyone olduğu bildirilse de, % 21-57 oranında nüks

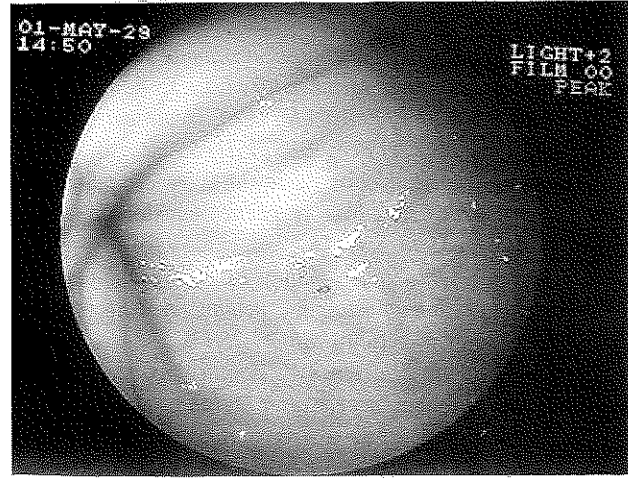
gelişmektedir (Tablo 2) (10-17). Serimizde de bu değer %38 olarak belirlenmiştir. Bu nedenle endoskopik detorsiyon uygulanan tüm olgulara, girişim sonrasında sigmoid kolon rezeksiyonu önerilmesi uygundur (18). Ayrıca, ağırlıklı olarak çocuk hastalarda tercih edilen, sigmoid kolon volvulus'unda baryumlu grafi ile dekompresyonda mümkündür (19). Ancak, bizim de içinde bulunduğumuz birçok grup tarafından perforasyon ve olası baryum peritoniti riski yönünden çok yaygın olarak kullanılmamaktadır.

Acil şartlarda yapılan cerrahi girişimlerin yüksek morbidite ve mortalite ile sonuçlanması nedeniyle hastalar ilk başvurduğunda cerrahi dışı yöntemler denenmesinde büyük yararlar vardır (1,18,20,21,22,23). Ancak bu yöntemler başarısız olduğunda veya kolonda nekroz ve/veya perforasyon şüphesi olduğunda acil cerrahi girişim endikasyonu konulur (1,3). Acil şartlarda uygulanması gereken girişim türü konusunda henüz bir fikir birliği yoktur ve birçok yöntem tanımlanmıştır. Basit detorsiyon ve detorsiyon ile birlikte sigmoid kolonun karın duvarına fiksasyonu, barsak beslenmesi iyi olan hastalar için önerilen yöntemler arasındadır. Fakat uygulanan bu yöntemler ile yüksek oranda nüks ve mortalite geliştiği bildirilmiştir (3). Ekstraperitonealizasyon, mezokoplasti, mezenterik meş plasti gibi başka yöntemler de tarif edilmiştir, fakat bunların volvulus nüksünü önlemede rolü kanıtlanmamıştır (3,23,24).

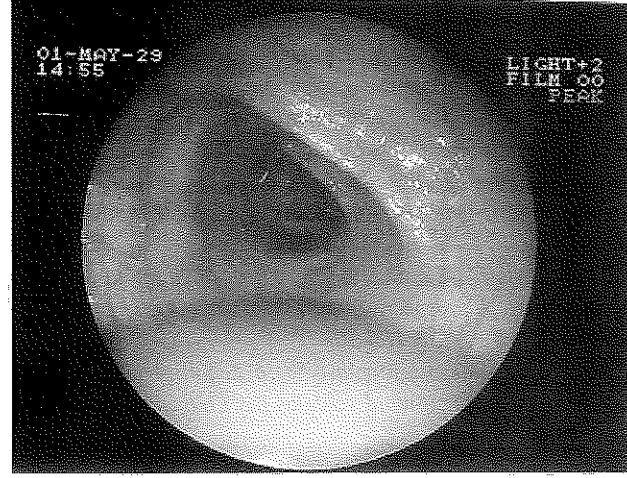
Nüksü önlemede en etkin olduğu belirtilen yöntem sigmoid kolon rezeksiyonudur. Rezeksiyon sonrası anastomoz veya kolostomi uygulanması tartışma konusudur. Bazı araştırmacılar, iskemik olmayan kolonda primer rezeksiyon ve anastomoz sonrası düşük morbidite ve mortalite oranları bildirmektedir (23,25-31). Bazıları ise barsak temizliği yapılmamış kolonda anastomozun güvenli olmadığı görüşündedirler. Ameliyat esnasında yapılan kolonik lavajın buna bağlı komplikasyonların azalmasında etkili olabileceği belirtilmektedir (32-34). Rezeksiyon ve anastomoz uygulamanın avantajları tek aşamada kesin tedavinin uygulanması, ikinci ameliyat gerektirmemesi, hastanede kalış süresinin ve masraflarının düşük olmasıdır. Dezavantajı ise anastomoz kaçağı olup, bu durum girişimlerin tecrübeli cerrahlar tarafından titiz bir şekilde yapılması ile büyük ölçüde önlenir (3). Çalışmamıza katılan, rezeksiyon ve anastomoz ile Hartmann girişimi uygulanan hastalar arasında komplikasyon oranlarında belirgin bir fark olmadığı saptanmış ve sadece bir hastada anastomoz kaçağı gelişmiştir.

İskemi, nekroz veya perforasyon gelişen olgularda mortalitenin anlamlı olarak arttığı saptanmıştır (13,22). Bagarani ve ark. çalışmasında (23) kolonda gangren saptanan olgularda Hartmann girişiminin daha az mortalite ile sonuçlandığı bildirilmiştir. Nekroz veya perforasyon saptanan 6 hastamızdan 1'inde mortalite gözlenmiştir. Anastomoz kaçağı ise kolon nekrozu

Resim 3a: Sigmoid volvulus'ta endoskopik görünüm



Resim 3b: Sigmoid volvulus'ta endoskopik detorsiyon sonrası görünüm



saptanan hastalardan birinde gelişmiştir.

Acil şartlarda uygulanan ameliyat ile endoskopik dekompresyon sonrası uygulanan stabil şartlardaki ameliyat arasında anlamlı mortalite farkı olduğu saptanmıştır (15,35,36). Bak ve ark. (34) acil ameliyat sonrası mortalitenin % 36, dekompresyonu takiben yapılan cerrahi sonrası ise % 0 olduğunu saptamışlardır. Benzer şekilde Grossmann ve ark. (15) bu oranların sırası ile % 24 ve % 6 olduğunu bildirmişlerdir. Aynı çalışmada endoskopik detorsiyon uygulanıp başka tedavi uygulanmayanlarda mortalitenin % 12 olduğu belirtilmiştir. Çalışmamızdaki az sayıda endoskopik detorsiyon uygulanan ve ameliyatsız takip edilen hasta grubunda mortalite gözlenmemiştir.

Sonuç olarak sigmoid volvulus hastalarında ilk denenmesi gereken tedavi yönteminin endoskopik detorsiyon olduğunu düşünüyoruz. Yüksek nüks oranları ve buna bağlı mortalite nedeniyle başarılı endoskopik tedavi yapılan tüm hastalara erken veya geç dönemde kolon rezeksiyonu uygulanmalıdır. Biz hastaların takip güçlüklerini göz önüne alarak, aynı yatışta definitif cerrahi girişim yapmayı yeğliyoruz. Endoskopik detorsiyon başarısız olduğunda, ya da kolon nekrozu veya perforasyonu şüphesi varlığında acil cerrahi girişim ile rezeksiyon uygulanmalıdır. Endoskopik detorsiyon uygulanan, yaşlı ve ciddi yandaş hastalıkları olan hastalar konservatif olarak izlenebilir. Kolon beslenmesi iyi olan hastalarda rezeksiyon ve anastomoz ile Hartmann girişimi karşılaştırıldığında morbidite ve mortalite açısından fark belirlenmemiştir.

#### KAYNAKLAR

1. Jones IT, Fazio VW. Colonic volvulus. Etiology and management. *Dig Dis*. 1989, 7:203-9.
2. Jones DJ. Large bowel volvulus. *Br Med J* 1992, 305:358-9.
3. Gibney EJ. Volvulus of the sigmoid colon. *Surg Gynecol*

*Obstetrics* 1991, 173:243.

4. Bruusgard C. Volvulus of the sigmoid colon and its treatment. *Surgery*, 1947, 22:466-78.

5. Friedman JD, Odland MD, Bubrick MP. Experience with colonic volvulus. *Dis Colon Rectum* 1989, 32:409-16.

6. HabrGama A, Haddad J, Simonsen O, et al. Volvulus of the sigmoid colon in Brasil: a report of 230 cases. *Dis. Colon Rectum*, 1976, 19:314-20.

7. Fraback RC, Kadell BM, Nies KM, et al. Sigmoid volvulus in two patients with progressive systemic sclerosis. *J. Rheumatol.*, 1978, 5:195-8.

8. Andersen DA. Volvulus of the sigmoid colon in Pathans. *Br Med J*, 1967, 1:366.

9. Ghazi A, Shinya H, Wolfe WI. Treatment of volvulus of the colon by colonoscopy. *Ann Surg* 1976, 183:263-5.

10. Taha SE, Suleiman SI. Volvulus of the sigmoid colon in the Gezira. *Br J Surg* 1980, 67:433-5.

11. Knight J, Bokey EI, Chapius PH, et al. Sigmoidoscopic reduction of sigmoid volvulus. *Med J Aust*, 1980, 2:627-8.

12. Storm PR, Stone HH, Fabian TC. Colonic atony in association with sigmoid volvulus: its role in recurrence of obstructive symptoms. *South Med J*. 1982, 75:933-6.

13. Brothers TE, Strodel WE, Eckhauser FE. Endoscopy in colonic volvulus. *Ann Surg* 1987, 206:1-4.

14. Hiltunen KM, Syrja H, Matikainen M. Colonic volvulus. Diagnosis and results of treatment in 82 patients. *Eur J Surg*. 1992, 158:607-11.

15. Grossmann EM, Longo WE, Stratton MD, et al. Sigmoid volvulus in Department of Veterans Affairs Medical Centers. *Dis Colon Rectum* 2000, 43:414-8.

16. Akgün Y, Baç B, Aban N, ve ark. Akut sigmoid kolon volvulusunun tedavisinde sigmoidoskopik detorsiyon. *Ulusal Cerrahi Dergisi*, 1994, 10:364-7.

17. Kerry RL, Ransom HK. Volvulus of the colon. *Arch Surg* 1969, 99:215-22.

18. Mangiante EC, Croce MA, Fabian TC, et al. Sigmoid volvulus. A four-decade experience. *Am Surg.* 1989, 55:41-4.
19. Salas S, Angel CA, Salas N, et al. Sigmoid volvulus in children and adolescents. *J Am Coll Surg* 2000, 190(6):717-23.
20. Theuer C, Cheadle WG. Volvulus of the colon. *Am Surg.* 1991, 57:145-50.
21. Ballantyne GH. Sigmoid volvulus: high mortality in county hospital patients. *Dis Colon Rectum* 1981;24(7):515-20.
22. Ballantyne GH, Brandner MD, Beart RW Jr, et al. Volvulus of the colon. Incidence and mortality. *Ann Surg* 1985, 202:83-92.
23. Bagarani M, Conde AS, Longo R. et al. Sigmoid volvulus in West Africa: a prospective study on surgical treatments. *Dis Colon Rectum* 1993, 36:186-90.
24. Akgun Y. Mesosigmoplasty as a definitive operation in treatment of acute sigmoid volvulus. *Dis Colon Rectum* 1996, 39:579-81.
25. Trillo C, Paris MF, Brennan JT. Primary anastomosis in the treatment of acute disease of the unprepared left colon. 1: *Am Surg* 1998;64:821-824.
26. Keller A, Aeberhard P. Emergency resection and primary anastomosis for sigmoid volvulus in the Africans. *Int J Colorectal Dis.* 1990, 5:209-12.
27. Peoples JB, McCafferty JC, Scher KS. Operative therapy for sigmoid volvulus. Identification of risk factors affecting outcome. *Dis Colon Rectum* 1990, 33:643-6.
28. Naaelder SB, Archampong EQ. One stage resection of acute sigmoid volvulus. *Br J Surg.* 1995, 82:1635-6.
29. Belgerden S, Taviloğlu K, Çağlıkülleççi M ve ark. Immediate resection and anastomosis in sigmoid colon volvulus (analysis of 32 cases). *Turk J Med Res.* 1994, 12:78-82.
30. Kocak S, Gecim E, Kesenci M, et al. Treatment of acute sigmoid volvulus. *Acta Chir Belg* 1995, 95(1):59-62.
31. Mihmanlı M, Kalyoncu A, Tayan S, ve ark.: Sigmoid volvulus tedavisinde rezeksiyon ve primer anastomoz. *Kolon Rektum Hast Derg* 1995, 5:15-18.
32. Foster ME, Johnson CD, Billings PJ, et al. Intraoperative antegrade lavage and anastomotic healing in acute colonic obstruction. *Dis Colon Rectum* 1986, 29:255-9.
33. Kourtesis CJ, Motson RW. Primary anastomosis in emergency distal colonic surgery after on-table colonic lavage. *Aust N Z J Surg.* 1988, 58:961-4.
34. Sule AZ, Iya D, Obekpa PO, et al. One-stage procedure in the management of acute sigmoid volvulus. *J R Coll Surg Edinb.* 1999, 44:164-6.
35. Dülger M, Gönüllü NN, Cantürk NZ, et al. Management of sigmoid colon volvulus. *Hepatogas-troenterology*, 2000, 47:1280-3.
36. Bak MP, Boley SJ. Sigmoid volvulus in elderly patients. *Am J Surg* 1986, 15:71-5.