

TORAKS TRAVMALI HASTALARDA MİNİTRAKEOTOMİ

MINITRACHEOTOMY IN THORACIC TRAUMA PATIENTS

Dr.Yener YÖRÜK Dr.Hasan SUNAR Dr.Serhat YALÇINKAYA Dr.Teoman EKİM Dr.Rüstem MEHMET

ÖZET: Toraks travması nedeniyle yatırılarak tedavi edilen 239 hastanın 9'una minitrakeotomi uygulandı. Hastalar sigara içen erkek olguları. Yaşları 36-72 arasında ortalaması 54 idi. Hastaların hepsinde multipl kot kırıkları ve akciğer kontüzyonu vardı. Minitracheotomi lokal anestezi altında uygulandı. Ortalama kalış süresi 4.2 gün oldu (3-12). Bir hastada ses değişikliği dışında komplikasyon görülmedi. Toraks travması sonrası ağrının neden olduğu balgam birikimi, atelectazi, pnömoni ve solunum yetmezliği gibi komplikasyonlar kolay uygulanabilen, düşük morbidite taşıyan minitracheotomi ile önlenir.

Anahtar Kelimeler: Toraks Travması, Minitracheotomi.

SUMMARY: Minitracheotomy was performed in 9 of 239 patients who were hospitalized for thoracic trauma. All were smoker males. Their ages were between 36-72 with an average age of 54. All had multiple rib fractures and pulmonary contusion. The procedure was performed under local anesthesia. Duration time was 3-12 days (average 4.2). No complications besides hoarseness in one patient occurred. The deadly consequences of thoracic trauma such as sputum retention, atelectasis, pneumonia and respiration failure due to pain can easily be prevented with minitracheotomy which can be easily performed with low morbidity rates.

Key Words: Thorax Trauma, Minitracheotomy.

Minitracheotomi perkütan yolla krikoid membran geçilerek trakea içine iç çapı 4.0mm olan özel bir tüpün yerleştirilmesiyle gerçekleştirilir. İlk kez 1981 yılında Matthews ve Hopkinson tarafından uygulanmıştır (1). Toraks cerrahisi sonrasında ve toraks travmalarında trakeobronşiyal sekresyonların atılamaması atelectazi, pnömoni ve solunum yetmezliğine yolaçarak morbidite ve mortaliteyi artırmaktadır (2,3). Minitracheotomi torasik cerrahi girişimler ve toraks travmaları sonrası gelişen, ağrının etken olduğu trakeobronşiyal sekresyon retansiyonunun ve bu retansiyonun neden olduğu solunum yetmezliğinin önlenmesinde trakeaya perkütan yerleştirilmiş bir kanül aracılığı ile her zaman ulaşılabilen bir aspirasyon yolu sağlamaktadır (3,4).

MATERYEL-METOD

Haziran 1990 ile Haziran 1995 tarihleri arasında toraks travması nedeniyle Trakya Üniv. Tıp Fakültesi Göğüs Cerrahisi Kliniğinde yatırılarak tedavi edilen 239 olgunun

9'unda minitracheotomi uygulandı. Olguların tümünde multipl (3+) kot fraktürleri ve akciğer kontüzyonu vardı. Yaşları 36-72 arasında değişen (ortalama 54) olguların tümü de sigara içen erkek olguları. Minitracheotomi işlemi Minitrach Kit (Portex, UK) kullanılarak gerçekleştirildi. Krikotiroid membran üzerine 2ml. %2'lik lidokain enjekte edildi. Membran üzerinde orta hatta kaplı bistüri kullanılarak 1cm.lik insizyon yapıldı. Cilt ciltaltı ve membran geçilerek hava yoluna ulaşıldı. Daha sonra trakeal kanül guide ile birlikte trakeaya perkütan olarak yerleştirildi (Şekil-1). Kanül içinde birikebilecek kan ve sekresyonlar hemen 10F sonda ile aspire edildi. Kanül boyuna iki taraflı şeritlerle bağlandı. Dekanülasyon için hastanın balgamını kendiliğinden yeterli derecede çıkarabilmesi beklendi.

SONUÇ

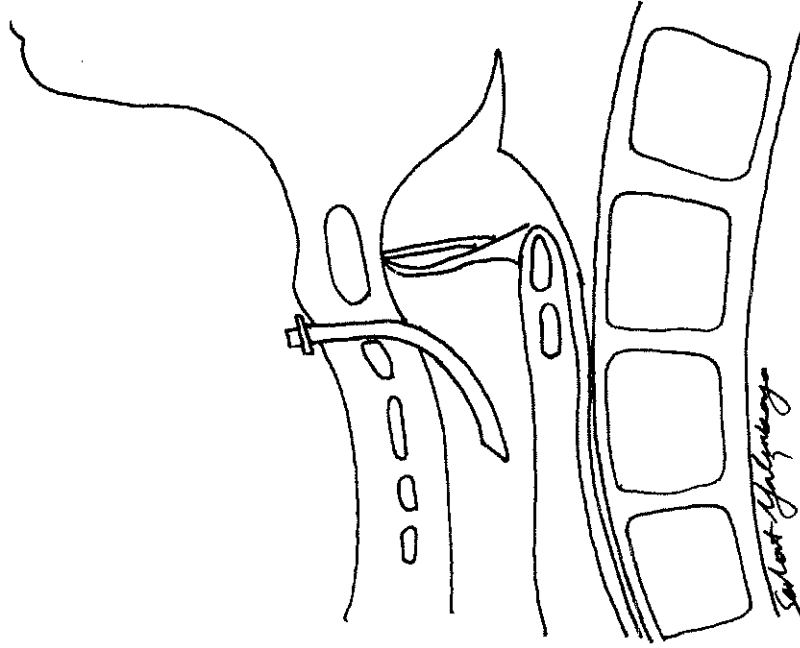
Uygulama sırasında hemoraji veya başka komplikasyon görülmedi. Minitracheotomi uygulanan 9 olguda da biriken balgam trakeadan kolaylıkla aspire edildi. Bu hastalarımızda bronkoskopi gereği olmadı. İç çapının küçük olması ve gereğinde kapağın kapatılabilmesi nedeniyle hastalar rahatlıkla konuşabildi. Hastaların ağızdan beslenmesini engellemedi. Minitracheotomi hastalar tarafından iyi tolere edildi. Bir hastada ses değişikliği dışında (%11) komplikasyon görülmedi. Kanül 3-12 gün süreyle (ortama

Trakya Üniversitesi Tıp Fakültesi Göğüs Cerrahisi ABD.

Yazışma Adresi: Dr. Yener YÖRÜK

Trakya Üniversitesi Tıp Fakültesi Göğüs Cerrahisi ABD., Edirne.
I. Travma ve Acil Cerrahi Kongresi 19-23 Eylül 1995, İstanbul'da sunulmuştur.

Şekil-I: Perkütan olarak krikotiroid membran uygulanan trakeal kanülün şematik görünüşü



4.2 gün) trakeada kaldı. Dekanülasyonu takiben cilt iyileşmesi 3-5 gün sürdü. Kanül yerinin kapanması için ek girişim yapılmadı. Kanül yerinde hava geçirmemezlik bütün olgularda ilk 24 saatte ortaya çıktı.

TARTIŞMA

Minitracheotomi balgam birikimi ve atelektazisi olan hastalarda uygulama kolaylığı, düşük morbidite oranı ve mortalitesinin olmayışı ile kabul görmüş, yaygın biçimde kullanılmaktadır. Major torasik operasyon geçiren hastalarda sıklıkla karşılaşılan bir sorun olan balgam birikimi postoperatif 2-6. günlerde ortaya çıkar. Sekresyon birikimi ve ağrı kısır döngüsüne giren hastalar atelektazi, pnömoni ve buna bağlı gelişen solunum yetmezliğiyle kaybedilebilirler (3,4,5). Aynı kötü son, toraks travmalı hastalar için de geçerlidir. Sıklıkla eşlik eden kot fraktürlerine bağlı şiddetli ağrı nedeniyle öksüremeyen ve yeterli derinlikte solunum yapamayan hastalarda bronşlarda balgam birikmekte, retansiyon distalinde gelişen atelektazi ve pnömoni morbidite ve mortaliteyi artırmaktadır (4,5). Sigara içenlerde daha fazla sekresyon oluşmaktadır. KOAH'lı hastalarda küçük atelektaziler ağır solunum yetmezliğine neden olabilmekte ve hasta hayatını tehdit etmektedir. Bu hastalarda ağrı ile etkin mücadele gereklidir. İlk basamakta non-steroid antiinflamatuar ilaçlar, yeterli olmadığında narkotikler kullanılmaktadır. İnterkostal blok faydalı olmakla

birlikte farmakolojik ajanın etkinlik süresi ile kısıtlıdır. Epidural blok en etkili yöntem olarak kullanılmaktadır. Fakat travmalı hastalarda göğüs duvarı ve akciğer hasarı ile yetersiz hasta pozisyonu girişimi zorlaştırmaktadır (6). Tüm bu yöntemlerle ağrı mücadelesine rağmen trakeabronşial sekresyonların atılımında zorluk oluştuğunda minitracheotomi uygulanmalıdır. Minitracheotomi, minimal invazif yöntem olarak lokal anestezi altında rahatlıkla uygulanabilir. Kimi yazarlarca postoperatif dönemde hasta entübe edilmeden hemen önce uygulanmaktadır (3). Uygulama sırasında ender olarak hemoraji, trakea arka duvar yaralanması, kanülün özafagusa, larinkse, mediastene yerleştirilmesi, mediastinal amfizem, pnömotoraks, özafagus rüptürü bildirilmiştir (7,8).

Minitracheotomi uygulama kolaylığı, düşük morbidite oranı, hasta tarafından iyi tolere edilme özellikleri ile toraks travmaları sonrasında balgam birikiminin neden olduğu solunum komplikasyonlarının önlenmesinde etkin bir yöntem olarak kullanılmaktadır.

KAYNAKLAR

1. Matthews HR, Hopkinson RB. Treatment of sputum retention by minitracheotomy. *Br J Surg* 1984; 71: 147-150.
2. Lewis GA, Hopkinson RB, Mathews HR. Minitracheotomy. *Anaesthesia* 1986; 41: 931-935.

3. Issa MM, Healy DM, Maghur HA, Luke DA. Prophylactic minitracheotomy in lung resection. A randomized controlled study. *J Thorac Cardiovasc Surg* 1991; 101: 895-900.
4. Matthews HR. Minitracheotomy and the control of sputum. *Surg Annu* 1988; 20: 39-57.
5. Hart AM, Cashman JN, Baldock GJ, Dick JA. Minitracheotomy in the treatment of sputum retention. *Intensive Care Med* 1987; 13: 81-82.
6. Conacher ID. Pain relief after thoracotomy. *Br J Anaesthesia* 1990; 65: 806-812.
7. Gwynn BR, Mostafa SM. Complications of mini-tracheotomy. *J R Coll Surg Edinb* 1984; 29: 381.
8. Randell T, Kalli I, Lindgren L. Minitracheotomy: complications and follow-up with fiberoptic tracheoscopy. *Anaesthesia* 1990; 45: 875-879.