

ÇOCUK AÇIK KIRIKLARINDA AÇIK REDÜKSİYON VE INTERNAL TESPİTİN ERKEN SONUÇLARI

THE EARLY RESULTS OF IMMEDIATE INTERNAL FIXATION OF OPEN FRACTURES IN CHILDREN

Dr.Ömer Faruk BİLGEN Dr.Kemal DURAK Dr.Ufuk AYDINLI Dr.Ufuk TOKCAN Dr.Ömer GEDİKOĞLU

ÖZET: 1989-1992 yılları arasında 25 adet açık kırığı tedavi edildi. Hastaların yaş ortalaması 10 (3-15 olup, ortalama izleme süresi 1 yıl (6ay-2 yıl) idi. Olgularımızın 13'ü (%57) erkek, 10'u (%43) kız çocuğu idi. Olguların %60,9'unda açık kırıkların nedeni trafik kazası olup, %43.3'ünde birlikte diğer yaralanmalar vardı. Gustilo'nun sınıflamasına göre kırıkların 4'ü (%16) tip I, 5'i (%20) tip II, 16'sı (%64) tip III açık kırıklar olup 17'si (%68) alt, 8'i (%32) üst ekstremiteye ait idi. Tip III açık kırığı olan ve ilk tedavi olarak amputasyon uygulanan hasta dışındakilere debridman, irrigasyon, açık redüksiyon ve internal tesbit uygulandı. Tüm olgulara ilk değerlendirmelerinden sonra koruyucu intravenöz antibiyotik uygulanmasına başlandı. Ondört (%60.9) hastaya yumuşak doku onarımı için tekrar ameliyat yapıldı. Komplikasyon olarak; 1 (%4.3) ölüm, 1 (%4.3) akut böbrek yetmezliği, 3 (%13) yumuşak doku enfeksiyonu ve 4 (%17) olguda eklem hareket kısıtlılığı saptandı. Olguların hiçbirisinde ostemiyelit, kaynamama, kaynama gecikmesi, kötü kaynama, ekstremitte uzunluk farkı saptanmadı. Çocuk açık kırıklarının cerrahi tedavisinde açık redüksiyon ve internal tesbit yönteminin, dikkatli debridman ve irrigasyonla birlikte kullanılması olguların erken dönem sonuçları üzerinde olumlu etkisi olmaktadır.
Anahtar Kelimeler: Çocuk Açık Kırıkları, Açık Redüksiyon Internal Tesbit.

SUMMARY: Results of twenty five open fractures in twenty three patients between the years 1989-1996 were reviewed. The patients were between three and fifteen years old (mean age 10). Thirteen of the cases were male (57%), ten of them were female (43%). The average follow-up period was one year. Of 23 patients, 14 (60.9%) had been injured in motor vehicle accidents, and 43.3% per cent had associated injuries. Four (16%) fractures were graded as Grade I, five (20%) Grade II and sixteen (64%) Grade III open fractures according to the classification of Gustilo. Seventeen patients had lower extremity fractures and eight had upper extremity fractures. Twenty two patients were treated with immediate debridement, irrigation, open reduction and internal fixation and three (13%) Grade III open fractures were treated with amputation. All patients received intravenous antibiotic treatment at the emergency room. Fourteen (60.9%) patients needed a second operation for soft tissue reconstruction. On follow-up, one (4.3%) patient died, one (4.3%) patient had acute renal failure, three (13%) had soft tissue infections and four (17%) had some restriction of range of joint motion. Open reduction and internal fixation with careful debridement and irrigation has positive effects on the early results in children with open fractures.
Key Words: Open Fractures In Children, Open Reduction, Internal Fixation.

Çocuk açık kırıklarının tedavisinde amaç, enfeksiyonu önlemek, kırığın kaynamasını ve ekstremitenin fonksiyonlarının kazanılması sağlanmaktadır. Son yıllarda bu kırıkların tedavisinde kullanılan cerrahi yöntemler birçok araştırmacı tarafından bildirilmiştir (1-5). Özellikle internal tespitte kullanılan metallerin enfeksiyon kaynağı olacağı görüşüne karşın, yapılan deneysel ve klinik çalışmalar kırığın çok iyi tesbit edilmesinin, yara bakımını ve yumuşak doku iyileşmesini hızlandırdığı için enfeksiyon gelişim oranını arttırmadığını ortaya koymuştur (2-, 6-8).

Çocuk açık kırıklarının tedavisinde (özellikle Gustilo tip II-III), enfeksiyon dışında, kaynamama, geç veya kötü kaynama, ekstremitte uzunluk farkı, ve hareket kısıtlılığı gibi komplikasyonlar birçok araştırmacı tarafından bildirilmiştir (1-4,9). Bu çalışmadaki amacımız, çocuk açık kırıklarının tedavisinde uyguladığımız açık redüksiyon ve internal tesbit yönteminin (Kirşner teli, plak-vida) sonuçlarını sunmaktır.

MATERYEL-METOD

Uludağ Üniversitesi Tıp Fakültesi Ortopedi ve Travmatoloji Anabilim Dalında 1989-1992 yılları arasında 23 çocuğun 25 adet açık kırığı tedavi edildi. Kırıklar Gustilo'nun (10,11) kriterleri kullanılarak sınıflandırıldı. Ol-

Uludağ Üniversitesi Tıp Fakültesi Ortopedi ve Travmatoloji ABD,
Yazışma Adresi: Dr. Ömer Faruk BİLGEN
Uludağ Üniv. Tıp Fak. Ortopedi ve Travmatoloji ABD, Bursa.

gularımızın tümünün kliniğimizde başvurdukları ilk değerlendirmeleri yapılarak, yaralarından kültür alınıp intravenöz koruyucu antibiotik (Sefazolin Sodyum 30mg/kg/gün ve Gentamin Sülfat 5mg/kg/gün) uygulaması ve tetanoz profilaksisi (11cc tetanoz aşısı + tetanoz insan immunoglobulini 250-750U) yapıldı. Kırığın ve büyüme plağının durumunu belirlemek, kontrollerde kırığın kaynaması e açısıl deformiteleri hakkında bilgi edinmek için kırık bölgesinin ön-arka ve yan radyografileri çekildi.

Ameliyathane şartlarında yapılan debridman ve irrigasyondan sonra açık kırık bölgesinden tekrar kültür alındı. İlk tedavisinde amputasyon yapılan bir olgu dışındakilere açık redüksiyon ve internal tesbit uygulandı (Kirşner teli, plak-vida). Yaralardan alınan ilk kültürlerde üreme olmasa bile beş gün antibiotik uygulaması yapıldı. Birinci veya 2. kültürlerden birisinde veya ikisinde de üreme olduğunda yapılan antibiogram ve üreyen bakterinin cinsi göz önüne alınarak antibiotik, flep, cilt gibi uygulamalar ve birlikte olan diğer yaralanmalar dosyalarına kayıt edildi. Klinik ve fonksiyonel değerlendirmeler, olguların son kontrollerinde ağrı varsa şiddeti, ekstremitte uzunluk farkı, açısıl deformiteleri ve eklem hareket açıklıkları, yaralanma öncesi aktivitelerine dönme oranı göz önüne alınarak yapıldı.

BULGULAR

Hastaların 13'ü (%57) erkek, 10'u (%43) kız çocuğu olup, ortalama yaş 10 yıl (3-15) idi. Ortalama izleme süresi ise 1 yıl (6 ay-2 yıl) dı. Olgularımızdaki yaralanma nedenleri tablo-I'de verilmiştir. Gustilo'nun (10,11) kriterlerine göre, açık kırıkların 4'ü (%16) tip I, 5'i (%20) tip II, 3'ü (%12) tip IIIA, 7'si (%28) tip IIIB, 6'sı (%24) tip IIIC açık kırık olarak saptandı (Tablo-II) (Resim Ia, Ib, Ic). Açık kırıkların 8'i (%32) üst, 17'si (%68) alt ekstremiteye ait olup, anatomik dağılımları tablo-III'de verilmiştir. Olguların 8'inde (%34.7) açık kırıklarla birlikte kapalı kırıkların, 1'inde (%4.3) baş bölgesi, 1'inde (%4.3) ise gastrointestinal sistemle ilgili yaralanmaların olduğu saptandı. Suprakondiler açık kırığı olan 2 olguda kırık tesbiti için Kirşner teli kullanılırken, geri kalan olgularda plak ve vida kullanıldı (Resim-II). İlk tedavisi amputasyon olan tip III C açık kırıklı olgu dışında tip I ve II açık kırıklı 8 (%34.7) olguya primer kapama, tip III açık kırığı olan 4 (%17.4) olguya geç primer kapama, tip II ve III açık kırığı olan 10 (%43.5) olguya ise cilt grefti ve flep uygulaması yapıldı (Tablo-IV) (Resim-III). Tip IIIC açık kırığı olan 6 (%24) olgumuzun tedavi sonuçları ve kırıkların anatomik dağılımları tablo-

Tablo-I: Olguların yaralanma nedenleri

	Sayı	%
Trafik kazası	14	60.9
Düşme	4	17.4
İş kazası	4	17.4
Ateşli silah yaralanması	1	4.3
Toplam	23	100

Tablo-II: Gustilo kriterlerine göre çocuk açık kırıklarının sınıflaması (10,11)

Tip	Sayı	%
I	4	16
II	5	20
IIIA	3	12
IIIB	7	28
IIIC	6	24
Toplam	25	100

Tablo III: Çocuk açık kırıklarının anatomik dağılımı.

	Sayı	%
Üst ekstremitte	8	32
Humerus	4	16
Önkol	4	16
Alt ekstremitte	17	68
Tibia + Fibula	9	36
Femur	4	16
Ayak bileği, ayak	4	16
Toplam	25	100

V'de verilmiştir. Bu olgulardan ilk tedavi olarak amputasyon yapılan 1 olgu ve ilk tedavilerinden sonra 14., 15. günlerde amputasyon uygulanan 2 olgunun son kontrollerinde günlük aktivitelerini protez uygulaması ile bağımsız olarak yapabildikleri saptandı. Olgulardaki kaynama zamanının ortalama 13 (8-16) hafta olarak saptanmış olup, gelişen komplikasyonlar tablo-VI'de verilmiştir. Dört

Tablo-VI: Yara kapatılması için uygulanan işlemler (hasta sayısı 23)

Tip	I	II	IIIA	IIIB	IIIC	Toplam
Primer kapama	4(%17.4)	4 (%17.4)	-	-	1 (%4.3)*	8 (%39.1)
Geç primer kapama	-	-	1 (%4.3)	2 (%8.6)	1 (%4.3)	4 (%17.4)
Cilt grefti, flep	-	1 (%4.3)	2 (%8.6)	5 (%21.7)	2 (%8.6)	10 (43.5)

*İlk tedavisi amputasyon olan olgu.

Tablo-V: Tip IIIC Açık kırıkların tedavi sonuçları ve anatomik dağılımları

Yaş	cins	kırık	tedavi	sonuç
7	E	femur	internal tesbit	amputasyon (15. gün)
6	K	bilateral femur boynu	internal tesbit	ölüm
15	K	tibia+femur	internal tesbit	amputasyon (14.gün)
11	E	tibia	amputasyon	-
8	E	humerus	internal tesbit	iyileşme
9	K	humerus	internal tesbit	iyileşme

Tablo-VI: Komplikasyonlar

	Sayı	%
Hareket kısıtlılığı	4	17
Ölüm	1	4.3
Akut renal yetmezlik	1	4.3
Y. doku enfeksiyonu	3	13
Osteomyelit	0	-
Kaynama gecikmesi	0	-
Kaynamama	0	-
Kötü kaynama	0	-
Toplam	9	38.6

(%17.4) olguda gelişen hareket kısıtlılığı; ayak bileği, ayak yaralanması sonucu tedavi edilen (tip IIIA) ve 5° dorsal fleksiyon kaybı sonucu koşma aktivitesini yeterli olarak yapamayan 1 (%4.3) olgu dışındakilerde günlük aktivitelerini engellemeyecek düzeyde olduğu saptandı. Yumuşak doku enfeksiyonu gelişen 3 (%13) olgu, kültür-antibiogram sonucuna göre kullanılan uygun antibiotik te-


davisi ile iyileştiriler. Hiçbir olguda osteomyelit, kaynama gecikmesi, ekstremitte uzunluk farkı, kaynama veya kötü kaynama saptanmadı.

TARTIŞMA

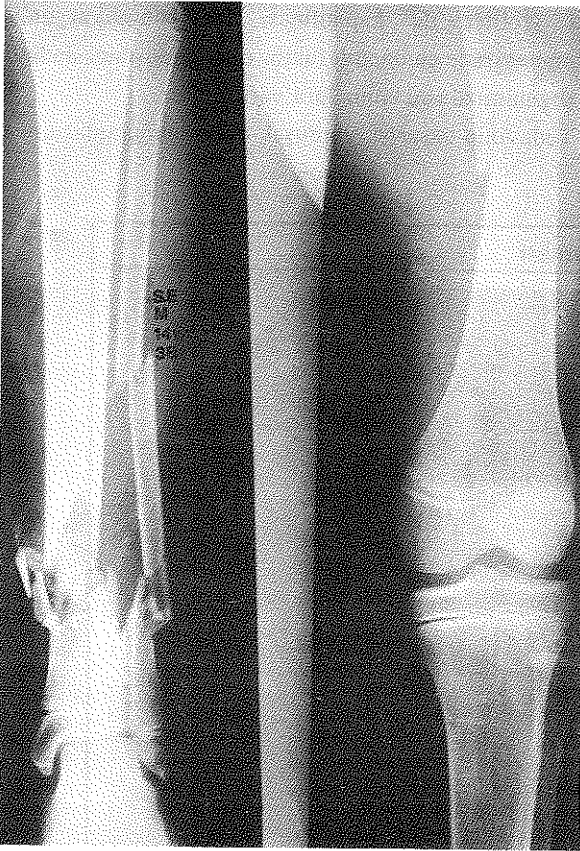Çocuk açık kırıklarının tedavisi günümüzde halen tartışmalı bir konu olmaya devam etmektedir (2-4, 12,13). Çocuk kırıklarının genellikle konservatif tedavi yöntemleri ile komplikasyon oranı az olarak kolayca iyileştiği birçok araştırmacı tarafından bildirilmesine karşın, Gustilo (10,11) sınıflamasına göre tip II ve III açık kırıkların tedavisinde komplikasyon oranı artmaktadır (1-5,12-14). Çocuk açık kırıklarının tedavisinde, tesbit yöntemi olarak alçı, eksternal fiksator, intramedüller çivi uygulamaları ve açık redüksiyon + internal tesbit (vida ve Kirşner teli) yapılmaktadır (2-5). Biz olguların tümünde açık redüksiyon + internal tesbit(Kirşner teli, plak-vida) uyguladık.

Olgularımızın %60.9'unda yaralanma nedeni trafik kazası olup, Cramer (2) ve Buckley'in (4) olgularında ise bu oran %86'dır. Tedavisi sorumlu ve komplikasyonlu olan tip II ve açık kırıklar, olgularımızın %84'ü idi. Hope (3), Cramer (2) ve Buckley (4) olgularında bu oranı sırasıyla %75, %71, %72 olarak saptamışlardır. Bu kırıklarda pri-

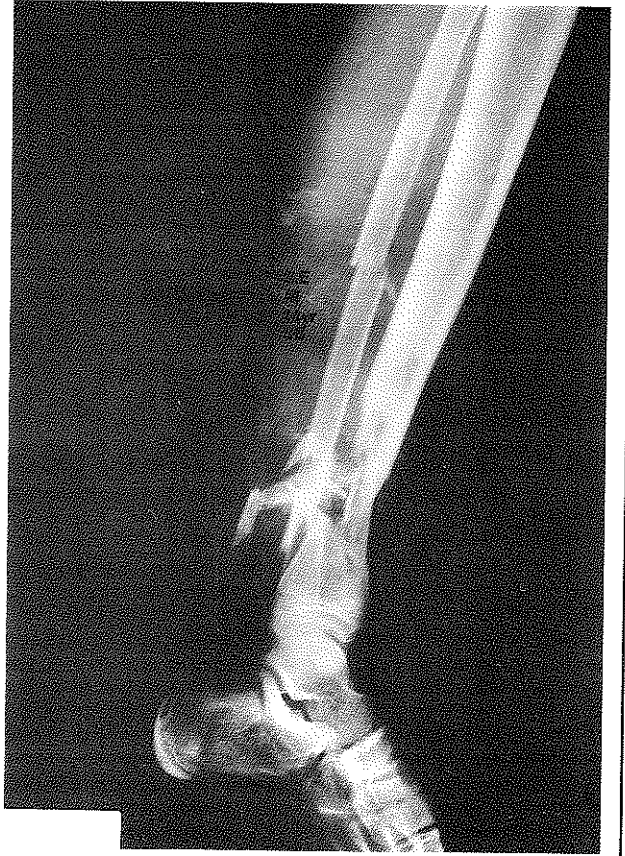
Resim-I.a: Sol tibia 1/3 distalinde Tip III açık kırık.



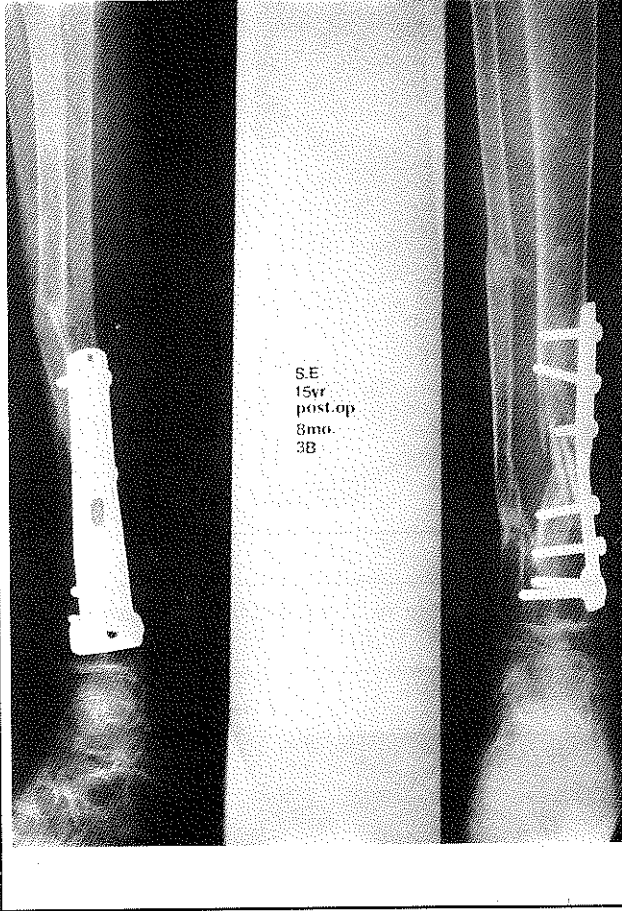
Resim-I.b: Sol tibia ve fibula distal 1/3 parçalı kırığı ve sağ femur 1/3 orta cisim kapalı ön-arka grafisi



Resim-I.c: Sol tibia ve fibula distal 1/3 parçalı yan grafisi



Resim-II: Sol tibia ve fibula distal Tip III açık parçalı kırığının plak-vida ile internal tesbiti.

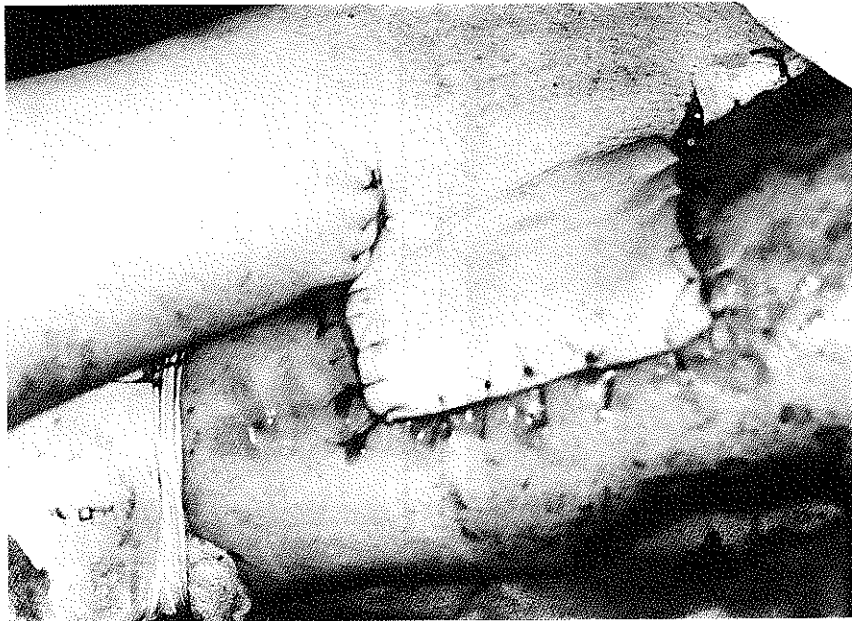


mer yara kapatılması çoğu zaman sorunlu olup, 10 (%43.5) olguda ise greft ve flep uygulanarak yara kapatılması yapılmış olup, kırıkların tamamı tip II ve III açık kırıklardı. Bazı araştırmacıların (2-4) çocuk açık kırıklarında yara kapatılması için greft ve flep uygulamaları oranı %20-56'dır. Olgularımızdaki tip IIIC açık kırıkları 4'ü (%16) alt ekstremitede, 2'si (%8) üst ekstremitede olup, alt ekstremitedeki olgularda tedavi amputasyonla sonuçlanmıştır. Buna karşın, üst ekstremitedeki tip IIIC kırıklı 2 (%8) olguda iyileşme komplikasyonsuz olmuştur. Olgularımızdan 4'ünde (%17) günlük aktivitelerini kısıtlamayacak ölçüde hareket kısıtlılığı saptanırken, 3'ünde (%13) gelişen yumuşak doku enfeksiyonu ve 1'indeki (%4.3) akut böbrek yetmezliği tedavi ile iyileşmişlerdir. Osteomyelit, kaynama gecikmesi, kaynamama, kötü kaynama, uzunluk farkı gibi komplikasyonlar saptanmadı. Literatürde çocuk açık kırıklarının tedavisinde osteomyelit oranının %0-2.8, kaynama gecikmesi %14.2-42, kaynamama oranı %0-8.4, kötü kaynama oranı ise %0-6.5 olarak bildirilmiştir (2-4,15). Açık kırıkların tedavisinde, debridman ve irrigasyon uygulanması, anatomik redüksiyon ve internal tesbit yapılması, yumuşak doku defektlerinin erken dönemde flep veya greftler ile kapatılması bu komplikasyonların gelişmemesinde en önemli faktör olduğu düşüncesindeyiz.

Çalışmamızda şu sonuçlara varılmıştır;

1-Tedavinin başarısı, yumuşak doku yaralanmasının de-

Resim-III: Tip III açık kırıklı olguda flep uygulaması



- recesi ve travmanın şiddetiyle yakından ilgilidir.
- 2-Açık kırıklarda, enfeksiyon oluşma oranını azaltan en önemli faktörler; dikkatli debridman ve irrigasyonla birlikte erken antibiotik kullanımıdır.
- 3-Açık kırıklarda internal tespit enfeksiyon oranını artırmaktadır.
- 4-Erken primer kapama veya yumuşak doku defektlerinin cilt greftleri veya fleplerle kapatılması enfeksiyon görülme oranını düşürmektedir.
- 5-Çocukların, özellikle alt ekstremitte Tip IIIC açık kırıklarında damarsal yapıların onarılmasına karşın, aşırı yumuşak doku yaralanmasından dolayı tedavi sıklıkla amputasyonla sonuçlanmaktadır.
- 6-Debridman, irrigasyon uygulayıp, açık redüksiyon ve internal tespit ile tedavi edilen olgularda kaynamama, kaynama gecikmesi, kötü kaynama gibi komplikasyonlar diğer tedavi yöntemleri ile karşılaştırıldığında (konservatif tedavi, eksternal fiksatör) daha azdır.

KAYNAKLAR

- Hansen BA, Greiff J, Bergmann F: Fractures of the tibia in children. *Acta Orthop Scand* 47: 448-453, 1976.
- Cramer EK, Limbird TJ, Green NE: Open fractures of the diaphysis of the lower extremity in children. *J Bone and Joint Surg* 74-A: 218-232, 1992.
- Hope PG, Cole WG: Open fractures of the tibia in children. *J Bone and Joint Surg* 74-B: 546-553, 1992.
- Buckley SL, Smith G, Sponseller PD, et al: Open fractures of the tibia in children. *J Bone and Joint Surg* 72-A: 1462-1469, 1990.
- Ege R: Çocuk açık kırıkları ve kazaları. Çocuk kırıklarının tedavisindeki genel ilkeler. *Emel Matbaacılık, Ankara B1.III: 37-45, 1984.*
- Clifford RP, Beauchamp CG, Kellam JF, et al: Plate fixation of open fractures of the tibia. *J Bone and Joint Surg* 70-B: 644-648, 1988.
- Friedrich B, Klaue P: Mechanical stability and post-traumatic osteitis: an experimental evaluation of the relation between infection of bone and internal fixation. *Injury* 9: 23-29, 1977.
- Worlock PH, Slack RCB, Harvey L, et al: The effect of stability on the prevention of infection in experimental open fractures. *SICOT Munich Abstracts: 110, 1987.*
- Lewallen RP, Peterson HA: Nonunion of long bone fractures in children: a review of 30 cases. *J Pediatr Orthop* 5: 135-142, 1985.
- Gustillo RB, Anderson JT: Prevention of infection in the treatment of one thousand and twenty-five open fractures of long bones. *J Bone Joint Surg (am)* 58-A: 453-458, 1976.
- Gustillo RB, Mendoza RM, Williams DN: Problem in the management of type III (severe) open fractures: a new classification of type III open fractures. *J Trauma* 24: 742-746, 1984.
- Staheli LT: Fractures of the shaft of the femur. In *fractures in children*. Edited by Rockwood CA Jr, Wilkins KE, King RE. Philadelphia, JB Lippincott 3: 877, 1984.
- Stephens MM, Hsu LCS, Leong JCY: Leg length discrepancy after femoral shaft fractures in children. Review after skeletal maturity. *J Bone and Joint Surg* 71-B (4): 615-618, 1989.
- Şahin V, Baktır A, Balkar F, Karakaş ES: Çocuk femur cisim kırıklarının kapalı redüksiyon ve erken pelvipedal alçı ile tedavisi: Prospektif bir çalışma. XIV. Milli Kongre Kitabı 170, 1995.
- Patrakis MJ, Wilkins J: Factors influencing infection rate in open fracture wounds. *Clin Orthop* 243: 36-40, 1989.