

SERVİKAL VERTEBRALARIN ANTERİÖR PLAK FİKSASYONU

ANTERIOR PLATE FIXATION OF THE CERVICAL VERTEBRAE

Dr.Erkan KAPTANOĞLU Dr.Etem BEŞKONAKLI Dr.Mustafa TURGUT Dr.Hüseyin ANASIZ
Dr.Rüçhan ERGUN Dr.Gökhan AKDEMİR Dr.Fikret ERGÜNGÖR Dr.Yamaç TAŞKIN

ÖZET: Servikal vertebraların instabil olduğu durumlarda, özellikle travmalarda otolog kemik greftine ek olarak anterior plak kullanılması güvenilir bir uygulamadır. Operasyon kolaylığı sağladığı ve hastanede kalış sürelerini kısalttığı gibi, hastaların erken rehabilitasyonuna imkan vererek iyileşmenin hızlanmasını sağlar. Bu yazıda, Ankara Numune Hastanesi Beyin ve Sinir Cerrahisi Kliniği'nde 1990-1996 yılları arasında yapılan 32 anterior servikal plak uygulaması retrospektif olarak değerlendirilerek sunulmuştur.

Anahtar Kelimeler: Servikal Travma, Servikal Vertebra, Stabilizasyon, Anterior Servikal Füzyon.

SUMMARY: Anterior fixation of instability of the cervical spine with plate and bone grafts has been performed by combined plate and bone fusion since 1990. Synthes titanium plates have been used in all patients. In this paper patients were evaluated retrospectively and compared to the literature.

Key Words: Cervical Spine, Cervical Trauma, Stabilization, Internal Fixation, Anterior Cervical Fusion.

Servikal vertebraların kemik greft kullanılarak yapılan anterior füzyon ilk olarak 1955 yılında Robinson ve Smith tarafından tanımlanmıştır (1). 1960 yılında Bailey ve Badgley (2), 1961'de Cloward (3) ve 1962'de Verbiest (4) tarafından geliştirilmesinden bu yana yaygın olarak kullanılan bir metod olmuştur. Bu tekniğin birçok avantajları olmasıyla birlikte, özellikle posterior ligaman yaralanması olan fraktür-dislokasyonlarda, yeterince stabilizasyon sağlayamaz (5). İnternal fiksasyon kullanılmadan yapılan bu teknikte %10.2-29 oranlarında greft atması, %38-64 oranlarında postoperatif kalıcı deformite bozukluğu görülür (6). Bunları önlemek amacıyla uzun süreli kafa traksiyonları ve eksternal stabilizasyonlar önerilmiştir. Ancak bu yaklaşımlar iyileşme ve bakım sürelerini uzatmaktadır (5).

Kemik greftine ek olarak anterior plak uygulaması stabilizasyonu sağladığı gibi, greft atması ve kalıcı deformite bozukluğu gibi komplikasyonlarda önlemektedir. Dekompresyonun ve stabilizasyonun tek seansta yapılması, rehabilitasyona başlama ve hastanede kalış sürelerini kısaltır (6). İlk olarak 1964 yılında J.Böhler tarafından büyük vidalar ile plak uygulaması başlamıştır (5). Kullanılan bi-kortikal vidalar ile plak uygulaması başlamıştır (5).

Kemik greftine ek olarak anterior plak uygulaması stabilizasyonu sağladığı gibi, greft atması ve kalıcı deformite bozukluğu gibi komplikasyonlarda önlemektedir. Dekompresyonun ve stabilizasyonun tek seansta yapılması, rehabilitasyona başlama ve hastanede kalış sürelerini kısaltır (6). İlk olarak 1964 yılında J.Böhler tarafından büyük vidalar ile plak uygulaması başlamıştır (5). Kullanılan bi-kortikal vidalar kuvvetli mekanik fiksasyon sağlamakla birlikte, posterior korteksin vidalanması esnasında direkt nörolojik yaralanmaya neden olabilmektedir. Daha sonra geliştirilen titanyum plaklarda unikortikal vidaların kullanılması cerrahi komplikasyon gelişme riskini önemli ölçüde azaltılmıştır (6).

Anterior plak uygulaması travma başta olmak üzere servikal vertebraların neoplastik ve dejeneratif patolojileri ve enfeksiyon hastalıkları gibi stabilizasyonun bozulduğu durumlarda kullanım alanı bulmuştur (7).

Kliniğimizde 1990 yılından itibaren 32 hastaya servikal anterior plak fiksasyonu uygulanmıştır. Hastaların 19'u erkek, 13'ü kadındır. Ortalama yaş (12-71)'dir. Tüm hastalara Synthes titanyum plaklar kullanılmıştır. Anterior servikal plak uygulanan hastalardan 30 tanesi travma nedeniyle, bir hasta servikal kist hidatik, diğer bir hasta ise multiple herediter osteokondromatosis nedeniyle opere edilmiştir. Travma grubunda hastaneye başvuru süresi 6 saat ile 19 gün arasında değişmektedir. Travma nedeniyle başvuran, fraktür olmaksızın dislokasyonu olan 14 hastaya,

Ankara Numune Hastanesi, Nöroşirürji Kliniği, Ankara.

Yazışma Adresi: Dr. Erkan KAPTANOĞLU

Candan sok. Ziyet Apt. 16/5 Kavacık Subayevleri 06130 Ankara.

diskektomi ve greftlemeyi takiben plak uygulanmıştır. Kompresyon-dislokasyonu olan 16 hastaya korpektomi ve greftleme yapıldıktan sonra plak uygulanmıştır. Plak uygulanan hastalardan 6'sına daha önce korpektomi ve greft füzyon, 3'üne ise Cloward füzyon yapılmış ancak çeşitli nedenlerle greft migrasyonu gözlenmiş ve re-opere edilmişlerdir. Servisimize plak takılan en üst seviye C3 olup, en alt seviye ise T 1'dir (resimler).

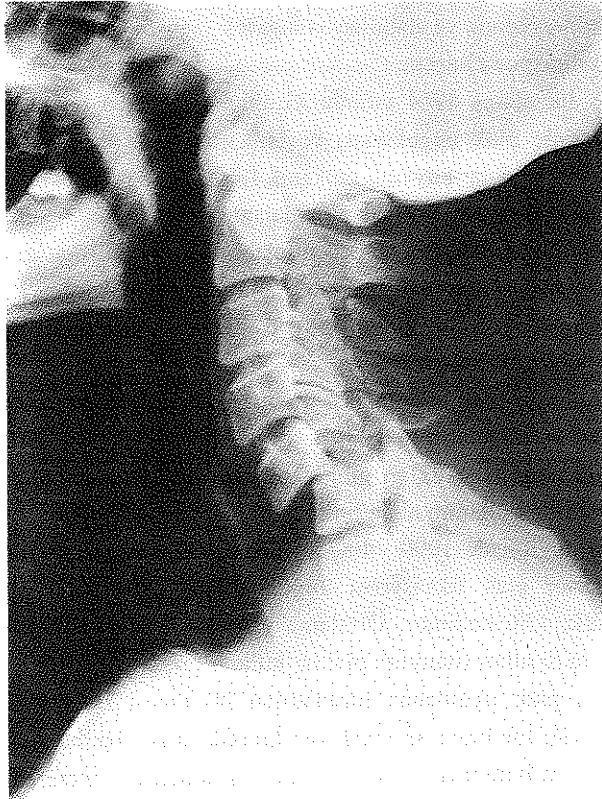Post-operatif dönemde bir hastada sağ vokal kord paralizi gözlenmiş, bir hastada trakeo-özofageal fistül gelişmiş, bir hasta ise rutin poliklinik kontrolünde plak vidalarının yerinden çıkıp, plağın anteriora kaydığı gözlenerek re-opere edilmiş ve plak çıkartılmıştır. Operasyona bağlı mortalite gözlenmemiştir. Ancak operasyon öncesi tetraplejik olup, zayıf abdominal solunumu mevcut olan 5 hasta erken operasyon ve erken rehabilitasyona rağmen eksitus olmuştur. Hastaların hepsinde pre-op

dönemde ve greftleme esnasında intra-operatif traksiyon uygulanmış, post-op dönemde traksiyon terkedilerek, 6-8 hafta süreyle sert boyunluk verilmiştir. Hastalar operasyon sonrası birinci günde mobilize edilmiş ve rehabilitasyonları başlatılmıştır. İlk 3 aylık kontrollerinde 9 hastanın nörolojik durumu aynı kalırken, 17 hastada iyileşme görülmüş, operasyon öncesi nörolojik muayenesi normal olan bir hastada ek defisit saptanmamıştır.

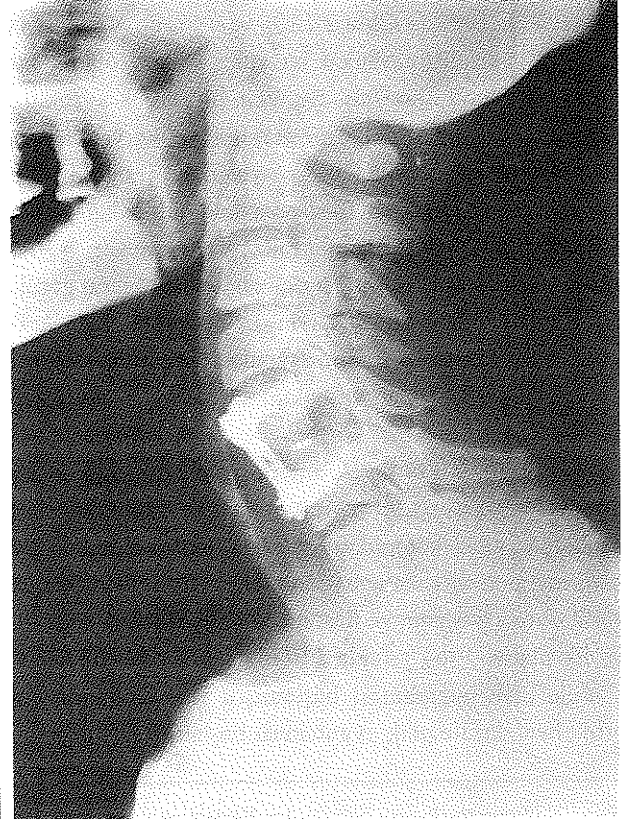TARTIŞMA

Servikal instabilitesi olan hastalarda anterior girişimi takiben yapılan anterior dekompresyon (korpektomi ve diskektomi) ve eksternal stabilizasyonun erken dönemde rehabilitasyonu engellemesi ve stabilizasyonu tam olarak sağlayamaması nedeniyle, kliniğimizde anterior plak stabilizasyonu uygulanmaya başlanmış, 1990 yılından bu yana Sythtes titanyum plak uygulanan 32 hasta

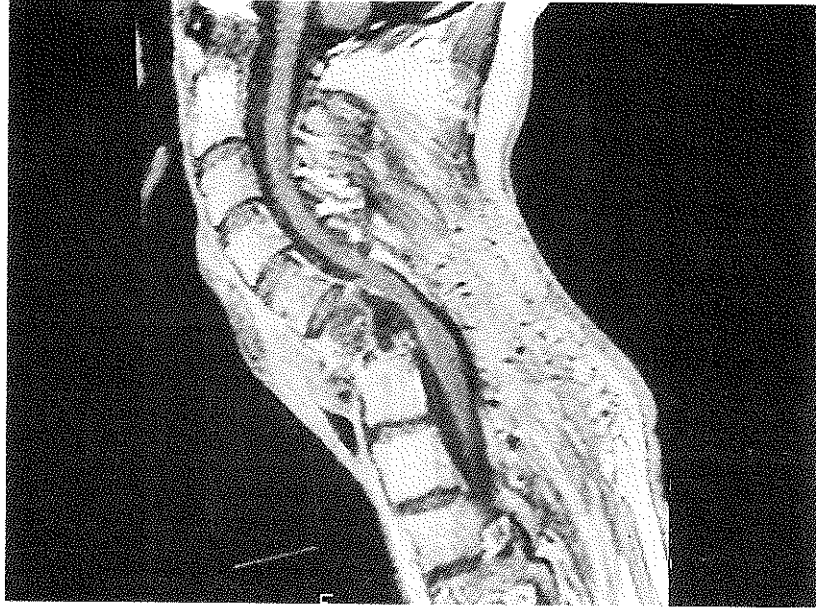
Resim-I.a: Travmaya bağlı C5-C6 anterior servikal dislokasyon



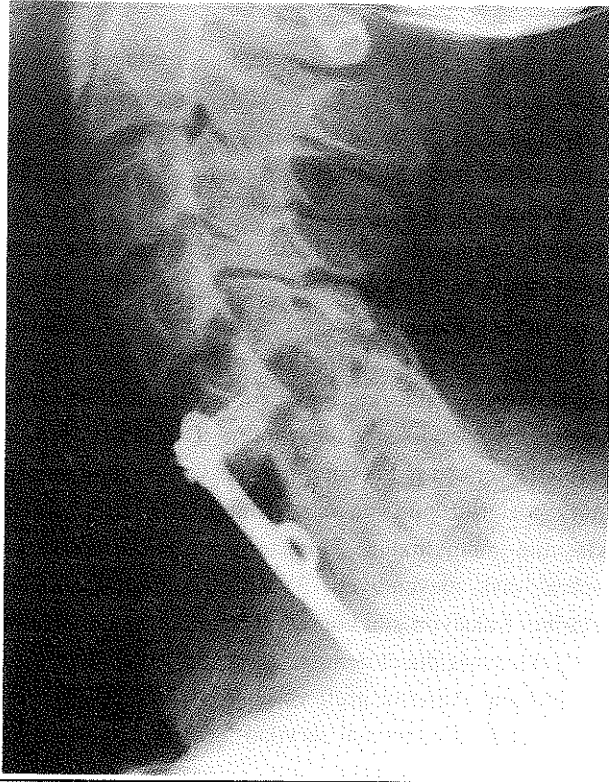
Resim-I.b : C-5 Cloward füzyonu takiben vertebra korpuslarına titanyum plak uygulaması görülmektedir.



Resim-II.a: Servikal vertebraları tutan kist hidatik olgusu. Servikal MRI'da özellikle C6 vertebra korpusunda destrüktif lezyon görülmektedir.



Resim-II.b: Hastaya posterior yaklaşımla C5-C6-C7 total laminektomi yapılmış bir ay sonra ikinci operasyona lanrakak, anterior yaklaşımla C6-C7 korpektomi ve kistektomi yapılmış, füzyon iliak kemik grefti ile sağlanmıştır. Aynı seansta stabilizasyonu sağlamak amacıyla C5-T1 arasına anterior yoldan titanyum uygulanmış.



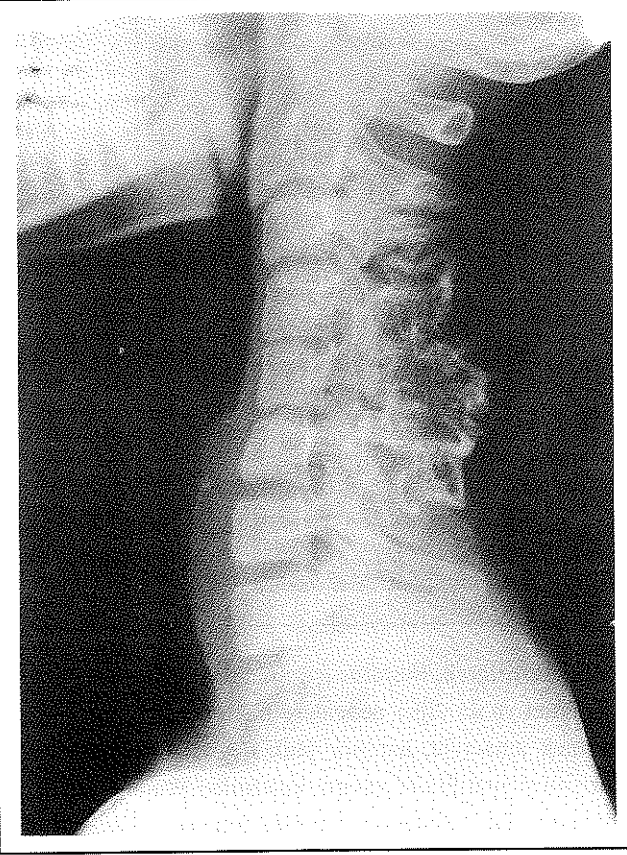
değerlendirilerek, literatür ışığında tartışılmıştır.

Travma ya da diğer nedenlere bağlı servikal instabiliteyi önlemek amacıyla, anterior plak uygulaması son yıllarda nöroşirürji pratiğinde yaygın kullanılan yöntemlerden biri olmuştur. Bu yöntemle anterior transservikal girişimle yapılacak korpektomi ve diskektomiyle birlikte otojen grefllemeyi takiben, stabilitesini kaybetmiş vertebralara anterior plaklama uygulanabilir. Anterior dekompresyon ve stabilizasyon tek seansta sağlanabildiği gibi, greft atması ya da post-operatif kifotik deformitelerde önlenbilir (8,9). Fraktür iyileşmesi ya da nörolojik düzelme için anatomik yapının tekrar düzenlenmesi, mutlak immobilizasyon, kemik kemiğe temas ve fraktür parçalarının kompresyonu gerekmektedir. Anterior plak sistemleri bize tüm bunları sağlarken, eksternal stabilizasyona gereksinim göstermez (10).

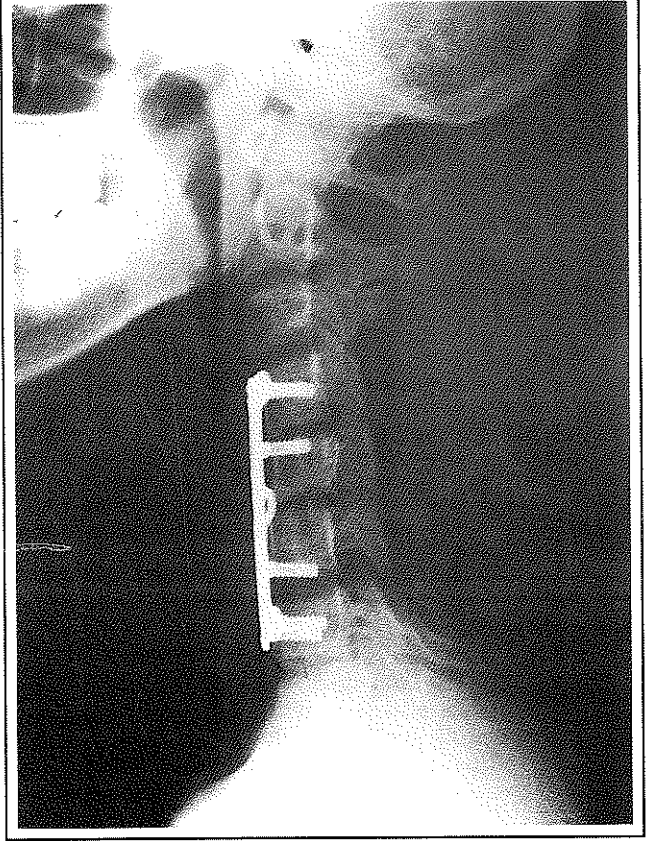
Titanyum plaklar son yıllarda kullanılmaya başlanmıştır. Oldukça kuvvetli bir materyal olması yanında tam anlamıyla biocompatible olmaları ve MRI'da distorsiyona yol açmamları diğer avantajlarıdır. Ayrıca paslanmaz çelik plakların yerleştirilmesinde bikortikal vidaların kullanılması gerekli iken titanyum plaklarda unikortikal vidaların kullanılıyor olması cerrahi komplikasyon gelişme riskini de azaltmıştır (6,7,11,12).

Bu tekniğin uygulandığı hastalar operasyon sonrası ilk gün sert boyunluk ile oturtulmuş ya da yürütülmüşlerdir. Ortalama 3 aylık kontrollerde 32 hastanın 17'sinde

Resim-III.a: C3-C4-C5 ve C6 spinoz proseslerindeki yer yer kalsifikasyon gösteren osteokondroma vakası. Vertebra korpuslarının korunduğu görülmektedir.



Resim-III.b: Hastaya C3-C4-C5-C6 posterior de-komp-resif laminektomileri takiben, aynı se-ansta C5-C6 arasına Cloward operasyonu (C5-6 diskek-tomi ve iliak kemik grefti) yapılmış, sta-biliza-syon C4-C7 anterior plaklama ile sağlanmıştır.



nörolojik iyileşme görülmüştür (%53). Hastalarda plaklamaya bağlı nörolojik komplikasyon gözlenmemiş, hiç bir hastada kifotik değişiklik olmamıştır. Bir hastada trakeo-özofageal fistül ve enfeksiyon gelişmesi neticesinde birinci ay sonunda plak ve vidalar çıkarılmış, postoperatif altıncı aydaki kontrolünde füzyonun tamamlanmış olduğu görülerek servikal yakalık terk edilmiştir (13). Bir hastada postoperatif erken dönemde sağ vokal kord paralizi gelişmiş, bunun 3 ay sonunda spontan iyileştiği gözlenmiştir. Hiçbir hastada plak kırılması gözlenmemiş (14), ancak bir hastada operasyondan 45 gün sonra vida gevşemesine bağlı plağın anteriora kaydığı gözlenmiş, plak çıkartılmış ve halo traksiyon ile eksternal stabilizasyona devam edilerek iyileşme sağlanmıştır. Tityum plakların kullanılması ile bikortikal vidalarda bildirilen intraoperatif nörolojik yaralanma gözlenmemiştir (7,11,12). Moscher vidaları plağı tam olarak tesbit ettiği için, vidanın posterior kortekse ulaşmasına ihtiyaç duymadan tam bir stabilizasyon sağlar. Bu durumda vida gevşemesi nadir görülürken, vertebraya uygulanan kuv-

vetlerin plağa tümüyle aktarılmasına bağlı plağın kırıldığı vakalar bildirilmiştir (14). Her ne kadar literatürde plak uygulaması sonrası eksternal stabilizasyona gerek olmadığını savunanlar varsa da (8,10), bizim hastalarımız gibi düşük sosyokültürel hasta gruplarında ilave koruyucu olarak eksternal bir boyunluğun 6-8 hafta süreyle kullanılmasının uygun olacağı inancındayız.

Servikal instabilitede anterior ya da posterior yaklaşım eskiden beri tartışılmaktadır. Lezyonların çoğuna her iki yaklaşım uygulanabilirken, anterior kemik greft ve plak için bazı özel endikasyonlar vardır: 1)-Kanalın anterior parçasında yerleşmiş bir kompresif lezyonda, vertebra cisminin posteriorunun uzaklaştırılması sadece anterior yaklaşımla mümkündür, 2)-Posteriora prolapse olan intervertebral disk mevcudiyeti, 3)-Vertebra cisminin wedge fraktürleri, traksiyon gibi konservatif yöntemlerle ya da posterior yaklaşımla düzeltilemez. Bu durumda residual kifoz kaçınılmazdır. Anterior greft ve plaklama ile stabilizasyon sağlanabildiği gibi, normal servikal lordoz da sağlanabilir.

4-) Özellikle artritlik vertebralarda görülen ekstansiyon yaralanmalarında eksternal yoldan redüksiyon imkansız olabilir. Bu durumlarda anterior girişim gerekmektedir. 5)- Pedikül fraktürlerinde traksiyon ile redüksiyon yetersiz olabilir. Ayrıca posterior yaklaşımda greftleme ve telleme için kırık vertebra kullanılmayacağı için üç vertebraya stabilizasyon yapmak gerekirken, anterior yolla redüksiyon daha kolayca yapılır ve iki vertebra plaklaması yeterli olur. 6)- Kronik lezyonlarda, özellikle fraktür-dislokasyonlarda genellikle anterior kemik ya da sert fibroz kallus oluşmuştur. Bunlarda uygulanacak traksiyonu takiben yapılacak anterior yaklaşım ve plak stabilizasyonu servikal aksın restorasyonu sağlayacaktır. 7)- Nörolojik bulgu veren eski kifotik değişiklikler anterior korpektomiye takiben plak stabilizasyonla emniyetli bir şekilde tedavi edilebilirler (5). Ancak tek başına anterior yaklaşım ve plaklama, ileri derecede stabilizasyon bozukluğu gösteren, üç kolonu tutan burst fraktürlerinde yetersiz kalır. Bu durumda anterior plaklamaya ek olarak yapılan posterior fiksasyon, stabilizasyonun sağlanmasında çok etkilidir.

Sonuç olarak, anterior servikal plak uygulaması travma, servikal spondiloz, enfeksiyonlar ve neoplastik hastalıklar sağlayarak, hastaların erken rehabilitasyonuna izin verdiği gibi, post-operatif dönemde oluşabilecek spinal deformitelerin ve greft migrasyonunun önlenmesinde de birçok avantaj sağladığı inancındayız.

KAYNAKLAR

1. Robinson RA, Smith GW: Anterior lateral cervical disc removal and interbody fusion for cervical disc syndrome. *Bull Johns Hopkins Hosp.* 96: 223, 1995.
2. Bailey RW, Badgley CE: Stabilization of the cervical spine by anterior fusion. *J Bone Joint Surg* 42A : 565, 1960.
3. Cloward RD: Treatment of acute fractures and fracture-dislocations of cervical spine by vertebral-body fusion: A report of eleven cases. *J Neurosurg* 18: 205, 1961.
4. Verbiest H : Antero-lateral operations for fractures and dislocations in the middle and lower parts of the cervical spine. *J Bone Joint Surg* 51A: 1498, 1969.
5. Oliveria JC, Anterior plate fixation of traumatic lesions of the lower cervical spine. *Spine.* 12/4: 324, 1987.
6. Suh PB, Kostuik JP, Esses SI: Anterior cervical plate fixation with the titanium hollow screw plate system. *Spine.* 15/10: 1079, 1990.
7. Deda H, Coşkun K, Gökalg HZ, ve arkadaşları: Servikal vertebraların biyomekanik stabilizasyonunda anterior plak uygulamaları. *Türk Nöroşirürji Dergisi*: 5: 59, 1995.
8. Caspar W, Barbier DD, Klara PM: Anterior cervical fusion and Caspar plate stabilization for cervical trauma. *Neurosurgery.* 25/4 : 491, 1989
9. Traynelis VC, Donaher PA, Roach MS, et al: Biomechanical comparison of anterior Caspar plate and three-level posterior fixation techniques in a human cadaveric model. *J Neurosurg.* 79: 96, 1993.
10. Tippets RH, Apfelbaum RI: Anterior cervical fusion with the Caspar instrumentation system. *Neurosurgery.* 22/6: 1008, 1988
11. Brown JA, Havel P, Ebraheim N, et al: Cervical stabilization by plate and bone fusion. *Spine.* 13/3: 236, 1988
12. Coe JD, Warden KE, Sutterlin CE, et al: Biomechanical evaluation of cervical spinal stabilization methods in a human cadaveric model. *Spine.* 14/10: 112, 1989
13. Yee GKH, Terry AF: Esophageal penetration by an anterior cervical fixation device. *Spine.* 18/4: 522, 1993.
14. Baldwin NG, Hartman GP, Weiser MW, et al: Failure of titanium anterior cervical plate implant: microstructural analysis of failure. *J Neurosurg.* 83: 741, 1995.