

Ateşli silah yaralanmasında atipik seyir

Dr. Mert Aygün, Dr. Cumhuri Murat Tulay

Şanlıurfa Mehmet Akif İnan Eğitim ve Araştırma Hastanesi, Göğüs Cerrahi Kliniği, Şanlıurfa

ÖZET

Ateşli silah yaralanmaları yaygın bir medikal-legal sorun teşkil eden konulardan biridir. Bu tür yaralanmaların oluşturduğu atipik trakt hatları tanı ve tedavide zorluklar çıkarabilmektedir. Bu yazıda, sağ uyluk ön bölgesinden meydana gelen ateşli silah yaralanmasının sağ hemitoraksa uzanan atipik seyrini sunduk. Ateşli silah yaralanması nedeniyle 67 yaşındaki Suriyeli mülteci erkek hasta acil servise getirildi. Sağ uyluk ön medial bölgesinde mermi giriş deliği tespit edildi, ancak çıkış deliği yoktu. Toraks tomografisinde mermi sağ hemitoraksda tespit edildi, hasta diyafragma rüptürü ve akciğer parankim hasarı nedeniyle operasyona alındı. Ateşli silah yaralanmalarında mermi çekirdeğinin saptanamaması durumunda diğer vücut kısımlarının radyolojik görüntülemesi mutlak yapılmalıdır.

Anahtar sözcükler: Ateşli silah; atipik seyir; toraks yaralanmaları.

GİRİŞ

Ateşli silahların özellikle 19. yüzyılın ikinci yarısında büyük gelişim göstermelerine paralel olarak tüm dünyada ateşli silah yaralanmalarıyla oldukça sık karşılaşılmaktadır. Bu tip yaralanmalar eşlik ettiği organ ve damar yaralanmalarına paralel olarak yüksek morbidite ve mortaliteye sebep olabilirler. Toraks içindeki organların hayati önemi ile doğru orantılı olarak penetran toraks travmaları yüksek mortalite ve morbiditeye sahiptir.^[1,2] Eşlik eden ekstratoraksik organ yaralanmaları mortalite ve morbiditeyi artıran nedenler olup dikkatli incelenmesi gerekmektedir.

Bu yazıda, sağ uyluk ön bölgesinden meydana gelen ateşli silah yaralanmasının sağ hemitoraksa uzanan atipik seyrini sunduk.

OLGU SUNUMU

Altmış yedi yaşında Suriyeli mülteci erkek hasta ateşli silah yaralanması nedeniyle acil servise getirildi. Yapılan ilk muayenesinde sağ uyluk ön medial bölgesinde muhtemel mermi giriş

deliği tespit edildi, ancak çıkış deliği yoktu. Bilinci açık, vital bulguları kararlı seyreden hastanın yapılan fizik muayenesinde ek bulguya rastlanmaması üzerine ekstremitelere grafisi çekildi. Mermi fragmentasyonları saptanan hastaya, karın grafisi ve akciğer grafisi istendi (Şekil 1). Merminin sağ hemitoraksda olduğunun görülmesi üzerine hastaya torakoabdominal tomografi çekilip radyoloji tarafından değerlendirilmesi yapıldığında, karaciğer sağ lob posterior segment inferiyör kesimde yaklaşık 3 cm'lik parankimal laserasyon ve sağ posteriyör pararenal fasiada en kalın yerinde 12 mm ölçülen hematoma görünümü izlendi.

Karın tomografisinde serbest hava tespit edilmedi. Hastanın çekilen toraks tomografisinde hemopnömotoraks ve akciğerde kontüzyon olması üzerine hastaya sağ tüp torakostomi uygulandı (Şekil 2). Yaklaşık 350 cc hemorajik drenaj ve masif hava kaçağı tespit edildi. Hasta ilgili bölümler tarafından değerlendirildi. Genel cerrahi ve üroloji tarafından fiziksel inceleme ve radyoloji raporu doğrultusunda konservatif yaklaşım tercih edilmesiyle hasta göğüs cerrahi yoğun bakıma yatırıldı. Masif hava kaçağının ve saatlik toraks tüpü takibinde ilk dört saatte 200 ml hemorajik drenajın devam etmesi üzerine operasyon hazırlığını takiben hastaya monolümen entübasyon sonrası sağ posterolateral torakotomi uygulandı. Eksplozasyonda diyafragma rüptürü olan hastada sağ alt ve üst loblarda ateşli silah yaralanmasına bağlı trakt oluşumu görüldü. Akciğerde merminin traktı boyunca yoğun hava kaçağı ve aktif parankim kanama alanları tespit edildi. Mermi üst lobdan çıkartılıp hasarlı alanlara pnömorafi uygulandı. Diyafram emilemeyen dikişle kapatıldı. Ameliyat sonrası yoğun bakıma ekstübe olarak alınan hastanın klinik seyrinde komplikasyon gelişmemesi üzerine ameliyat sonrası beşinci günde taburcu edildi.

İletişim adresi: Dr. Cumhuri Murat Tulay,

Şanlıurfa Eğitim ve Araştırma Hastanesi, Göğüs Cerrahi Kliniği, Şanlıurfa

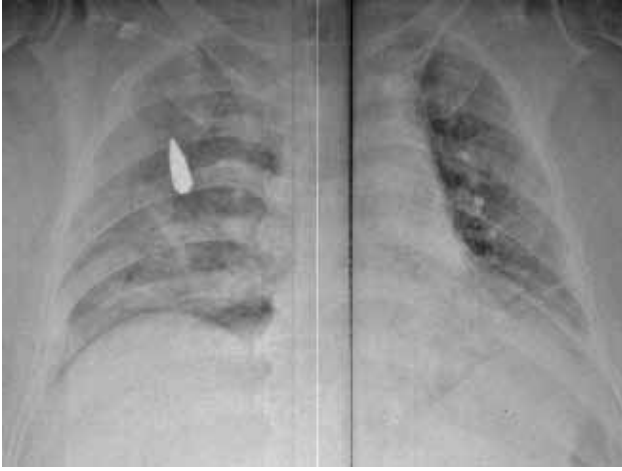Tel: +90 414 - 318 60 00 E-mail: cumhurtulay@hotmail.com

Quick Response Code



Ulus Travma Acil Cerrahi Derg
2014;20(6):452-454
doi: 10.5505/tjtes.2014.16680

Telif hakkı 2014 TJTES



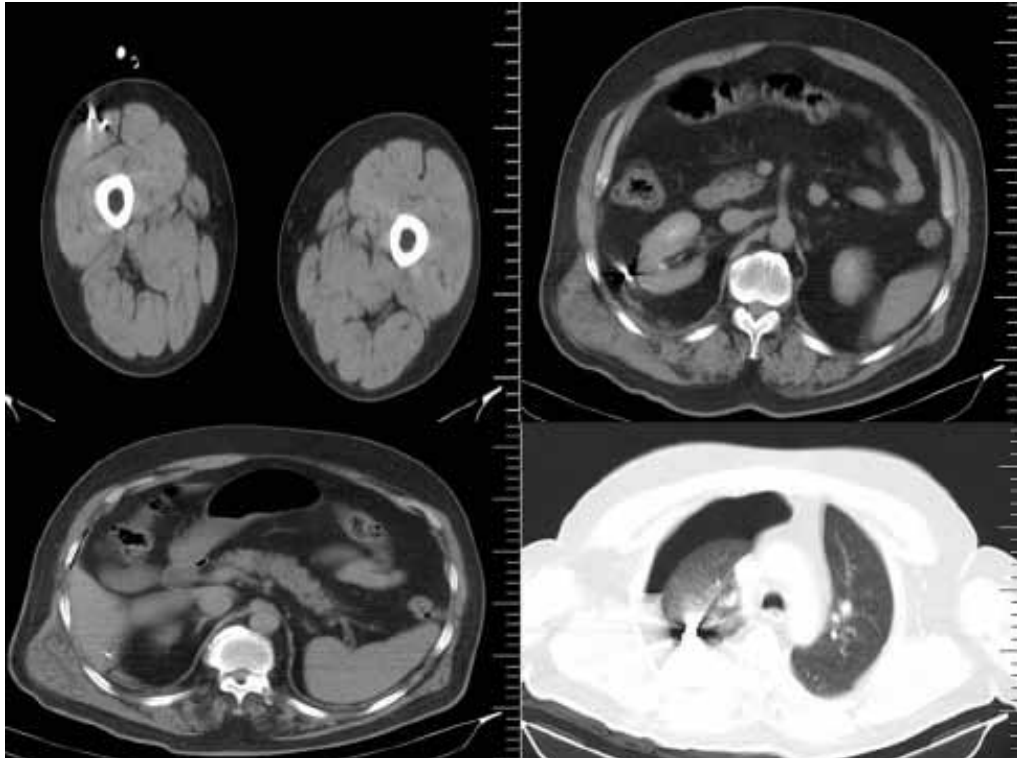
Şekil 1. Ameliyat öncesi akciğerde mermi çekirdeği.

TARTIŞMA

Tüm travmalar içerisinde toraks travmaları oranı %25-30 olup, bu oranın %70'i künt, %30'u ise penetran travmalardır.^[1] Toraksa nazif ateşli silah yaralanmaları pek çok değişik klinik tablo ile sonuçlanabilir. Travma sonucu meydana gelen morbidite ve mortalite hasar gören yaşamsal yapılar nedeniyle.^[1,2] Bu nedenle bu tip yaralanmaları dikkatli bir şekilde değerlendirmek çok önemlidir. Vasküler yaralanma, bronş yaralanması veya geniş pulmoner laserasyonlarda kama rezeksiyondan pnömonektomiye uzanan cerrahi yapılabilir.^[4-6]

Ateşli silahlar yüksek veya düşük kinetik enerjili olarak ikiye ayrılabilir. Askeri silahlar genellikle yüksek kinetik enerjili olup, şehirlerde bireylerin kullandığı silahlar genellikle düşük kinetik enerjilidir. Bu tip düşük kinetik enerjili silahların mermileri çarpma ve dokuyu başka bir tarafa itme eğilimindedir, bununla beraber mermilerin rotasyonel karakterlerinden dolayı doku içerisinde seyrettikleri yol değişken olabilir. Ayrıca travmanın gerçekleştiği dokunun karakteri de önemlidir; yüksek elastisite ve düşük dansite dokunun travmadan daha az zarar görmesini sağlar.^[7]

Kimi zaman toraks duvarına gelen mermi, deriyi delemek hızı sahip iken kemiği delemmez. Bu durumda yönünü değiştirerek cilt altından elipsoid bir yol izler ve tekrar cildi delerek vücudu terk eder. Bu gibi durumlarda giriş ve çıkış delikleri incelendiğinde merminin toraks kavitesine girip çıktığı gibi bir yanığı oluşabilir.^[8] Farklı anatomik vücut alanlarından mermi girişi olup, lezyon bölgesinden çok farklı yerlere merminin ulaştığı olgular rapor edilmiştir.^[9] Ancak bizim olgumuzun özelliği en yüksek kinetik enerjiye sahip olduğu uyluk bölgesinden itibaren enerji kaybederek toraksa kadar ulaşan ve akciğerin içine saplanarak kalan, ancak geçtiği karın organlarında hayati tehlike oluşturacak etkiye sebebiyet vermeden enerjisinin en az olduğu bölgede en büyük hasarı oluşturmuş olmasıdır. Ateşli silah yaralanmalarında giriş yerine göre yapılan görüntüleme yöntemlerinde özellikle çıkış deliği olmayan olgularda mermi çekirdeğinin saptanamaması durumunda diğer vücut kısımlarının radyolojik görüntülenmesi mutlak yapılmalıdır.



Şekil 2. Uyluktan giren merminin batında cerrahi patolojiye neden olmadan akciğere ulaşması ve hemopnömotoraks görünümü.

Ateşli silah yaralanmalarında durumu stabil olan hastalarda yapılacak doğru değerlendirmeler gereksiz operasyonları engelleyeceği gibi oluşabilecek mortalite ve morbiditelerin de önüne geçilebilmektedir.

Çıkar örtüşmesi: Çıkar örtüşmesi bulunmadığı belirtilmiştir.

KAYNAKLAR

1. Graeber GM, Prabhakar G, Shields TW. Blunt and penetrating injuries of the chest wall, pleura, and lungs. In: Shields TW, editor. General thoracic surgery. 6th ed. Philadelphia: Lippincott Williams and Wilkins; 2005. p. 951-71.
2. Yüksel M, Laçin T. Travmalı hastaya yaklaşım. In: Yüksel M, Çetin G, editörler. Toraks travmaları. İstanbul: Turgut Yayıncılık; 2003. s. 1-14.
3. Karamustafaoğlu YA, Yavaşman İ, Kuzucuoğlu M, Mammedov R, Yörük Y. Penetran travmalı olgularda 13 yıllık deneyimimiz. Trakya Univ Tıp Fak Derg 2009;26:232-6.
4. Huh J, Wall MJ Jr, Estrera AL, Soltero ER, Mattox KL. Surgical management of traumatic pulmonary injury. Am J Surg 2003;186:620-4. [CrossRef](#)
5. Gómez-Caro Andrés A, Ausín Herrero P, Moradiellos Díez FJ, Díaz-Hellín V, Larrú Cabrero E, Pérez Antón JA, et al. Medical and surgical management of noniatrogenic traumatic tracheobronchial injuries. [Article in Spanish] Arch Bronconeumol 2005;41:249-54. [Abstract] [CrossRef](#)
6. Velly JF, Martigne C, Moreau JM, Dubrez J, Kerdi S, Couraud L. Post traumatic tracheobronchial lesions. A follow-up study of 47 cases. Eur J Cardiothorac Surg 1991;5:352-5. [CrossRef](#)
7. Nemzek WR, Hecht ST, Donald PJ, McFall RA, Poirier VC. Prediction of major vascular injury in patients with gunshot wounds to the neck. AJNR Am J Neuroradiol 1996;17:161-7.
8. Çaylak H, Genç O. Toraksı ilgilendiren ateşli silah yaralanmaları. TTD Toraks Cerrahisi Bülteni 2010;1:29-32.
9. Gümüş M, Böyük A, Gümüş H, Kapan M, Önder A. Atypical trajectory of a thoracoabdominal gunshot injury without penetration. Rom J Leg Med 2012;203-6.

CASE REPORT - ABSTRACT

Atypical trajectory of gunshot injury

Mert Aygün, M.D., Cumhur Murat Tulay, M.D.

Department of Thoracic Surgery, Şanlıurfa Mehmet Akif İnan Training and Research Hospital, Şanlıurfa

ABSTRACT

Gunshot injuries are common medical-legal issues. Atypical tract lines resulting from this type of injuries cause difficulties in diagnosis and treatment. In this paper, a gunshot injury on the right anterior thigh extending to the right hemithorax was presented. A 67-year-old Syrian refugee patient was brought to the emergency service due to gunshot injury. Bullet entrance hole was determined on the right anterior thigh region; however, exit side could not be seen. Bullet was determined on the right thorax at tomography and the patient was taken to operation due to diaphragm rupture and lung parenchymal injury. Other body parts must be examined radiologically for the bullet which cannot be determined at gunshot injury side.

Key words: Atypical tract; gunshot; thoracic injuries.

Ulus Travma Acil Cerrahi Derg 2014;20(6):452-454 doi: 10.5505/tjtes.2014.16680