



Kikuchi-Fujimoto hastalığı

Kikuchi-Fujimoto disease

Dr. Erkan Lebe

Alia International Hastanesi Kulak Burun Boğaz Hastalıkları Kliniği, Kuwait City, State of Kuwait

Kikuchi-Fujimoto hastalığı bir nekrotizan lenfadenit formudur. Hastalık genellikle 30 yaş altında genç kadınlarda görülse de, erkekleri de etkileyebilir ve yaş sınırları geniştir. Klinik olarak baş boyun bölgesinde ortaya çıkan yaygın lenfadenopati ile seyredebilir. Lenf nodu örneklerinde nötrofilik infiltrasyonun olmadığı nekroz alanları görülür. Nekrotik alanlar, lenfosit aracılı apoptotik mekanizmalar sonucunda oluşur. Klinik olarak kedi tırmığı hastalığı gibi enfeksiyon hastalıklarından ve sistemik lupus eritematöz gibi romatolojik hastalıklardan ayırıcı tanısı yapılmalıdır. Patolojik olarak lenfomalardan ayrılmalıdır. Hastamız servikal lenfadenopati ve ateş semptomları dışında 30 yaşında genç ve sağlıklı bir kadındı. Tanı için lenf nodu biyopsisi yapıldı. Lenf nodu örneğinin patolojik incelemesi, yerleşik Kikuchi-Fujimoto hastalığı (histiositik nekrotizan lenfadenit) olarak bildirildi. Hastanın semptomlarının tamamen ortadan kalktığı izlendi.

Anahtar Sözcükler: Servikal lenfadenit; histiositik nekrotizan lenfadenit; Kikuchi-Fujimoto hastalığı.

Kikuchi-Fujimoto disease is a form of necrotizing lymphadenitis. Although the disease usually affects young women aged less than 30 years, it may also affect men with a wide range of age. Clinically generalized lymphadenopathy in the head and neck region may present. Lymph node specimens show areas of necrosis without neutrophilic infiltration. Necrotic areas result from lymphocyte-mediated apoptotic mechanisms. Clinically, it should be differentiated from many infectious diseases including cat scratch disease and rheumatological diseases such as systemic lupus erythematosus. Pathologically, it should be differentiated from lymphomas. Our patient was 30-year-old young and healthy female except cervical lymphadenopathy, and fever symptoms. Lymph node biopsy was performed for the diagnosis. Pathological examination of a lymph node specimen was reported as established Kikuchi-Fujimoto disease (histiocytic necrotizing lymphadenitis). After the treatment the patient's symptoms have completely disappeared.

Key Words: Cervical lymphadenitis; histiocytic necrotising lymphadenitis; Kikuchi-Fujimoto disease.

Kikuchi-Fujimoto hastalığı veya histiyositik nekrotizan lenfadenit ilk kez Japon literatüründe 1972'de tanımlanmıştır. İlk İngilizce makale ise 1977'de yayınlanmıştır.^[1]

Kikuchi-Fujimoto hastalığı genellikle 30 yaş altında genç kadınlarda görülür. Bununla birlikte

erkekleri de etkiler ve yaş sınırları geniştir. Klinik olarak genellikle baş boyun bölgesinde ortaya çıkan lenfadenopati, ateş ve bazı hastalarda görülebilen hepatosplenomegali, bulantı, kusma, kilo kaybı, baş ağrısı ile kendini gösterir. İlaç erüpsiyonları benzeri maküler erüpsiyonlar, ürtiker ve yaygın eritem gibi deri lezyonları görülebilir.^[2]



Hastalığa bağlı intraoküler enflamasyon ve panüveit bildirilmiştir.^[3]

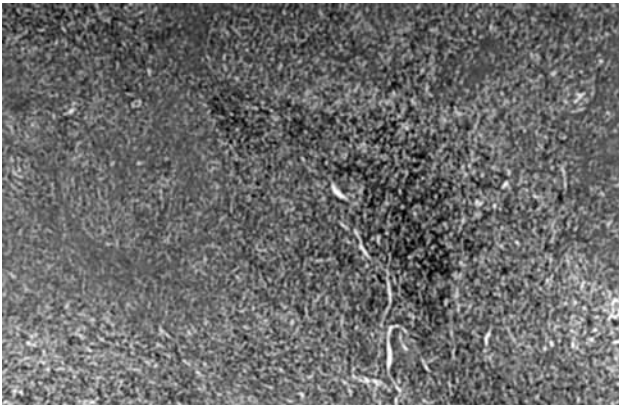
Kikuchi-Fujimoto hastalığı için tanı koydurucu bir laboratuvar testi yoktur. Hastada sedimentasyon yüksekliği, hafif lökopeni ve C reaktif protein (CRP) yüksekliği olabilir. Komplike hastalarda laktat dehidrogenaz (LDH) ve serum antinükleer antikor (ANA) titreleri yükselir.^[2] Histolojik olarak histiyositik nekrotizan lenfadenit bu hastalık için tipiktir. Lenf nodları değişik büyüklükte olabilir ve yamalar tarzında nekroz görülür. Bu alanlar içinde karyorektik debris bulunur, fakat polimorflar genellikle bulunmaz. Nekrotik alanlar etrafında soluk makrofajlar görülür. Derin kortekste damarlar etrafında değişikliğe uğramış lenfoid hücreler vardır. Bunlar arasında birkaç adet T immünoblast görülür.^[4] Tanı için açık biyopsi gereklidir fakat iğne biyopsisi ile de tanı konabileceğini belirten yazarlar vardır.^[5,6]

Kikuchi-Fujimoto hastalığının nedeni tam olarak bilinmemekle beraber, enfeksiyon, kimyasal, fiziksel ve neoplastik ajanlara karşı özgün olmayan hiperimmün reaksiyon olduğu belirtilmiştir.^[7]

Kikuchi-Fujimoto hastalığı genellikle kendini sınırlayan benign bir hastalıktır. Birçok hastada yıllar içinde nüksler görülebilir. Hastalığın ölümcül seyredebileceği de bildirilmiştir.^[8] Genellikle ilaç tedavisi gerekli değildir. Ateş ve lenf nodu hassasiyeti gibi semptomlar için antienflamatuvar ilaçlar kullanılabilir.^[2]

OLGU SUNUMU

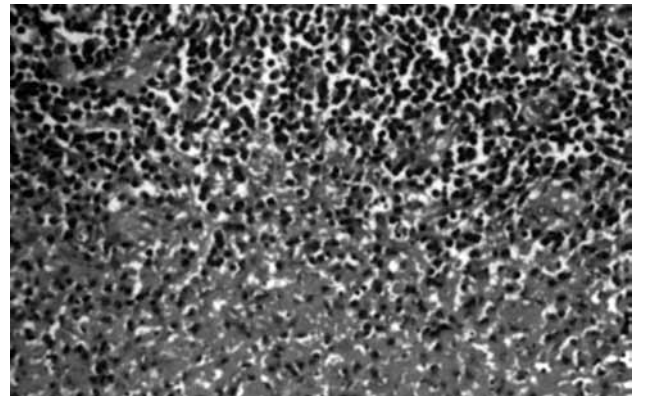
Otuz yaşında kadın hasta, bir ay önce ortaya çıkan boynun sağ tarafında ağrılı şişlik ve bir hafta süren ateş yakınması ile başvurdu. Boyun mua-



Şekil 1. Birbiri ile birleşme eğiliminde nekroz alanları ve bu alanların etrafında histiositler ve rezidüel foliküller (H-E x 44).

yenesinde sağda arka üçgende en büyüğü 2 cm boyutunda, ağrılı mobil elle gelen dört adet lenfadenopati saptandı. Hastanın hemoglobin, lökosit, eritrosit, ortalama kan hücresi hacmi (MCV) gibi rutin hematolojik laboratuvar değerleri normal sınırlarda bulundu. Beyaz küre sayısı 6800 idi ve periferik yaymada patolojik bulguya rastlanmadı. Ayırıcı tanı amaçlı yapılan laboratuvar testlerinde tüberkülin deri testi (PPD) negatif, romatoid faktör (RF), ANA ve insan immün yetmezlik virüsü (HIV) negatif olarak tespit edildi. Sedimentasyon ölçümünde yarım saat için 12 cm, bir saat için 22 cm olarak tespit edildi. Yapılan detaylı kulak burun boğaz bakışı ve dahiliye konsültasyonu sonrasında herhangi bir enfeksiyon odağına veya sistemik bir hastalığı düşündürecek bulguya rastlanmadı. Ultrason ile yapılan incelemede lenf nodları çoğunlukla hipoekojen bir merkez ve hiperekojen bir periferik yapıya sahipti. Oval şekilli ve Solbiati indeksleri 2'den büyük olarak not edildi ve bu daha çok benign bir süreç ile uyumlu olarak değerlendirildi. Bu bulgularla hastaya geniş spektrumlu antibiyotik ve non steroid antienflamatuvar tedavi 10 gün süreyle uygulandı. Tedavi sonrası arka üçgende lenfadenopatinin devam ettiği izlendi. Bunun üzerine patolojik değerlendirme için biyopsi planlanarak ulaştırılması en kolay olan lenf bezi arka üçgenden çıkarılarak %10'luk formaldehit solüsyonunda tespit edildi.

Boyundan alınan lenf nodunun patolojik incelemesinde lenf nodu yapısının kısmen silindiği, rezidüel reaktif germinal merkezlerde, parakortikal ve kortikal bölgelerde yer yer birleşme gösteren nekroz alanları izlendi. Eozinofilik fibrinoid depozitler ve nükleer parçalar içeren nekroz ve nekroz etrafında histiyosit kümeleri izlendi. Nötrofil ve eozinofil görülmedi. Sonuç olarak



Şekil 2. Nükleer paralar içeren nekroz alanları (H-E x 240).

özetle nekrotizan histiyositik lenfadenopati tespit edildi (Şekil 1, 2).

Biyopsi sonrasında da verilen geniş spektrumlu makrolit grubu antibiyotik tedavisi ile hasta izleme alındı. Tedaviye biyopsi sonrası 10 gün devam edildi. Üç ay içerisinde yapılan kontrollerde lenfadenopatinin boyutunda belirgin küçülme izlendi. Biyopsi alınmasını takiben altı ay sonra arka üçgende elle muayenede tespit edilebilen lenf bezi kalmamıştı.

TARTIŞMA

Kikuchi-Fujimoto hastalığının nedeni bilinmemektedir. Viral veya postviral etyolojiler öne sürülmüştür. Hastalığın, Epstein-Barr virüs (EBV), sitomegalovirüs (CMV), varicella zoster, human herpes virus-6 (HHV-6), HIV, yersinia enterokolitika ve toksoplazma gibi enfeksiyon ajanları ile birlikte olabileceğini belirten yazarlar vardır.^[2] Krueger ve ark.^[9] Hodgkin lenfoma ve Kikuchi-Fujimoto hastalarından alınan lenf nodlarında yaptıkları bir çalışmada Hodgkin lenfoma hastalarını EBV ve HHV-6 ile enfekte olmuş bulurken, Kikuchi-Fujimoto hastalarının sadece HHV-6 ile enfekte olduğunu bulduklarını bildirmişlerdir. Takada ve ark.^[10] minosiklin ile tedavi ettikleri bir hastada hastalık belirtilerinin gerilediğini tespit ettikten sonra, Kikuchi-Fujimoto hastalığına minosikline duyarlı bir enfeksiyöz ajanın yol açtığını öne sürmüşlerdir.

Bazı gözlemlerde viral etiyolojiyi düşündüren interferon-alfa (İNF- α) ve İNF- α 'nın stimüle ettiği 2',5'-oligoadenylate sentetaz gibi proteinlerin ve tübüloretiküler yapıların uyarılmış lenfositler, histiyositler ve vasküler endotel hücrelerinin sitoplazmalarında düzeylerinin arttığı gözlenmiştir.^[11]

Biyopsi ile kanıtlanmış dört erkek hasta ile yapılan bir çalışmada patogeneze interferon-gama (İNF- γ) ve interlökin-6 (İL-6)'nın rol oynadığı gösterilmiştir. Hastalığın akut fazında İNF- γ ve İL-6'nın hasta serumunda yükseldiği buna karşılık İNF- α , tümör nekroz faktör veya İL-2 değerlerinde artış olmamıştır. İyileşme döneminde de İNF- γ ve İL-6 değerleri tekrar düşüş göstermiştir.^[12] Daha sonraki çalışmalar da bu bulguları desteklemektedir.^[13]

Kikuchi-Fujimoto hastalığı ile sistemik lupus eritematöz (SLE) arasında birliktelik bildiren yazarlar vardır.^[14,15] Chen ve Lan^[15] Kikuchi hastalığının SLE'nin bir belirtisi olabileceğini speküle ettikleri bir makale yayınlamışlardır.

Kikuchi-Fujimoto hastalığı daha çok patoloji literatüründe tanımlanmaktadır. Bununla beraber servikal lenfadenopati ayırıcı tanısında otolaren-gologların da düşünmesi gereken bir hastalıktır. Hastamızda tanımlandığı şekilde boynunda lenfadenopatisi olan bu hasta gruplarında öncelikle lenfoma, SLE, enfeksiyöz mononükleaz, Kawasaki hastalığı, sarkoidoz, tüberküloz, sifiliz, malign tümör metastazları ayırıcı tanıda mutlaka göz önünde bulundurulmalıdır. Hastamızda bu hastalıklara ait herhangi bir bulgu fizik muayene ve laboratuvar incelemelerinde saptanmadı. Biyopsi ile alınan lenf nodunun histolojik incelenmesi sonucu hastaya histiyositik nekrotizan lenfadenopati tanısı kondu. Bazen klinik semptomlar hasta için oldukça sıkıntı verici olabilir. Bu durum, şiddetli veya nüks gösteren semptomları olan hastalarda daha agresif bir tedaviyi gerektirebilir. Jang ve ark.^[16] bu durumdaki üç hastaya uyguladıkları steroid tedavisinin semptomları azaltma açısından faydalı olduğunu belirtmişlerdir. Hastayı ölümcül gidişten korumak için steroid ve immünoşüpresan tedavi önerilmektedir.^[16]

Kikuchi-Fujimoto hastalığı lenfadenopatinin çok seyrek nedenlerinden biridir ve tanısı ancak patoloğlar tarafından konabilir. Kikuchi-Fujimoto hastalığında otorinolaren-gologların rolü de önemlidir. Çünkü lenfadenopatinin en çok görüldüğü alan baş-boyun bölgesidir. Doğru tanı için klinik olarak şüphelenmek gereklidir. Cerrah için önemli olan bu hastalığın genellikle benign fakat uzun sürede sonlanan ve nüks gösterebilen bir hastalık olduğunu bilmesidir. Hastalığın semptomları, özellikle ateş ve halsizlik, hastayı ve ailesini telaşlandırır. Hastalığın ve semptomların geçici olduğunu anlatmak, hasta ve ailesini rahatlatmak hekimin bu hastalığın tedavi sürecindeki görevlerinden biri olmalıdır.

Çıkar çakışması beyanı

Yazarlar bu yazının hazırlanması ve yayınlanması aşamasında herhangi bir çıkar çakışması olmadığını beyan etmişlerdir.

Finansman

Yazarlar bu yazının araştırma ve yazarlık sürecinde herhangi bir finansal destek almadıklarını beyan etmişlerdir.

KAYNAKLAR

1. Kikuchi M, Yoshizumi T, Nakamura H. Necrotizing lymphadenitis: possible acute toxoplasmic infection. Virchows Arch A Pathol Anat Histol 1977;376:247-53.

2. Nikanne E, Ruoppi P, Vornanen M. Kikuchi's disease: report of three cases and an overview. *Laryngoscope* 1997;107:273-6.
3. Taguri AH, McIlwaine GG. Bilateral panuveitis: a possible association with Kikuchi-Fujimoto disease. *Am J Ophthalmol* 2001;132:419-21.
4. Tsang WY, Chan JK, Ng CS. Kikuchi's lymphadenitis. A morphologic analysis of 75 cases with special reference to unusual features. *Am J Surg Pathol* 1994;18:219-31.
5. Hsueh EJ, Ko WS, Hwang WS, Yam LT. Fine-needle aspiration of histiocytic necrotizing lymphadenitis (Kikuchi's disease). *Diagn Cytopathol* 1993;9:448-52.
6. Tong TR, Chan OW, Lee KC. Diagnosing Kikuchi disease on fine needle aspiration biopsy: a retrospective study of 44 cases diagnosed by cytology and 8 by histopathology. *Acta Cytol* 2001;45:953-7.
7. García CE, Girdhar-Gopal HV, Dorfman DM. Kikuchi-Fujimoto disease of the neck. Update. *Ann Otol Rhinol Laryngol* 1993;102:11-5.
8. Chan JK, Wong KC, Ng CS. A fatal case of multicentric Kikuchi's histiocytic necrotizing lymphadenitis. *Cancer* 1989;63:1856-62.
9. Krueger GR, Huetter ML, Rojo J, Romero M, Cruz-Ortiz H. Human herpesviruses HHV-4 (EBV) and HHV-6 in Hodgkin's and Kikuchi's diseases and their relation to proliferation and apoptosis. *Anticancer Res* 2001;21:2155-61.
10. Takada K, Suzuki K, Hidaka T, Konishi T, Shinohara T, Kataharada K, et al. Immediate remission obtained by minocycline in a patient with histiocytic necrotizing lymphadenitis. *Intern Med* 2001;40:1055-8.
11. Rich SA. De novo synthesis and secretion of a 36-kD protein by cells that form lupus inclusions in response to alpha-interferon. *J Clin Invest* 1995;95:219-26.
12. Kubota M, Tsukamoto R, Kurokawa K, Imai T, Furusho K. Elevated serum interferon gamma and interleukin-6 in patients with necrotizing lymphadenitis (Kikuchi's disease). *Br J Haematol* 1996;95:613-5.
13. Yabe H, Sinzato I, Hashimoto K. Necrotizing lymphadenitis presenting as mesenteric lymphadenopathy. *Rinsho Ketsueki* 1999;40:658-62. [Abstract]
14. Litwin MD, Kirkham B, Henderson DR, Milazzo SC. Histiocytic necrotizing lymphadenitis in systemic lupus erythematosus. *Ann Rheum Dis* 1992;51:805-7.
15. Chen YH, Lan JL. Kikuchi disease in systemic lupus erythematosus: clinical features and literature review. *J Microbiol Immunol Infect* 1998;31:187-92.
16. Jang YJ, Park KH, Seok HJ. Management of Kikuchi's disease using glucocorticoid. *J Laryngol Otol* 2000;114:709-11.