

## 3-boyutlu ekokardiyografi bölüm 1: Temel prensipler

### 3-dimensional echocardiography part I: Basic principles

Dr. Kumral Çağlı,<sup>1</sup> Dr. Zehra Gölbaşı<sup>2</sup>

<sup>1</sup>Türkiye Yüksek İhtisas Eğitim ve Araştırma Hastanesi, Kardiyoloji Kliniği, Ankara  
<sup>2</sup>Hitit Üniversitesi Tıp Fakültesi, Kardiyoloji Anabilim Dalı, Çorum

Yavaş ilerleyen 3-boyutlu ekokardiyografi (3-BE) serüveninde 2002 yılında matriks dizilimli problemlerin (fully sampled matrix-array) geliştirilmesi ile yeni bir çığır açılmıştır. Bu problemler ve bilgisayar teknolojisindeki gelişmeler kalbin gerçek zamanlı, yüksek kaliteli 3-B görüntülerinin elde edilerek analiz edilmesini mümkün kılmıştır. Bu yazıda 3-BE'nin temel teknik prensiplerine değinilerek optimum görüntü elde edilmesi ve analizinde nelere dikkat edilmesi gerektiği tartışılmıştır.

#### Temel teknik prensipler

3-boyutlu ekokardiyografinin temel basamakları piramidal volüm taraması yapabilen matriks dizilimli prob kullanılarak ham verinin elde edilmesi, konversiyon ve interpolasyonla ham verinin işlenilerek volüm veri seti haline getirilmesi ve en sonunda farklı görüntüler şeklinde ekrana getirilerek analiz edilmesidir.

#### Veri elde edilmesi

3-boyutlu ekokardiyografide kullanılan matriks dizilimli problemler akustik olarak birbirinden bağımsız, satırlar ve sütunlar şeklinde düzenlenmiş, ultrason dalgasının yönünü elektronik olarak değiştirebilen 3000'den fazla piezoelektrik element içermektedir ve transtorasik olanları 2–4 MHz, transözefagial olanları 5–7 MHz frekans aralığında çalışmaktadır. Piezoelektrik kristal olarak daha uniform, iyi polarize olabilen ve böylece sinyal kaybını azaltıp enerji transferini daha etkin sağlayabilen materyal kullanılmaktadır. Matriks tasarımı ultrason dalgasının vertikal (axial), lateral (azimutal) ve anteroposterior (elevasyon) düz-

leminde yönlendirilmesini mümkün kılmakta ve bu sayede volumetrik (piramidal) veri seti elde edilmektedir. Güçten tasarruf sağlamak, maliyeti azaltmak ve probu cihaza bağlayan kablo boyutunu makul ölçülere çekebilmek için ultrason dalgasının oluşumu ve yönlendirilmesi süreci hem prob içinde (analog ön-hüzmeleme) hem de cihazda (klasik 128–256 kanallı dijital hüzmeleme) gerçekleşmektedir. Probdaki piezoelektrik elementlerin matriks tasarımı, mikro bağlantı teknolojisi ve entegre analog çevrimler bunu sağlamaktadır.

#### Kısaltmalar:

3-BE 3-boyutlu ekokardiyografi  
EKG Elektroekardiyografi

Ultrason dalgasının miyokardiyal doku ve kandaki hızı 1540 m/sn'dir ve bu sabit hız 3-BE gelişiminin önündeki en önemli engellerden birisi olmuştur. Mesela 15 cm derinlikte ve 60°x60° genişlikte bir volüm elde etmek istediğimizde her sinyal 15+15=30 cm yol almak zorunda olduğundan birbiriyle karışmadan saniyede en fazla 1540/0.30=5133 sinyal gönderilebilecektir. Her 1 derece volüm için 1 ışının yeterli olduğu varsayıldığında 60°x60°'lik bir volümün uzaysal olarak çözünmesi için 3600 ışın gereklidir. Bunun karşılık geldiği 5133/3600=1.4 Hz çerçeve hızı ekokardiyografi için çok yetersizdir. Çerçeve hızını arttırmak için getirilen çözümler 'paralel hüzmeleme' teknolojisi ve birkaç atım boyunca elde edilen alt volümlerin elektroekardiyografi (EKG)-aracılı birleştirilmesidir.

Paralel hüzmeleme, gönderilen geniş bir ışının birbirine paralel çok sayıda dar ışınlar şeklinde geri alınmasıdır. Bu sayede çerçeve hızı alınan ışın sayısı ile orantılı olarak artmaktadır. Sakıncası, gönderilen ışın

Geliş tarihi: 24.09.2018 Kabul tarihi: 14.03.2019

Yazışma adresi: Dr. Kumral Çağlı, Türkiye Yüksek İhtisas Eğitim ve Araştırma Hastanesi, Kardiyoloji Kliniği, Ankara, Turkey.

Tel: +90 312 - 491 95 45 e-posta: kumralcagli@yahoo.com

© 2019 Türk Kardiyoloji Derneği



genişledikçe sinyal-gürültü oranının artması, kontrast çözünürlüğün azalması ve merkezden uzaklaşan ışınların geri alımının çizgilenme artefaktlarına neden olabilmektedir.

Birkaç atım boyunca elde edilen alt volümlerin EKG-aracılı birleştirilmesi yani üst üste konan EKG traselerine göre tek sıklusa eş zamanlanması alt volümlerle aynı çerçeve hızına sahip, geniş kalp boşluklarını içine alabilen (full-volume) görüntüler elde edilmesini sağlar ancak probun hareketi, solunumsal hareket, ritim bozuklukları veya değişken kalp hızından kaynaklanan hareket artefaktları söz konusu olabilir. Tam anlamıyla gerçek zamanlı bir veri değildir ancak gerçek zamanlı oynatılabilmektedir.

### Verinin işlenmesi

Taranan ham verinin voxelardan oluşan 3B veri seti halinde bilgisayar RAM'ına aktarılmasını sağlayan iki basamaklı bir işlemdir. Voxel, veri seti içerisindeki her bir küçük küpü ifade eder. Konversiyon ile beyaz voxelardan oluşan ham veri x-y-z koordinatlarından oluşan Cartesian volüm içine yerleştirilir ve farklı eko-yoğunluklarına atanır; interpolasyon ile voxelarası boşluklar komşularına benzer karakteristiklere sahip voxellerle doldurulur.

### 3B görüntünün ekrana getirilmesi

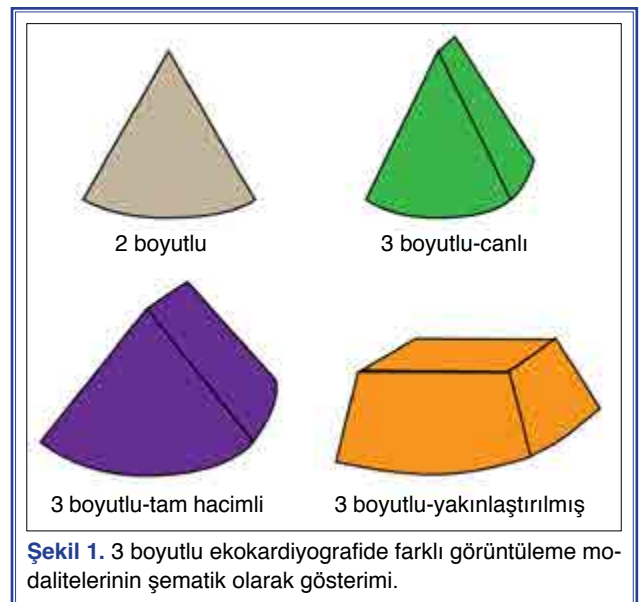
Volümetrik veri, dilimlenerek (slice rendering), volüm (volume rendering) ve yüzey şeklinde (surface rendering) olmak üzere üç metotla ekrana getirilerek görüntülenir. Dilimlemede volümetrik veri seti birbirine paralel olarak (paraplane), bir rotasyon aksı etrafında (rotoplane) veya herhangi bir planda (any-planes) tomografik 2B görüntü dilimlerine ayrılarak ekrana getirilir. İlişkili tüm görüntüler birlikte hareket eder. Volüm olarak görüntülemeye voxel üzerine ışık gönderilerek farklı opaklanma, gölgelenme ve aydınlık değerleri elde edilir ve yapıların yekpare-içi dolu ya da şeffaf olması sağlanır. Daha sonra gölge ve/veya derinlik kodlu renklendirme teknikleri kullanılarak kardiyak yapılar farklı derinliğe ve dokuya sahip şekilde ekrana getirilir. Kardiyak yapıların birbirleriyle olan uzaysal ilişkisini belirlemede faydalı olan dinamik görüntülerdir. Yüzey olarak görüntülemeye ise otomatik ve/veya elle kardiyak yapının yüzey sınırları çizildikten sonra gölge ve doku eklenir. Anatomik yapılar hakkında bilgi vermez ancak olayların zamanlaması, hareket ve yer değiştirme açısından ek bilgi sağlar.

### 3B ekokardiyografide görüntüleme modaliteleri

Günümüzün 3BE problemlerinde tek bir düğme ile 2B görüntüden 3B görüntülemeye geçmek mümkündür. 3B görüntüleme temel olarak gerçek-zamanlı veya EKG-aracılı çok atımlı olarak yapılır.

Gerçek zamanlı 3-BE'de prob yer değiştirdiğinde anında yeni pozisyona ait görüntü elde edilir. EKG'ye ihtiyaç duymadan dinamik 3B veri elde edilmesini sağlar. Dar hacim (live, canlı) olarak elde edildiğinde boyutları 60°x30°xderinlik, çerçeve hızı 20–40 Hz, zamansal çözünürlük yüksek, uzaysal çözünürlük optimaldir. Tüm kardiyak yapıları görüntüleyebilir ve invaziv işlemlerde tercih edilir. Yakınlaştırılmış (zoom) mod ise sadece ilgilenilen bölgeyi içerecek şekilde ayarlanabilir boyutlara (20°x20°xderinlik'den 90°x90°xderinlik'e kadar) sahiptir ve özellikle mitral kapak, sol atriyal apendiks ve interatriyal septum incelemelerinde tercih edilir (Şekil 1). 5–20 Hz çerçeve hızına sahiptir; zamansal çözünürlüğü düşük, uzaysal çözünürlüğü yüksektir. Her iki modalitede de renkli Doppler inceleme mümkündür ancak zamansal çözünürlüğü düşüktür. İnvazif işlemlerde kateterin yeri, defektten geçip geçmediği ve yerleştirilen cihazın komşu yapılarla ilişkisi konusunda 2B ekokardiyografi bilgi verse de emin olunamayan durumlarda 3B canlı görüntüleme daha üstündür. Hareket, solunum ya da düzensiz ritimden etkilenmez

Elektrokardiyografi-aracılı çok atımlı 3-BE tam hacimli (full-volume, 90°x90°xderinlik) ve hem zamansal hem uzaysal olarak yeterli çözünürlüğe sahip



Şekil 1. 3 boyutlu ekokardiyografide farklı görüntüleme modalitelerinin şematik olarak gösterimi.

görüntü elde edilmesini sağlar (Şekil 1). Çerçeve hızı 20–40 Hz, zamansal çözünürlüğü yüksektir. Uzaysal çözünürlüğü yüksektir ancak özellikle lateral çözünürlüğü yakınlaştırılmış canlı modalitenin altında kalabilir. Özellikle sol ventrikül fonksiyonlarının değerlendirilmesinde tercih edilir. Alt volümler birbirine eklenirken ‘birleşme yeri artefaktları’ olabildiğinden probun ve hastanın hareketsiz olması, hastanın nefesini tutması ve ritmin düzenli olması gereklidir. Birleşme yeri artefaktları, tarama planına dik planlarda daha belirgindir. Hasta nefesini tutamayacaksa veya düzensiz ritim varsa ‘tek atım full-volume’ seçilmelidir ancak bu durumda zamansal çözünürlüğün azalacağı unutulmamalıdır. 25 Hz’e kadar çıkabilen zamansal çözünürlük ile renkli Doppler analizi mümkündür. Görüntüleme modalitelerinin temel özellikleri Tablo 1’de özetlenmiştir.

İyi 3B görüntü elde edilmesinde ilk adım 2B görüntünün iyi olmasıdır. İyi olmayan 2B görüntü mutla-

ka iyi olmayan 3B görüntüye dönüşür. İyi 2B görüntü için incelenmek istenilen yapıya göre gerekirse sektör genişliği, prob frekansı, derinlik, zaman-kazanç kompenzasyon ayarı (time-gain compensation, TGC) ve odak yerleşimi değiştirilmelidir. Derinlik arttırıldığında uzaysal çözünürlük ve çerçeve hızı düşebileceğinden, derinlik incelenmek istenilen yapıyı görebilecek (daha fazlasını değil) düzeyde tutulmalıdır. Odaklama fonksiyonu ile tarama çizgi yoğunluğunun küçük bir bölgede toplanması daha iyi çözünürlük sağlayabilir. Sektör genişliğinin daraltılması da çerçeve hızını ve çözünürlüğü arttıracak bir başka tedbirdir.

Bundan sonra klinik ihtiyaca göre görüntü modalitesine ve atım sayısına karar verilmelidir. Bu kararı etkileyen önemli faktörler incelenecek yapının boyutu (kapaklar gibi küçük yapılar mı sol ventrikül gibi geniş yapılar mı?), çözünürlük önceliği (zamansal çözünürlük mü uzaysal çözünürlük mü her ikisinde mi?)

**Table 1. 3 boyutlu ekokardiyografide görüntü modalitelerinin temel özellikleri**

Görüntü modalitesi	Canlı (Live), dar hacim	Yakınlaştırılmış (Zoom)	Tam hacimli (Full volume)
Gerçek zamanlı	Evet	Evet	Hayır
Hacim ölçüleri (genişlikxkalınlıxxderinlik)	60°x30°xderinlik	20°x20°-90°x90° (xAyarlanabilir derinlik)	90°x90°xderinlik
Klinik uygulama	Girişimsel işlemler	İnteratriyal septum, kapaklar, sol atriyal apendiks analizi; girişimsel işlemler	Ventrikül fonksiyonları, konjenital kalp hastalıkları
Güçlü yanları	- Gerçek zamanlı - Birleşme yeri artefaktı yok - Yüksek zamansal-yeterli uzaysal çözünürlük - Senkronize EKG kaydı gerekli değil	- Gerçek zamanlı - Birleşme yeri artefaktı yok - Yüksek uzaysal çözünürlük	- Büyük hacimlerin analizi mümkün - Yüksek uzaysal ve zamansal çözünürlük - Kırılmış veriler korunur - Bir veri setinden sonsuz sayıda plan elde edilebilir - Renkli Doppler için en iyi zamansal çözünürlük
Zayıf yanları	- Kırılmış veriler korunmaz - Geniş hacimli görüntü alınmaz	- Düşük zamansal çözünürlük - Uzaysal oryantasyonun zor olması	- Senkronize EKG kaydı gerekliliği - Aritmi varlığında çok atımlı kullanılamaması - Solunum ve hareket artefaktından etkilenmesi - Kayıt sonrası işlem gerekliliği

ve ritim ve solunumla ilgili faktörlerdir (EKG var mı, ritim düzenli mi, hasta entübe mi?). Temel kural, atım sayısı arttıkça daha geniş ve zamansal çözünürlüğü daha iyi olan görüntü elde edilirken uzaysal çözünürlüğün artması için piramidal volümün boyutlarının, ilgilenilen kardiyak yapıyı içeren en küçük volüme küçültülmesi gerektiğidir. Günümüzde 3BE çerçeve hızı atım sayısına bağlıdır. Tüm görüntüleme yöntemlerinde çerçeve hızını yani zamansal çözünürlüğü arttırmak için çok atımlı veri elde edilebilmektedir.

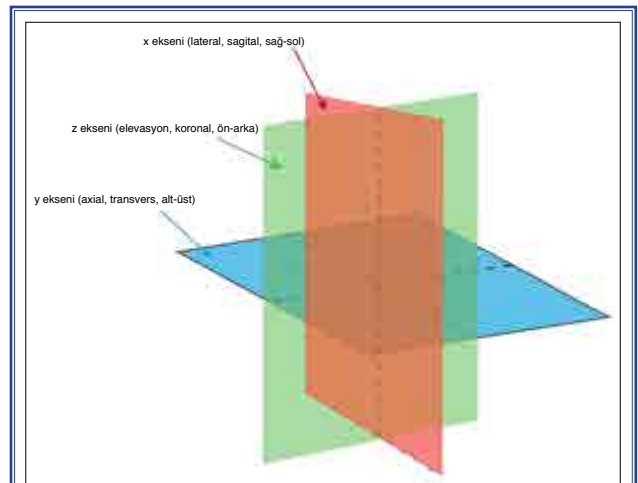
Güncel 3BE problemlerinde en iyi uzaysal çözünürlük axial (y) ekseninde iken en kötü çözünürlük elevasyon (z) eksenindedir. Bu durum mitral veya aortik kapağın karşıdan görüntülenmesini etkilemektedir. Parasternal kısa aks yaklaşımla görüntü elde ettiğimizde axial ve lateral boyutlar kullanıldığından mitral ve aort kapak en iyi şekilde görüntülenirken apikal yaklaşımda elevasyon boyutu ve lateral boyut kullanıldığından en kötü sonuç elde edilecektir.

Bir diğer nokta kazanç (gain) ve kompresyon ayarlarıdır. Veri kaydedildikten sonra (post-processing) kazanç ve/veya kompresyon ayarlarını değiştirmenin belli bir sınırı olduğundan ayarların veri kaydından önce yapılması daha uygundur. Genel olarak kazanç ayarları orta seviyede tutulmalı (50, skala 0–100) ve post-processing ayarları daha kolay yapabilmek için hafif yüksek değerler (hafif statik gürültüye neden olacak şekilde) tercih edilmelidir. Kazanç ayarı, kan havuzunun ve gürültünün uzaklaştırılarak kardiyak yapıların ortaya çıkması için çok önemlidir. Kazancın çok azaltılması sinyal kaybı (drop out) artefaktlarına veya boyut ölçümlerinin (mitral kapak alanı gibi) abartılmasına neden olurken çok artırılması kardiyak yapıların gizlenmesine, yabancı kitle veya spontan eko kontrast görünümüne veya boyut ölçümlerinin gerçeğinden az bulunmasına neden olur. Özellikle küçük yapıların (pektinat kas, kapak skallopları gibi) görüntülenmesinde sınırların daha iyi seçilebilmesi için düşük kompresyon değerleri (2–4 gibi, skala 0–10) tercih edilebilir.

Görüntü optimizasyonu için gerçek zamanlı veya kaydedilmiş görüntülerde parlaklık ve yumuşatma ayarları da yapılmalıdır. Parlaklık, az veya çok illüminasyona neden olmayacak şekilde orta düzeyde ayarlanmalıdır (yaklaşık 40–50, skala 0–100). Yumuşatma için de kardiyak yapıların kenar sınırlarını silmeyecek orta değerler (6–8 gibi, skala 0–10) seçilmelidir.

## Kesme (cropping) ve rotasyon

Volüm olarak kaydedilmiş veri adeta piramidal kapalı bir kutu şeklindedir ve içerisinde ne olduğunun incelenmesi için farklı planlarda kesilerek istenmeyen kısımların uzaklaştırılması gereklidir. Farklı cihaz markalarında ortak amacı istenmeyen kısımları pratik şekilde uzaklaştırmak ve incelenen alana çeşitli yönlerden bakmayı mümkün kılmak olan farklı kesme teknikleri mevcuttur. Philips marka cihazlarda kesme kutucuğu (crop-box) kullanılarak kaydedilmiş görüntüler, x-y-z eksenlerinde 6 ortogonal planda veya serbestçe açılabilir 7. bir planda (plane crop) kesilebilmektedir. Bu şekilde kalbi, kırmızı ile gösterilen sagittal planla (x eksenini) dikey olarak sağ-sol, yeşille gösterilen koronal planla (z eksenini) yine dikey olarak ön-arka ve mavi ile gösterilen transvers planla (y eksenini) üst-alt olmak üzere kesmek mümkündür (Şekil 2). İ-crop, hem kaydedilmiş hem de gerçek zamanlı görüntülerde kullanılabilen bir kesme metodudur. Boyutu ayarlanabilir kesme kutucuğu 2B görüntü üzerinde incelenmek istenilen alana yerleştirildiğinde kutucuk dışındaki tüm yapılar kesilir ve yalnız incelenmek istenilen bölümün 3 boyutlu görüntüsü elde edilir. Kesme kutucuğu serbestçe döndürülebilir ve 3B volüme, kesik mavi çizgi ile ifade edilen açıdan olmak üzere istenilen farklı cephelerden bakılabilir. Otomatik kesme (auto-crop) seçeneği görüntü piramidinin ön yarısını uzaklaştırarak veri setinin içini görünür hale getirirken ‘reset-cropping’ tuşu ile kesme işlemi uygulanmadan önceki başlangıç görüntüsüne dönülebilir. Kesme işlemi uygulandıktan sonra kaydedilmiş görüntülerde ise kesme işlemi öncesi görüntüye dönmek mümkün



Şekil 2. 3 boyutlu ekokardiyografide standart kesme planlarının şematik olarak gösterimi.

olmaz. General Electric (GE) marka cihazlarda kesme işlemi için 'view crop, parallel crop, 2 click crop ve crop tool' seçenekleri mevcuttur. View crop ile 2B referans görüntü üzerinde serbestçe hareket ettirilebilen ve açıldırılabilen kesme planı (kahverengi kesik çizgi) sayesinde kesme işlemi yapılır. Sarı ok 3B görüntüye nereden baktığımızı gösterir ve görüntüyü çevirdiğimizde kaybolmamızı engeller. Philips marka cihazlardaki plane crop ile benzerlik taşımaktadır. Parallel crop işleminde birbirine paralel ve birlikte hareket eden iki kesme planı çizgisi mevcuttur ve bu iki plan referans 2B görüntü üzerinde incelenmek istenen alanı içine alacak şekilde hareket ettirilir. Bu sayede 3B görüntünün iki kesme planı çizgisi dışında kalan kısımları uzaklaştırılır. 2 click crop seçildiğinde ekrana bir kursör çıkar. Birinci klik ile bu kursör kesmeye nereden başlanmak isteniyorsa orada konumlandırılır. İkinci klik ise kesilecek dilimin bittiği yeri belirler. Philips marka cihazlardaki i-crop ile benzerlik taşı-

maktadır. Crop tool, Philips marka cihazlardaki crop-box işlemine karşılık gelmektedir. Seçildiğinde 3B görüntü 6 yüzü bulunan bir kutu içine alınır. Bu kutunun her bir yüzü kullanılarak görüntü ön-arka, sağ-sol veya üst-alt yönlerinde kesilebilir.

Rotasyon gerçek zamanlı veya kaydedilmiş volüm görüntülerin herhangi bir oryantasyonda serbestçe çevrilmesini ifade eder. Sağa-sola, yukarı-aşağı ve saat yönünde-saat tersi yönde rotasyonlar yapılabilir. Rotasyon dışında görüntü yukarı-aşağı eğilebilir (tilting). Bu manevralar incelenen yapıya farklı perspektiflerden bakılmasını sağlar. Bu esnada görüntü içerisinde kaybolmamak için anatomik işaretler kullanılmalıdır. Mesela mitral kapağın analizinde aortik kapağın görüntü alanına dahil edilmesi nereden bakılırsa bakılsın ön-arka ayrımının kolayca yapılmasını sağlar.

**Hakem değerlendirmesi:** Dış bağımsız.

**Çıkar çatışması:** Bildirilmemiştir.