

Mitral darlığı olan hastalarda perkütan valvüloplastinin sağ kalp fonksiyonları üzerine uzun dönem etkisinin doku Doppler görüntüleme ile değerlendirilmesi

Evaluation of the long-term effect of percutaneous balloon valvuloplasty on right ventricular function using tissue Doppler imaging in patients with mitral stenosis

Dr. Zekeriya Kaya, Dr. Hekim Karapınar,[#] Dr. Hasan Kaya,* Dr. Özlem Batukan Esen,[†]
Dr. Mustafa Akçakoyun,[‡] Dr. Göksel Acar,[‡] Dr. Ali Metin Esen,[‡] Dr. Cevat Kırmacı

Harran Üniversitesi Tıp Fakültesi, Kardiyoloji Anabilim Dalı, Şanlıurfa;

[#]Cumhuriyet Üniversitesi Tıp Fakültesi, Kardiyoloji Anabilim Dalı, Sivas;

*Dicle Üniversitesi Tıp Fakültesi, Kardiyoloji Anabilim Dalı, Diyarbakır;

[†]İstanbul Memorial Hastanesi, Kardiyoloji Kliniği, İstanbul;

[‡]Kartal Koşuyolu Eğitim ve Araştırma Hastanesi, Kardiyoloji Kliniği, İstanbul

ÖZET

Amaç: Bu çalışmada, perkütan mitral balon valvüloplastinin (PMBV) sağ kalp fonksiyonları üzerine uzun dönem etkisini doku Doppler görüntüleme yöntemi ile araştırdık.

Çalışma planı: Çalışmaya başarılı PMBV yapılan 27 hasta alındı. Tüm hastalara işlemden 24 saat önce triküspit halkası dış yanından renkli doku Doppler görüntüleme kaydını içeren ekokardiyografi incelemesi yapıldı. İşlemden 24 saat ve 6 ay sonra aynı inceleme tekrarlandı.

Bulgular: İşlem sonrası 24. saatde S dalga hızında ve A' dalga hızında anlamlı artış izlendi (sırasıyla, S dalga hızı için 9.52 ± 1.85 cm/sn ve 10.92 ± 1.20 cm/sn, $p=0.012$; A' dalga hızı için -10.44 ± 2.64 cm/sn ve -11.73 ± 2.05 cm/sn, $p=0.029$). E' dalga hızında ve E'/A' oranında anlamlı değişim izlenmedi (her ikisi için de $p>0.05$). Altıncı ayda S dalga hızının işlemden hemen sonraki ile benzer ve işlem öncesine göre ise daha yüksek olduğu gözlemlendi (9.52 ± 1.85 cm/sn ve 10.69 ± 1.72 cm/sn, $p=0.023$). A' dalga hızının ise geç dönemde erken döneme göre azaldığı ve işlem öncesinden anlamlı farklı olmadığı bulundu (-10.44 ± 2.64 cm/sn ve -10.74 ± 2.63 cm/sn, $p>0.05$). E' dalga hızında işlem öncesi dönemle karşılaştırıldığında geç dönemde görülen artış anlamlı bulundu (-7.85 ± 1.54 cm/sn ve -9.21 ± 1.81 cm/sn, $p=0.046$).

Sonuç: Perkütan mitral balon valvüloplastisi ile sağ ventrikül sistolik fonksiyonları erken dönemde düzelmekte ve bu düzelme uzun dönemde benzer şekilde devam etmektedir. Sağ ventrikül diyastolik fonksiyonlarında erken dönemde düzelme görülmez iken geç dönemde düzelme gözlenmektedir. Sağ atriyum sistolik fonksiyonları ise erken dönemde düzeliirken uzun dönemde işlem öncesi değerlere geri dönmektedir.

ABSTRACT

Objectives: We investigated the effects of percutaneous mitral balloon valvuloplasty (PMBV) on right ventricular function in the long term using tissue Doppler imaging.

Study design: Twenty-seven patients who underwent successful PMBV were enrolled in the study. Echocardiographic examination, including color tissue Doppler imaging, was done from the lateral tricuspid annulus 24 hours before the intervention, and the examination was repeated 24 hours and 6 months after the intervention.

Results: At 24 hours after the intervention, S wave velocity and A' wave velocity were seen to have increased significantly (9.52 ± 1.85 cm/s vs. 10.92 ± 1.20 cm/s, $p=0.012$; -10.44 ± 2.64 cm/s vs. -11.73 ± 2.05 cm/s, $p=0.029$, respectively). E' wave velocity and E'/A' ratio did not change significantly ($p>0.05$ for both). In the late period, S wave velocity was similar to the value in the early period and significantly higher than the basal level (9.52 ± 1.85 cm/s vs. 10.69 ± 1.72 cm/s, $p=0.023$). However, A' wave velocity in the late period was decreased compared to the early period and was not different from the basal level (-10.44 ± 2.64 cm/s vs. -10.74 ± 2.63 cm/s, $p>0.05$). The increase in E' wave velocity in the late period when compared to the basal level was found to be statistically significant (-7.85 ± 1.54 cm/s vs. -9.21 ± 1.81 cm/s, $p=0.046$).

Conclusion: Right ventricular systolic function improved in the early period, and this improvement was seen to continue in the late period of PMBV. Diastolic function did not improve in the early period, but did improve in the late period. Right atrium systolic function improved in the early period; however, in the late period, levels were similar to the basal levels.

Geliş tarihi: 29.05.2013 Kabul tarihi: 13.08.2013

Yazışma adresi: Dr. Zekeriya Kaya, Şanlıurfa Eğitim ve Araştırma Hastanesi, Kardiyoloji Kliniği, 63000 Şanlıurfa.

Tel: 0414 - 318 34 13 e-posta: drzekeriyakaya@yahoo.com

© 2014 Türk Kardiyoloji Derneği



Romatizmal mitral darlığı (RMD) çocukluk döneminde geçirilen romatizmal karditin bir şekli olarak ortaya çıkan ve erişkinlerde sık görülen bir kapak hastalığıdır.^[1] Mitral kapak yapraklarının kalınlaşması ve hareket kısıtlılığı sonucu gelişen mitral darlığı (MD) sol atriyumdan sol ventriküle olan kan akımına engel olmakta sol atriyum, pulmoner vasküler yatak ve sağ kalp boşluklarının basınç ve hacmini artırmaktadır.^[2] Tedavi edilmeyen hastalar uzun dönemde geri dönüşsüz sağ ventrikül yetersizliği ile gelebilmektedirler. Perkütan mitral balon valvüloplasti (PMBV) uygun olgularda yüksek başarı oranı ve düşük komplikasyon oranları ile birinci seçenek tedavi olarak önerilmektedir.^[1,3-5]

Başarılı PMBV'nin sol atriyum ve sol ventrikül fonksiyonları üzerine etkisi hem geleneksel yöntemler ile hem de güncel ekokardiyografi ve Doppler yöntemleri ile araştırılmıştır.^[6-10] Sağ ventrikül sistolik ve diyastolik fonksiyonları üzerine etkisini değerlendiren çalışmalar daha azdır.^[11-18] Özellikle PMVB'nin sağ ventrikül fonksiyonları üzerine uzun dönem etkisi ile ilgili veri sınırlıdır.^[14,15]

Bu çalışmada, RMD nedeniyle PMBV uygulanan hastaların uzun dönemde sağ kalp sistolik ve diyastolik fonksiyonlarında meydana gelen değişimler doku Doppler görüntüleme yöntemi ile değerlendirildi.

HASTALAR VE YÖNTEM

Çalışma planı ve hasta seçimi

Bu ileriye dönük kohort çalışmasına kliniğimizde Aralık 2006 ile Şubat 2008 tarihleri arasında RMD nedeni ile başarılı PMBV yapılan ardışık hastalardan çalışmaya katılacağına dair olur alınabilenler dâhil edildi. PMBV için hasta seçimi takibini yapan hekim tarafından klinik ve ekokardiyografik bulguların değerlendirilmesi ile yapıldı. Çalışma için yerel etik kurul onayı alındı. Hastalar çalışma hakkında detaylı olarak bilgilendirildi ve çalışmaya katılmayı kabul ettiklerine dair yazılı onam formu alındı.

Onay alınan 27 hastaya işlem yapılmadan önce doku Doppler'i de içeren geniş kapsamlı bir ekokardiyografik inceleme yapıldı. Daha sonra PMBV yapılan hastalara işlemden 24 saat sonra ve altıncı ayda ekokardiyografi tekrarlanarak bulgular karşılaştırıldı.

Dışlama kriterleri

Koroner arter hastalığı, sol ventrikül ejeksiyon

fraksiyonu %50'den düşük, sinüs ritminde olmayan, ikinci dereceden fazla aort yetersizliği, hafif (maksimum basınç farkı >20 mmHg) dereceden fazla aort darlığı, ikinci dereceden fazla triküspit yetersizliği ve organik triküspit hastalığı olan, pulmoner hipertansiyona yol açabildiği bilinen bağ dokusu hastalığı, kronik akciğer hastalığı, pulmoner emboli öyküsü olan hastalar ve gebe olan hastalar çalışmaya alınmadı.

Kısaltmalar:

A'	Geç diyastolik dalga
DD	Doku Doppler
E'	Erken diyastolik
MD	Mitral darlığı
MY	Mitral yetersizliği
PAB	Pulmoner ater basıncı
PHT	Pressure half-time - Basınç yarı zaman
PMBV	Perkütan mitral balon valvüloplasti
RMD	Romatizmal mitral darlığı
S	Sistolik

Ekokardiyografik inceleme

Ekokardiyografik inceleme sol yana yatar konumda General Electric Vingmed system 5, Horten, Norway ekokardiyografi cihazı ile 2.5 MHz prob kullanılarak yapıldı. Kılavuzlara uygun olarak tüm hastaların parasternal uzun ve kısa eksen, apikal dört boşluk, apikal iki boşluk ve apikal üç boşluk pencerelerinden iki boyutlu eko ve renkli Doppler incelemeleri yapıldı.^[19-21] Akım hızları atım (pulse) veya sürekli (continue) dalga Doppler ile incelendi. Kapak alanı hem planimetrik hem de basınç yarılanma zamanı (PHT) yöntemleri ile ölçüldü.

Tüm hastalara transözofajiyal ekokardiyografi yapıldı. Kapak yapıları Wilkins skoru ile değerlendirildi.^[22] Sistolik pulmoner ater basıncı (PAB) triküspit yetersizliği jeti ve tahmini sağ atriyum basıncından daha önce bildirilen yöntemle hesaplanarak bulundu ve dinlenme sistolik PAB >40 mmHg olması pulmoner hipertansiyon olarak kabul edildi.^[23] Apikal dört boşluk penceresinden görüntü elde edildikten sonra açılı, kazanım (gain) ve derinlik olabildiğince azaltılarak; mitral dışyan halka ve triküspit dışyan hakladan renkli doku Doppler (DD) kaydı alındı. DD'de sistolik (S), erken diyastolik (E') ve geç diyastolik dalga (A') hızları ölçüldü. Triküspit dışyan halka S dalga hızı <6 cm/sn olması sağ ventrikül sistolik disfonksiyonu olarak kabul edildi.^[23] Yapılan incelemeler dijital olarak kayıtlı edildi. Analizler Echopac 6.5 (Echopac Mac, GE) ile işlem sonrasında (off-line) yapıldı.

Mitral balon valvüloplastinin yapılışı

Perkütan mitral balon valvüloplasti işlemi trans-toraksik ekokardiyografik inceleme desteğinde İnoue tekniği ile yapıldı. İşlemden hemen önce ve sonra pul-

moner arter, sol atriyum ve sistemik basınç girişimsel olarak ölçüldü. İşlem sonrası kapak alanının ≥ 1.5 cm² veya kapak alanındaki artışın en az %50 olması ve ikinci derecenin üzerinde mitral yetersizliği (MY) gelişmemesi başarılı girişim olarak kabul edildi.

İstatistiksel analiz

Çalışmada elde edilen bulgular değerlendirilirken, istatistiksel analizler için SPSS (Statistical Package for Social Sciences) 11.5 programı kullanıldı. Verilerin normal dağılıma uygunluğu Kolmogorov-Smirnov test ile değerlendirildi. Tüm veriler ortalama±standart sapma şeklinde verildi. İşlem öncesi ve işlemden 24 saat sonra elde edilen bulgular ile altıncı ay bulguları ayrı ayrı paired sample t-test ile karşılaştırıldı. Parametrik verilerin Pearson korelasyonu analizi ile nonparametrik verilerin ise Spearman rho korelasyon katsayısı ile bağıntıları araştırıldı. $p < 0.05$ değeri anlamlı kabul edildi.

BULGULAR

Hasta alımı yapılan dönemde toplam 52 hastaya başarılı PMBV yapıldı. Bu hastalardan çalışmaya katılmayı kabul eden 27 tanesi değerlendirmeye alındı

(23 kadın, ortalama yaş 33 ± 9 yıl). Hastaların ortalama Wilkins skorları 7.1 ± 1.2 idi. Hiçbir hasta PMBV öncesinde ve takip süresince kardiyovasküler etkili ilaç almamıştı. Hastaların 20'sinde pulmoner hipertansiyon, dördünde sağ ventrikül sistolik fonksiyon bozukluğu vardı. Çalışmamızda tüm hastalarda PMBV ile erken dönemde anlamlı kapak alan artışı, sol atriyum çapında, sistolik pulmoner arter basıncı, maksimum ve ortalama mitral kapak basınç farkında düşme, MY derecesinde ise artış görüldü ($p < 0.05$). Triküspit yetersizliği derecesinde anlamlı değişme olmadı (Tablo 1). Balon valvüloplasti işleminin 24. saatinde bazal düzeylerle karşılaştırıldığında triküspit halkası S dalga hızında ve A' dalga hızında anlamlı artış saptandı (sırasıyla, 9.52 ± 1.85 cm/sn ve 10.92 ± 1.20 cm/sn, $p = 0.012$; -10.44 ± 2.64 cm/sn ve -11.73 ± 2.05 cm/sn, $p = 0.029$) (Tablo 1, Şekil 1). E' dalga hızında ve E'/A' oranında olan değişiklikler anlamlı değildi ($p > 0.05$) (Şekil 1).

Altıncı ayda kapak alanı artışı, sol atriyum çapında azalma, sistolik PAB ve mitral basınç farkında düşmenin anlamlılığını koruduğu görüldü. MY derecesindeki artış anlamlılığını korurken triküspit yetersizliği derecesinin işlem öncesi ile benzer olduğu bulundu

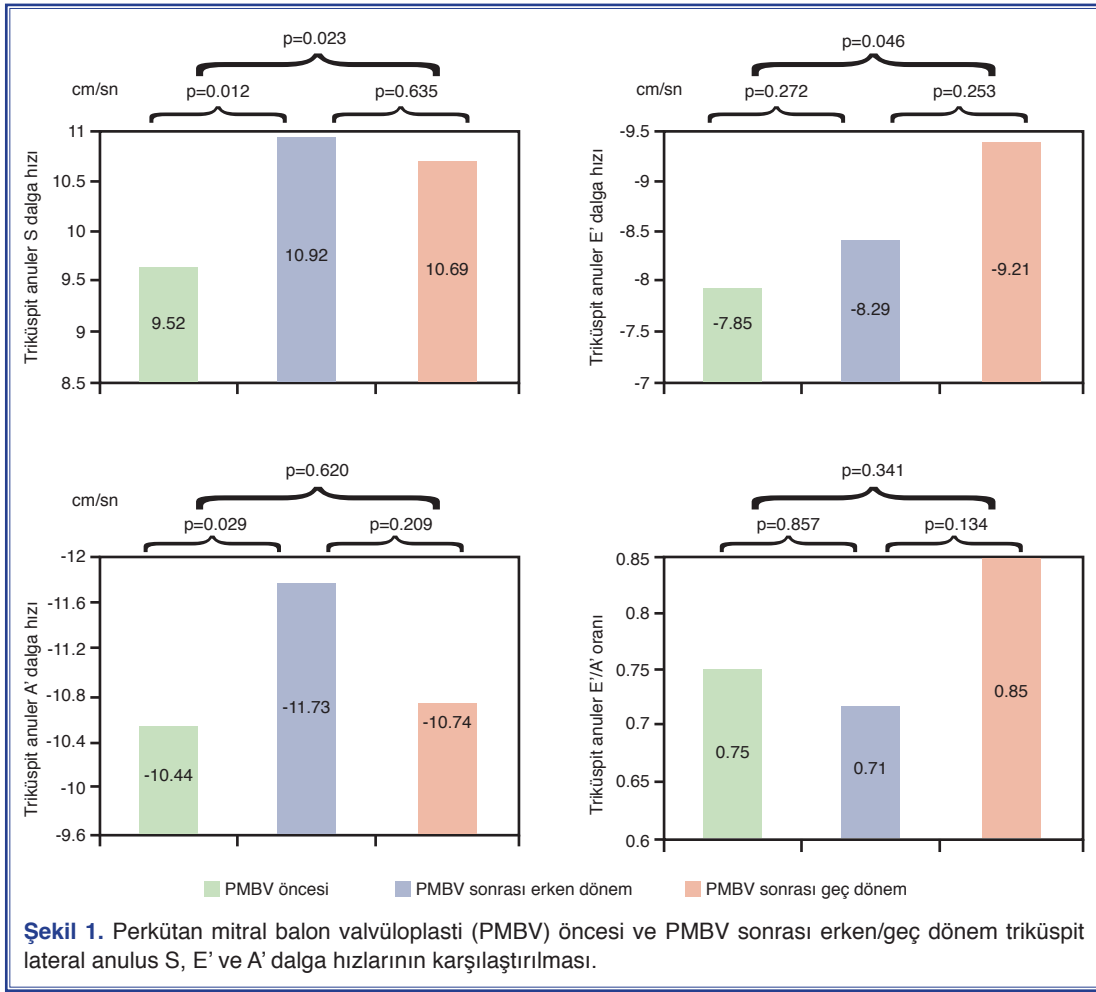
Tablo 1. Perkütan mitral balon valvüloplasti (PMBV) öncesi ve PMBV sonrası erken/geç dönem ekokardiyografik verilerin karşılaştırılması

Parametreler	PMBV öncesi	PMBV sonrası erken dönem	PMBV sonrası geç dönem	p
Mitral kapak alanı-planimetrik (cm ²)	1.08±0.22	1.85±0.26 *	1.76±0.33	<0.001
Mitral kapak alanı-	1.02±0.19	1.81±0.29 *	1.74±0.24	<0.001
Basınç yarılanma zamanı (cm ²)				
Zirve basınç farkı (mmHg)	23.22±6.32	10.13±2.23 *	12.91±2.84 #	<0.001
Ortalama basınç farkı (mmHg)	13.33±4.39	4.84±1.43 *	6.17±1.59 #	<0.001
Mitral yetersizliği:	10 (37)/9 (33)/7 (26)/1 (4)	4 (15)/6 (22)/14 (52)/3 (11)*	0/10 (37)/13 (48)/4 (15)	0.011
Yok/Eser/1° /2° (%)				
Sistolik Pulmoner Arter basıncı (mmHg)	50.81±12.91	33.85±8.59 *	36.12±5.62	0.001
Triküspit yetersizliği: Yok/Eser/1° /2° (%)	1 (4)/ 16 (59)/ 6 (22)/ 4 (15)	4 (15)/ 15 (56)/ 5 (19)/ 3 (11)	3 (11)/ 13 (48)/ 6 (22)/ 5 (19)	0.589
Sol atriyum çapı (cm)	4.32±0.68	3.88±0.58 *	4.06±0.62 #	<0.015
Triküspit halka S dalga hızı (cm/sn)	9.52±1.85	10.92±1.20 *	10.69±1.72	0.023
Triküspit halka E' dalga hızı (cm/sn)	-7.85±1.54	-8.29±1.85	-9.21±1.81	0.046
Triküspit halka A' dalga hızı (cm/sn)	-10.44±2.64	-11.73±2.05 *	-10.74±2.63	0.620
Triküspit halka E'/A' oranı	0.75±0.46	0.71±0.24	0.85±0.25	0.341

p değeri: PMBV öncesi ve PMBV sonrası geç dönem karşılaştırması.

* PMBV öncesi ve PMBV sonrası erken dönem arasında istatistiksel olarak anlamlı farklılık.

PMBV sonrası erken dönem ve PMBV sonrası geç dönem arasında istatistiksel olarak anlamlı farklılık.

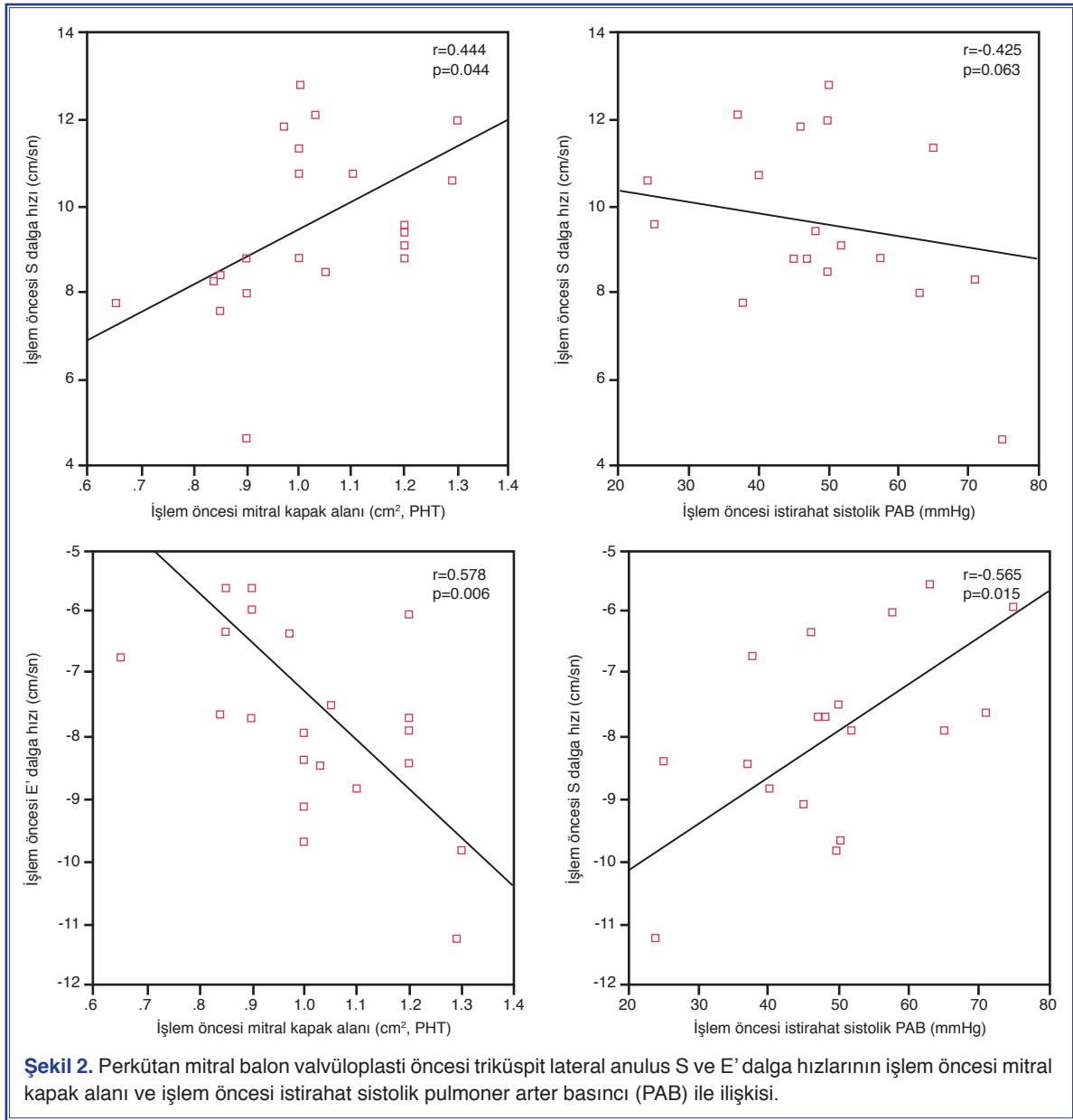


(Tablo 1). Triküspit halkası S dalga hızının işlem öncesindeki değerlerden anlamlı olarak yüksek olmaya devam ettiği (9.52 ± 1.85 cm/sn ve 10.69 ± 1.72 cm/sn, $p=0.023$) ve işlem sonraki değerler ile benzer olduğu olduğu görüldü (Tablo 1, Şekil 1). A' dalga hızlarının altıncı ayda tekrar azalarak işlem öncesi ile benzer değerlerde olduğu bulundu (-10.44 ± 2.64 cm/sn ve -10.74 ± 2.63 cm/sn, $p=0.620$) (Tablo 1, Şekil 1). E' dalga hızı ise işlem öncesi değerlerden anlamlı olarak yüksek saptandı (-7.85 ± 1.54 cm/sn ve -9.21 ± 1.81 cm/sn, $p=0.046$) (Tablo 1, Şekil 1).

İşlem sonrası erken dönemle geç dönem karşılaştırıldığında kapak alanı ve PAB'deki değişimlerin anlamlı olmadığı (Planimetrik mitral kapak alanı $=1.85 \pm 0.26$ ve 1.76 ± 0.33 , $p=0.149$; sistolik PAB $=33.85 \pm 8.59$ ve 36.12 ± 5.62 , $p=0.759$) sol atriyum çapında anlamlılık seviyesine ulaşmayan bir artış olduğu (sırasıyla, 3.88 ± 0.58 ve 4.06 ± 0.62 ,

$p=0.073$) ve mitral basınç farklarında ise anlamlı bir artış olduğu izlendi (Ortalama mitral basınç farkı 4.84 ± 1.43 ve 6.17 ± 1.59 , $p=0.004$). Mitral ve triküspit yetersizliği derecelerinde de anlamlı değişiklik saptanmadı (Her ikisi içinde $p>0.05$). Triküspit S, E' ve A' dalga hızlarında ve E'/A' oranında anlamlı farklılık olmadığı bulundu (Hepsi için $p>0.05$) (Tablo 1, Şekil 1).

İşlem öncesi S dalga hızının kapak alanı ile anlamlı, dinlenme sistolik PAB ile ters yönlü ve anlamlılığa ulaşmayan bir bağıntı saptandı (sırasıyla; $r=0.444$, $p=0.044$ ve $r=-0.425$, $p=0.063$) (Şekil 2). İşlem öncesi E' PHT ile doğru, dinlenme sistolik PAB ile ters yönlü orta dereceli bağıntılıydı (sırasıyla $r=0.578$, $p=0.006$ ve $r=-0.565$, $p=0.015$) (Şekil 2). A' dalga hızının ise ne işlem öncesinde ne de sonrasında geleneksel eko parametrelerinden hiçbirisiyle anlamlı ilişkisi saptanmadı ($p>0.05$).



TARTIŞMA

Bu çalışma PMBV uygulanan hastalarda sağ ventrikül sistolik fonksiyonlarının erken dönemde düzeldiğini ve bu düzelmenin uzun dönemde benzer şekilde devam ettiğini, diyastolik fonksiyonlarının ise ancak geç dönemde düzeldiğini göstermiştir.

Başarılı PMBV sonrası RMD'li hastalarda belirgin semptomatik düzelme ile birlikte, sol atriyum, sol ventrikül fonksiyonlarında iyileşme, pulmoner arter basıncında düşme olduğu birçok çalışma ile gösterilmiştir.^[1-10] Sağ ventrikül fonksiyonları ise

değerlendirilmesindeki zorluktan dolayı klinik uygulamadakinine benzer olarak araştırmalarda da uzunca bir süre ihmal edilmiştir. Oysa MD'de sağ ventrikül fonksiyonlarının bozulduğu ve bu bozulmanın semptomlar ile ilişkili olduğu daha önceki çalışmalarda gösterilmiştir.^[24-26] Daha da önemlisi PMBV yapılan hastalarda sağ ventrikül fonksiyonlarının klinik sonlanımın göstergesi olduğu gösterilmiştir.^[15,27] Sade ve ark.^[27] yaptıkları çalışmada, PMBV öncesi, doku Doppler görüntülemeyi de içeren çeşitli yöntemler ile sağ ventrikül fonksiyonlarını değerlendirmişlerdir. Bu çalışmada sağ ventrikül fonksiyonlarının sistolik PAB

ile ilişkili olduğunu ve bozulmuş sağ kalp fonksiyonlarının ortalama 20 aylık takipte kötü prognoz ile ilişkili olduğunu bulmuşlardır. Benzer şekilde Mahfouz ve ark.^[15] yaptığı çalışmada ortalama 42 aylık takipte atriyum fibrilasyonu gelişimi, ilerleyici pulmoner hipertansiyon, fonksiyonel sınıfın kötüleşmesi, tekrar darlık gelişimi ve inmeden oluşan son noktanın sağ ventrikül fonksiyonları bozuk olan hastalarda daha sık olduğunu bildirmişlerdir. Başarılı PMBV uygulanan hastalarda sağ ventrikül sistolik fonksiyonlarında erken dönemde düzelme olduğu değişik görüntüleme yöntemleri ile gösterilmiştir.^[11-14] Burger ve ark.^[13] sağ ventrikül fonksiyonlarını PMBV öncesi ve 1-2 gün sonrasında termodilüsyon yöntemi ile istirahat ve egzersiz sırasında değerlendirmişlerdir. Bu çalışmada araştırmacılar başarılı PMBV işlemi sonrası hem istirahat hem de egzersiz sırasında sağ ventrikül ejeksiyon fraksiyonunun anlamlı olarak arttığını göstermişlerdir. Araştırmacılar sağ ventrikül ejeksiyon fraksiyonu ile mitral kapak alanı arasında herhangi bir ilişki saptamazken pulmoner vasküler rezistansın sağ ventrikül ejeksiyon fraksiyonu ile ters ve anlamlı ilişkisini ortaya koymuşlardır. Mohan ve ark.^[14] yaptıkları çalışmada Tei indeksi ile sağ ventrikül fonksiyonlarını değerlendirmiş, erken dönemde bir değişiklik saptamadığını, yaklaşık bir yıllık takipte ise anlamlı düzelme olduğunu bildirmişlerdir. Sağ ventrikül fonksiyonlarının değerlendirildiği Arat ve ark.^[16] tarafından bildirilen bir diğer çalışma da ise PMBV sonrası sağ ventrikül fonksiyonlarındaki düzelme üzerine işlem öncesi PAB'nin etkisi incelenmiştir. Ekokardiyografik değerlendirme işlem öncesi yapılmış, işlemden 48 saat sonra ve 3 ay sonra tekrarlanmıştır. Tüm hastalar birlikte değerlendirildiğinde triküspit halka S, E' ve A' dalga hızlarında işlem sonrası 48 saat ve 3 ay değerlerinde anlamlı değişiklik saptamadıklarını, ancak pulmoner hipertansiyonu olmayan grubu ayrıca değerlendirdiklerinde S dalga hızlarının erken dönemde anlamlı arttığını ve geç dönemde de bu artışın korunduğunu saptamışlardır. Diyastolik fonksiyon göstergesi olan triküspit halka E'/A' oranında ise pulmoner hipertansiyonu olan hastalarda bazale göre üçüncü ayda düşme olurken pulmoner hipertansiyonu olmayan hastalarda en azından bu azalmanın olmadığı verilen bilgidan anlaşılmaktadır.^[16] Bu sonuç pulmoner hipertansiyon gelişmeden önce uygulanan PMBV'nin sağ ventrikül uzunlamasına fonksiyonlarında daha fazla düzelme sağladığı şeklinde yorumlanmıştır. Mahfouz ve ark.^[15] yaptığı çalışmada ise sağ

ventrikül sistolik fonksiyonları S dalga hızı, diyastolik fonksiyonları ise E'/A' oranı ile değerlendirilmiştir. Başarılı PMBV sonrası birinci günde hem sistolik hem de diyastolik fonksiyonlarında düzelme olduğu bildirilmiştir.^[15] Aynı grubun bir başka yazısında^[17] ise sağ ventrikül sistolik fonksiyonları S dalga hızı ve triküspit halka düzleminde sistolik yer değiştirme (TAPSE) ile diyastolik fonksiyonları ise E'/A' oranı ile değerlendirilmiştir. Yazıda PMBV işlemi sonrası erken dönemde sistolik ve diyastolik fonksiyonların düzeldiği gösterilmiş, bir yıllık takipte ise rakam verilmekle birlikte düzelenin devam ettiği bildirilmiştir. Aynı çalışmada pulmoner arter sertliğinin (stiffness) sağ ventrikül fonksiyonları ve triküspit yetersizliği üzerine olan uzun dönem etkisi de incelenmiştir. İşlemden önce, işlemden hemen sonra, 6 ve 12 ay sonra yapılan değerlendirmeler sonunda araştırmacı sağ ventrikül fonksiyonlarında kalıcı düzelme olan ve triküspit yetersizliği gerileyen hasta grubunda pulmoner arter sertliğinin anlamlı olarak daha düşük olduğunu göstermiştir. Araştırmacı PMBV işlemi sonrası yeterli mitral kapak alanı açıklığı sağlanabildiği halde bazı hastalarda triküspit yetersizliğinin ve sağ ventrikül fonksiyon bozukluğunun devam etmesinin sebebi bu hasta grubundaki artmış pulmoner arter sertliği olabileceğini iddia etmiş ve erken müdahalenin önemini vurgulamıştır.^[17] Uzun dönem takibi bildiren bir diğer çalışma ise Hamdy^[18] tarafından yapılmıştır. Bu çalışmada sağ kalp fonksiyonları triküspit halka dış yanından elde edilen Tei indeksi ile değerlendirilmiştir. Yirmi altı hastanın işlem sonrası altı aylık takiplerinin yapıldığı çalışmada üçüncü ayda hastaların %39'unda ve altıncı ayda ise hastaların %62'sinde Tei indeksinde anlamlı düzelme olduğu bildirilmiştir. Düzelenin kapak alanı ve pulmoner arter basıncı ile ilişkili olmadığı belirtilirken başkaca bir öngördürücü faktör bildirilmemiştir.^[18]

Çalışmamızda ise PMBV sonrası PAB'de erken dönemde düşme S dalga hızında ise anlamlı artış bulduk. Altıncı ay kontrolünde ise hem dinlenme PAB'deki düşmenin, hem de S dalga hızındaki artışın korunduğunu saptadık. MD'de sağ ventrikül uzun süre yüksek ardyüke karşı çalıştığından diyastolik fonksiyonlarda bozulma olmaktadır. PMBV sonrası sertleşmiş sağ ventrikülün diyastolik fonksiyonlarında erken dönemde düzelme beklenmemektedir. Uzun dönemde ise düşük ardyüke karşı çalışması sebebiyle miyokart yapısında geri dönüş ile diyastolik fonksiyonlarda düzelme beklenir. Çalışmamızda diyastolik fonksiyon

göstergesi olarak değerlendirdiğimiz E' dalga hızında erken dönemde anlamlı değişiklik olmaz iken geç dönemde anlamlı artış olduğu bulundu. Bu durumun uzun dönemde hastaların semptomlarının düzelmesine katkısı olabileceğini düşünüyoruz. Sol ventrikül sistolik fonksiyonları normal olduğu halde kalp yetersizliği klinik bulguları olan hastalardan edindiğimiz tecrübe bize diyastolik fonksiyonların semptomların oluşmasındaki önemini göstermiştir. Ayrıca daha önce yapılan, MD'li hastaların sağ ventrikül diyastolik fonksiyonlarının, hastaların fonksiyonel kapasitesi ile olan pozitif ve anlamlı ilişkisini gösteren çalışmalar da bu yorumu desteklemektedir.^[24,25] Bu çalışmaların sonuçları bize MD'li hastaların septomlarının değerlendirilmesi sırasında sağ ventrikül diyastolik fonksiyonlarının etkisinin de göz önünde bulundurulması gerektiğini hatırlatmaktadır. Çalışmamızda A' dalga hızı ise işlem sonrasında anlamlı artarken altıncı ay kontrolünde ise işlem öncesinden anlamlı farklı olmadığı bulundu. Sağ atriyum fonksiyonlarının MD'li hastalardaki önemi çok araştırılmamıştır. İşlem sonrası erken dönemde düzelme görülürken geç dönemde standart sapmanın artması hastalar arasındaki kişisel farklılıkların ön plana çıktığını düşündürmektedir. Yine bu durum yüksek ardyüke karşı çalışan sağ atriyumun koşullandığını, işlem sonrasında ardyükün hızlı düşüşü ile koşullanmış atriyumu temsil eden A' dalga hızının arttığı, uzun dönemde ise düşük ardyüke karşı çalışma ile atriyal koşullanmanın geri döndüğü ve ilişkili olarak A' dalga hızlarının azaldığı şeklinde de değerlendirilebilir. Ancak sınırlı hasta sayısı sebebiyle etkili olabilecek faktörler incelenememiştir. Ayrıca ölçümlerin sadece dinlenmede yapılmış olması bulguların anlamını kısıtlamaktadır.

Sağ ventrikül fonksiyonları üzerine etkili olan bir diğer faktör triküspit kapak kaçak miktarıdır. Daha önceki çalışmalarda başarılı PMBV sonrası triküspit yetersizliğinde azalma ile ilgili farklı veriler vardır.^[11,17] İşlem öncesi pulmoner arter sertliğinin etkili olduğu bildirilmiştir.^[17] Bizim çalışmamızda ise triküspit kaçak miktarında anlamlı azalma olmamıştır. İstatiksel bir azalmanın olmaması kaçak miktarının yarı nicel bir değerlendirmeye yapılmış olmasından kaynaklanmış olabilir. Yani alan ölçümü gibi nicel bir yöntem kullanılsa idi anlamlı fark bulunabilirdi. Yine hasta sayısının azlığı da istatiksel anlamlı fark bulunmamış olmasında etkili olabilir.

Yukarıda bahsedildiği gibi farklı çalışmalarda sis-

tolik ve diyastolik fonksiyonlarla ilgili erken ve geç dönemde düzelme ile ilgili farklı sonuçlar bildirilmiştir. Bu farklılıkların olası sebepleri, hastalara ait başlangıçtaki pulmoner hipertansiyon seviyesi,^[16] pulmoner sertlik,^[17] pulmoner vasküler yataktaki yeniden şekillenme,^[28] sağ ventrikül sistolik ve diyastolik fonksiyonlarındaki bozukluk derecelerindeki farklılık olabilir. Yine sistolik ve diyastolik fonksiyonları değerlendirmede kullanılan yöntemlerin farklılığı, ölçümlerin yapılma zamanları, ölçümler sırasındaki hacim yükleri^[29] ve araştırmacılara ait özellikler^[23] bu farklılıkların sebepleri olabilir.

Çalışmanın kısıtlılıkları

Sağ kalp fonksiyonlarının başka bir yöntemle (kardiyak MR vb.) değerlendirilmemiş olması çalışma için bir eksikliklerdir. Sağ kalp fonksiyonlarının değerlendirmesinde kullanılan yöntemlerin hemen hiçbirisi kısıtlılıklardan bağımsız değildir.^[23,29] Ancak doku Doppler görüntüleme etkinliği ve görece güvenilirliği gösterilmiş bir yöntemdir. Ayrıca takip çalışması olması ile bu kısıtlılıklar en aza indirilmiştir. Hasta sayısının ve takip süresinin sınırlı olması nedeniyle bu değişimleri etkileyen faktörler tam olarak ortaya konamamıştır. Ayrıca tüm bu veriler dinlenme sırasında yapılan ölçümlere aittir ve MD'li hastalarda efor sırasında yapılan ölçümler muhtemelen daha değerli olacaktır.

Sonuçlar

Perkütan mitral balon valvüloplasti ile sağ ventrikül sistolik fonksiyonları erken dönemde düzelmekte ve bu uzun dönemde benzer şekilde devam etmektedir. Sağ ventrikül diyastolik fonksiyonunda ise erken dönemde düzelme görülmez iken geç dönemde düzelme gözlenmektedir. Sağ atriyum sistolik fonksiyonları ise erken dönemde düzelirken uzun dönemde işlem öncesi değerlere geri dönmektedir. Daha fazla sayıda hastayla bu değişimler üzerinde etkili faktörlerin araştırılması ve özellikle egzersiz sırasında yapılacak ölçümler daha değerli olacaktır.

Yazar(lar) ya da yazı ile ilgili bildirilen herhangi bir ilgi çakışması (conflict of interest) yoktur.

KAYNAKLAR

1. Maoqin S, Guoxiang H, Zhiyuan S, Luxiang C, Houyuan H, Liangyi S, et al. The clinical and hemodynamic results of mitral balloon valvuloplasty for patients with mitral stenosis complicated by severe pulmonary hypertension. Eur J Intern Med 2005;16:413-8. [CrossRef](#)

2. Marcus RH, Sareli P, Pocock WA, Barlow JB. The spectrum of severe rheumatic mitral valve disease in a developing country. Correlations among clinical presentation, surgical pathologic findings, and hemodynamic sequelae. *Ann Intern Med* 1994;120:177-83. [CrossRef](#)
3. Günebakmaz O, Celik A, Inanc MT, Duran M, Karakaya E, Tulmac M, et al. Copeptin level and copeptin response to percutaneous balloon mitral valvuloplasty in mitral stenosis. *Cardiology* 2011;120:221-6. [CrossRef](#)
4. Chen CR, Cheng TO. Percutaneous balloon mitral valvuloplasty by the Inoue technique: a multicenter study of 4832 patients in China. *Am Heart J* 1995;129:1197-203. [CrossRef](#)
5. Celik A, Gunebakmaz O, Baran O, Dogdu O, Elcik D, Kobat MA, et al. An investigation of tenascin-C levels in rheumatic mitral stenosis and their response to percutaneous mitral balloon valvuloplasty. *Med Princ Pract* 2013;22:29-34. [CrossRef](#)
6. Pamir G, Ertaş F, Oral D, Gümüş H, Omürlü K, Karaoguz R. Left ventricular filling and ejection fraction after successful percutaneous balloon mitral valvuloplasty. *Int J Cardiol* 1997;59:243-6. [CrossRef](#)
7. Mayer IV, Fischer A, Jakob M, Mandinov L, Hug R, Vassalli G, et al. Reversal of increased diastolic stiffness in mitral stenosis after successful balloon valvuloplasty. *J Heart Valve Dis* 1999;8:47-56.
8. Bitigen A, Türkmen M, Karakaya O, Saglam M, Barutcu I, Esen AM, et al. Early effects of percutaneous mitral valvuloplasty on left atrial mechanical functions. *Tohoku J Exp Med* 2006;209:285-9. [CrossRef](#)
9. Karapinar H, Emiroglu MY, Aung SM, Kaya Z, Karavelioglu Y, Kucukdurmaz Z, et al. The effect of percutaneous mitral balloon valvuloplasty on left atrial systolic functions. *Postep Kardiol Inter* 2011;7:201-5.
10. Akcakoyun M, Karapinar H, Esen O, Kargin R, Pala S, Emiroğlu Y, et al. Z. Effects of mitral balloon valvuloplasty on left ventricular systolic functions: assessment with color tissue Doppler. *Koşuyolu Kalp Dergisi* 2010;13:16-9.
11. Drighil A, Bennis A, Mathewson JW, Lancelotti P, Rocha P. Immediate impact of successful percutaneous mitral valve commissurotomy on right ventricular function. *Eur J Echocardiogr* 2008;9:536-41. [CrossRef](#)
12. Bensaid A, Krapf L, Malanca M, Brochet E, Iung B, Vahanian A, et al. Echocardiographic right ventricular function assessment before and after successful percutaneous mitral commissurotomy. *J Heart Valve Dis* 2011;20:627-32.
13. Burger W, Brinkies C, Illert S, Teupe C, Kneissl GD, Schröder R. Right ventricular function before and after percutaneous balloon mitral valvuloplasty. *Int J Cardiol* 1997;58:7-15. [CrossRef](#)
14. Mohan JC, Sengupta PP, Arora R. Immediate and delayed effects of successful percutaneous transvenous mitral commissurotomy on global right ventricular function in patients with isolated mitral stenosis. *Int J Cardiol* 1999;68:217-23. [CrossRef](#)
15. Mahfouz RA, Abdou M, Abdelmoneim A, Mostafa T. Usefulness of Non-Invasive Right Ventricular Function Assessment in Prediction of Adverse Events after Successful Balloon Mitral Valvuloplasty. *J Basic Appl Sci Res* 2011;1:260-8.
16. Arat N, Altay H, Korkmaz S, Ilkay E. The effect of baseline pulmonary artery pressure on right ventricular functions after mitral balloon valvuloplasty for rheumatic mitral stenosis: a tissue Doppler imaging study. *Turk Kardiyol Dern Ars* 2008;36:223-30.
17. Mahfouz RA. Impact of Pulmonary Artery Stiffness on Right Ventricular Function and Tricuspid Regurgitation after Successful Percutaneous Balloon Mitral Valvuloplasty: The Importance of Early Intervention. *Echocardiography* 2012 Aug 17. [CrossRef](#)
18. Hamdy I. Assessment of right ventricular systolic function in patients with successful percutaneous mitral valve commissurotomy: the role of three-dimensional echocardiography. *Heart Mirror J* 2011;5:356-9.
19. Sahn DJ, DeMaria A, Kisslo J, Weyman A. Recommendations regarding quantitation in M-mode echocardiography: results of a survey of echocardiographic measurements. *Circulation* 1978;58:1072-83. [CrossRef](#)
20. Schiller NB, Shah PM, Crawford M, DeMaria A, Devereux R, Feigenbaum H, et al. Recommendations for quantitation of the left ventricle by two-dimensional echocardiography. American Society of Echocardiography Committee on Standards, Subcommittee on Quantitation of Two-Dimensional Echocardiograms. *J Am Soc Echocardiogr* 1989;2:358-67.
21. Hatle L, Angelsen BA, Tromsdal A. Non-invasive estimation of pulmonary artery systolic pressure with Doppler ultrasound. *Br Heart J* 1981;45:157-65. [CrossRef](#)
22. Wilkins GT, Weyman AE, Abascal VM, Block PC, Palacios IF. Percutaneous balloon dilatation of the mitral valve: an analysis of echocardiographic variables related to outcome and the mechanism of dilatation. *Br Heart J* 1988;60:299-308.
23. Rudski LG, Lai WW, Afilalo J, Hua L, Handschumacher MD, Chandrasekaran K, et al. Guidelines for the echocardiographic assessment of the right heart in adults: a report from the American Society of Echocardiography endorsed by the European Association of Echocardiography, a registered branch of the European Society of Cardiology, and the Canadian Society of Echocardiography. *J Am Soc Echocardiogr* 2010;23:685-713. [CrossRef](#)
24. Saricam E, Ozbakir C, Yildirim N, Tufekcioglu O, Ocal A, Bascil S, et al. Evaluation of the relationship between functional capacity and right ventricular diastolic function in patients with isolated mitral stenosis and sinus rhythm: a tissue Doppler study. *Echocardiography* 2007;24:134-9. [CrossRef](#)
25. Yildirim N, Saricam E, Ozbakir C, Bozboga S, Ocal A. Assessment of the relationship between functional capacity and right ventricular ultrasound tissue characterization by integrated backscatter in patients with isolated mitral stenosis. *Int Heart J* 2007;48:87-96. [CrossRef](#)
26. Arslan S, Buyukkaya S, Gundogdu F, Sevimli S, Buyukkaya E, Aksakal E, et al. Assessment of right ventricular functions

- by tissue Doppler echocardiography in patients with rheumatic mitral valve stenosis associated with sinus rhythm or atrial fibrillation. *Türk Kardiyol Dern Arş* 2007;35:475-81.
27. Sade LE, Ozin B, Ulus T, Açikel S, Pirat B, Bilgi M, et al. Right ventricular contractile reserve in mitral stenosis: implications on hemodynamic burden and clinical outcome. *Int J Cardiol* 2009;135:193-201. [CrossRef](#)
28. Karapinar H, Kaya Z, Açar G, Esen O, Bulut M, Kucukdurmaz Z, et al. The assessment of subsegmental branches of the pulmonary artery by intravascular ultrasound in patients with mitral stenosis. *Postep Kardiol Inter* 2012;8:287-92.
29. Kucukdurmaz Z, Karapinar H, Karavelioğlu Y, Açar G, Gul I, Emiroglu MY, et al. Effect of blood donation mediated volume reduction on right ventricular function parameters in healthy subjects. *Echocardiography* 2012;29:451-4. [CrossRef](#)

Anahtar sözcükler: Balon dilatasyonu/yöntem; balon valvüloplasti; ekokardiyografi, Doppler; kalp kateterizasyonu; izlem çalışması; mitral kapak darlığı; ventrikül disfonksiyonu, sağ; ventrikül fonksiyonu, sağ.

Key words: Balloon dilatation/methods; balloon valvuloplasty; echocardiography, Doppler; heart catheterization; follow-up studies; mitral valve stenosis; ventricular dysfunction, right; ventricular function, right.