

Dev disekan aort anevrizmasına bağlı Ortner sendromu

Ortner's syndrome caused by dissecting aortic aneurysm

Dr. Ferhat Özyurtlu, Dr. Halit Acet,# Dr. Mehmet Zihni Bilik,* Dr. Abdurrahman Tasal†

Özel Sada Hastanesi Kardiyoloji Kliniği, İzmir;

#Özel Memorial Hastanesi Kardiyoloji Kliniği, Diyarbakır;

*Dicle Üniversitesi Tıp Fakültesi Kardiyoloji Anabilim Dalı, Diyarbakır;

†Bezmialem Üniversitesi Tıp Fakültesi Kardiyoloji Anabilim Dalı, İstanbul

Özet– Ortner sendromu kardiyovasküler nedenlerle oluşan sol larenjeal reküren sinir basısına bağlı ses kısıklığıdır. Kardiyovasküler nedenler kalp kapak hastalıkları, torasik aort anevrizması, doğuştan kalp hastalıkları gibi geniş bir yelpazeye sahiptir. Bu yazıda, literatürde daha önce bildirilmemiş büyüklükte bir çapa (120 mm) ulaşan dev disekan aort anevrizmasına bağlı olarak gelişen Ortner sendromu olgusu sunuldu. Yetmiş bir yaşındaki erkek hasta efor dispnesi, halsizlik ve ses kısıklığı yakınmaları ile başvurdu. İndirekt laringoskopik bakıda sol ses teli felci görülen hastanın göğüs radyografisinde sol üst zonu dolduran 120 mm'ye ulaşan kitle saptandı. Toraksın bilgisayarlı tomografisinde aort yayı düzeyinde çapı 120 mm'ye ulaşan diseksiyon gelişmiş aort anevrizması vardı. Önerilen cerrahi tedaviyi kabul etmeyen hasta izlemin 4. ayında kaybedildi.

Summary– Ortner's syndrome results in hoarseness caused by compression of the left laryngeal recurrent as a result of cardiovascular pathology. A wide range of cardiovascular such as valvular heart disease, thoracic aortic aneurysm and congenital heart disease may result in Ortner's syndrome. We present a case of Ortner's syndrome caused by a large diameter (120 mm) aneurysm, previously unreported in the literature. A male patient aged 71 years was admitted to our clinic for exertional dyspnea, asthenia and hoarseness. In the indirect laryngoscopic examination, left vocal cord paralysis of the patient was observed and his chest X-ray revealed a mass with a diameter of 120 mm that filled the left upper zone. A dissected aortic aneurysm 120 mm in diameter in arcus level at thorax was seen in CT imaging. Surgical treatment was suggested; however, the patient refused treatment and died at the 4th month of the follow up period.

OLGU SUNUMU

Norbert Ortner, 1897 yılında kardiyovasküler nedenlere bağlı olarak gelişen ve sol larenjeal reküren sinir basısı sonucu ses kısıklığına yol açan Ortner sendromunu tanımlamıştır.^[1] Bu sendrom kardiyovasküler sendrom olarak da adlandırılmaktadır. Bu sendromun kardiyovasküler nedenleri torasik aort anevrizması, doğuştan kalp hastalıkları, kalp kapak hastalıkları gibi geniş bir yelpazeye sahiptir.

Kısaltma:

BT Bilgisayarlı tomografi

Bu yazıda, literatürde daha önce bildirilmemiş büyüklükte çapa ulaşan dev disekan aort anevrizmasına bağlı olarak gelişen Ortner sendromlu olgu sunuldu.

Halsizlik, efor dispnesi ve ses kısıklığı yakınmaları ile polikliniğimize başvuran 71 yaşındaki erkek hastanın özgeçmişinde 6 yıl önce aort anevrizması nedeniyle ameliyat öyküsü mevcuttu. Son olarak 2 yıl önce yapılan toraks bilgisayarlı tomografisinde (BT) aort çapı normal sınırlarda bulunmuştu. Kronik böbrek yetersizliği nedeniyle hemodiyaliz uygulanmakta olan hastanın diyaliz seansları sırasında hipotansiyon atakları oluyormuş. Fizik muayenede ses kısıklığı duyulurken, indirekt laringoskopik bakısında sol ses teli felci saptandı. Diğer larenjeal yapılar normal bulundu.

Geliş tarihi: 29.05.2012 Kabul tarihi: 02.08.2012

Yazışma adresi: Dr. Ferhat Özyurtlu. Özel Sada Hastanesi, İzmir Çanakkale Asfaltı Üzeri, Menemen, İzmir.

Tel: +90 232 - 832 99 00 e-posta: fozyurtlu@yahoo.com

© 2013 Türk Kardiyoloji Derneği

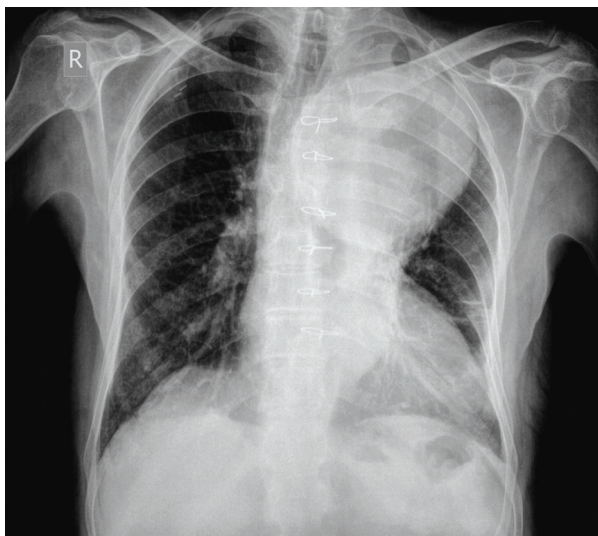


Arter basıncı 80/60 mmHg ölçüldü. Kalp muayenesinde mitral odakta 2/6 sistolik üfürüm ve aort odağında 1/4 diyastolik üfürüm duyuldu. Elektrokardiyografide sinüs ritmi vardı. Akciğer grafisinde sol üst zonu tamamen dolduran, düzgün sınırlı, 120 mm'ye ulaşan kitle izlendi (Şekil 1). Ekokardiyografide sol atriyum dilatasyonu, sol ventrikül hipertrofisi, sol ventrikülde hafif global hipokinezi, çıkan aort dilatasyonu (42 mm), orta derece mitral yetersizliği, orta derece aort yetersizliği, hafif-orta triküspit yetersizliği, orta derece pulmoner hipertansiyon saptandı ve ejeksiyon fraksiyonu %45 olarak ölçüldü. Ekojenite nedeniyle suprasternal bakı net değerlendirilemedi. Kontrastlı toraks BT'sinde sadece arkusu tutan, çapı arkus düzeyinde 120 mm'ye ulaşan aort anevrizması tespit edildi (Şekil 2). Patent gerçek lümen yaklaşık 80 mm ölçüldü. Ancak lateralde heterojen görünümde kalsifik olmayan aterom plakları ve periferinde hematoma uyan değişiklikler izlendi (Şekil 2). Anevrizma sol üst lobun tüm apikoposterior bölgesini doldurmaktaydı. Bununla birlikte akciğerlerde ve mediastende patoloji saptanmadı. Hastanın cerrahi açıdan değerlendirilmesi amacıyla başka merkeze sevki planlandı fakat hasta kabul etmedi ve tıbbi izleme alındı. İzlemin 4. ayında kaybedildi.

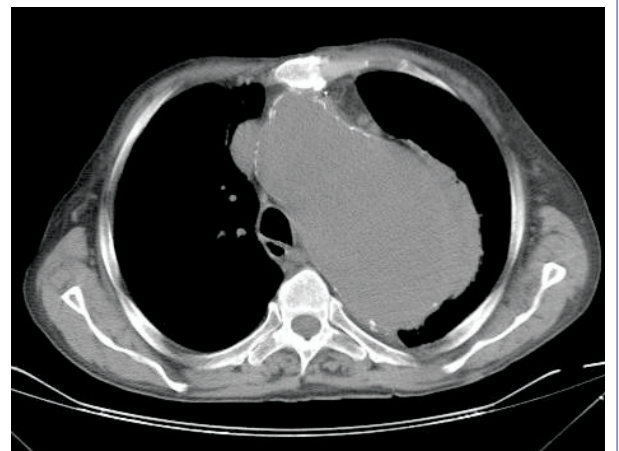TARTIŞMA

Ses teli felci larinks kitlelerine bağlı olabileceği gibi tiroit, boyun kitleleri ve toraks içindeki oluşum-

lara bağlı sinir inervasyonundaki bozukluk nedeniyle de ortaya çıkabilir.^[2] Birkaç çalışmada sol ses teli felcinin sağa göre daha sık olduğu saptanmıştır.^[3] Tek taraflı ses teli felcinin en yaygın nedeni tümörler (%32) olup cerrahi girişimler (%30) ikinci sırada yer almaktadır.^[2] Aort anevrizmasına bağlı olarak gelişen ses teli felçleri daha az oranda görülmektedir. Aort anevrizmalarının bir kısmında ilk semptom olarak ses kısıklığı ortaya çıkabilmektedir. Bu olguların bir kısmı disekan aort anevrizması gibi hayatı tehdit edebilecek tipte anevrizmalardır.^[4] Kalp ve toraks içi büyük damarsal elemanların patolojileri sonrasında, sol nervus laringeus reküren basısına bağlı olarak ortaya çıkan ses kısıklığı Ortner sendromu olarak tanımlanmıştır.^[5] Ortner sendromunun en sık görülen nedeni ilk tanımlandığı olguda olduğu gibi mitral darlığına bağlı sol atriyum genişlemesidir.^[6] Daha sonra mitral kapak prolapsusu, aort anevrizması, aort diseksiyonu, septal defekt,^[7] ventrikül anevrizması^[8] ve kor pulmonale^[9] gibi nedenlerle oluşan Ortner sendromu da tanımlanmıştır. Bilgilerimize göre bizim olgumuz literatürdeki Ortner sendromuna neden olan en büyük çapa ulaşmış tekrarlayan disekan aort anevrizmasıdır. Aort anevrizması ve/veya diseksiyonu öyküsü olan bir kişide aortun başka bir yerinde anevrizma gelişmesi riskinin yüksek olması nedeniyle bu hastaların ameliyat sonrası sıkı kontrolü gereklidir. Bizim hastamız ise son olarak 2 yıl önce kontrole gitmiştir. Ses teli felci nedenlerinin tanı algoritmasında görüntüleme yöntem-



Şekil 1. Arka-ön akciğer grafisinde sol üst zonu tamamen dolduran, düzgün sınırlı 120 mm'ye ulaşan kitle.



Şekil 2. Kontrastlı toraks bilgisayarlı tomografide sadece arkusu tutan, çapı arkus düzeyinde 120 mm'ye ulaşan, lateralde heterojen görünümde kalsifik olmayan aterom plakları ve periferinde hematoma uyan değişiklikleri olan aort anevrizması.

leri çok önemli bir yer tutar. Özellikle kardiyovasküler hastalık öyküsü olanlarda bunun önemi daha da artar. BT'nin aorta ve akciğerlere ait anormallikleri saptamada özel bir değerinin olduğu gösterilmiştir.^[10]

Ses kısıklığı nedeniyle başvuran hastalarda indirekt laringoskopik bakıda patolojik bulgu saptanmayan hastalarda Ortner sendromundan şüphelenilmelidir. Ses kısıklığının aort anevrizması sonucu ve Ortner sendromuna neden olabilecek diğer kardiyak nedenlerle gelişebileceği göz önünde bulundurularak gerekli incelemeler yapılmalıdır.

Yazar(lar) ya da yazı ile ilgili bildirilen herhangi bir ilgi çakışması (conflict of interest) yoktur.

KAYNAKLAR

1. Ortner NI. Recurrenslahmung bei mitral stenose. Wiener Klinische Wochenschrift 1897;10:753-5.
2. Yamada M, Hirano M, Ohkubo H. Recurrent laryngeal nerve paralysis. A 10-year review of 564 patients. Auris Nasus Larynx 1983;10:1-15. [\[CrossRef\]](#)
3. Glazer HS, Aronberg DJ, Lee JK, Sagel SS. Extralaryngeal causes of vocal cord paralysis: CT evaluation. AJR Am J Roentgenol 1983;141:527-31. [\[CrossRef\]](#)
4. Foster PK, Astor FC. Vocal fold paralysis in painless aortic dissection (Ortner's syndrome). Ear Nose Throat J 2001;80:784.
5. Thirlwall AS. Ortner's syndrome: a centenary review of unilateral recurrent laryngeal nerve palsy secondary to cardiothoracic disease. J Laryngol Otol 1997;111:869-71. [\[CrossRef\]](#)
6. Annema JT, Brahim JJ, Rabe KF. A rare cause of Ortner's syndrome (cardiovocal hoarseness). Thorax 2004;59:636.
7. Kishan CV, Wongpraparut N, Adeleke K, Frechie P, Kotler MN. Ortner's syndrome in association with mitral valve prolapse. Clin Cardiol 2000;23:295-7. [\[CrossRef\]](#)
8. Eng J, Nair KK. Giant left ventricular aneurysm. J Cardiovasc Surg (Torino) 1993;34:85-6.
9. Soliman MS. Hoarseness in schistosomal cor pulmonale. Chest 1997;112:1150. [\[CrossRef\]](#)
10. Gosling JA, Harris PF, Humpherson JR, Whitmore I, Willan PLT. Human anatomy: colour atlas and text. 3rd ed. London: Mosby-Wolfe; 1996.

Anahtar sözcükler: Aort anevrizması, torasik/komplikasyonlar; ses kısıklığı/etioloji; Ortner sendromu; yineleyen laringeal sinir; ses teli felci.

Key words: Aortic aneurysm, thoracic/complications; hoarseness/etiology; Ortner's syndrome; recurrent laryngeal nerve; vocal cord paralysis.