

Apikal hipertrofik kardiyomiyopatili bir hastada koroner arter ile pulmoner arter arasındaki fistülün perkütan yolla kapatılması

Percutaneous closure of the coronary artery-pulmonary artery fistula in a patient with apical hypertrophic cardiomyopathy

Dr. Murat Sünbül, Dr. Nurdan Papila Topal,[#] Dr. Tarık Kıvrak, Dr. Bülent Mutlu

Marmara Üniversitesi Eğitim ve Araştırma Hastanesi Kardiyoloji Kliniği, İstanbul;

[#]Dr. Lütfi Kırdar Kartal Eğitim ve Araştırma Hastanesi Kardiyoloji Kliniği, İstanbul

Özet– Elli dört yaşında kadın hasta, son 6 aydır olan eforla gelişen göğüs ağrısı yakınmasıyla başvurdu. Hastanın transtorasik ekokardiyografisinde apikal bölgede hipertrofi görüldü. Ayırıcı tanı amacıyla yapılan kardiyak manyetik rezonans görüntülemesinde apikal hipertrofik kardiyomiyopati saptandı. Göğüs ağrısı nedeniyle yapılan miyokart perfüzyon sintigrafisinde anterior bölgede iskemi bulundu. Koroner anjiyografide koroner arterler normal olup sol ön inen arter proksimalinden pulmoner artere doğru uzanan arteriovenöz fistül (AVF) gösterildi. Mevcut yakınmalarının AVF'ye bağlı koroner çalma sendromu nedeniyle geliştiği düşünüldü. Perkütan koroner girişim ile "coil" kullanılarak AVF kapatıldı. Hastanın göğüs ağrısı düzeldi. Koroner AVF bulunan hastalarda koroner çalma sendromu miyokart iskemisinin nedeni olabilmektedir.

Summary– A fifty-four-year-old female patient was admitted to our unit with exertional chest pain of six months duration. Transthoracic echocardiography showed apical hypertrophy. Upon further investigation, cardiac magnetic resonance imaging revealed apical hypertrophic cardiomyopathy. The patient underwent myocardial perfusion scintigraphy which showed anterior ischemia. Coronary angiography revealed an arteriovenous fistula (AVF) from the left anterior descending artery to the pulmonary artery. The patient's chest pain was attributed to a coronary steal syndrome secondary to the coronary AVF. The AVF fistula was closed with a coil and the patient's chest pain improved. In conclusion, coronary steal syndrome may lead to myocardial ischemia in patients with a coronary AVF.

Koroner arteriovenöz fistüller (AVF) nadir görülümekte olup, sıklıkla semptomsuz seyretmektedir.^[1] Koroner AVF bulunan hastalarda soldan sağa şanta bağlı olarak bakteriyel endokardit, endarterit ve emboli gelişebilmekte, fistüle bağlı spontan anevrizma rüptürü görülebilmektedir. Bu hastalarda şanta bağlı oluşan hacim artışı nedeniyle nefes darlığı ve ortopne gibi kalp yetersizliği semptomları ortaya çıkmakta, koroner akımdaki azalmaya bağlı oluşan iskemi nedeniyle anjina, aritmi ve miyokart enfarktüsü gelişebilmektedir.^[2] Semptomsuz hastalarda halen fistülün kapatılması tartışmalı olsa da semptomlu hastalarda gelişebilecek komplikasyonlar nedeniyle fistülün kapatılması gerekmektedir.^[3]

Kısaltma:

AVF Arteriovenöz fistül

Sunulan yazıda, göğüs ağrısı yakınmasıyla kliniğimize başvuran hastanın koroner anjiyografisinde sol ön inen arter proksimalinden pulmoner artere uzanan AVF saptanmış olup, koroner çalma sendromuna bağlı olarak göğüs ağrısı gelişen hastada fistülün perkütan koroner girişim ile kapatılmasıyla mevcut yakınmalar gerilemiştir.

OLGU SUNUMU

Son 6 aydır eforla gelen, dinlenmekle gerileyen, baskı tarzında göğüs ağrısı yakınmaları olan 54 yaşında kadın hasta kliniğimize başvurdu. Özgeçmişinde hipertansiyon ve tip 2 diabetes mellitus tanısı bulunan hasta ramipril 1x5 mg ve metformin 2x850

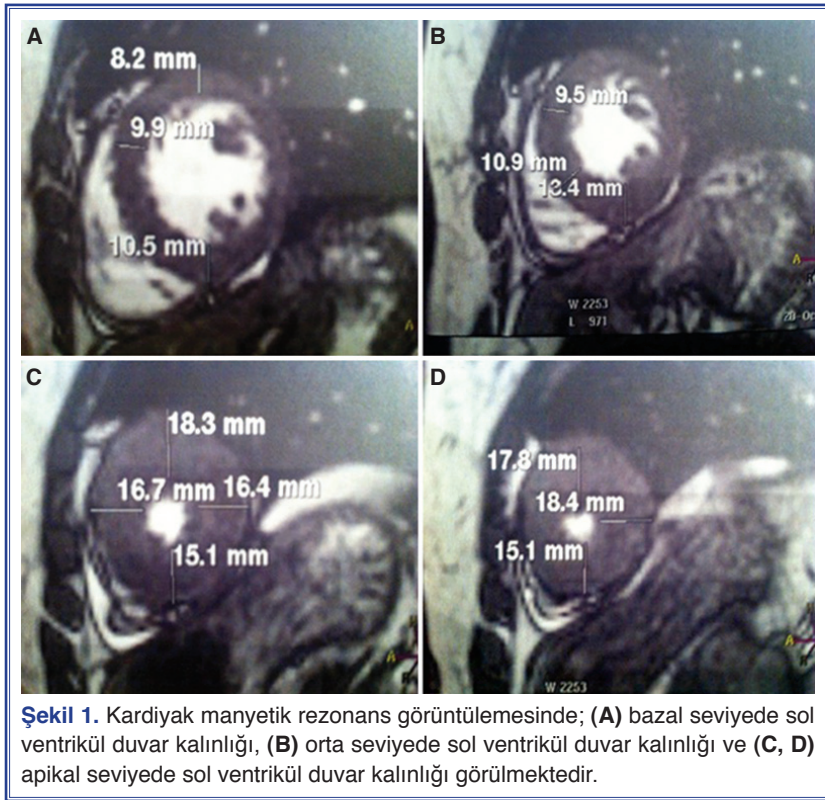
Geliş tarihi: 22.04.2012 Kabul tarihi: 29.06.2012

Yazışma adresi: Dr. Murat Sünbül, Fevzi Çakmak Mahallesi, Mimar Sinan Caddesi, No: 41, Üstkaşnarca, Pendik, İstanbul.

Tel: +90 216 - 625 45 45 e-posta: drsunbul@yahoo.com.tr

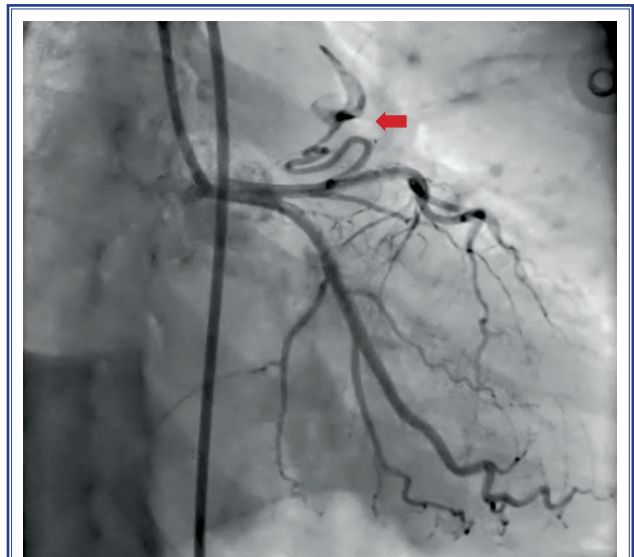
© 2013 Türk Kardiyoloji Derneği

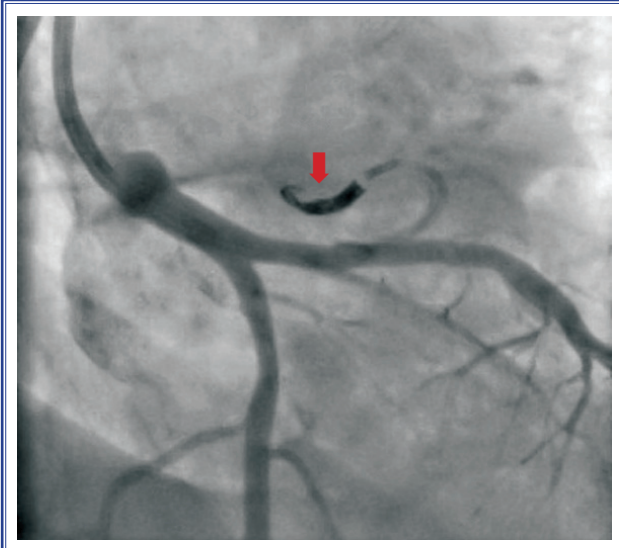




mg tedavisi almaktaydı. Hastanın soy geçmişinde anne ve babada koroner arter hastalığı hikayesi bulunmaktaydı. Fizik muayenesinde kan basıncı 145/75 mmHg, nabız 64/dk ve düzenli idi. Kardiyovasküler sistem muayenesinde sol 2. ve 3. interkostal aralıkta devamlı tarzda olan 2/6 şiddetinde üfürüm tespit edildi. Elektrokardiyografide kalp hızı 76/dk idi, normal sinüs ritmi ve sol ventrikül hipertrofi bulguları mevcuttu. Laboratuvar bulgularında; glukoz 120 mg/dl, LDL 125 mg/dl, HDL 44 mg/dl, trigliserid 223 mg/dl, hemoglobin 15.8 g/dl olarak bulundu. Transtorasik ekokardiyografide; sol ventrikül sistolik fonksiyonları normal, sol ventrikül apikal bölgesinde hipertrofi (18 mm) saptandı. Ayırıcı tanı amacıyla kardiyak manyetik rezonans ile değerlendirilen hastada ön planda apikal hipertrofik kardiyomyopati saptandı (Şekil 1a-d). Göğüs ağrısı yakınması olan hastaya dipiridamol ile farmakolojik stres uygulanarak, Tc-99m ile işaretli MIBI kullanılarak miyokart perfüzyon sintigrafisi yapıldı. Stres görüntülerinde anterior duvarda görülen orta derecede hipoperfüzyonun istirahat görüntülerinde düzelmesi üzerine farmakolojik stres ile uyarılan iskemisi nedeniyle koroner anjiyografi yapılması planlandı. Koroner anjiyografide koroner arterlerde daralma veya tıkaçıcı hastalık görülmedi. Sol ön inen

arter proksimalinden pulmoner artere uzanan belirgin AVF saptandı (Şekil 2). Hastanın mevcut yakınmalarının ön planda AVF'ye bağlı olarak gelişen koroner çalma sendromu nedeniyle ortaya çıktığı düşünülerek, perkütan koroner girişim ile 3 adet "coil" (Axi-





Şekil 3. Perkütan koroner girişim ile arteriovenöz füstülün “coil” ile kapatılarak, fistüldeki akımın tamamen kesildiği görülmektedir.

um™ Helical Detachable Coil [2 mm x 6 cm ve 2 mm x 4 cm]) kullanılarak AVF kapatıldı (Şekil 3). Hastada işlem sonrası herhangi bir komplikasyon gelişmedi. Klopidoğrel 1x75 mg, ramipril 1x10 mg ve metformin 3x850 mg tedavileri düzenlenerek hasta taburcu edildi. Hastanın bir ay sonraki kontrolünde göğüs ağrısı yakınmasının kaybolduğu öğrenildi.

TARTIŞMA

Koroner AVF’ler nadir görülmekte olup (%0.3-0.8) sıklıkla semptomsuz seyretmektedirler.^[1] Doğuştan ya da edinsel (travmatik ya da enfeksiyöz) kökenli olabilmektedirler.^[4] Sıklıkla sağ koroner arterden köken almakla birlikte (%55) sol koroner dallarında da köken alabilmektedirler.^[2] Nadir olmakla birlikte her iki koroner arterden birlikte köken alan olgular bildirilmiştir.^[4,5] Tüm fistüllerin %20’sini koroner AVF’ler oluşturmaktadır.^[6] Koroner AVF’ler koroner arterler ile kalbin dört boşluğu, koroner sinüs, süperiyor vena kava, pulmoner arter veya pulmoner venler arasında olabilmektedir.^[1,2]

Koroner AVF’ler genç olgularda semptomsuz iken ileri yaşlarda semptomlu hale gelmektedir. Semptomlar genellikle soldan sağa olan şantın ciddiyetine bağlı olarak artmaktadır. Koroner çalma sendromunda koroner arterlerde aterosklerotik plak olmadan, kan akımının miyokardın kapiller ağı yerine fistül ile diğer boşluklara yönleneceği sonucunda miyokard iskemisine neden olmaktadır. Apikal hipertrofik kardiyomyo-

patide hipertrofiye bağlı rölatif iskemi gelişebilmektedir. Olgumuzda apikal hipertrofik kardiyomyopatiye bağlı rölatif iskemi zemininde pulmoner fistülün iskemiye daha da arttıracağı düşünüldüğü için hastanın fistülünün öncelikli olarak kapatılmasına ve hastanın semptomlarının işlem sonrası tekrar değerlendirilmesine karar verildi. Fistülün iskemiden ne ölçüde sorumlu olduğunun anlaşılmasını sağlamak için başka seçenekler de vardır. Sağ-sol kalp kateterizasyonu ile basınç ve oksimetre ölçümleri yapıp sistemik / pulmoner kan akımı oranı hesaplanarak fistüle bağlı oluşan şantın hemodinamik önemi belirlenebilir. Ayrıca perkütan koroner girişim esnasında, distal sol ön inen arterde fraksiyonel akım rezervinin başlangıçta ölçülmesi ve fistülün “coil” ile kapatılması sonrasında tekrarlanmasıyla koroner arterdeki hemodinamik düzelleme gösterilebilir. Miyokart perfüzyon sintigrafisi tekrar edilerek fistülün kapatılması ile anterior bölgedeki iskeminin düzeliyor düzelenmediği de gösterilebilir.

Semptomsuz hastalarda fistülün kapatılması halen tartışmalı olsa da semptomlu hastalarda gelişebilecek komplikasyonlar nedeniyle fistülün kapatılması gerekmektedir.^[3] Tedavide altın standart cerrahi yöntem ile fistülün kapatılması olsa da son zamanlarda minimal invaziv katater yöntemleri de cerrahiye seçenek olarak uygulanmaktadır.^[7] Perkütan koroner girişim cerrahi yöntemlere benzer etkinlik, mortalite ve morbidite oranlarına sahiptir.^[7] Perkütan koroner girişimin işlem sırasında normal koroner dallarında emboli oluşması, kapama cihazının kalp boşluklarına veya büyük arterlere ilerlemesi ve fistülün yırtılması gibi bazı riskleri vardır.^[7] Sonuç olarak, koroner AVF’ler nadir görülmekle birlikte miyokard iskemisi olan hastalarda ayırıcı tanıda koroner çalma sendromu da düşünülmalıdır.

Yazar(lar) ya da yazı ile ilgili bildirilen herhangi bir ilgi çakışması (conflict of interest) yoktur.

KAYNAKLAR

1. Yamanaka O, Hobbs RE. Coronary artery anomalies in 126,595 patients undergoing coronary arteriography. Cathet Cardiovasc Diagn 1990;21:28-40.
2. Gowda RM, Vasavada BC, Khan IA. Coronary artery fistulas: clinical and therapeutic considerations. Int J Cardiol 2006;107:7-10.
3. Balanescu S, Sangiorgi G, Castelvechio S, Medda M, Inglese L. Coronary artery fistulas: clinical consequences and meth-

- ods of closure. A literature review. Ital Heart J 2001;2:669-76.
4. Huang YK, Lei MH, Lu MS, Tseng CN, Chang JP, Chu JJ. Bilateral coronary-to-pulmonary artery fistulas. Ann Thorac Surg 2006;82:1886-8.
 5. Kepez A, Kaya EB, Aytemir K, Oto A. Bilateral coronary artery-pulmonary artery fistulas in a case with unstable angina pectoris. Turk Kardiyol Dern Ars 2008;36:108-10.
 6. Kirklin JW, Barratt-Boyes BG. Congenital anomalies of the coronary arteries. In: Kirklin JW, Barratt-Boyes BG, editors. Cardiac surgery. Vol 2. New York: Churchill Livingstone, 1993. p. 1167-93.
 7. Armsby LR, Keane JF, Sherwood MC, Forbess JM, Perry SB, Lock JE. Management of coronary artery fistulae. Patient selection and results of transcatheter closure. J Am Coll Cardiol 2002;39:1026-32.
-
- Anahtar sözcükler:** Arteriyovenöz fistül/epidemiyoloji; göğüs ağrısı; koroner anjiyografi; koroner-subklavya çalma sendromu; koroner damar anomomalisi.
- Key words:** Arteriovenous fistula/epidemiology; chest pain; coronary angiography; coronary-subclavian steal syndrome; coronary vessel anomalies.