

## Tekrarlayan hışıltı ve solunum sıkıntısında nadir bir neden: Scimitar sendromu

### A rare cause of recurrent wheezing and respiratory distress: Scimitar syndrome

Dr. Yakup Ergül, Dr. Kemal Nişli, Dr. Nermin Güler,<sup>#</sup> Dr. Ümrah Aydoğan

İstanbul Üniversitesi İstanbul Tıp Fakültesi Çocuk Sağlığı ve Hastalıkları Anabilim Dalı,  
Çocuk Kardiyolojisi Bilim Dalı, <sup>#</sup>Çocuk Alerji ve Göğüs Hastalıkları Bilim Dalı, İstanbul

**Özet** – Scimitar sendromu sıklıkla sağ akciğerde görülen kısmi veya tam pulmoner ven dönüş anomalisidir. Bu yazıda, tekrarlayan hışıltı ve solunum sıkıntısı nedeniyle yapılan incelemelerde Scimitar sendromu tanısı konan 15 aylık erkek hasta sunuldu. Göğüs röntgeninde sağ hemitoraks içinde, sağ atriyum sınırını örten pala benzeri görünüm izlendi. Ekokardiyografide sağ kalp boşluklarında genişleme ile birlikte inferiyor vena kavada artmış akım dışında belirgin yapısal kalp anomalisi görülmedi. Hastaya radyografik ve hemodinamik değerlendirme amacıyla yapılan kalp kateterizasyonu sırasında, sağ akciğer pulmoner venlerini inferiyor vena kavaya drene eden “scimitar veni” net olarak gösterildi ve infradiyafragmatik aorttan çıkan anormal beslenme arterine “coil” oklüzyonu uygulandı. Hasta pulmoner ven dönüş anomalisi tamiri ve sekestre pulmoner bölümün çıkarılması amacıyla cerrahiye yönlendirildi.

**Summary** – Scimitar syndrome is characterized by partial or total anomalous pulmonary venous return from the right lung. We present a 15-month-old boy who was diagnosed with Scimitar syndrome after examinations for recurrent wheezing and respiratory distress. The chest radiograph showed a scimitar sign in the right hemithorax, obscuring the contours of the right atrium. Echocardiography showed dilatation of the right heart cavities and increased flow in the inferior vena cava, without a cardiac abnormality. The patient underwent cardiac catheterization for radiographic and hemodynamic evaluations, during which a scimitar vein was detected, draining the right pulmonary veins to the inferior vena cava. Coil occlusion was performed on the abnormal artery arising from the infradiaphragmatic aorta. The patient was referred to surgery for repair of the anomalous pulmonary venous return and resection of the sequestered pulmonary segment.

Scimitar sendromu sıklıkla sağ akciğerin, nadiren de sol akciğerin kısmi veya tam pulmoner ven dönüş anomalisidir. Anormal pulmoner venöz dönüş olguların çoğunda inferiyor vena kavaya olur ve genellikle sağ akciğer venlerinin tamamını içerir.<sup>[1,2]</sup> Sendrom ismini, göğüs röntgeninde anormal venin kalbin sağından diyaframa doğru oluşturduğu vasküler gölgelenmenin “Türk palasına” benzemesinden almaktadır. Sendromun diğer önemli bileşenleri, sağ akciğer hipoplazisi, kalbin dekstropozisyonu, sağ pulmoner arter hipoplazisi, pulmoner sekestrasyon ve sağ akciğer alt lobunun infradiyafragmatik aorttan anormal arteriyel beslenmesidir.<sup>[1-3]</sup> Klinik bulguların ortaya çıkış yaşı ve şiddetine göre bebeklik ve çocuk/erişkin dönemlerinde kendini gösteren bu tabloda

tekrarlayan akciğer enfeksiyonları, konjestif kalp yetersizliği ve pulmoner hipertansiyon en önemli komplikasyonlardır.<sup>[3,4]</sup> Bu yazıda, sık tekrarlayan hışıltı, solunum sıkıntısı ve pnömoni atakları nedeniyle yapılan kalp kateterizasyonunda Scimitar sendromu tanısı konan bir olgu sunuldu.

#### Kısaltma:

DKH Doğumsal kalp hastalığı

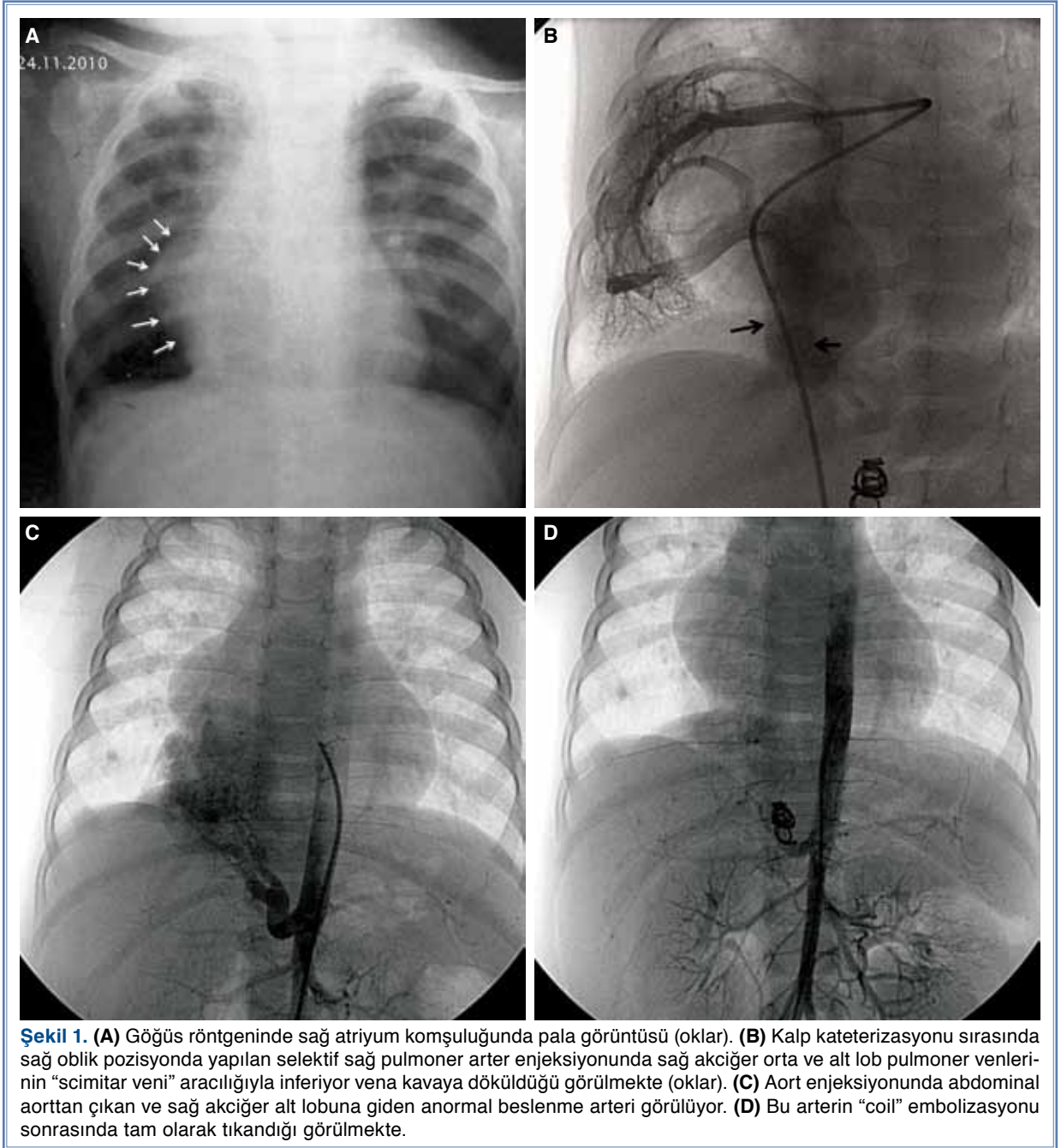
#### OLGU SUNUMU

On beş aylık erkek hasta, hışıltı, öksürük ve solunum sıkıntısı yakınmalarıyla getirildi. Hastanın yaşamın ilk ayından itibaren tekrarlayan hışıltı ve solunum sıkıntısı yakınması olduğu ve bu nedenle birçok kez

Geliş tarihi: 11.03.2011 Kabul tarihi: 21.06.2011

Yazışma adresi: Dr. Yakup Ergül, Başakşehir Konutları, 5. Etap 1. Kısım, D 9 Blok, D: 15, 34480 Başakşehir, İstanbul.  
Tel: 0212 - 414 20 00 / 32236 e-posta: yakupergul77@hotmail.com

© 2011 Türk Kardiyoloji Derneği



hastaneye yatırılarak bronkodilatör tedavi gördüğü ve antibiyotik kullandığı öğrenildi.

Fizik muayenede ağırlık 8300 gram (3-10. persentil), boy 72 cm (3. persentil) ve baş çevresi normaldi. Taşipneik ve dispneik olan hastanın solunum sayısı 42/dk, kalp tepe atımı 140/dk, kapiller dolun zamanı normal, kan basıncı 105/60 mmHg ve vücut sıcaklığı 37.3 °C idi. Solunum sistemi muayenesinde her iki akciğerde dinlemekle belirgin ekspiryum uzunluğu ve sağ akciğer bazalinde belirgin raller vardı. Kardiyolo-

vasküler muayenesinde S<sub>1</sub> normal, S<sub>2</sub> çift, S<sub>3</sub> ve S<sub>4</sub> yok, periferik nabızlar iki taraflı palpabl ve sol ikinci interkostal aralıkta 1-2/6 şiddetinde sistolik üfürüm vardı. Diğer sistem muayenelerinde özellik yoktu.

Laboratuvar bulgularında, hemoglobin 11.5 gr/dl, hematokrit %34.5, beyaz küre sayısı 11000/mm<sup>3</sup> (%40 nötrofil, %54 lenfosit, %6 monosit), trombosit sayısı 450000/mm<sup>3</sup>, C-reaktif protein 2.5 mgr/l (N <5 mgn/l), eritrosit çökme hızı 26 mm/sa idi. Hastanın tekrarlayan akciğer enfeksiyonu ve hışıltısı nedeniyle

yapılan ter testi, humoral ve hücrel bağışıklık çalışmaları, spesifik immünglobulin E değerleri, PPD testi, gastroözofageal reflü sintigrafisi ve baryumlu özofagogramı normaldi. Diğer serum biyokimyasal parametrelerinde de anormallik yoktu.

Göğüs röntgeninde kardiyomegali bulgusu yoktu; ancak, sağ hemitoraks içinde, kalbin sağ atriyum sınırını örten “scimitar işareti” benzeri görünüm izlendi (Şekil 1a). On iki derivasyonlu elektrokardiyogramda sinüs ritmi normal, hız 114/dk, PR aralığı, QRS ve QTc süreleri normal bulunurken, p dalga boyu V1 derivasyonunda 3.5 mm idi, yani sağ atriyum genişlemesi vardı. Ekokardiyografide sağ kalp boşluklarında genişleme ile birlikte inferiyor vena kavada artmış akım dışında belirgin yapısal kalp anomalisi görülmedi. Sol ve sağ ventrikül fonksiyonları normal idi, efüzyon veya trombüs lehine bulgu saptanmadı. Bilgisayarlı tomografi incelemesinde sağ akciğer alt lobda sekestrasyon ve anormal vasküler malformasyon lehine bulgular görülmesi üzerine, hastaya radyografik ve hemodinamik değerlendirme amacıyla kalp kateterizasyonu yapıldı. Selektif sağ ve sol pulmoner arter enjeksiyonlarında sol pulmoner arter ve vende anormallik saptanmazken, sağ akciğer orta ve alt lobunu drene eden pulmoner venlerin ortak bir “scimitar veni” aracılığıyla diyaframın hemen altında inferiyor vena kavaya döküldüğü görüldü (Şekil 1b). Ayrıca, aort enjeksiyonlarında, infradiyafragmatik aortta renal arterlerin hemen üzerinden, yaklaşık 3.5 mm’lik bir beslenme arterinin sağ akciğer alt lobunu kanlandığı ve buranın venöz dönüşünün de inferiyor vena kavaya olduğu saptandı. Hemodinamik değerlendirmede Qp/Qs 2.1 ve ortalama pulmoner arter basıncı 23 mmHg ölçüldüğü için, anlamlı sol-sağ şant olduğu düşünülerek aorttaki anormal beslenme arterine “coil” oklüzyonu uygulandı (Şekil 1c, d). Beslenme arterinin oklüzyonundan sonra yapılan değerlendirmede Qp/Qs 1.6 idi ve hastanın anlamlı hemodinamik şantı devam ediyordu. Beraberinde sağ akciğerde pulmoner sekestrasyon ve klinik olarak tekrarlayan pulmoner enfeksiyonlar olduğu için, hasta pulmoner ven dönüş anomalisi tamiri ve sekestre pulmoner bölümün çıkarılması amacıyla cerrahiye yönlendirildi.

## TARTIŞMA

Scimitar sendromu ilk olarak 1836 yılında George Cooper tarafından 10 aylık bir süt çocuğunun otopsi incelemesinde tanımlanmış ve sağ akciğer hipoplazisi, kalbin sağa kayması, sağ pulmoner arter hipoplazisi, sağ akciğerin anormal arteriyel beslenmesi ve inferiyor vena kavaya kısmi anormal pulmoner ven dönüşü saptanmış-

tır.<sup>[5]</sup> Sendromun yıllık sıklığı 1-3/100 bin canlı doğum olarak bilirse de, bazı olguların asemptomatik seyrettiği göz önüne alındığında gerçek sıklığın daha fazla olduğu düşünülmektedir.<sup>[1,3]</sup> Hastalık bebeklik ve çocuk/erişkin dönemlerinde olmak üzere iki türde karşımıza çıkabilmektedir. Bebeklik döneminde klinik tablo daha ciddidir ve sıklıkla yaşamın ilk iki ayında taşipne, konjestif kalp yetersizliği ve pulmoner hipertansiyon gelişmektedir. Çocuk/erişkin dönemlerinde klinik tablo daha hafif ve daha az ölümcüldür. Özellikle sağ akciğeri etkileyen enfeksiyonlar, açıklanamayan sağ atriyum ve sağ ventrikül genişlemesi ve bazen sadece göğüs röntgeni bulguları tanıda ipuçları olabilmektedir.<sup>[1-4]</sup>

Scimitar sendromlu hastalarda, hangi türü olursa olsun klinik seyri belirleyen ana faktörler, akciğer enfeksiyonlarının ciddiyeti, pulmoner hipertansiyonun şiddeti ve sağ kalp yetersizliğidir. Bunun yanında, hastalığa eşlik edebilecek doğumsal kalp hastalıkları da prognozu doğrudan etkileyebilir. Çocukluk yaş grubunun yaklaşık %36’sında ve yenidoğanların %75’inde sendroma DKH eşlik edebilmektedir. En sık görülen DKH sekundum tipte atriyal septal defekt; bazı hastalarda ventriküler septal defekt, duktus arteriozus açıklığı, aort daralması, aortik ark anomalileri, Shone kompleksi ve Fallot tetralojisi de görülebilmektedir.<sup>[1,3,4]</sup> Olgumuzda çocukluk yaş grubuna ait bulgular vardı ve eşlik eden DKH yoktu.

Sendroma eşlik eden DKH yanı sıra akciğer lobu anormallikleri ve havayolu anormallikleri de görülebilir. Çoğu hastada sağ akciğer alt lobunda pulmoner sekestrasyon ve abdominal aorttan anormal beslenme görülmektedir. Bu hastalardaki sekestrasyon gerçek olmayıp, genellikle bronş bağlantısı içermektedir. Yine de bu hastalarda, aorttan çıkan ve anormal artmış sol sağ şanta neden olan bir arteriyel yapı olduğundan, klinikte sağ akciğer alt lobunda enfeksiyonlar ve pulmoner hipertansiyona ait bulgular gelişebilmektedir.<sup>[1,3,6,7]</sup>

Hastalığın tanısı karakteristik akciğer grafi bulguları ve anjiyografi ile kalsa da, son dönemlerde invaziv olmayan bilgisayarlı tomografik ve manyetik rezonans anjiyografiler de tanıda kullanılmaktadır. Ancak, gerek floroskopik gerekse hemodinamik değerlendirmenin bir arada yapılması nedeniyle konvansiyonel anjiyografi tanıda altın standart olma özelliğini korumaktadır.<sup>[1,3]</sup>

Scimitar sendromu tanısı konan hastalarda önemli sol-sağ şant yoksa, pulmoner arter basıncı normale ve eşlik eden kardiyak veya solunumsal patoloji yoksa genellikle tedaviye gerek yoktur ve klinik izlem yeterlidir. Konjestif kalp yetersizliği olanlarda, Qp/Qs oranı >1.5 olanlarda ve pulmoner hipertansiyonu olanlarda

ise tedavi gerekmektedir. Cerrahi seçenekler, anormal pulmoner venin sol atriya dönüşünün sağlanması, sekestre akciğer lobunun arteriyel beslenmesinin kesilmesi, lobektomi ve/veya pnömonektomiyi içermektedir.<sup>[7,8]</sup> Anjiyografik olarak infradiyafragmatik aorttan anormal beslenmesi olan ve klinikte tekrarlayan sağ akciğer enfeksiyonları olan hastalarda cerrahi öncesinde beslenme arterinin "coil" ile embolizasyonu önerilmektedir.<sup>[1,3,4]</sup> Olgumuzda da tanısal kalp kate-terizasyonu sırasında sağ akciğer alt lobunda anormal beslenme arteri saptandı ve embolizasyon uygulandı. Embolizasyon sonrasında hasta, pulmoner ven dönüş anomali tamiri ve sekestre akciğer bölümünün çıkarılması amacıyla cerrahiye yönlendirildi.

Sonuç olarak, tekrarlayan hışıltı ve akciğer enfeksiyonu olan çocuklarda Scimitar sendromu akıldan tutulmalıdır. Tanıya bazen karakteristik göğüs röntgeni bulgularıyla gidilirken, gerekli olgularda ileri görüntüleme yöntemlerine başvurulmalıdır.

*Yazar(lar) ya da yazı ile ilgili bildirilen herhangi bir ilgi çakışması (conflict of interest) yoktur.*

#### KAYNAKLAR

1. Midyat L, Demir E, Aşkın M, Gülen F, Ülger Z, Tanaç R, et al. Eponym. Scimitar syndrome. Eur J Pediatr 2010;169:1171-7.
2. Juraszek AL, Cohn H, Van Praagh R, Van Praagh S. Isolated left-sided scimitar vein connecting all left pulmonary veins to the right inferior vena cava. Pediatr Cardiol 2005;26:846-7.
3. Gudjonsson U, Brown JW. Scimitar syndrome. Semin Thorac Cardiovasc Surg Pediatr Card Surg Annu 2006; 9:56-62.
4. Gao YA, Burrows PE, Benson LN, Rabinovitch M, Freedom RM. Scimitar syndrome in infancy. J Am Coll Cardiol 1993;22:873-82.
5. Cooper G. Case of malformation of the thoracic viscera consisting of imperfect development of the right lung and transposition of the heart. London Med Gazette 1836;18: 600-1.
6. Huddleston CB, Mendeloff EN. Scimitar syndrome. Adv Card Surg 1999;11:161-78.
7. Wang CC, Wu ET, Chen SJ, Lu F, Huang SC, Wang JK, et al. Scimitar syndrome: incidence, treatment, and prognosis. Eur J Pediatr 2008;167:155-60.
8. Najm HK, Williams WG, Coles JG, Rebeyka IM, Freedom RM. Scimitar syndrome: twenty years' experience and results of repair. J Thorac Cardiovasc Surg 1996;112:1161-8.

*Anahtar sözcükler:* Bebek; Scimitar sendromu.

*Key words:* Infant; Scimitar syndrome.