

Görüntülü olgu örnekleri

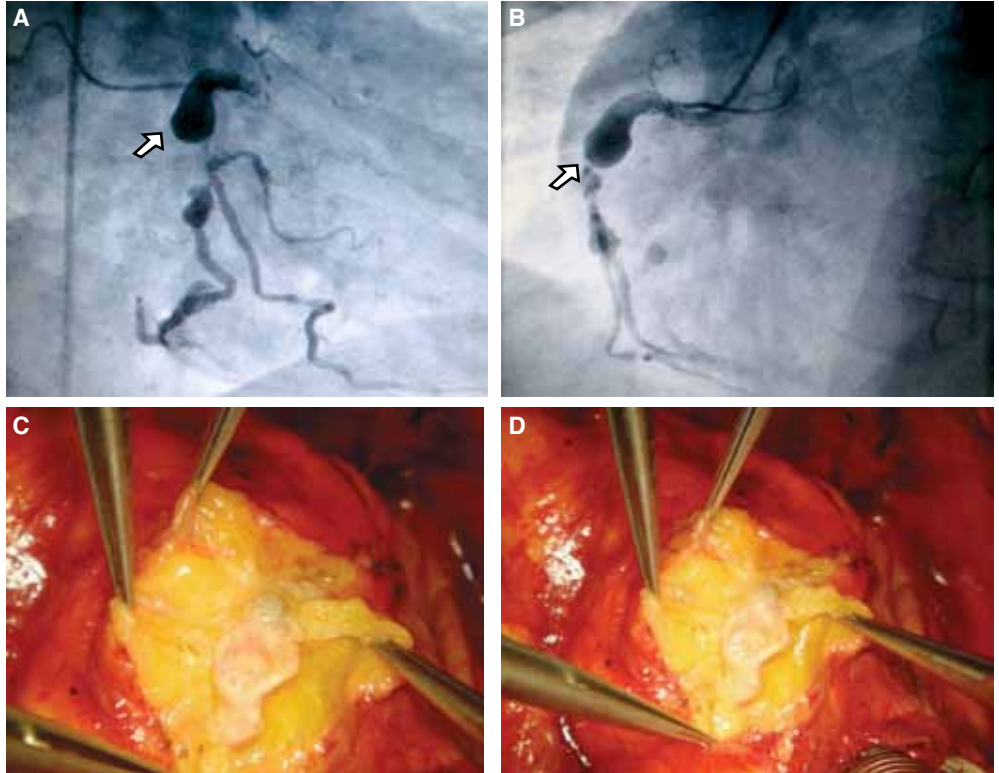
Case images

Büyük sağ koroner arter anevrizması

Large right coronary artery aneurysm

Servet Altay
Yalçın Velibey
Sait Terzi
Murat Akçar[#]

Dr. Siyami Ersek
Göğüs Kalp ve Damar
Cerrahisi Eğitim ve
Araştırma Hastanesi,
Kardiyoloji Kliniği,
[#]Kalp-Damar Cerrahisi
Kliniği, İstanbul



Elli beş yaşında erkek hasta yaklaşık bir saat önce başlayan tipik göğüs ağrısı yakınmasıyla başvurdu. Hipertansiyonu olan ve sigara içen (30 paket/yıl) hastanın soygeçmişinde bir özellik yoktu. Fizik muayenede kan basıncı 165/95 mmHg, kalp sinüs ritminde ve hızı 65/dk idi Solunum ve diğer sistem muayeneleri normal bulundu. Elektrokardiyografik incelemede inferiyor derivasyonlarda 3 mm ST-segment yükselmesi görüldüğü üzerine hasta birincil perkütan koroner girişim amacıyla kateter laboratuvarına alındı. Koroner anjiyografide sol ana koroner arter ve sirkumfleks arter normal bulunurken, sol ön inen koroner arterin (LAD) proksimal ve orta segmentinde %70 darlık, sağ koroner arterin (RCA) proksimal segmentinde iğsi tipte büyük koroner anevrizma ve bu anevrizmatik segment sonrası %50 darlık saptandı (Şekil A, B). Bunun üzerine hastaya koroner arter baypas greft (CABG) ameliyatı yapılarak lezyonlu üç damar (LAD-LİMA, RCA-SVG, RCA-PDA-SVG) greftlendi. Ameliyat sırasında RCA'daki anevrizma 2.7 x 4.3 cm çapında ölçüldü (Şekil C, D). Takiplerinde herhangi bir sorunu olmayan hasta taburcu edildi.

Şekiller. Koroner anjiyogramlarda (A) sağ koroner arterin proksimal segmentinde iğsi tipte büyük anevrizma (beyaz ok) ve (B) bu anevrizmatik segment sonrası %50 darlık izleniyor. (C, D) Sağ koroner arterin proksimal segmentindeki anevrizmanın ameliyat sırasındaki görünümü.