

Platipne-ortodeoksi sendromu ve kateter yoluyla tedavisi

Platypnea-orthodeoxia syndrome and its transcatheter treatment

Dr. Hürkan Kurşaklıoğlu, Dr. Atila İyisoy

Gülhane Askeri Tıp Akademisi Kardiyoloji Anabilim Dalı, Ankara

Oturma veya ayağa kalkmayla ortaya çıkan ve yatmakla düzelen dispne ve hipoksi platipne-ortodeoksi sendromu olarak adlandırılmaktadır. İlk kez 1949 yılında tanımlanan bu sendrom yaklaşık 150 olguda bildirilmiştir. Olgular genellikle ileri yaşlardadır ve büyük çoğunluğunda intrakardiyak bir sağ-sol şant bulunmaktadır. Akciğer ve karaciğer hastalıkları, ilaç toksikasyonları ve perikard hastalıklarında da bu sendroma rastlanmaktadır. İntrakardiyak şant bulunan hastaların çoğunluğunda foramen ovale açıklığı bulunmaktadır. Son zamanlarda, foramen ovale açıklığının kateter ile kapatılması sonucu platipne-ortodeoksi sendromu bulunan olguların başarıyla tedavi edildiği bildirilmektedir. Bu yazıda, platipne-ortodeoksi sendromunun özellikleri, tanı yöntemleri ve tedavisindeki son gelişmeler özetlendi.

Anahtar sözcükler: Anoksemi; kardiyovasküler anormallik; dispne/etioloji; kalp kateterizasyonu; kalp septal defekti, atriyal; oksijen/kan; pnömonektomi; postür; sendrom.

Platipne, hastanın oturmak veya ayağa kalkmakla dispne hissetmesi, sırtüstü yatmakla rahatlaması demektir. Bu özelliği ile platipne, kalp hastalıklarında sık rastlanan bir semptom olan ortopeninin tersidir. Hastanın oturması veya ayağa kalkması ile arteriyel kan gazı analizi veya pulse oksimetre ile saptanabilen bir hipoksi artışı da meydana gelir. Bu durum ise ortodeoksi sendromu olarak adlandırılmaktadır. Bu iki özellik genellikle bir arada bulunduğundan, oluşan klinik tabloya platipne-ortodeoksi sendromu adı verilir. Bu sendrom ilk kez 1949 yılında Burchell ve ark.^[1] tarafından tanımlanmıştır. Burchell ve ark.nın bildirdiği olguda travma sonrası intratorasik arteriyovenöz şanta bağlı olarak, hasta ayağa kalktığında solunum sayısında üç kat artış ve arteriyel oksijen saturasyonunda %15 düşme saptanmıştır.

Platypnea-orthodeoxia is characterized by dyspnea and hypoxia occurring with a change to a sitting or standing posture from a recumbent position. About 150 cases have been reported since the first description of the condition in 1949. The majority of cases are older individuals having an intracardiac right-to-left shunt. This syndrome can also be associated with lung and liver diseases, drug intoxication, and pericardial diseases. Most of the affected patients with an intracardiac shunt present with a patent foramen ovale. Recently, there have been reports of successful management of platypnea-orthodeoxia syndrome by transcatheter closure of the patent foramen ovale. In this review, characteristic features of, and diagnostic methods for platypnea-orthodeoxia syndrome are summarized together with recent advances in its treatment.

Key words: Anoxemia; cardiovascular abnormalities; dyspnea/etiology; heart catheterization; heart septal defects, atrial; oxygen/blood; pneumonectomy; posture; syndrome.

Platipne-ortodeoksi sendromu nispeten seyrek görülen, fakat önemli bir semptom kompleksidir. Gerçek görülme sıklığı tam olarak bilinmemekle birlikte yaşlı hastalarda daha sık görülmektedir. Bugüne kadar yaklaşık 150 olguda görüldüğü bildirilmiştir.^[2-5]

Etyoloji

Sendromun çeşitli pulmoner hastalıklara eşlik ettiği bilinmektedir (Tablo 1).^[6-9] Obstrüktif akciğer hastalığı ve lobektomi veya pnömonektomi geçirmiş hastalar en büyük grubu oluşturmaktadır. Bu olgularda platipne-ortodeoksi sendromu muhtemelen intratriyal septumdaki yer değişikliği ile ilgilidir. Bu sendromun, pulmoner arteriyovenöz şant bulunan hastalarda da geliştiği bildirilmiştir.^[9] Şantın özellikle alt loblarda bulunduğu olgularda, ayağa kalkmak-

Geliş tarihi: 02.05.2005 Kabul tarihi: 30.06.2005

Yazışma adresi: Dr. Hürkan Kurşaklıoğlu, Gülhane Askeri Tıp Akademisi Kardiyoloji Anabilim Dalı, 06018 Etilik, Ankara.
Tel: 0312 - 304 23 54 Faks: 0312 - 304 42 50 e-posta: shurkan@superonline.com

la şanttan geçen kan miktarı artmaktadır. Ayrıca, tekrarlayan pulmoner emboli atakları veya amiodaron bağlı akciğer toksisitesi bulunan hastalarda da platipne-ortodeoksi sendromu ortaya çıkabilmektedir.^[3,10-12] Amfizemli hastalarda da nadiren görülebilir.^[13,14] Ayakta duran normal kişilerde akciğer apekslerindeki kapiller basınç alveoler basınç kadar yüksek değildir, yani apekte fazla bir kan akımı yoktur. Amfizemli hastalarda alveoler basınç artmış olduğundan ayaktayken apeks perfüzyonunda daha da azalma olur. Bu durum ventilasyonun azalmasına ve pulmoner ölü boşluğun artmasına neden olarak hiperventilasyon ve dispne meydana getirir. Pulmoner toksisite amiodaronun en ciddi yan etkisidir. Olası mekanizmaları metabolik bozukluk, hipersensitivite reaksiyonu veya bunların kombinasyonudur. Pulmoner toksisite genellikle doza bağlıdır; günde 400 mg veya daha fazla amiodaron aylar veya yıllar boyu kullanılacaksa hasta bu açıdan izlenmelidir. Bugüne kadar amiodaron toksisitesine bağlı olarak platipne-ortodeoksi sendromu gelişen iki olgu bildirilmiştir.^[11,12] Bu olaydan lokal vazokonstriktör kontrolün bozulması sorumlu tutulmaktadır.

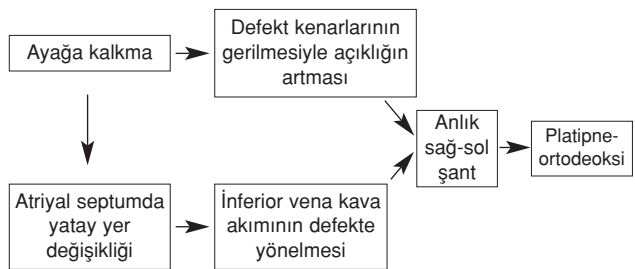
Pulmoner bir hastalık olsun ya da olmasın, platipne-ortodeoksi sendromu en sık foramen ovale açıklığı, fenestrasyonlu interatriyal septum anevrizması veya atriyal septal defekt yoluyla intrakardiyak şant bulunan hastalarda görülür.^[4] Bu hastalarda ayağa kalkmakla foramen ovale açıklığı yoluyla olan şant artmaktadır. Bu gruptaki hastalar genellikle ileri yaşlarda olan, fakat normal sağ kalp basınçlarına sahip hastalardır. Sağ kalp basınçlarının normal olması sağ-sol şantın gelişimini açıklamayı güçleştirmektedir. Toplumda foramen ovale açıklığının çok yaygın olması (%25-%30), sağ-sol şant gelişebilme olasılığını da artırmaktadır. Temel soru, foramen ovale açıklığı bulunan tüm hastalarda bu sendromun gelişip gelişmeyeceğidir. Sağ-sol şant bulunan hastalarda bu sendromun gelişmesinde bazı yardımcı faktörlerin rol oynayabileceği düşünülmektedir. Ancak, bu konu henüz tam olarak aydınlığa kavuşmamıştır. İleri sürülen mekanizmalar vardır. Bunlardan birincisi interatriyal septumun yatay planda yer değiştirmesidir; bu durum, pnömonektomi sonrasında ciddi torasik iskelet bozuklukları gelişen, çıkan aortta uzama ya da anevrizma bulunan hastalarda görülmektedir.^[4,10,15-20] İnteratriyal septumdaki bu yer değişikliği, eşlik eden bir patoloji olmadan, sadece yaşlanmanın bir sonucu olarak da meydana gelebilir. Bu yer değişikliği sonucunda kan, inferior vena kavadan foramen ovaleye yönelir ve buradan geçerek sol atriyuma girer. Ayağa kalkmak interatriyal septumu, dolayısıyla da foramen

Tablo 1. Platipne-ortodeoksi sendromuna eşlik eden durumlar

Kardiyovasküler	1. Foramen ovale açıklığı 2. Atriyal septal defekt 3. Atriyal septal anevrizma 4. Perikardiyal efüzyon 5. Konstrüktif perikardit 6. Aort anevrizması veya uzaması
Pulmoner	1. Pnömonektomi 2. Pulmoner arteriyovenöz bağlantılar 3. Amfizem
İlaç toksisiteleri	1. Amiodaron toksisitesi 2. Propafenon doz aşımı
Abdominal	1. Karaciğer sirozu 2. İleus
Otonomik disfonksiyon	
Kas-iskelet sistemi bozuklukları	

ovale veya atriyal septal defekt kenarlarını gererek açıklığı artırır ve sağ-sol şantın daha da artmasına neden olur. Sonuçta, hastada ayağa kalkmakla artan bir sağ-sol şant meydana gelir (Şekil 1). Bu olayın gerçekleşmesi için öne sürülen mekanizmada sağ atriyum basıncının yüksek olması şart değildir; sağ atriyum ortalama basıncı normal olmasına rağmen, sağ ve sol atriyumlar arasında anlık basınç farkları meydana gelmektedir. Öne sürülen diğer mekanizmalar, kalıntı Eustachian kapağının kan akımını yönlendirmesi ve sağ atriyum kompliansında azalma olmasıdır.^[21-24] Sağ atriyum kompliansındaki azalma Swan-Ganz kateteri yerleştirilmesi gibi travmalara da bağlı olabilir.^[10]

Konstrüktif perikardit, platipne-ortodeoksi sendromuna neden olan bir diğer klinik tablodur.^[25] Öne sürülen mekanizma konstrüktif perikarditteki basınç değişikliklerine dayanmaktadır. Hasta ayağa kalkınca sağ ventrikül ön yükü azalır, sağ ventrikül atım hacmi ve pulmoner arter basıncı düşer. Bunun sonucunda ventilasyon/perfüzyon uyumsuzluğu daha da belirginleşir ve dispne ortaya çıkar. Hasta yattığında



Şekil 1. Foramen ovale açıklığı ve atriyal septal defektli olgularda platipne-ortodeoksi gelişiminin mekanizması.

sağ kalp dolu basınçları artacağından durum düzelir. Perikardiyal efüzyon bulunan olgularda nadir de olsa platipne-ortodeoksi sendromu gelişebilmektedir.

Ebstein anomalisi bulunan bir olguda propafenon doz aşımına bağlı olarak platipne-ortodeoksi sendromunun geliştiği bildirilmiştir.^[26]

Platipne-ortodeoksi sendromu, ilerlemiş karaciğer hastalığı bulunan olgularda hepatopulmoner sendromun bir parçası olarak da gelişmektedir.^[9,27] Bu olgularda ilerlemiş karaciğer hastalığı nedeniyle çeşitli vazodilatörlerin yıkımının azaldığı, bunların da pulmoner vazodilatasyona neden olduğu ileri sürülmektedir. Karaciğer sirozu olan hastalarda akciğer bazalinde gerçek anatomik arteriyovenöz şantlar oluşur. Hasta ayaktaiken bu şantlardan geçen kan miktarı artacağından oksijen desteğinden etkilenmeyen bir hipoksi meydana gelir. İleus geçiren hastalarda abdominal adale kontraksiyonunun bozulmasının platipne gelişmesinden sorumlu olabileceği de ileri sürülmüştür.^[28]

Tanı

Platipne-ortodeoksi sendromunun temel özelliği hastada yatmakla düzelen bir dispne bulunmasıdır. Hipoksinin arteriyel kan gazı analizi veya pulse oksimetre ile gösterilmesi tanıda ilk adımı oluşturur. İkinci adım, ayakta durma ve yatar pozisyonlar arasında dinamik oksijen satürasyonu değişikliklerinin gösterilmesidir. Hasta ayaktaiken artan hipoksiye genellikle hipokapni ve takipne de eşlik eder.

Foramen ovale açıklığı kontrast ekokardiyografi ile görülebilir. Kontrast ekokardiyografi ile sağ-sol şantın pozisyonel özelliği en iyi şekilde hastayı tilt masasına yatırarak gösterilebilir.^[3,19] Bu işlemi transözofajiyal ekokardiyografi ile uygulamak, hem atriyal septal anatomisinin daha doğru değerlendirilmesini hem de sıklıkla eşlik eden atriyal septal anevrizma varlığının ortaya konmasını sağlar. Diğer bir tanı yöntemi ise kalp kateterizasyonu ile oksijen satürasyonunun belirlenmesidir. Bu işlemle, Valsalva manevrası ile oksijen satürasyonundaki düşüş ortaya konabilir.^[29] Kateterizasyon ile pulmoner arter basıncı ölçülebilir ve hastada bulunan ek patolojiler de gösterilebilir. Ayrıca, foramen ovale açıklığı bulunan olgularda kateterizasyon sırasında foramen ovale balon ile tıkanarak oksijen satürasyonunda meydana gelen artış ortaya konabilir. Manyetik rezonans görüntüleme ve anjiyografi de tanıya yardımcı olabilir.^[3,7,30] Manyetik rezonans görüntüleme ile interatriyal septumdaki pozisyon değişiklikleri görüntülenebilir; ancak, bu teknik sadece yatarken uygulanabildiğinden

ayağa kalkma ile meydana gelen değişiklikler değerlendirilemez.

Tedavi

Platipne-ortodeoksi sendromunun tedavisinde oksijen desteği genellikle etkisizdir ve semptomlarda bir düzelme sağlamaz.^[31] Hastaların tedavisi altta yatan fizyopatolojik anormalliklere göre düzenlenmelidir. İntrapulmoner şant bulunan hastalarda tedavi bu şantlara yönlendirilmeli; örneğin, arteriyovenöz malformasyonlar cerrahi yöntemlerle veya embolizasyon ile ortadan kaldırılmalıdır. Hepatopulmoner sendrom bulunan hastalarda karaciğer transplantasyonu genellikle bu semptomlarda düzelme sağlamaktadır. Bazı hastalarda platipne-ortodeoksi sendromu semptomları hipovolemiyle artış göstermektedir. Bu hastalarda hipovoleminin düzeltilmesi semptomlarda azalma sağlayabilir.^[32,33]

İntrakardiyak şanta bağlı olarak gelişen platipne-ortodeoksi sendromunun tedavisi şantın ortadan kaldırılmasıdır. Foramen ovale açıklığının cerrahi olarak kapatılması etkinliği gösterilmiş basit bir işlemdir.^[6,8,19,34,35] Ancak, bu yöntem, çıkan aort anevrizması veya koroner arter hastalığı gibi nedenlerle cerrahi uygulanacak hastalarda düşünülebilir. Cerrahi gerektirecek bir sorunu olmayan hastalarda öncelikle kate-terle kapatma yöntemleri düşünülmelidir.

İlk kez 1995 yılında Landzberg ve ark.^[20] platipne-ortodeoksi sendromunun tedavisi amacıyla sekiz hastaya kateterle foramen ovale açıklığını kapatma işlemi uygulamışlardır. Daha sonraki çalışmalarda kapatma işlemlerinde “clamshell”, “buttoned”, “Amplatz” ve “CardioSEAL” cihazlarının başarıyla kullanıldığı bildirilmiştir.^[30,36-40]

Platipne-ortodeoksi sendromunda foramen ovale açıklığının kateterle kapatılması ile ilgili tek büyük çalışma çokmerkezli Fransız çalışmasıdır.^[5] Bu çalışmada, Kasım 1993-Ocak 2001 tarihleri arasında kateterle kapatma işlemi uygulanan 78 hasta incelenmiştir. Bu işlemlerde beş değişik cihaz kullanılmıştır: Amplatz (n=45), CardioSEAL (n=13), Sideris (n=11), Das Angel Wings (n=8) ve Starflex (n=1). Kapatma işlemi 78 hastanın 76'sında başarılı olmuştur. Bunların 65'i takip edilebilmiştir. Akciğer kanseri nedeniyle pnömonektomi uygulanmış olan iki hastada erken dönemde ölüm görülmüştür. Geç dönemde görülen yedi ölümün beşi akciğer kanseri, biri işlem öncesinde de var olan serebral apse, biri de radyoterapi sonrası gelişen konstrüktif perikardite bağlıdır. İşlem sonrasında hastaların semptomlarında belirgin düzelme görülmüştür.

Platipne-ortodeoksi sendromunda foramen ovale açıklığının kapatılması kesinlikle endikedir. Sıklıkla önemli başka hastalıklar da bulunan olgular cerrahi için uygun aday değildirler. Kateter yoluyla kapatma cerrahiye göre daha az invaziv, etkili ve güvenilir bir yöntemdir. Günümüzde platipne-ortodeoksi sendromunun tedavisinde foramen ovale açıklığının kateterle kapatılması seçkin yöntem olarak kabul edilmektedir.

KAYNAKLAR

- Burchell HB, Helmholz HF Jr, Wood EH. Reflex orthostatic dyspnea associated with pulmonary hypertension. *Am J Physiol* 1949;159:563-4.
- Seward JB, Hayes DL, Smith HC, Williams DE, Rosenow EC 3rd, Reeder GS, et al. Platypnea-orthodeoxia: clinical profile, diagnostic workup, management, and report of seven cases. *Mayo Clin Proc* 1984; 59:221-31.
- Winters WL Jr, Cortes F, McDonough M, Tyson RR, Baier H, Gimenez J, et al. Venous shunting from inferior vena cava to left atrium in atrial septal defects with normal right heart pressures. Report of two cases. *Am J Cardiol* 1967;19:293-300.
- Cheng TO. Platypnea-orthodeoxia syndrome: etiology, differential diagnosis, and management. *Catheter Cardiovasc Interv* 1999;47:64-6.
- Guerin P, Lambert V, Godart F, Legendre A, Petit J, Bourlon F, et al. Transcatheter closure of patent foramen ovale in patients with platypnea-orthodeoxia: results of a multicentric French registry. *Cardiovasc Intervent Radiol* 2005;28:164-8.
- Bakris NC, Siddiqi AJ, Fraser CD Jr, Mehta AC. Right-to-left interatrial shunt after pneumonectomy. *Ann Thorac Surg* 1997;63:198-201.
- Mercho N, Stoller JK, White RD, Mehta AC. Right-to-left interatrial shunt causing platypnea after pneumonectomy. A recent experience and diagnostic value of dynamic magnetic resonance imaging. *Chest* 1994; 105:931-3.
- Smeenk FW, Postmus PE. Interatrial right-to-left shunting developing after pulmonary resection in the absence of elevated right-sided heart pressures. Review of the literature. *Chest* 1993;103:528-31.
- Robin ED, Laman D, Horn BR, Theodore J. Platypnea related to orthodeoxia caused by true vascular lung shunts. *N Engl J Med* 1976;294:941-3.
- Robin ED, McCauley RF. An analysis of platypnea-orthodeoxia syndrome including a "new" therapeutic approach. *Chest* 1997;112:1449-51.
- Iskander S, Raible DG, Brozena SC, Gaitanaru DM, Ayala G, Iskandrian AE. Acute alveolar hemorrhage and orthodeoxia induced by intravenous amiodarone. *Catheter Cardiovasc Interv* 1999;47:61-3.
- Papiris SA, Maniati MA, Manoussakis MN, Constantopoulos SH. Orthodeoxia in amiodarone-induced acute reversible pulmonary damage. *Chest* 1994;105:965-6.
- Altman M, Robin ED. Platypnea (diffuse zone I phenomenon?). *N Engl J Med* 1969;281:1347-8.
- Riley RL, Permutt S, Said S, Godfrey M, Cheng TO, Howell JB, et al. Effect of posture on pulmonary dead space in man. *J Appl Physiol* 1959;14:339-44.
- Springer RM, Gheorghide M, Chakko CS, Bell GM, Cannon RO 3rd, Urquhart J, et al. Platypnea and interatrial right-to-left shunting after lobectomy. *Am J Cardiol* 1983;51:1802-3.
- Tan KL, Robinson TD, Celermajer DS, Hughes CF, Young IH. Intermittent hypoxaemia without orthodeoxia due to right-to-left shunting related to an elongated aorta. *Respirology* 1999;4:291-3.
- Faller M, Kessler R, Chaouat A, Ehrhart M, Petit H, Weitzenblum E. Platypnea-orthodeoxia syndrome related to an aortic aneurysm combined with an aneurysm of the atrial septum. *Chest* 2000;118:553-7.
- Laybourn KA, Martin ET, Cooper RA, Holman WL. Platypnea and orthodeoxia: shunting associated with an aortic aneurysm. *J Thorac Cardiovasc Surg* 1997; 113:955-6.
- Popp G, Melek H, Garnett AR Jr. Platypnea-orthodeoxia related to aortic elongation. *Chest* 1997;112:1682-4.
- Landzberg MJ, Sloss LJ, Faherty CE, Morrison BJ, Bittl JA, Bridges ND, et al. Orthodeoxia-platypnea due to intracardiac shunting-relief with transcatheter double umbrella closure. *Cathet Cardiovasc Diagn* 1995; 36:247-50.
- Bashour T, Kabbani S, Saalouke M, Cheng TO. Persistent Eustachian valve causing severe cyanosis in atrial septal defect with normal right heart pressures. *Angiology* 1983;34:79-83.
- Joffe HS. Effect of age on pressure-flow dynamics in secundum atrial septal defect. *Br Heart J* 1984;51:469-72.
- Galve E, Angel J, Evangelista A, Anivarro I, Permanyer-Miralda G, Soler-Soler J. Bidirectional shunt in uncomplicated atrial septal defect. *Br Heart J* 1984;51:480-4.
- Ciafone RA, Aroesty JM, Weintraub RM, LaRaia PJ, Paulin S. Cyanosis in uncomplicated atrial septal defect with normal right cardiac and pulmonary arterial pressures. *Chest* 1978;74:596-9.
- Mashman WE, Silverman ME. Platypnea related to constrictive pericarditis. *Chest* 1994;105:636-7.
- Pavoni D, Ragazzo S, Driussi M, Antonini-Canterin F, Pavan D, Zardo F, et al. Transient platypnea-orthodeoxia-like syndrome induced by propafenone overdose in a young woman with Ebstein's anomaly. *Ital Heart J* 2003;4:891-4.
- Byrd RP Jr, Lopez PR, Joyce BW, Roy TM. Platypnea, orthodeoxia, and cirrhosis. *J Ky Med Assoc* 1992; 90:189-92.
- DesJardin JA, Martin RJ. Platypnea in the intensive

- care unit. A newly described cause. *Chest* 1993;104:1308-9.
29. Mills TJ, Seward JB, McGoon MD, Callahan MJ. Platypnea-orthodeoxia: assessment with a unique cardiac catheterization procedure. *Cathet Cardiovasc Diagn* 1986;12:100-2.
 30. Godart F, Rey C, Prat A, Vincentelli A, Chmait A, Francart C, et al. Atrial right-to-left shunting causing severe hypoxaemia despite normal right-sided pressures. Report of 11 consecutive cases corrected by percutaneous closure. *Eur Heart J* 2000;21:483-9.
 31. Robin ED, Burke CM. Single-patient randomized clinical trial. Opiates for intractable dyspnea. *Chest* 1986; 90:888-92.
 32. LaBresh KA, Pietro DA, Coates EO, Khuri SF, Folland ED, Parisi AF. Platypnea syndrome after left pneumonectomy. *Chest* 1981;79:605-7.
 33. Wranne B, Tolagen K. Platypnoea after pneumonectomy caused by a combination of intracardiac right-to-left shunt and hypovolaemia. Relief of symptoms on restitution of blood volume. *Scand J Thorac Cardiovasc Surg* 1978;12:129-31.
 34. Nazzal SB, Bansal RC, Fitzmorris SJ, Schmidt CA. Platypnea-orthodeoxia as a cause of unexplained hypoxemia in an 82-yr-old female. *Cathet Cardiovasc Diagn* 1990;19:242-5.
 35. Al Khouzaie T, Busser JR. A rare cause of dyspnea and arterial hypoxemia. *Chest* 1997;112:1681-2.
 36. Cheng TO. Transcatheter closure of patent foramen ovale: a definitive treatment for platypnea-orthodeoxia. *Catheter Cardiovasc Interv* 2000;51:120.
 37. Rao PS, Palacios IF, Bach RG, Bitar SR, Sideris EB. Platypnea-orthodeoxia: management by transcatheter buttoned device implantation. *Catheter Cardiovasc Interv* 2001;54:77-82.
 38. Waight DJ, Cao QL, Hijazi ZM. Closure of patent foramen ovale in patients with orthodeoxia-platypnea using the amplatzer devices. *Catheter Cardiovasc Interv* 2000;50:195-8.
 39. Godart F, Porte HL, Rey C, Lablanche JM, Wurtz A. Postpneumonectomy interatrial right-to-left shunt: successful percutaneous treatment. *Ann Thorac Surg* 1997; 64:834-6.
 40. Han YM, Gu X, Titus JL, Rickers C, Bass JL, Urness M, et al. New self-expanding patent foramen ovale occlusion device. *Catheter Cardiovasc Interv* 1999;47:370-6.