

## Akut atriyal fibrilasyon nedeniyle başarılı elektriksel kardiyoversiyon uygulanan bir olguda aort kapağında papiller fibroelastomayı düşündüren ekokardiyografi bulguları

Echocardiographic diagnosis of papillary fibroelastoma in the aortic valve following successful cardioversion for acute atrial fibrillation

Dr. Serdar Sevimli, Dr. Mustafa Yılmaz, Dr. Yekta Gürlertop, Dr. Hüseyin Şenocak

Atatürk Üniversitesi Tıp Fakültesi Kardiyoloji Anabilim Dalı, Erzurum

Kardiyak papiller fibroelastoma kapak endokardiyumunda gözlenen iyi huylu, nadir bir tümördür. Klinik önemi, emboli gelişimine neden olabilmesidir. Daha önce herhangi bir şikayeti olmayan 58 yaşındaki kadın hasta kliniğimize çarpıntı, baş dönmesi, nefes darlığı ve yorgunluk şikayetleriyle başvurdu. Elektrokardiyografide saptanan atriyal fibrilasyon ve bunun neden olduğu hemodinamik bozukluk nedeniyle acil kardiyoversiyon yapılan hastada sinüs ritmi sağlandı. Klinik açıdan düzelme sonrasında yapılan transtorasik ekokardiyografide parasternal kısa eksen pozisyonunda, aort sağ koroner kuspis serbest kenarında hareketli bir kitle görüldü. Transözofajiyal ekokardiyografide papiller fibroelastoma ile uyumlu bulgular elde edildi. Kardiyoversiyondan 15 gün sonra yapılan ekokardiyografik incelemede aort kapağındaki kitlenin aynı boyutlarda olduğu gözlemlendi. Hastanın klinik açıdan herhangi bir yakınması olmamasına karşın, emboli riski nedeniyle aort kapağındaki kitlenin cerrahi ile çıkartılmasına karar verildi.

**Anahtar sözcükler:** Atriyal fibrilasyon; ekokardiyografi, transözofajiyal; elektrik şoku; fibroma/komplikasyon; kalp neoplazileri/patoloji/komplikasyon; papillom/komplikasyon.

Kardiyak papiller fibroelastoma (PF) yetişkinlerde tüm iyi huylu kardiyak tümörlerin yaklaşık %16'sını oluşturmaktadır. Önceleri otopsi ve cerrahi sırasında rastgele saptanırken, günümüzde ekokardiyografinin yaygın olarak kullanıma girmesiyle tanıklığı artmıştır.<sup>(1)</sup> Kalbin her iki boşluğunda da tutulum görülebilir (sağ kalpte %60, solda %40). En sık komplikasyonu, kalbin sol tarafını tutan PF'nin neden olduğu sistemik embolidir.<sup>(1,2)</sup>

Cardiac papillary fibroelastomas are rare, benign tumors that involve the valvular endocardium. They are clinically important because of their propensity to embolize. A 58-year-old woman presented with complaints of palpitation, dizziness, dyspnea, and weariness, all of which she had not experienced before. Electrocardiographic findings of atrial fibrillation and her hemodynamic instability led to the application of electrical cardioversion, after which the patient restored to normal sinus rhythm. Following clinical improvement, transthoracic echocardiography was performed, in which parasternal short-axis views showed a mobile mass in the free edge of the right aortic coronary cuspid. Transesophageal echocardiographic findings were compatible with a diagnosis of papillary fibroelastoma. Fifteen days after cardioversion, a subsequent echocardiographic examination showed no change in the size of the mass. Although the patient was free of any clinical complaints, surgical removal of the mass was decided due to the potential risk for embolism.

**Key words:** Atrial fibrillation; echocardiography, transesophageal; electric countershock; fibroma/complications; heart neoplasms/pathology/complications; papilloma/complications.

Bu yazıda, yeni başlayan atriyal fibrilasyon ve buna bağlı hemodinamik bozukluk nedeniyle acil şartlarda uygulanan başarılı elektriksel kardiyoversiyon sonrasında ekokardiyografi ile aortik kapakta PF ile uyumlu bulgular saptanan bir olgu sunuldu.

### OLGU SUNUMU

Daha önce herhangi bir şikayeti olmayan 58 yaşındaki kadın hasta kliniğimize çarpıntı, baş dönme-

si, nefes darlığı ve yorgunluk şikayetleriyle başvurdu. Hasta şikayetlerinin iki gün önce başladığını bildirdi; öyküde anginayı düşündüren bir özellik yoktu. Fizik muayenede, nabız 120/dakika/düzensiz, kalp tepe atımı 152/dakika/düzensiz ve kan basıncı 80/50 mmHg bulundu. Oskültasyonda birinci sesin atımdan atıma değişmesi dışında bir özellik yoktu. Elektrokardiyografide ritim atrial fibrilasyon şeklinde, hız 165/dk, eksen normal olarak değerlendirildi. Telekardiyografide kalp gölgesi normal sınırlardaydı. Rutin biyokimyasal ve hematolojik incelemelerde herhangi bir özellik yoktu.

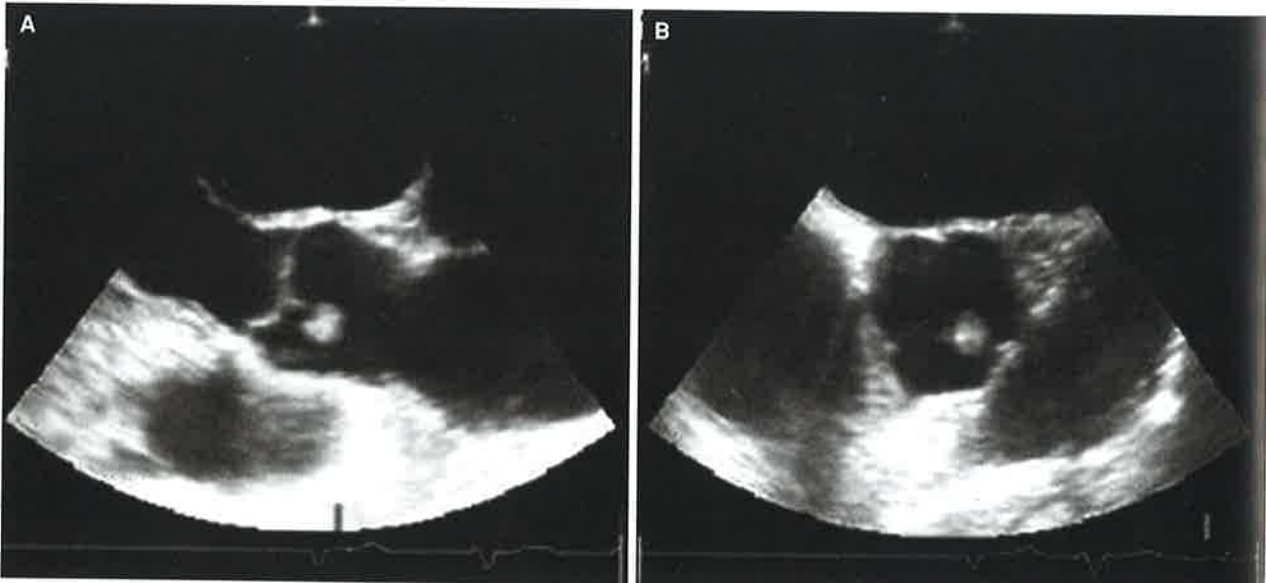
Hızlı ventrikül yanıtı atriyal fibrilasyona bağlı hemodinamik bozukluk nedeniyle acil kardiyoversiyon yapılmasına karar verildi. Uygun dozda düşük molekül ağırlıklı subkutan heparin verildikten sonra, intravenöz dormicum 3 mg ile sağlanan anestezi altında, kaşıklar anterosuperior pozisyonda tutularak 200 joule ile elektriksel kardiyoversiyon uygulandı. Kardiyoversiyonun hemen sonrasında sinüs ritmi oluşturulan hastaya heparinle eşzamanlı olarak oral antikoagülasyona başlanarak dozu INR 2-3 arası olacak şekilde ayarlandı. Hasta sinüs ritmine döndükten sonra, kan basıncı 110/80 mmHg, kalp hızı 78/dk/ritmik olarak ölçüldü. Klinik açıdan düzelmeye sonrasında yapılan transtorasik ekokardiyografide kalp boşlukları normal genişlikte, sol ventrikül fonksiyonları normal bulundu, kapaklarda bozukluk saptanmadı. Parasternal kısa eksen pozisyonunda, aort sağ koroner küspid serbest kenarına tutunmuş hareketli bir kitle görüldü.

Aort kapağındaki görüntünün daha iyi anlaşılması için hastaya transözofajiyal ekokardiyografi yapıldı. Bazal ve uzun eksen kesitlerinde, aort sağ koroner küspid komissüründe homojen yapıda, parlak görünümlü, yuvarlak, düzgün kenarlı, 15x18 mm boyutlarında, saplı, fazlaca hareketli bir kitle gözlendi (Şekil 1).

Ekokardiyografik bulgular ve aort kapağı üzerindeki yerleşim göz önüne alınarak, kitlenin PF ile uyumlu olduğu düşünüldü. Kardiyoversiyondan 15 gün sonra yapılan ekokardiyografik incelemede aort kapağındaki PF'nin aynı boyutlarda olduğu gözlendi. Hastanın klinik açıdan herhangi bir yakınması olmamasına karşın, emboli riski nedeniyle aort kapağındaki PF'nin cerrahi ile çıkartılmasına karar verildi.

### TARTIŞMA

Kalbin primer tümörleri nadir görülür; bu tümörlere otopsi çalışmalarında %0.05 oranında rastlanmaktadır.<sup>[3]</sup> Primer kardiyak tümörlerin %80'i iyi huyludur; sıklığı açısından kardiyak PF, miksom ve lipomadan sonra üçüncü sırada gelmektedir.<sup>[4]</sup> Kardiyak PF'lerin yaklaşık %90'ının kapaklara tutunmuş olduğu; en sık aort kapağının, ikinci sıklıkta mitral kapağın tutulduğu; ayrıca, triküspid, pulmoner kapaklar, kord yapıları, papiller adaleler, sağ ve sol ventrikül çıkış yolu, interventriküler septum ve sol atriyal apendiks gibi bölgelerde de yerleştiği bildirilmiştir.<sup>[5]</sup> Kardiyak PF genellikle, hastalarda herhangi bir belirtiyeye yol açmadan önce,



**Şekil 1.** Transözofajiyal ekokardiyografide aort sağ koroner küspis serbest kenarına tutunmuş papiller fibroelastoma ait longitudinal (A) uzun eksen ve (B) kısa eksen transvers görüntüler.

başka patolojiler için incelemeler sırasında rastgele saptanır.<sup>[6]</sup> Kardiyak PF'li hastalarda en sık olarak inme veya geçici iskemik atağa neden olan emboli vardır. Bu hastalarda göğüs ağrısı, pulmoner emboli, senkop, miyokard infarktüsü ve ani ölüm de gelişebilir.<sup>[5,7,8]</sup>

Yee ve ark.<sup>[9]</sup> kardiyak PF'li 15 hastanın dokuzunda iskemik inme saptamışlar, bunların beşinde (tüm olguların yaklaşık %30'u) PF dışında inmeyi açıklayabilecek başka bir neden bulamamışlardır. Tümörün parçaları emboliye neden olabileceği gibi, bizzat tümörün kendisi de trombosit ve fibrin toplanmasına yol açarak emboli oluşumuna zemin hazırlayabilir.<sup>[10]</sup>

Önceleri daha çok otopsi ve cerrahi sırasında rastgele saptanan bu tümör, ekokardiyografik incelemenin yaygınlaşmasıyla daha sık görülür hale gelmiştir.<sup>[11]</sup> Kardiyak PF'nin ekokardiyografik özellikleri çok iyi tanımlanmıştır. Ekokardiyografide homojen yapıda, yuvarlak, düzgün kenarlı, sapsız, oldukça hareketli bir kitle görünümündedir. Tek olabileceği gibi birden fazla da olabilir. Tümör büyüklüğünün 20 mm'den küçük olduğu belirtilmiştir. Diğer patolojilerden, özellikle miksoma, vejetasyon ve mural trombustan ayrımının yapılması gerekir. Yüksek çözünürlüklü transözofajiyal ekokardiyografide tümör merkezindeki kollajen yapıdaki çekirdeğin parlak görüntüsü ayırıcı tanıda önemlidir.<sup>[12,13]</sup>

Yüksek emboli riski taşımasından dolayı tümörün cerrahi olarak çıkartılması önerilmektedir. Antikoagülan tedavinin emboliyi önlemedeki etkinliği tam olarak belirlenememiştir.<sup>[5]</sup>

Yeni başlayan atriyal fibrilasyonu olan hastaların tedavisi konusunda en son yayımlanan kılavuzlarda, atriyal fibrilasyona bağlı hemodinamik bozukluk olması ve bunun tolere edilememesi durumunda acil elektriksel kardiyoversiyon yapılması önerilmektedir.<sup>[14]</sup> Olgumuzda da yeni gelişen atriyal fibrilasyona bağlı hemodinamik bozukluk var olduğundan, acil elektriksel kardiyoversiyon uyguladık.

Olgumuzda, PF için bildirilen ekokardiyografik görünüm özelliklerinin tümü vardı. Elektriksel kardiyoversiyon sonrası hastada herhangi bir embolik olayın gelişmemesi, PF'nin kapağa sağlam tutunmuş olabileceğini, iyi bir antikoagülasyon ile de tümör üzerinde trombosit ve fibrin toplanmasının engellenmiş olabileceğini düşündürmektedir. Tekrarlanan ekokardiyogramlarda tümör kitlesinde her-

hangi bir değişiklik olmaması bu görüşümüzü desteklemektedir.

Sonuç olarak, yeni başlayan atriyal fibrilasyonlu olgumuzda, PF varlığına rağmen elektriksel kardiyoversiyon sonrasında herhangi bir komplikasyon izlenmemiştir. Ancak, PF'li hastalarda elektriksel kardiyoversiyonun güvenilirliğinin kabul görebilmesi için daha fazla sayıda çalışmaya gerek vardır.

## KAYNAKLAR

1. Edwards FH, Hale D, Cohen A, Thompson L, Pezzella AT, Virmani R. Primary cardiac valve tumors. *Ann Thorac Surg* 1991;52:1127-31.
2. Shub C, Tajik AJ, Seward JB, Edwards WD, Pruitt RD, Orszulak TA, et al. Cardiac papillary fibroelastomas. Two-dimensional echocardiographic recognition. *Mayo Clin Proc* 1981;56:629-33.
3. Reynen K. Frequency of primary tumors of the heart. *Am J Cardiol* 1996;77:107.
4. Kucukoglu S, Arat A, Mutlu H, Okcun B, Bakay C, Oz B, et al. A cardiac papillary fibroelastoma with chordal location. *J Am Soc Echocardiogr* 1999;12:1001-4.
5. Sun JP, Asher CR, Yang XS, Cheng GG, Scalia GM, Massed AG, et al. Clinical and echocardiographic characteristics of papillary fibroelastomas: a retrospective and prospective study in 162 patients. *Circulation* 2001;103:2687-93.
6. Shahian DM, Labib SB, Chang G. Cardiac papillary fibroelastoma. *Ann Thorac Surg* 1995;59:538-41.
7. Brown RD Jr, Khandheria BK, Edwards WD. Cardiac papillary fibroelastoma: a treatable cause of transient ischemic attack and ischemic stroke detected by transesophageal echocardiography. *Mayo Clin Proc* 1995;70:863-8.
8. Zull DN, Diamond M, Beringer D. Angina and sudden death resulting from papillary fibroelastoma of the aortic valve. *Ann Emerg Med* 1985;14:470-3.
9. Yee HC, Nwosu JE, Lii AD, Velasco M, Millman A. Echocardiographic features of papillary fibroelastoma and their consequences and management. *Am J Cardiol* 1997;80:811-4.
10. McFadden PM, Lacy JR. Intracardiac papillary fibroelastoma: an occult cause of embolic neurologic deficit. *Ann Thorac Surg* 1987;43:667-9.
11. Malik MF, Sagar K, Wynsen JC, Kenny D. Evolution of a papillary fibroelastoma. *J Am Soc Echocardiogr* 1998;11:92-4.
12. Lee KS, Topol EJ, Stewart WJ. Atypical presentation of papillary fibroelastoma mimicking multiple vegetations in suspected subacute bacterial endocarditis. *Am Heart J* 1993;125(5 Pt 1):1443-5.
13. Klarich KW, Enriquez-Sarano M, Gura GM, Edwards WD, Tajik AJ, Seward JB. Papillary fibroelastoma:

- echocardiographic characteristics for diagnosis and pathologic correlation. *J Am Coll Cardiol* 1997;30: 784-90.
14. ACC/AHA/ESC guidelines for the management of patients with atrial fibrillation: executive summary. A Report of the American College of Cardiology/American Heart Association Task Force on Practice Guidelines and the European Society of Cardiology Committee for Practice Guidelines and Policy Conferences (Committee to Develop Guidelines for the Management of Patients With Atrial Fibrillation); developed in Collaboration With the North American Society of Pacing and Electrophysiology. *J Am Coll Cardiol* 2001;38:1231-66.