

Soğuk Aglutininli Bir Olguda Sıcak Kalp Cerrahisi

Doç. Dr. Bekir Hayrettin ŞİRİN, Doç. Dr. Ali KESKİN*, Y. Doç. Dr. Ahmet BALTALARLI
Pamukkale Üniversitesi Tıp Fakültesi, Kalp ve Damar Cerrahisi ve, * Dahiliye (Hematoloji) Anabilim Dalları, Denizli

ÖZET

Açık kalp cerrahisi sırasında, düşük ısılarda aktive olmaları nedeniyle, soğuk aglutininler hemoliz veya miyokard hasarı gibi komplikasyonlara yol açabilmektedir. Bu nedenle preoperatif dönemde olgularda soğuk aglutininler saptanması operasyon stratejisinde değişiklikler yapılmasını gerektirebilir. Burada, preoperatif kan testlerinde yüksek termal amplitüdü ve yüksek titrasyonda soğuk aglutininler saptanan bir koroner arter hastalığı olgusu sunulmaktadır. Operasyon, normotermik kardiyopulmoner bypass ve sıcak kan kardiyoplejisi altında uygulanmıştır. Kalp cerrahisi uygulamalarında oldukça seyrek görülen bu duruma ideal yaklaşım tartışmalıdır, ancak sıcak kalp cerrahisinin seçilebilecek en uygun yöntem olduğu kanısı giderek ağırlık kazanmaktadır.

Anahtar kelimeler: Hipotermi, kalp cerrahisi, kardiyopulmoner bypass, soğuk aglutinin

Soğuk aglutinin hastalığı, düşük ısılarda, antikorların aktifleşerek kırmızı kan hücrelerinin aglutinasyonuna yol açmaları ile karakterize nadir görülen otoimmün bir bozukluktur. Bu hastalarda açık kalp operasyonu ve hipotermi, hemaglutinasyonuna yol açabilmesi nedeniyle, hemoliz, miyokard infarktüsü, böbrek yetersizliği ve serebral hasar gibi komplikasyon riskleri taşımaktadır (1,2). Kalp cerrahisi uygulamalarında bu komplikasyonların önlenmesine yönelik bazı yaklaşımlar önerilmiştir. Literatürde, kanda soğuk aglutininlerin konsantrasyonunun azaltılmasına yönelik olarak preoperatif plazma değişimi, intraoperatif total kan değişimi, veya kardiyoplejide başlangıçta sıcak kristalloid kullanımı gibi yöntemler öneren bazı olgu sunumları mevcuttur (3-5). Bir diğer alternatif yaklaşım ise, soğuk aglutininlerin termal amplitüdüne bağlı olarak, operasyonun normotermi veya hafif hipotermi altında gerçekleştirilmesidir.

Kalp cerrahisinde soğuk aglutininli olguların tespiti ve ideal tedavi yaklaşımı, olguların nadir görülme-

leri ve literatürde sınırlı olarak yer almaları nedeniyle henüz belirlenememiştir. Bu sunumda, preoperatif dönemde kanda yüksek titrasyonda ve yüksek termal amplitüdü soğuk aglutininler saptanmış bir olgu tanımlanmaktadır.

OLGU BİLDİRİSİ

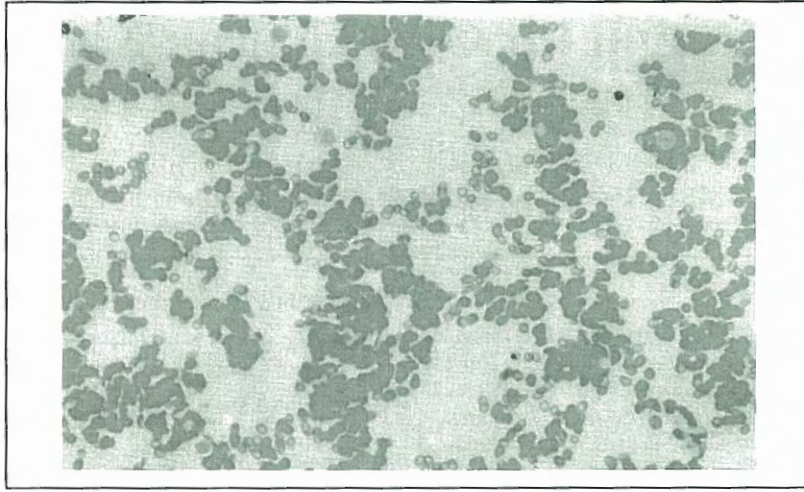
Angina pectoris şikayeti olan 63 yaşındaki erkek olguda kardiyak kateterizasyonda: sol ön inen dal (LAD) proksimalinde, birinci diagonal dalında ve sirkumfleks arter birinci obtus marginal dalı proksimalinde uzun segment darlıkları (%70-75) saptandı, ejeksiyon fraksiyonu %60 olarak izlendi.

Olgunun rutin kan ve idrar testlerinde herhangi bir patolojik bulguya rastlanmadı. Kan gurubu 0 Rh+ olarak tespit edildi. Ancak kan bankasında oda ısısında yapılan uygunluk testleri sırasında olgunun kanında otoaglutinasyon izlendi (Şekil-1). Yapılan antikor saptama testlerinde olgu kanında soğuk-reaktif antikorlar tespit edildi. Kan örneğinin 37 °C'ye ısıtılmasıyla otoaglutinasyonun tamamen çözüldüğü ve ortadan kalktığı izlendi (Şekil-2). Anti-I kan grup özelliği gösteren bu soğuk aglutininlerin titrasyonu 1/1024 (4 °C'de) ve termal amplitüdü 30 °C olarak saptandı. Olguya ilave olarak uygulanan serolojik testlerde (infeksiyöz mononükleaz, sitomegalovirüs, sifiliz, romatik faktör, antinükleer antikor) ve abdominal bilgisayarlı tomografide herhangi bir viral infeksiyon, malignite veya otoimmün hastalık bulgusu izlenmedi. Olguda soğuk aglutininlerin varlığı "idiyopatik" olarak değerlendirildi. Retikülosit sayısı %2.1 olarak saptandı, plazma bilirubinleri, LDH ve SGOT normal sınırlardaydı. Olguda, operasyonun sistemik normotermi ve sıcak kan kardiyoplejisi altında gerçekleştirilmesine karar verildi.

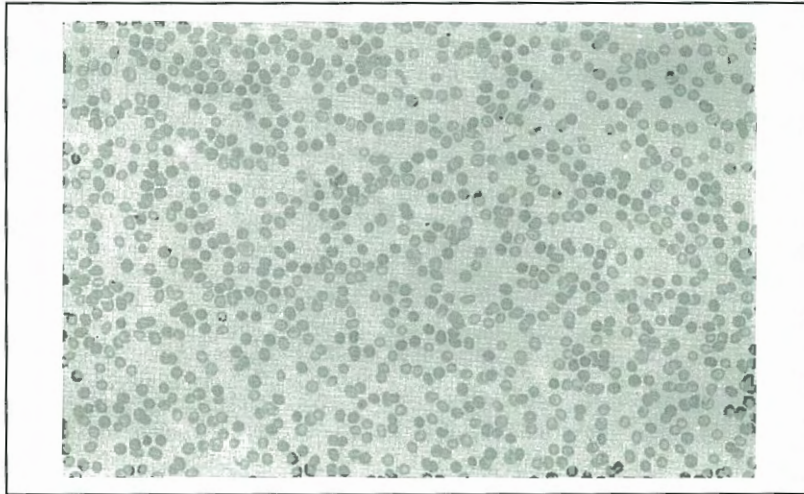
Operasyon: Mediyan sternotomi ile two-stage venöz kanül ve arteriyel kanül yerleştirildi. Prime volümün ısıtılması ertesinde kardiyopulmoner bypas 37 °C'de başlatıldı. Operasyon sırasında dokuların ve kanın, soğuk aglutininlerin aktif olduğu ısılara maruz kalmamasına özen gösterildi. Ameliyathane ısı 30 °C'nin üzerinde tutuldu, anestezi ajanlar, topikal irrigasyon sıvıları ve tüm intravenöz sıvılar ısıtılarak verildi. Hematokrit seviyesi %25-30 arasında tutuldu ve 60 mmHg'nin altında sistemik hipertansiyona izin verilmedi.

Kardiyoplejide intermittant antegrad sıcak kan kardiyoplejisi kullanıldı. Kardiyoplejik solüsyon, oksijenatörden alınan oksijenlenmiş kana 1:4 oranında kristalloid kardiyoplejik solüsyon (Plegisol, Abbott, North Chicago, USA)

Alındığı tarih: 20 Ocak 2000, revizyon 27 Haziran 2000
Yazışma adresi: Dr. B. Hayrettin Şirin, Pamukkale Üniversitesi Hastanesi, Kalp-Damar Cerrahisi Kliniği, Doktorlar cad., Denizli
Tlf: (0258) 241 0037 - (0532) 253 0065 Faks: (0258) 213 2016



Şekil 1. Hasta kanında oda ısısında in vitro soğuk hemagglütinasyon (x 100)



Şekil 2. Kanın 37 °C'ye ısıtılmasıyla izlenen in vitro dispersiyon (x 100)

ve istenen miktarda potasyum klorid eklenmesiyle elde edildi.

Diagonal ve obtus marginal arter için safen ven, LAD için sol internal torasik arter (ITA) kullanıldı. Proksimal anastomozlar yan-klemp uygulanarak gerçekleştirildi. Bu sırada ortaya çıkan ITA-LAD anastomozundaki yırtılma ve kanama nedeniyle tekrar kros-klemp konulmasına ve kardiyoplejiye gereksinim duyuldu ve bu anastomoz yeniden yapıldı. Olguda toplam kros-klemp zamanı 95 dakika olarak gerçekleşti, kalp spontan çalıştı, desteksiz olarak kardiyopulmoner baypastan çıkıldı. Operasyon sırasında in vivo hemoliz veya otoagglütinasyon bulgusu tespit edilmedi.

Olgunun postoperatif seyrinde herhangi bir komplikasyon izlenmedi. Enzimatik ya da ekokardiyografik izlemlerinde miyokardiyal hasar bulgusuna rastlanmadı. Retikülosit sayımı %1.8 olarak saptandı, plazma bilirubinleri ve LDH'da anlamlı bir artış görülmedi. Olgu postoperatif 9. gün şifa ile taburcu edildi.

TARTIŞMA

Soğuk aglütininer kırmızı kan hücrelerine yönelik, genellikle IgM gurubu antikorlardır ve tamamen sağlıklı insanlarda da bulunabilirler⁽⁶⁾. Bunların klinik önemi, titrasyonlarına ve termal amplitüdlere (antikorların aktif olmaya devam ettiği en yüksek ısı) bağlı olarak ortaya çıkar⁽⁶⁾. Soğuk aglütininerin termal amplitüdleri genellikle 25 °C'nin altındadır ve nadir olarak 30 °C'nin üstünde izlenir. Düşük termal amplitüdü ve düşük titrasyonda soğuk aglütinilere sahip olgular tamamen asemptomatik olabilirler⁽⁶⁾. Bununla birlikte bu olguların düşük ısılara maruz kalması halinde hemolitik anemi veya akrosiyanoz, livedo retikularis, deri ülserleri gibi periferik damar tıkanıklığı bulguları sergiledikleri bildirilmiştir^(1,5). Bu bulgular soğuk aglütinin hastalığı olasılığıyla il-

gili olarak hekimi uyarıcı bulgulardır. Semptomatik olguların genellikle yüksek titrasyonda ve yüksek termal amplitüdümlü antikorlar taşımalarına karşın, sunulan olguda olduğu gibi, yüksek titrasyonda ve yüksek termal amplitüdümlü antikorlara sahip bir olgu tamamen asemptomatik olabilmektedir (1). Bu saptama, sistemik veya lokal hipotermi uygulamalarının rutin olarak kullanıldığı kalp cerrahisi olgularında, preoperatif dönemde soğuk aglutininin saptama testlerinin yaygınlaştırılması ve rutin hale getirilmesi fikrini desteklemektedir (1).

Soğuk aglutininin hastalığı lenfoproliferatif, otoimmün bozukluklara veya bir infeksiyon hastalığına eşlik edebilmektedir (7,8). Bu nedenle soğuk aglutininli olgularda preoperatif araştırmalara, ilgili testlerin de ilave edilmesi yerinde bir yaklaşımdır. İdiyopatik form, en sık olarak, 50 yaş üstü olgularda izlenmektedir (9).

Kalp cerrahisi gerektiren soğuk aglutininli olgularda ideal yaklaşım protokolü halen tartışmalıdır. Hipotermik kardiyopulmoner bypas ve soğuk kardiyopleji uygulanan olgularda hemolitik reaksiyon veya intravasküler hemagglütinasyon ile ilgili komplikasyonlar bildirilmiştir (2,3,5,10). Lee ve arkadaşlarının önerdiği intraoperatif total kan değişimi yöntemi (total wash-out method) masif transfüzyon ile ilgili bazı dezavantajlar içermektedir (4). Antikor konsantrasyonunun azaltılması amacıyla uygulanan preoperatif plazma değişimi, hemodinamik yan etkilerine rağmen bir dönem tercih edilen yöntem olmuştur (11). Antikoron saptanan termal amplitüdüne bağlı olarak sistemik normotermi veya hafif hipotermi uygulaması ise bir diğer alternatif yaklaşımdır (1).

Bu olgularda, miyokard korunmasında kristalloid veya kan kardiyoplejisinin standart uygulamalardan daha yüksek sıcaklıkta kullanılması en sık izlenen yaklaşım olmuştur (1). Koroner cerrahide ise, intermittant kros klemp ve ventriküler fibrilasyon uygulaması bir diğer alternatif yöntem olarak bildirilmiştir (1). Uygun vakalarda atan kalpte koroner baypas yapılması da oldukça değerli bir yöntem olabilir.

Kanımızca soğuk aglutininli olgularda standart hipotermi uygulamaları sakıncalıdır ve operasyon planında bazı değişiklikler yapılması gereklidir. Agarwal ve arkadaşlarının yaptığı derlemede 1969-1995 arasında literatürde yer alan ve yukarıda bahsedilen çeşitli yöntemlerle opere edilen 50 olgu sunulmuş ve

yüksek titrasyonda yüksek termal amplitüdümlü soğuk aglutininler taşıyan olgularda sıcak kalp cerrahisi önerilmiştir (1). Burada sunulan olgu, literatürde yer alan olgular arasında, en yüksek titrasyonda ve yüksek termal amplitüdümlü antikorlara sahip olgulardan birisidir. Bu tür olgularda normotermik operasyon ve sıcak kan kardiyoplejisi, hipotermi nedeniyle antikorların aktifleşmesi riskini tamamen ortadan kaldırmaktadır (1). İlave olarak, kanımızca sıcak kan kardiyoplejisi, sunulan olguda da izlendiği gibi uzun kros klemp uygulamalarında bile kabul edilebilir sınırlarda miyokard korunması sağlamaktadır. Bu olgularda operasyon odasının ve tüm intravenöz ajanların ısıtılması gibi özel önlemler de ihmal edilmemelidir.

KAYNAKLAR

1. Agarwal SK, Ghosh PK, Gupta D: Cardiac surgery and cold-reactive proteins. *Ann Thorac Surg* 1995; 60:1143-50
2. Izzat MB, Rajesh PB, Smith GH: Use of retrograde cold crystalloid cardioplegia in a patient with unexpected cold agglutination. *Ann Thorac Surg* 1993; 56:1395-7
3. Klein HG, Faltz LL, McIntosh CL, Appelbaum FR, Deisseroth AB, Holland PV: Surgical hypothermia in a patient with a cold agglutinin: management by plasma exchange. *Transfusion* 1980; 20:354-7
4. Lee MC, Chang CH, Heish MJ: Use of total wash-out method in an open heart operation. *Ann Thorac Surg* 1989; 47:57-8
5. Shahian DM, Wallach SR, Bern MM: Open heart surgery in patients with cold-reactive proteins. *Surg Clin North Am* 1985; 65:315-22
6. Foerster J: Autoimmune hemolytic anemias. In Lee GR, Bithell TC, Foerster J, Athens JW, Lukens JN, eds. *Wintrobe's Clinical Haematology*. Philadelphia: Lee & Febiger, 1993:1170-96
7. Pruzanski W, Shumak KH: Biologic activity of cold reactive-reacting autoantibodies. II. *N Engl J Med* 1977; 297:583-9
8. Crisp D, Pruzanski W: B-cell neoplasms with homogeneous cold-reacting antibodies (cold agglutinins). *Am J Med* 1982; 72:915-22
9. Foerster J: Autoimmune hemolytic anemias. In Lee GR, Bithell TC, Foerster J, Athens JW, Lukens JN, eds. *Wintrobe's clinical haematology*. Philadelphia: Lee & Febiger, 1993:2284-96
10. Dake SB, Johnston MFM, Brueggeman P, Barner HB: Detection of cold hemagglutination in a blood cardioplegia unit before systemic cooling of a patient with unsuspected cold agglutinin disease. *Ann Thorac Surg* 1989; 47:914-5
11. Paccagnella A, Simini G, Nieri A, Da Col U, Frugoni C, Valfre C: Cardiopulmonary bypass and cold agglutinin (letter). *J Thorac Cardiovasc Surg* 1988; 95:543