

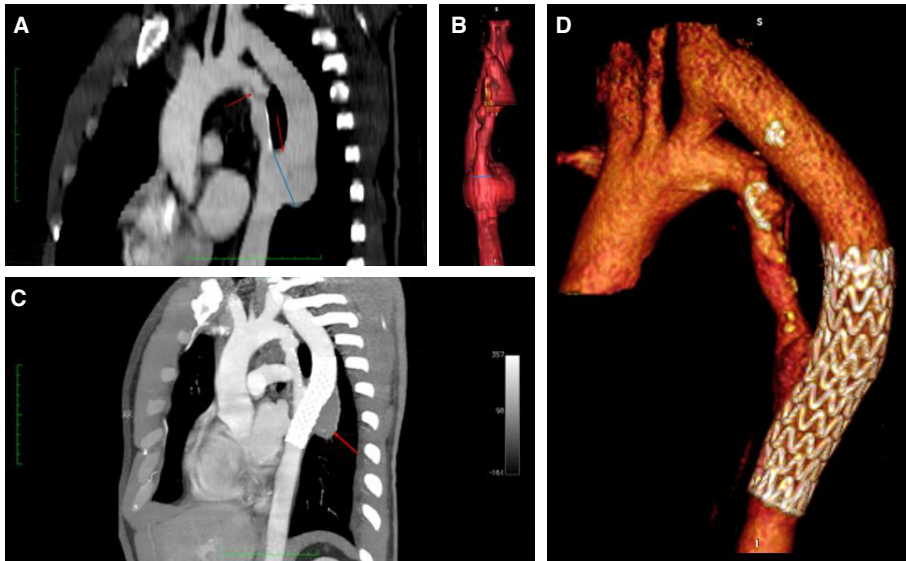
Case images

Olgu görüntüsü

Aort koarktasyonu için yapılan sol subklaviyen-inen aorta baypas greftinde gelişen uç diseksiyon ve anevrizmanın endovasküler greft stent ile başarılı tedavisi

*Successful endovascular graft stent to edge dissection and aneurysm on the descending aorta after a previous left subclavian-to-descending aortic bypass for coarctation of the aorta*ID Hakan Fotbolcu¹ID Erhan Kaya²ID Ömer Işık²ID Cevat Yakut²¹Department of Cardiology,
Pendik Hospital,
İstanbul, Turkey²Department of Cardiovascular
Surgery, Pendik Hospital,
İstanbul, Turkey

Otuz sekiz yaşında erkek hasta hastanemize kontrol amaçlı başvurdu. Hasta 15 yıl önce aort koarktasyonu için sol subklaviyen arter - inen aort baypas ameliyatı geçirmişti. Toraks bilgisayarlı tomografi (T-BT) ile Dacron greftin inen aortaya anastomoz edildiği bölgede 48 mm'ye ulaşan anevrizma ve diseksiyon saptandı (Video 1*). Diğer diseksiyon hattı sol subklaviyen arter çıkışının hemen distalinde izlendi. İnen aort ve anevrizma kesesi birleşkesinin uzunluğu 16 mm'ye ulaşıyordu. Anevrizma kesesine kendiliğinden genişleyebilir greft stenti (PTFE-Nitinol, Gore-CTAG) (proximal: 26 mm, distal: 21 mm, uzunluk: 100 mm) inen aortadan Dacron greft içine doğru yerleştirilerek tedaviye karar verildi. İşlem sonrası yapılan aortagrafide endovasküler kaçak ya da greft stente bası saptanmadı. Bir hafta sonra çekilen T-BT'de, anevrizma kesesinin tamamen tromboze olduğu ve greft stente nativ aortanın bası yapmadığı tespit edildi (Şekil A-D, Video 2*). Üst diseksiyon hattında bir değişiklik olmadığı için, bu hattı tıbbi tedavi ile izlem kararı verildi. Nativ aorta ile anevrizma kesesi birleşke uzunluğu greft stent çapından daha küçük ise aortik istmusu plak ile tıkamaya gerek kalmadan tek evreli endovasküler greft stent işlemi başarılı bir şekilde yapılabilir.



Şekil- Şekiller tanı ve tedavi süreçlerinden kesitler sunmaktadır. (A) Kırmızı oklar: Diseksiyon hatları, mavi çizgi: anevrizma çapı. (B) Mavi çizgi: birleşke uzunluğu. (C) Kırmızı ok: Anevrizma kesesinin trombozu. (D) İşlem sonrası görünüm.

*Bu sunumla ilişkili ek video dosyaları derginin çevrimiçi versiyonunda bulunabilir.