



Dijital Substraksiyon Anjiyografi Sonrası Subaraknoid Kanamayı Taklit Eden Baş Ağrısı: Bir Olgu Sunumu

Headache-like Subarachnoid Hemorrhage After Digital Subtraction Angiography: A Case Report

● Fethah Eren¹, ● Ahmet Hakan Ekmekçi¹, ● Hakan Karabağlı², ● Şerefur Öztürk¹

¹Selçuk Üniversitesi Tıp Fakültesi, Nöroloji Anabilim Dalı, Konya, Türkiye

²Selçuk Üniversitesi Tıp Fakültesi, Nöroşirürji Anabilim Dalı, Konya, Türkiye

Öz

Subaraknoid kanama (SAK) akut başlangıçlı, ani ve şiddetli baş ağrısı ile ortaya çıkan klinik bir durumdur. Baş ağrısına ek olarak ciddi bulantı, kusma, baş dönmesi, konfüzyon, ajitasyon, fokal nörolojik defisitler ve kan basıncı yüksekliği görülebilir. Kanamadan 6-24 saat sonra meningeal irritasyon bulguları bu klinik duruma eklenebilir. Dijital substraksiyon anjiyografi (DSA) diğer görüntüleme tetkiklerine ek olarak, vasküler anormalliklerin tanısı amacıyla, cerrahi veya endovasküler tedavi planlaması için kullanılmaktadır. İşlem sonrası nörolojik komplikasyon sıklığı %0,2 ile %4,5 arasındadır. Ortalama %50 hastada ise DSA işlemi sonrası baş ağrısı olabilmektedir. Özellikle kadın hastalarda bu oran daha fazladır. Ağrılar sıklıkla migren, gerilim veya postoperatif atipik baş ağrıları sınıfına dahil edilebilir. DSA sonrası şiddetli baş ağrısı görülme sıklığı azdır. Bu nedenle işlem sonrası şiddetli baş ağrılarında öncelikle damar duvarı rüptürü düşünülmelidir. Diğer tüm sekonder nedenler dışlandıktan sonra, DSA sonrası SAK benzeri baş ağrılarının görülebileceği de akılda tutulmalıdır.

Anahtar Kelimeler: Baş ağrısı, subaraknoid kanama, dijital substraksiyon anjiyografi

Abstract

Subarachnoid hemorrhage (SAH) is a clinical condition with acute-onset, sudden, and severe headache. In addition to headache, severe nausea, vomiting, dizziness, confusion, agitation, focal neurologic deficits, and hypertension can be detected. Findings of meningeal irritation may accompany to these clinical features, 6-24 hours after the hemorrhage. Digital subtraction angiography (DSA) is used for surgical or endovascular treatment planning in order to identify vascular abnormalities, in addition to other imaging studies. After DSA, the frequency of all neurologic complications is between 0.2% and 4.5%. Headache may occur after DSA in an average 50% of patients. This rate is especially higher in female patients. Headache types are usually classified as migraine, tension or postoperative atypical headaches. The incidence of severe headache after DSA is low. Vascular wall rupture should be considered first in severe headache after the procedure. It should also be kept in mind that after all other secondary causes are excluded; SAH-like headaches after DSA can be detected.

Keywords: Headache, subarachnoid hemorrhage, digital subtraction angiography

Giriş

Beyinde subaraknoid mesafe içerisine genellikle arteriyel, nadiren de venöz nedenlere bağlı olarak meydana gelen kanamaya subaraknoid kanama (SAK) denilmektedir. Bu kanamalar travma, anevrizma, vasküler malformasyonlar, kanama bozuklukları, beyin tümörleri, antikoagülan tedavi komplikasyonu olarak meydana gelebilmekte, olguların %20'sinde ise herhangi bir neden bulunamamaktadır (1,2).

SAK'lar genellikle akut başlangıçlıdır ve hastaların büyük bir kısmı ani gelişen ve şiddetli baş ağrısı ile başvururlar. Başlıca

septomları; baş ağrısı, kusma, baş dönmesi, konfüzyon, fokal nörolojik defisitler ve hafıza bozukluğudur. Kanamadan 6-24 saat sonra meningeal irritasyon bulgularından "Kernig ve Brudzinski" bulguları gelişebilir (3). Klinik olarak SAK düşünülen olgularda, kanamanın objektif olarak kanıtlanması ve kanama yerinin belirlenmesi, SAK sonrası gelişebilecek parankimal kanama, iskemi, hidrosefali gibi komplikasyonların engellenmesi ve erken tedavisi için önemlidir (4).

Dijital substraksiyon anjiyografi (DSA) diğer görüntüleme tetkiklerine ek olarak vasküler anormalliklerin tanısı, cerrahi veya endovasküler tedavi planlaması için kullanılmaktadır ve

Yazışma Adresi/Address for Correspondence: Dr. Fethah Eren, Selçuk Üniversitesi Tıp Fakültesi, Nöroloji Anabilim Dalı, Konya, Türkiye

Tel.: +90 332 224 40 07 E-posta: dreren42@hotmail.com ORCID ID: orcid.org/0000-0001-6834-0827

Geliş Tarihi/Received: 21.06.2016 **Kabul Tarihi/Accepted:** 11.05.2017

©Telif Hakkı 2018 Türk Nöroloji Derneği

Türk Nöroloji Dergisi, Galenos Yayınevi tarafından basılmıştır.

anevrizmanın görüntülenmesinde altın standarttır. Anjiyografi ile anevrizmanın varlığı, birden fazla ise sayısı, genişliği, anevrizma duvarının şekli, yönü ve diğer vasküler yapılar ile olan ilişkisi değerlendirilebilir (5,6,7). Güvenli şartlar altında yapılsa da halen nörolojik komplikasyon oranı %2-3 düzeyindedir. DSA sonrası hastaların %50'sinde baş ağrısı görülebilmekte olup bunların %43'ünde migren tipi baş ağrısı saptanmıştır (8). Olgularda sekonder baş ağrıları görülebilse de literatür taramasında SAK benzeri baş ağrısı çok nadir olarak tanımlanmıştır.

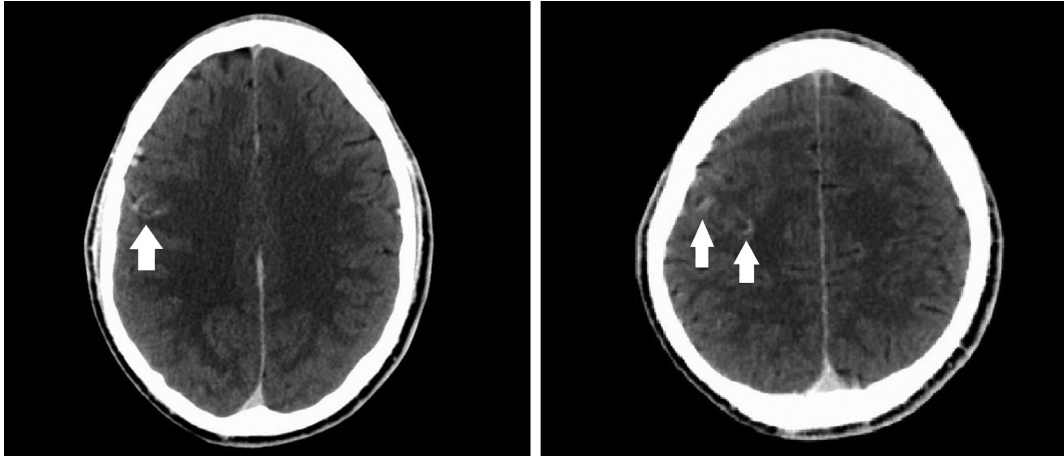
Olgu Sunumu

Otuz yaşında erkek hasta 1 aydır, haftada 2 kez olan, ortalama 48-72 saat süren geçici bilinç bulanıklığı şikayeti ile başvurdu. Özgeçmişinde travma, enfeksiyon, stres faktörü, ilaç ve alkol kullanımı, sistemik hastalık öyküsü yoktu. Nörolojik muayenesinde direkt ve endirekt ışık refleksi normal olarak alınabiliyordu, göz hareketleri tüm yönlerde normaldi, fasiyal asimetri gözlenmedi. Uvula orta hatta, öğürme refleksi iki taraflı alınabiliyordu. Dilde atrofi yoktu ve dil hareketleri ağız içi ve ağız dışında normaldi. Derin tendon refleksleri normoaktif, kas gücü tamdı ve patolojik refleks saptanmadı. Elektroensefalogramda fokal

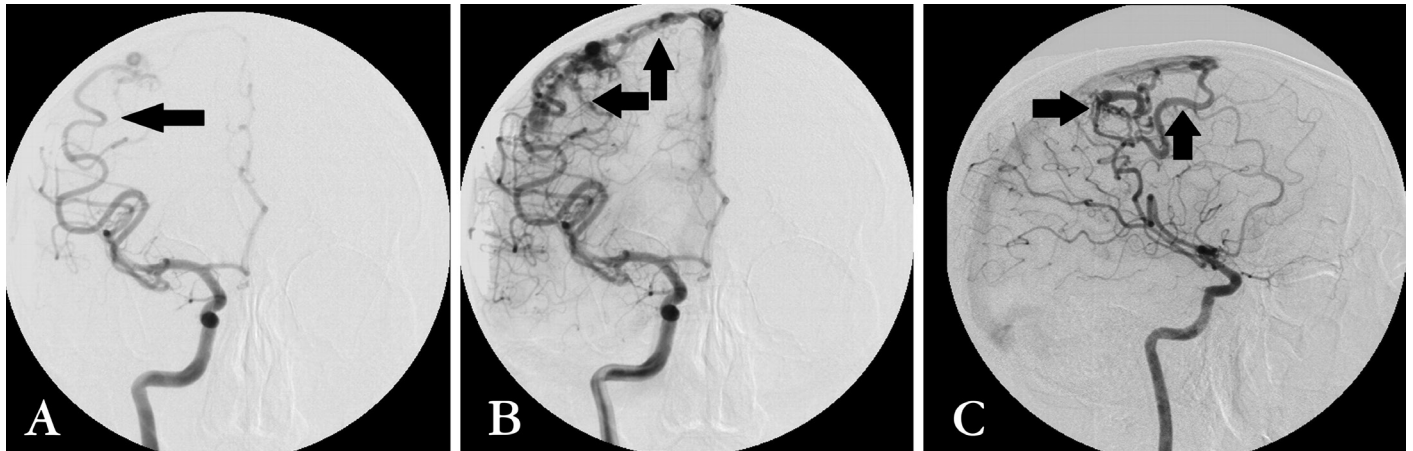
asimetri ve epileptiform bozukluk izlenmedi. Bilgisayarlı beyin tomografisi (BBT) ve kraniyal manyetik rezonans görüntüleme (MRG) anormallik saptanmadı. Hastada vasküler bir patolojiyi dışlamak için DSA yapıldı. DSA sonrası ilk saatlerde ajitasyon, bilinç bulanıklığı ve baş ağrısı başladı. Nörolojik muayenesinde bilinci letarjik olup kooperasyon kurulamadı ve 4+ ense sertliği tespit edildi. Vital bulgularından ateşi 38,9 °C, kan basıncı ise 190/110 mmHg idi.

Başlangıçta bu tablo DSA'ya bağlı vasküler bir komplikasyon olarak düşünüldü ve BBT'de sağ parietal bölgede SAK görüntüsünü taklit eden, kontrast madde görünümü izlendi (Şekil 1). Diffüzyon ağırlıklı MRG'de akut diffüzyon kısıtlanması saptanmadı. Serebral anjiyografi görüntülenmesinde sağ frontoparietal alanda vertekse yakın ekstraserebral mesafedeki tortiozite saptanan vasküler yapılar, arteriovenöz malformasyon (AVM) veya arteriovenöz fistül (AVF) ile uyumlu olarak değerlendirildi (Şekil 2).

Laboratuvar incelemelerinde, tam kan sayımında lökosit 12,100/mm³, hemoglobin 14,5 g/dL, trombosit 261.000 K/uL bulundu. Rutin kan biyokimya bakışında açlık kan şekeri, üre, karaciğer fonksiyon testleri, böbrek fonksiyon testleri, lipid, kreatinin fosfokinaz, elektrolitler normal düzeyde idi.



Şekil 1. Aksiyal bilgisayarlı beyin tomografi: Sağ parietal bölgede subarahnoid kanama görüntüsünü taklit eden kontrast madde tutulumu



Şekil 2. Dijital subtraksiyon anjiyografi: A) Anteroposterior erken faz, B) Anteroposterior geç faz, C) Lateral geç faz: Sağ frontoparietalde, orta serebral arter ile superior sagittal sinüs arası fistül ve malformasyon

Yapılan lomber ponksiyon incelemesinde beyin omurilik sıvısı (BOS) berrak, BOS glukoza 107 mg/dL (40-70), BOS klor 108 mmol/L (118-132), Gram boyaması ve santral enfektif polimeraz zincir reaksiyonu incelemesi normal olarak belirlendi. Enfeksiyon hastalıkları kliniği ile beraber tekrar değerlendirilen hastada santral veya sistemik bir enfeksiyon saptanmadı.

Hastanın mevcut klinik durumu DSA sonrası kontrast madde ile ilişkili SAK kliniğini taklit eden baş ağrısı olarak değerlendirildi. Hastaya 1 mg/kg/gün dozunda prednizolon ve anksiyolitik tedavi ile sıvı replasmanı yapıldı. Üçüncü günde hastanın klinik durumunda ve ense sertliğinde düzelme başladı. Steroid tedavisi azaltılarak kesildi ve 7. gün sonunda semptomsuz olarak taburcu edildi.

On beş gün sonra poliklinikte tekrar değerlendirilen hastanın klinik durumunun daha iyi olduğu, günlük yaşamını eskisi gibi normal olarak idame ettirebildiği öğrenildi. Tekrar çekilen BBT'de sağ parietal bölgedeki SAK görünümünü taklit eden hiperdens alanın kaybolduğu izlendi. Hastaya endovasküler embolizasyon yapıldı. Operasyon sonrası ikinci ayda şikayetlerinin düzelmiş olduğu öğrenildi. Daha önceki şikayetlerinin AVM ve AVF'ye bağlı olabileceği düşünüldü.

Tartışma

DSA sonrası nörolojik komplikasyonlar özellikle kontrast maddeden kaynaklanan direkt etkilere, aterosklerotik değişikliklere bağlı embolilere ya da yapılan işlemin teknik özelliklerine bağlı olarak meydana gelmektedir. İki bin iki yüz yirmi dört iskemik inme hastası üzerinde yapılan bir çalışmada %4 hastada nörolojik komplikasyon geliştiği gözlenmiştir. Bu komplikasyonların %3'ünün geçici olduğu, %0,06'sının mortal olduğu belirlenmiştir. Yapılan bir diğer çalışmada DSA sonrası nörolojik defisit gelişme ihtimalinin %2-3 düzeylerinde olduğu görülmüştür (9,10). Nörolojik defisitinin %1,3'ü ilk 24 saatte meydana gelmektedir. Yüzde 0,1'den azı ise bir haftadan sonra meydana gelmektedir (11). Genellikle tüm nörolojik defisitler 50 yaşın üzerinde, daha önceden geçici veya kalıcı iskemik atak öyküsü olan hastalarda görülmüştür. Genç hastalarda nadiren görülür (12). Genç hastalardaki DSA sonrası oluşan nörolojik defisitlerde daha çok yapılan girişimsel işlemin teknik komplikasyonları araştırılmalıdır.

Serebral anjiyografi yapılan 2924 hasta üzerinde yapılan bir çalışmada 36 hastada klinik komplikasyon saptanmıştır. On iki hastada serebral kanama ve/veya SAK izlenmiştir. On hastada geçici nörolojik defisit, bir hastada ise kontrast madde reaksiyonu saptanmıştır. Ayrıca on hastada işlem sırasında karotis veya vertebral arter diseksiyonu olduğu görülmüştür. Bu hastaların yalnızca birinde tedaviye cevapsız, şiddetli baş ağrısı saptanmıştır (13). İşlem sonrası şiddetli ve medikal tedaviye iyi cevap vermeyen olgular nadirdir. Bu nedenle bu tip baş ağrılarında sekonder nedenlerin araştırılması önemlidir.

DSA sonrası baş ağrısı ise yaygın bir durumdur. DSA işleminden ortalama 24 saat sonra hastaların %35,4'ünde baş ağrısı görülmekte olup bu hastaların büyük çoğunluğu kadındır (14). Yapılan prospektif değerlendirmelerde bu ağrılarının genellikle benign karakterde olduğu belirlenmiştir (15). DSA işlemi sonrası sıklıkla migren tipi baş ağrısı, gerilim tipi baş ağrısı ve postoperatif atipik baş ağrıları görülmektedir. Baş ağrıları özellikle özgeçmişinde

diabetes mellitus ve serebrovasküler hastalık olan olgularda görülmektedir. İşlem sonrası oluşan bu tip baş ağrılarında öncelikle sekonder tüm nedenler titizlikle araştırılmalıdır (16). Sonrasında kan basıncı, vücut ısısı ve kan şekeri değerlendirilmelidir. Bu ağrılar intavenöz mayi, antiemetik, analjezik, anti-enflamatuvar, lokal ya da genel anestezi ile tedavi edilebilmektedir. Biz de bu olguda hidrasyon, steroid ve essitalopram tedavisi ile iyi klinik düzelme sağlayabildik. Bu tedaviler ile kontrast maddenin lokal irritasyonun azaldığı ve baş ağrısının ve ense sertliğinin azaldığını düşündük.

Sekonder baş ağrıları ise daha çok DSA işleminin teknik komplikasyonuna ve kontrast madde reaksiyonuna bağlı olarak meydana gelmektedir. Olgularda damar duvar bütünlüğünün bozulmasına bağlı SAK nadir de olsa görülebilmektedir. SAK benzeri baş ağrıları daha nadir olup ayırıcı tanı açısından önem arz etmektedir. Bazı olgularda ise diseksiyon ya da vasküler malformasyonlardan kaynaklı kontrast madde sızıntısı da SAK ile karışabilmektedir (13). Olgumuzda ise anjiyografi sonrası 3. saatte baş ağrısı, kan basıncı yükseliği, ajitasyon, ateş yükseliği ve ense sertliği meydana gelmiştir. Bu durum öncelikli olarak yapılan girişimsel işlemin komplikasyonu olarak düşünülmüştür. Yapılan klinik muayene sonucunda SAK olabileceği öngörülmesine rağmen BOS bulguları ve nöro-radyolojik görünüm bu tabloyu desteklememiştir.

Sonuç olarak, DSA işlemi sonrasında sık baş ağrısı görülebildiği ve bu hastaların sıklıkla kadın olduğu belirlenmiştir. DSA işlemi sonrası, kontrast madde etkisi ile SAK benzeri klinik tablo oluşabilir ve primer tabloyu daha da komplike yapabilir. İşlem sonrası tüm klinik özellikleri ile SAK'yı taklit eden baş ağrısı ise oldukça nadirdir. İntravenöz kontrast madde kullanılan olgularda serebral vasküler anomali olması durumunda SAK benzeri hiperdens görünümün olabileceği de unutulmamalıdır.

Etik

Hasta Onayı: Çalışmamıza dahil edilen hastadan bilgilendirilmiş onam formu alınmıştır.

Hakem Değerlendirmesi: Editörler kurulu dışında olan kişiler tarafından değerlendirilmiştir.

Yazarlık Katkıları

Cerrahi ve Medikal Uygulama: F.E., Ş.Ö., Konsept: F.E., Dizayn: F.E., Ş.Ö., A.H.E., Veri Toplama veya İşleme: F.E., H.K., A.H.E., Analiz veya Yorumlama: F.E., Ş.Ö., H.K., Literatür Arama: F.E., A.H.E., Yazan: F.E.

Çıkar Çatışması: Yazarlar bu makale ile ilgili olarak herhangi bir çıkar çatışması bildirmemiştir.

Finansal Destek: Çalışmamız için hiçbir kurum ya da kişiden finansal destek alınmamıştır.

Kaynaklar

- Ozdemir M, Kahilogulları, Comert A, Caglar YS, Elhan A, Sılav G, Ugur HC. Processus clinoides anterior ve posterior arası köprüleşme ve foramen caroticoclinoidale: anatomik çalışma. Ankara Üniversitesi Tıp Fakültesi Mecmuası 2006;59:175-178.
- Yasargil MG, Fox JL. The microsurgical approach to intracranial aneurysms. Surg Neurol 1975;3:7-14.
- McDonald RL, Weir B. Perioperative Management of Subarachnoid Hemorrhage. Youmans Fifth edition, Vol II, Philadelphia, Elsevier 1996;1813-1838.

4. Black McL P. Hydrocephalus and vasospasm after subarachnoid hemorrhage. *Neurosurgery* 1986;18:12-16.
5. Turkvatan A, Kelahmet E, Olcer T. İnternal karotid arter pseudoanevrizmasında radyolojik bulgular. *Ankara Üniversitesi Tıp Fakültesi Mecmuası* 2003;56:193-196.
6. Wintermark M, Uske A, Chalaron M, Regli L, Maeder P, Meuli R, Schnyder P, Binaghi S. Multislice computerized tomography angiography in the evaluation of intracranial aneurysms: a comparison with intraarterial digital subtraction angiography. *J Neurosurg* 2003;98:828-836.
7. Uysal E, Yanbuloğlu B, Ertürk M, Kiliç BM, Başak M. Spiral CT angiography in diagnosis of cerebral aneurysms of cases with acute subarachnoid hemorrhage. *Diagn Interv Radiol* 2005;11:77-82.
8. Shuaib A, Hachinski VC. Migraine and the risks from angiography. *Arch Neurol* 1988;45:911-912.
9. Pryor JC, Setton A, Nelson PK, Berenstein A. Complications of diagnostic cerebral angiography and tips on avoidance. *Neuroimaging Clin N Am* 1996;6:751-758.
10. Hankey GJ, Warlow CP, Sellar RJ. Cerebral angiographic risk in mild cerebrovascular disease. *Stroke* 1990;21:209-222.
11. Dion JE, Gates PC, Fox AJ, Barnett HJ, Blom RJ. Clinical events following neuroangiography: a prospective study. *Stroke* 1987;18:997-1004.
12. Earnest F, Forbes G, Sandok BA, Piepgras DG, Faust RJ, Ilstrup DM, Arndt LJ. Complications of cerebral angiography: prospective assessment of risk. *AJR Am J Roentgenol* 1984;142:247-253.
13. Dawkins AA, Evans AL, Wattam J, Romanowski CA, Connolly DJ, Hodgson TJ, Coley SC. Complications of cerebral angiography: a prospective analysis of 2,924 consecutive procedures. *Neuroradiology* 2007;49:753-759.
14. Ramadan NM, Gilkey SJ, Mitchell M, Sawaya KL, Mitsias P. Postangiography headache. *Headache* 1995;35:21-24.
15. Willinsky RA, Taylor SM, TerBrugge K, Farb RI, Tomlinson G, Montanera W. Neurologic complications of cerebral angiography: prospective analysis of 2,899 procedures and review of the literature. *Radiology* 2003;227:522-528.
16. Kwon MA, Hong CK, Joo JY, Kim YB, Chung J. Headache After Cerebral Angiography: Frequency, Predisposing Factors, and Predictors of Recovery. *J Neuroimaging* 2016;26:89-94.