



## Malın Melanomu Olguda Beyin Metastazı: Melanotik Patern *Brain Metastasis in a Patient with Malignant Melanoma: Melanotic Pattern*

Özge Arıcı Düz<sup>1</sup>, Nesrin Helvacı Yılmaz<sup>1</sup>, Erkingül Birday<sup>1</sup>, Gülhan Akan<sup>2</sup>, Ahmet Bilici<sup>3</sup>

<sup>1</sup>İstanbul Medipol Üniversitesi Tıp Fakültesi, Nöroloji Anabilim Dalı, İstanbul, Türkiye

<sup>2</sup>İstanbul Medipol Üniversitesi Tıp Fakültesi, Radyoloji Anabilim Dalı, İstanbul, Türkiye

<sup>3</sup>İstanbul Medipol Üniversitesi Tıp Fakültesi, Dahiliye Anabilim Dalı, İstanbul, Türkiye

**Anahtar Kelimeler:** Malign melanom, manyetik rezonans görüntüleme, beyin  
**Keywords:** Malignant melanoma, magnetic resonance imaging, brain

### Sayın Editör,

Altı yıldır malign melanom (MM) nedeni ile takip edilen 58 yaşında erkek hasta baş ağrısı ve dengesizlik şikayetleri ile nöroloji polikliniğimize başvurdu. Son 3 gündür çok şiddetli olan, zonklayıcı, bulantı ve kusmanın eşlik etmediği, analjezikle tamamen geçmeyen baş ağrısı mevcuttu. Son 2 gündür dengesizlik yakınması da olan hasta eşyaları tutarken ve merdiven çıkarken zorlanmaktaydı. Özgeçmişinde 6 yıl önce geçirilmiş sırt bölgesinde MM operasyonu ve 4 ay önce tespit edilen akciğer metastazı olduğu öğrenildi. Nörolojik muayenesinde sağda daha belirgin olmak üzere papil sınırları silikti ve trunkal ataksisi vardı. Kontrastlı kraniyal manyetik rezonans görüntüleme supra-infratentorial alanda multipl, T1A kesitlerde hiperintens, T2A kesitlerde hipointens, venöz bold sekansta [duyarlılık ağırlıklı görüntüleme (SWI)] duyarlılık artefaktları gösteren MM metastazları saptandı (Şekil 1). Uygulanan radyoterapi sonrası lezyonlarda gerileme olduğu görüldü (Şekil 2).

MM beyin metastazı yapan tümörler içinde üçüncü sıradadır (1). Klinik çalışmalarda MM hastalarının %10-40'ında santral sinir sistemi metastazı saptanırken, otopsi serilerinde bu oran daha yüksektir (hastaların 2/3'ü) (2). MM'nin beyin içine sekonder yayılımının sıklıkla multipl olduğu gözlenmektedir (3). Beyin metastazının yayılımı değişik formlarda görülebilmektedir: En sık görülen üç formu melanotik (T1 ağırlıklı görüntülerde

hiperintens, T2 ağırlıklı görüntülerde hipointens), amelanotik (T1 ağırlıklı görüntülerde izo/hipointens, T2 ağırlıklı görüntülerde izo/hiperintens) ve hemorajiktir (T1 ağırlıklı görüntülerde hipointens, T2 ağırlıklı görüntülerde hiperintens) (4).

Beyin metastazının sık gözlendiği MM hastalarında SWI gibi yeni sekansların kullanılmaya başlanması, MM metastazlarının subtiplerinin belirlenmesine ve tedavi yanıtının değerlendirilmesine belirgin katkı sağlamaktadır.

### Etik

Hasta Onayı: Çalışmamıza dahil edilen tüm hastalardan bilgilendirilmiş onam formu alınmıştır.

Hakem Değerlendirmesi: Editörler kurulu tarafından değerlendirilmiştir.

### Yazarlık Katkıları

Cerrahi ve Medikal Uygulama: Ö.A.D., A.B., Konsept: Ö.A.D., N.H.Y., Dizayn: Ö.A.D., E.B., Veri Toplama veya İşleme: Ö.A.D., Analiz veya Yorumlama: Ö.A.D., G.A., Literatür Arama: Ö.A.D., N.H.Y., Yazan: Ö.A.D.

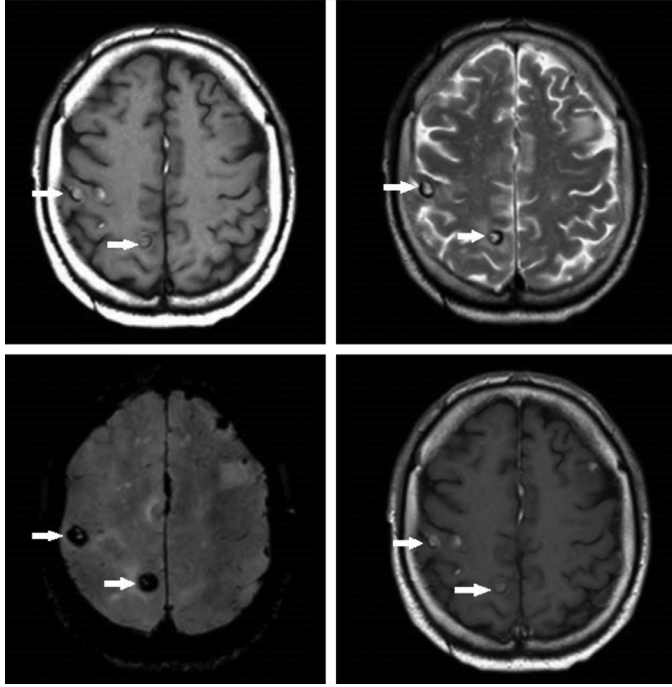
Çıkar Çatışması: Yazarlar bu makale ile ilgili olarak herhangi bir çıkar çatışması bildirmemiştir.

Finansal Destek: Çalışmamız için hiçbir kurum ya da kişiden finansal destek alınmamıştır.

**Yazışma Adresi/Address for Correspondence:** Dr. Özge Arıcı Düz, İstanbul Medipol Üniversitesi Tıp Fakültesi, Nöroloji Anabilim Dalı, İstanbul, Türkiye  
Tel.: +90 505 375 26 80 E-posta: drozge2004@hotmail.com

**Geliş Tarihi/Received:** 08.09.2016 **Kabul Tarihi/Accepted:** 02.10.2016

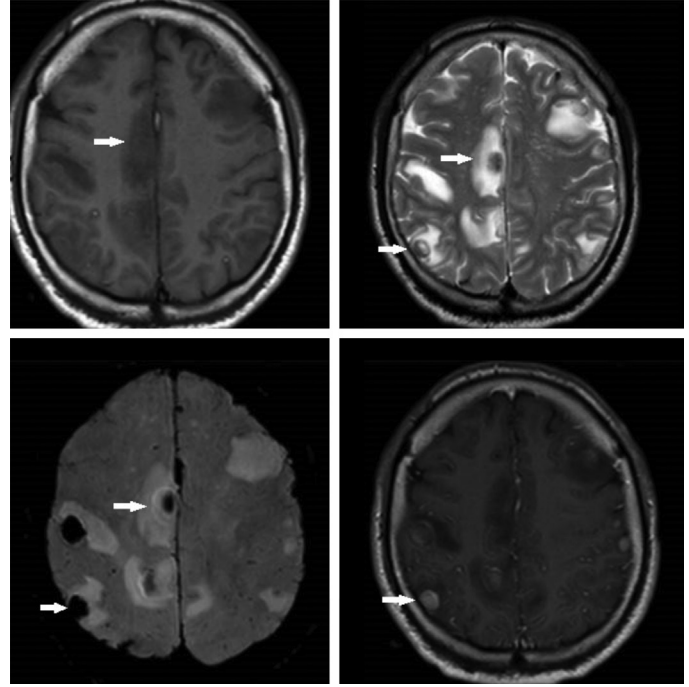
©Telif Hakkı 2017 Türk Nöroloji Derneği  
Türk Nöroloji Dergisi, Galenos Yayınevi tarafından basılmıştır.



**Şekil 1.** Aksiyal T1 ve T2, venöz bold ve kontrastlı T1 ağırlıklı sekanslarda supra-infratentorial alanda, multipl T1A kesitlerde hiperintens, T2A kesitlerde hipointens, venöz bold sekansda duyarlılık artefaktları gösteren malign melanom metastazları

### Kaynaklar

1. Schouten LJ, Rutten J, Huvencers HA, Twijnstra A. Incidence of brain metastases in a cohort of patients with carcinoma of the breast, colon, kidney, and lung and melanoma. *Cancer* 2002 15;94:2698-2705.



**Şekil 2.** Radyoterapi sonrası aksiyal T1 ve T2, venöz bold ve kontrastlı T1 ağırlıklı sekanslarda supra-infratentorial alandaki multipl metastatik lezyonun sayı ve boyutunda gerileme izlendi.

2. Guzel A, Maciaczyk J, Dohmen-Scheufler H, Senturk S, Volk B, Ostertag CB, Nikkiah G. Multiple intracranial melanoma metastases: case report and review of the literature. *J Neurooncol* 2009;93:413-420.
3. Wronski M, Arbit E. Surgical treatment of brain metastases from melanoma: a retrospective study of 91 patients. *J Neurosurg* 2000;93:9-18.
4. Escott EJ. A variety of appearances of malignant melanoma in the head: a review. *Radiographics* 2001;21:625-639.