

Tanınız Nedir

What is Your Diagnosis ?

S.A., 20 yaşında erkek hasta. Hastane protokol no: 9356.

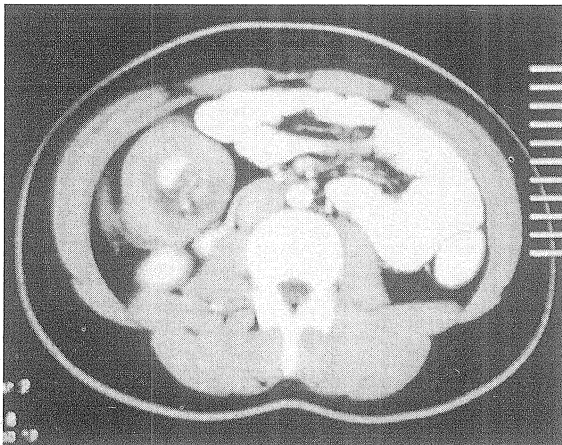
Karın ağrısı, karında gurultu, ishal, bulantı, kusma, halsizlik ve kilo kaybı şikayetleri ile başvurdu.

Hikayesinden; 2 ay öncesine kadar herhangi bir şikayeti olmayan olgunun, kolik tarzda sol üst kadrandan sağ üst kadrana yayılan, bulantı, kusmanın eşlik ettiği, analjeziklere kısmen yanıt veren, karın ağrısı olduğu, son bir ayda 9 kilogram kaybettiği öğrenildi.

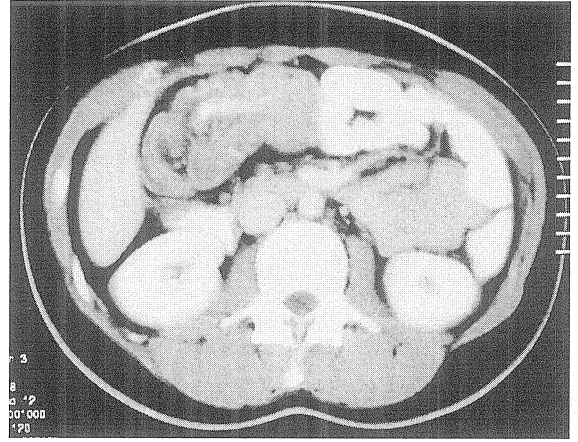
Özgeçmiş ve soygeçmiş özellik arz etmemektedir.

Fizik incelemede: TA: 110/80 mmHg, nabız: 104/dk, ateş: 37.5, kilo: 67 kg, konjonktivalar soluk olup, palpasyonda sağ hipokondriumda, sert, 2-3 cm çaplı kitle tespit edildi. Oskültasyonda, barsak sesleri artmış olarak bulundu. Diğer fizik muayene bulguları olağandı.

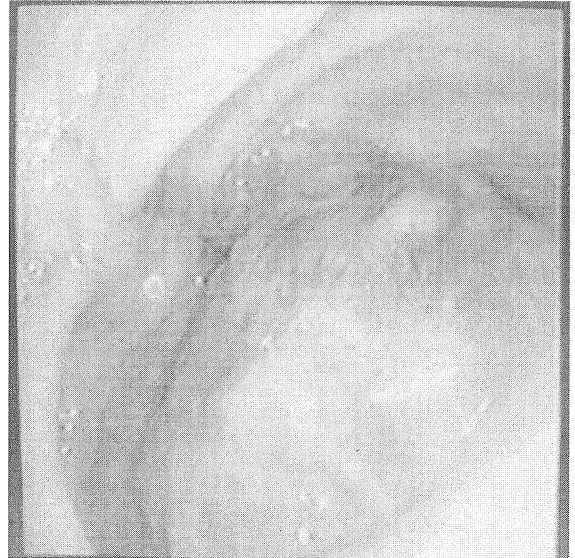Rutin biokimyasal ve bakteriyolojik tetkikleri LDH yüksekliği (527 mg/dl) dışında olağandı.



Resim 1.



Resim 2.



Resim 3.

Bu olguda tanınız nedir?

Yanıt: Sayfa 136