

OLGU SUNUMU

CASE REPORT

TALAMİK HEMORAJİYE BAĞLI GELİŞEN HEMİBALLİSMUS: OLGU SUNUMU

**Aybala Neslihan ALAGÖZ, Semra ALAÇAM KÖKSAL, Bilgehan Atılğan ACAR,
Türkan ACAR, Ayhan BÖLÜK**

Sakarya Üniversitesi Tıp Fakültesi, Nöroloji Anabilim Dalı, SAKARYA

ÖZET

Hemikore; vücudun bir yarısını içine alan ani, spazmodik, düzensiz, kısa süreli, parmak, el, kol, yüz, dil veya baş hareketleridir. Ballismus kavramı ise yüksek amplitüdü, şiddetli, savurma ya da atma şeklindeki hareketleri tanımlar. Hemikore-hemiballismus akut inme geçiren hastalarda en sık bildirilen hareket bozukluklarıdır. Kontralateral subtalamik nükleusun etkilenmesine bağlı olarak ortaya çıktığı düşünülse de, ilerleyen yıllarda bazal ganglionların, afferent ve efferent subtalampalidal yollarını kesen değişik lezyonlarında da koreik ve ballistik hareketlerin olduğu bildirilmiştir. Bu makalede 63 yaşında kadın hastada; talamik hemoraji sonrası gelişen hemiballismus olgusu sunulmuştur.

Anahtar Sözcükler: Hemiballismus, talamik hemoraji, inme, nöroleptik.

HEMIBALLISMUS THAT DEVELOPS UPON THALAMIC HEMORRHAGE: A CASE REPORT

ABSTRACT

Hemichorea is characterized by sudden, spasmodic, irregular, short-term finger, hand, arm, face, tongue or head movements including one half of body. Ballismus concept defines the high-amplitude, violent, centrifugal or throwing motions. Hemichorea-hemiballismus are the most frequently reported movement disorders in patients with acute stroke. Even if it is believed to occur depending on the effect on contralateral subthalamic nucleus; it has been reported that in the following years there have been choreic and ballistic movements in various lesions intersecting the afferent and efferent subtalampalidal paths of basal ganglion. In this article; hemiballismus, which has developed after thalamic hemorrhage, of an 63 year old female patient is presented.

Key Words: Hemiballismus, thalamic hemorrhage, stroke, neuroleptic.

GİRİŞ

Kore; istem dışı, ani gelişen, bir uzuvdan diğerine yayılan, vücudun rastgele her yerinde olabilen, kısa süreli ve düzensiz kas kasılmalarıdır (1,2). Ballismus terimi de kore gibi Yunancadan gelir. İlk kez Kusmall ve Von Economo tarafından, kol ve bacakların şiddetli, ani, kontrolsüz, geniş amplitüdü ve proksimal hareketlerini tanımlamak için kullanılmıştır. Bu istemsiz hareketler vücudun bir yanını tuttuğunda hemiballismus-hemikore adlarını alırlar (3). 1923'te Jacob, hemiballismus ile subtalamik nükleus ilişkisini göstermiş ve hemiballismus Corpus Luysii sendromu olarak belirtmiştir (4). Hemiballismusta, subtalamik çekirdek lezyonu ile

direkt ve indirekt yolun kesilmesi sonucu eksitator uyarılar kaybolmuştur. Sonuçta kontralateral hiperkinetik hareketler görülebilmektedir (5). Bazal ganglionların afferent ve efferent subtalampalidal yollarını kesen değişik tip lezyonlarında, pallidum, kaudat nükleus, putamen, talamus, korona radiata, substantia nigra, premotor ve motor korteks lezyonlarında hemiballismus ve hemikore görülebilmektedir (4). Subtalamik nükleus lezyonlarında; globus pallidus internus ve substansia nigra retikulanın yeterince uyarılamamasına bağlı talamus üzerindeki inhibisyon azalır. Talamusun inhibisyonundan kurtulan serebral korteks aşırı

Yazışma Adresi: Uzm. Dr. Aybala Neslihan Alagöz, Sakarya Üniversitesi Tıp Fakültesi, Nöroloji Anabilim Dalı, Sakarya.

Tel: 0264 888 40 51

E-posta: aybalaalagoz@hotmail.com

Geliş Tarihi: 08.10.2014

Kabul Tarihi: 09.12.2014

Received: 08.10.2014 **Accepted:** 09.12.2014

Bu makale şu şekilde atıf edilmelidir: Alagöz A. N, Alaçam Köksal S, Acar B. A, Acar T, Bölük A. Talamik hemorajiyeye bağlı gelişen hemiballismus: Olgusu. Türk Beyin Damar Hastalıkları Dergisi 2016; 22 (1): 21-24. doi: 10.5505/tbdhd.2016.77598.

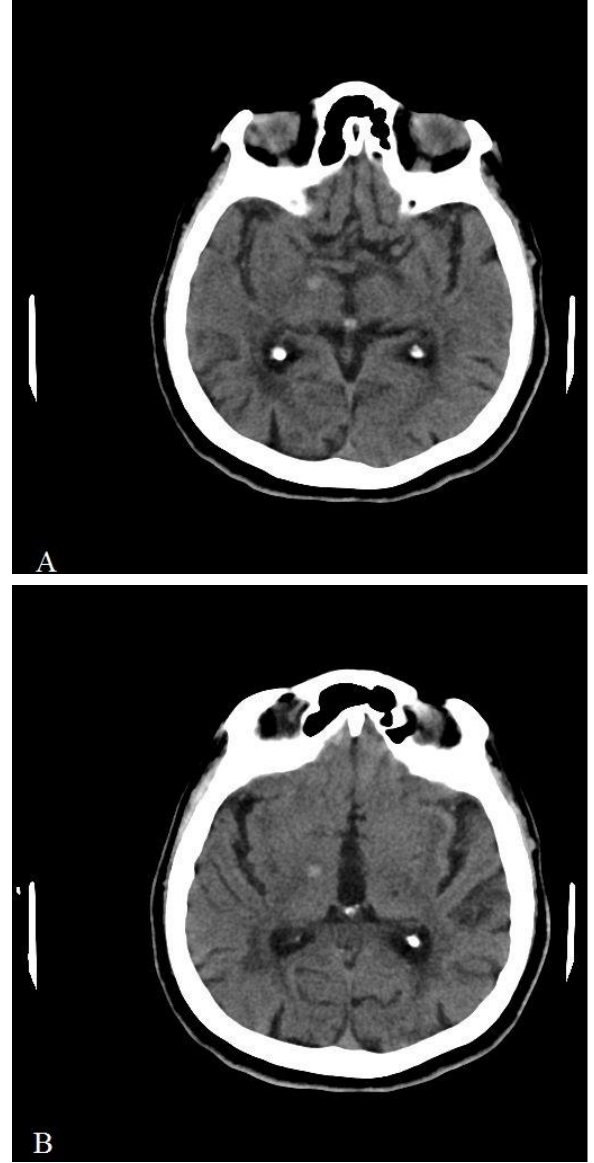
Alagöz ve ark.

uyarılır. Bu bölge lezyonlarında vücut karşı yarısında kore ve ballismus benzeri hareket bozuklukları görülebilmektedir (6). Vasküler etyolojiler arasında; iskemi, enfarkt, hemoraji ve vasküler malformasyonlar (arteriyovenöz malformasyon, venöz anjiyoma ve kavernoöz anjiyoma) yer alır (7). Hiperglisemi, hipoglisemi; vasküler temele dayalı hemiballismus ve hemikoreye neden olabilmektedir (8). Hiperglisemiye bağlı hemikore-ballismusta; T1 ağırlıklı manyetik rezonans görüntüleme (MRG)'de; bazal ganglionda hiperintensite eşlik edebilir (9). Hemiballismus; metastatik lezyonlarda (10), granümatöz hastalıklarla (11), demyelinizan hastalıkların (multiple sklerozis) seyri sırasında (12) ve enfeksiyöz (13) nedenlere bağlı olarak görülebilir. Sistemik lupus eritematozusta da bildirilmiştir (14).

OLGU

63 yaşında, sağ el dominant kadın hasta; sol kol ve bacakta istemsiz hareketler, başağrısı şikayetleri nedeniyle Acil Servisimize başvurdu. Özgeçmişinde; hipertansiyon, 1 sene önce sol hemiparezi ile presente olan iskemik inme, 1 senedir kognitif fonksiyonlarda yavaşlama ve tiroid fonksiyon bozukluğu öyküsü mevcuttu. Düzenli olarak asetilsalisilik asit (100 mg/gün) kullanımı mevcuttu. Acil Serviste ölçülen Tansiyon Arteriyel (TA) değeri: 130/80 mm Hg saptandı. Nörolojik muayenesinde; sekel sol santral fasial paralizi-dizartrik konuşma mevcuttu. Sol kol ve bacakta hemiballismus ile uyumlu hareket bozukluğu saptandı. Belirgin motor defisit saptanmadı. Taban derisi refleksi; bilateral ekstensordu. Beyin Bilgisayarlı Tomografisinde; kortikal atrofi, periventriküler iskemik değişiklikler, solda talamusta, sağda nükleus kaudatusta kronik laküner enfarkt alanları ve sağda subtalamik çekirdek seviyesinde yaklaşık 1 cm çapında akut hemoraji ile uyumlu hiperdens alan saptandı (Resim 1 A-B). Hastanın başvurusunda; rutin laboratuvar tetkiklerinde; Hb: 11,4 dışında özellik saptanmadı. Elektrokardiyografisi, normal sinüs ritmindeydi. Hastaya 1,5 mg/gün haloperidol tedavisi başlandı, tedrici olarak 4 mg/gün doza dek artırıldı. Hastanın sol kol ve bacakta ballistik hareket bozukluğunda belirgin düzelme oldu. Olayın 20. günü yapılan nöroloji poliklinik kontrolünde, hemiballismus tablosunun 4 mg/gün dozda haloperidol ile kontrol altında olduğu saptandı.

Türk Beyin Damar Hastalıkları Dergisi 2016; 22 (1): 21-24



Resim 1 A-B. Sağda subtalamik çekirdek seviyesinde yaklaşık 1 cm çapında akut hemoraji ile uyumlu hiperdens alan.

TARTIŞMA

Hemiballismus; genellikle kontralateral subtalamik Luysii çekirdeğini etkileyen veya bu yapının aferent veya efferent bağlantılarını kesen lezyonlar ile ortaya çıkar (15). İpsilateral iskemik subtalamik çekirdek lezyonuyla da geçici hemiballismus/hemikore bildirilmiştir (16). Hemiballismus; kaudat, putamen, globus pallidus, presantral girus veya talamik çekirdeklerdeki lezyonlar sonucu da olabilir (17). Anterior parietal arter inmesi sonrası; santral ağrı ile birlikte eş

zamanlı hemiballismus tarif edilmiştir (18). Manyetik Rezonans Görüntüleme (MRG) çalışmalarında; kontralateral striatumun yüksek sinyal intensitesi gösterdiği, ketotik olmayan hiperglisemi hastalarında da hemiballismus ve hemikore tarif edilmiştir (19). Hemiballismusa sıklıkla subtalamusun hemorajik veya iskemik lezyonları yol açar (20). Bir çalışmada inme ile takip edilen 1500 hastanın 56'sında; bir yıl içerisinde istemsiz hareket bozukluğu gelişmiştir. Hastaların; %35,7'sinde kore, %25'inde tremor, %28,5'inde distoni, %6'sında parkinsonizm gelişmiştir (21).

Hemiballismus etiolojisinde; intrakranial benign, neoplastik veya infeksiyöz hadiseler, kafa travması, parankimal infeksiyon veya apseler, inflamatuvar veya otoimmün hastalıklar, ilaçlar veya kranial cerrahi girişimler yer alabilir (22). Bazal ganglionlar ve subtalamik çekirdekler arasında eksitator (glutamaterjik) ve inhibitör (gaberjik) projeksiyonlar mevcuttur. Putamen çıkışı; direkt yol ile GPi (globus pallidusun internal segmenti) / SNr (substansia nigra pars retikülata)'ya, indirekt yol ile globus pallidus eksterna (GPe)'ya ve subtalamik çekirdeğe olur. Hemiballismusta, subtalamik çekirdek lezyonu ile indirekt yolun kesilmesi sonucu eksitator uyarılar kaybolmuştur. Subtalamik çekirdek GPi ve SNr'yi uyaramaz. Direkt yolun inhibitör etkisiyle GPi'ye olan inhibitör etki artar ve GPi'nin talamusa olan inhibitör etkisi azalır. Bu inhibitör etkinin azalması sonucunda, disinhibisyonla kortekste aşırı eksitator uyarılar oluşmaktadır. Bunun sonucunda tek taraflı serebral lezyonlarda vücut karşı yarısında hiperkinetik hareketler görülebilmektedir (5, 6).

Yapılan çalışmalarda; hastaların bir kısmında, spinal homo-vanilik asit seviyelerinin yükselmiş olduğu ve hemiballismusun patofizyolojisinde dopaminerjik geri besleme mekanizmalarının değiştiğini destekleyen bulgular saptanmıştır (23). Subtalamik çekirdekten Gpi/SNr'ya eksitator (glutamaterjik) projeksiyonlar vardır. Bazal gangliyonların intrinsek bağlantıları, aynı zamanda bunların talamusa, superior kollikulusa ve orta beyne çıktıkları, inhibitör ve GABA'erjiktir. Hemiballismusta subtalamik çekirdek lezyonu ile indirekt yolun kesilmesi sonucu eksitator uyarılar (glutamaterjik) kaybolmuştur, direkt yolun inhibitör etkisi ile GPi'ya olan inhibitör etki artar ve GPi'nin talamusa olan inhibitör etkisi (GABAerjik) azalır. Bu inhibitör etkinin azalması

sonucunda disinhibisyonla kortekste aşırı eksitator uyarılar (glutamaterjik) oluşmaktadır. Sonuçta; kontralateral hiperkinetik hareketler görülebilmektedir (24). Subtalamik çekirdek lezyonu olmaksızın hemiballismus görülmesi, subtalamik çekirdeğin afferent ve efferent bağlantılarının kesilmesine bağlanmıştır (4).

Tedavide tipik nöroleptikler (haloperidol, pimozid, perfenazin, fluperazin), atipik nöroleptikler (olanzapin, ketiapin, sulpirid, klozapin), tetrabenazin, rezerpin, klonazepam, sodyum valproat, levitirastam, topiramamat kullanılmaktadır (25).

Bir çalışmada 30 ay boyunca inme sonrası hemiballismus ile prezente olan 27 hastanın haloperidol (<10 mg/gün) veya haloperidol ve diazepam (<10 mg/gün) kombinasyonu ile tedavi edilen hastaların %2'sinde tedaviye yanıt alınmadığı, %56'sında semptomlarda tam iyileşme gözleendiği ve hastaların %37'sinde istemsiz hareketlerin devam ettiği gözlenmiştir (26). Dopamin tüketici ilaçlar ve dopaminin özellikle D2 reseptörleri üzerinden bazal ganglionların girdi noktası olan striatum üzerindeki inhibitör etkisinin ilaçlar ile blokajı; GPi ve talamus üzerindeki GABAerjik inhibitör etkinin uyarılmasına ve talamus inhibisyonu ile korteks aşırı uyarılmasının engellenmesine ve hiperkinetik hareketlerinin kontrolünün sağlanmasına yol açmaktadır (27). Bizim vakamızda da; D2 reseptör antagonisti olan haloperidol tedavisi ile klinik iyileşme sağlanmıştır.

KAYNAKLAR

1. Gul HL, Kocer A, Sargin H, Boru UT. Hyperosmolar Nonketotic Hyperglucosemia Related Chorea-ballismus. Endokrinolojide Yönelişler 2005;14:24-25.
2. Apaydın H, Hanağası H, Kore ve hemiballismus:Fenomenoloji ve tedavi. Parkinson Hast Hareket Boz Der 2007;10:62-71.
3. Weiner WJ, Lang AE: Movement disorders a comprehensive survey, Futura Publishing Company, Mount Kisco, New York, 1989.
4. Özer F, Karsıdag S, Ufacık M, Çetin S, Kızgın S. Altınlı Ş ve ark. Hemiballismus-hemikore: 28 vaka analizi. Çukurova Üniversitesi Tıp Fakültesi Dergisi 1998;3:202-7.
5. Kimura M Faculty of Health and Sport Sciences, Osaka University. Rinsho Shinkeigaku. Clinical Neurology 1994, 34(12):1241-1242.
6. Emre M. Nöroloji Temel Kitabı, Kısım 5: Nörolojik Hastalıklar, Hiperkinetik Hareket Bozuklukları, Kore ve İlişkili Hastalıklar. Sayfa 874-75.
7. Berardelli A, Stocchi F, Gallucci M, Ruggieri S, Accornero N, Agnoli A, et al. Neurophysiological and magnetic resonance studies in a patient with hemiballismus. Funct Neurol 1987;2:93-8.

Alagöz ve ark.

8. Sethi KD, Allen M, Sethi RK, McCord JW. Chorea in hypoglycemia and hyperglycemia. *Neurology* 1990;40(Suppl 1):337.
9. Shan DE. Hemichorea-hemiballism associated with hyperintense putamen on T1-weighted MR images: an update and a hypothesis. *Acta Neurol Taiwan* 2004;13:170-7.
10. Wilson TJ, Than KD, Stetler WR Jr, Heth JA. Non-ketotic hyperglycemic chorea-hemiballismus mimicking basal ganglia hemorrhage. *Clin Neurosci*. 2011 Nov;18(11):1560-1.
11. Garretto NS, Bueri JA, Kremenchutzky M, Consalvo D, Segura M, Genovese O. Hemichorea associated with cerebral toxoplasmosis and AIDS. *Arq Neuropsiquiatr* 1995;53:118-22.
12. Giroud M, Semama D, Pradeaux L, Gouyon JB, Dumas R, Nivelon JL. Hemiballismus revealing multiple sclerosis in an infant. *Childs Nerv Syst* 1990;6:236-8.
13. Namer IJ, Tan E, Akalin E, Selekler K, Zileli T. A .Talamik Hemoraji Sonrası Gelişen Kore Hemiballismus Olgusu 51 case of hemiballismus during cryptococcal meningitis. *Rev Neurol (Paris)* 1990;146:153-4.
14. Tam LS, Cohen MG, Li EK. Hemiballismus in systemic lupus erythematosus: possible association with antiphospholipid antibodies. *Lupus* 1995;4:67-9.
15. Crozier S, Lehericy S, Verstichel P, et al. Transient hemiballism/hemichorea due to an ipsilateral subthalamic nucleus infarction. *Neurology* 1996;46:267-268.
16. Borgohain R1, Singh AK, Thadani R, Anjaneyulu A, Mohandas S. Hemiballismus due to an ipsilateral striatal haemorrhage: an unusual localization. *J Neurol Sci*. 1995 May;130(1):22-4.
17. Meyers R. Ballismus In: Vinken PJ, Bruyn GW ,eds. *Handbook of clinical neurology* ,Vol.6. Amsterdam: North Holland, 1968:476-490.
18. Rosetti AO, Ghika JA, Vingerhoets F, et al. Neurogenic pain and abnormal movements contralateral to an anterior parietal artery stroke. *Arch Neurol* 2003; 60: 1004-1006.
19. Lee B-C ,Hwang S-H, Chang GY. Hemiballismus-hemichorea in older diabetic women : a clinical syndrome with MRI correlation. *Neurology* 1999;52: 646-648.
20. Vidakovic A, Dragasevic N, Kostic VS. Hemiballismus report of 25 cases. *J Neurol Neurosurg Psychiatry* 1994; 57:945-947.
21. Alarcon F, Zijlmans JC, Duenas G, Cevallos N. Post-stroke movement disorders: report of 56 patients. *J Neurol Neurosurg Psychiatry* 2004;75:1568-74.
22. Kathleen M. Shannon MD. Hemiballismus. *Current Treatment Options in Neurology* 2005, Volume 7, Issue 3, pp 203-210.
23. Harold L. Klawans, M.D., Hamilton Moses, III, M.D., Paul A. Nausieda, M.D., Donna Bergen, M.D., and William J. Weiner. Treatment and Prognosis of Hemiballismus. *M.D.N Engl J Med* Dec 1976; 295:1348-1350.
24. Kimura M: Physiological bases of involuntary movement. *Rinsho Shinkeigaku* 1994; 34(12):1241-1242.
25. Antonio Siniscalchi, Luca Gallelli, Angelo Labate, Giovanni Malferrari, Caterina Palleria and Giovambattista De Sarro. Post-stroke Movement Disorders: Clinical Manifestations and Pharmacological Management. *Curr Neuropharmacol*. Sep 2012; 10(3): 254-262.
26. Ristic A, Marinkovic J, Dragasevic N, Stanisavljevic D, Kostic V. Long-term prognosis of vascular hemiballismus. *Stroke*. 2002;33:2109-2111.
27. Grandas F. Hemiballismus. *Handb Clin Neurol*. 2011;100:249-60.