



Original Research

Korozif Özofajit Darlıklarında Geç Dönem Stent Uygulaması: İlk Deneyimlerimiz

Meltem Kaba, Çetin Ali Karadağ, Mesut Demir, Nihat Sever, Melih Akın, Ali İhsan Dokucu

Şişli Hamidiye Etfal Eğitim ve Araştırma Hastanesi, Çocuk Cerrahisi Kliniği, İstanbul, Turkey

Özet

Amaç: Gelişmekte olan ülkelerde sık görülen korozif madde alımlarının özofagus darlığı ile sonuçlanması yaygın rastlanılan bir durumdur ve darlıklara yönelik standart bir tedavi yöntemi henüz bulunamamıştır. Çalışmamızda özofagus darlıklarının tedavisinde stent uygulanmasına ilişkin ilk deneyimlerimiz sunulmuştur.

Yöntem: Kliniğimizde korozif özofajit nedeniyle darlık gelişen ve stent tedavisi uygulanmış olan hastaların dosyaları geriye dönük olarak değerlendirildi. Özofagus darlığının boyu 30 ile 130 mm arasında değişiyordu. Kullanılan stentler, silindirik nitinol alaşım yapı üzerine silikon kaplanmış, üst ucu huni şeklinde, yerleştirildiğinde kendiliğinden genişleyen ve çıkarılabilir özelliktedirler. Stent çapları 10–20 mm, boyları 60–170 mm arasındaydı.

Bulgular: Toplam yedi hasta (4 kız, 7 erkek) çalışmaya katıldı. Stentler genel anestezi altında yerleştirildiler. Stent sonrası hastaların tümünde değişik sürelerde ağrı, kusma, yutma güçlüğü ve bir hastada kanama oldu. Bir hasta stentli iken akciğer enfeksiyonuna bağlı olduğu düşünülen komplikasyonla kaybedildi. Stentler tolerans sorunları (Granulasyon dokusu oluşması, stentin gömülmeye başlaması) gibi nedenlerden dolayı ortalama 38 günde çıkartılmak zorunda kalındılar. Hastaların özofagus mukozasında granülasyon oluştuğu, kesin iyileşme sağlamadığı ancak dar bir lümenin ortaya çıktığı gözlemlendi.

Tartışma: Klinik uygulamamızda stenent tedavisi kalıcı fayda sağlamamıştır. Hangi tip, uzunluk ve çaptaki stentin, yanıktan ne kadar süre sonra uygulanacağı, ne kadar süreyle kalacağı, hangi uzunluktaki ve yerleşimdeki darlıkların stent tedavisine uygun olduğu, birlikte uygulandığında yarar sağlayacak tıbbi tedavilerin neler olacağı konusunda yeni çalışmalara ihtiyaç vardır.

Anahtar Sözcükler: Korozif özofajit; nitinol; özofagus stenozu; stent.

Please cite this article as "Kaba M., Karadağ Ç.A., Demir M., Sever N., Akın M., Dokucu A.İ. Korozif Özofajit Darlıklarında Geç Dönem Stent Uygulaması: İlk Deneyimlerimiz. Med Bull Sisli Etfal Hosp 2018;00(0):00–00".

Gelişen ev kimyasallarının az gelişmiş ülkelerde bilinçsizce kullanımı, özellikle çocuk yaş grubunda geniş seriler oluşturacak şekilde özofagus yanıklarına neden olmaktadır. Bu klinik tablonun takip ve tedavisi bir taraftan ilgili sağlık kuruluşlarında ciddi bir iş yükü oluştururken, diğer taraftan çocuklar ve ailelerinde psiko-sosyal yaralara neden olmaktadır. Özellikle derin yanıklarda, yanık iyileşme süreciyle birlikte ortaya çıkan özofagus darlıklarının tedavisinin henüz altın standardı bulunamamıştır.

Günümüzde korozif özofajit sonucunda oluşan darlıklarda, dilatasyon tedavisine cevap alınamadığında özofagus replasmanı yapılmakta, fakat bunlar da yüksek morbidite ve mortalite riskleri

taşımaktadır.^[1] Özofagus stentleri değişik endikasyonlarla erişkinlerde yaygın olarak kullanılmakla birlikte çocuk yaş grubundaki deneyimler sınırlıdır.^[2, 3] Çalışmamızda özofagus darlıklarında kullandığımız stent uygulamalarımıza ilişkin ilk deneyimlerimiz sunulmuştur.

Gereç ve Yöntem

Kliniğimizde korozif özofajit nedeniyle darlık gelişen ve stent tedavisi uygulanmış olan hastaların dosyaları geriye dönük olarak değerlendirildi. Bunlar dilatasyon tedavisine cevap alamadığımız ve özofagus replasmanı tedavisini kabul etmediği için stent te-

Address for correspondence: Meltem Kaba, MD. Şişli Hamidiye Etfal Eğitim ve Araştırma Hastanesi, Çocuk Cerrahisi Kliniği, İstanbul, Turkey

Phone: +90 212 373 50 00 **E-mail:** meltemkaba@windowslive.com

Submitted Date: July 19, 2018 **Accepted Date:** July 23, 2018

©Copyright 2018 by The Medical Bulletin of Sisli Etfal Hospital - Available online at www.sislietfaltip.org

This is an open access article under the CC BY-NC-ND license (<http://creativecommons.org/licenses/by-nc/4.0/>).



davisi uygulanmış hastalardı. Klinikte uygulamakta olduğumuz dilatasyon programına göre başlangıçta haftada bir kez genel anestezi altında yapılan dilatasyon periyodu, alınan cevaba göre zamanla iki, üç ve dört hafta aralıklarla devam etmektedir. Altı aylık dilatasyon programının ardından bir haftadan daha uzun süre oral beslenemeyen hastaların dilatasyon tedavisine cevabının olmadığı kabul edilmişti. Tedaviye yanıtız, yutma sorunları devam eden ve sık dilatasyon ihtiyacı olan bu hastalara stent uygulaması yapılmıştı.


Kullandığımız stentler, silindirik nitinol alaşım yapı üzerine silikon kaplanmış, üst ucu huni şeklinde, yerleştirildiğinde kendinden genişleyen ve çıkarılabilir yapıdaydı ve kişiye özel boy ve çapta üretilebiliyordu (Nanjın Microinvasive co. Ltd. Nanjin, P.R.C.) (Şekil 1). Stent boyları; darlığın iki cm proksimalinden başlayıp iki cm distaline uzanacak şekilde hesaplanmı. Uygulanan stentler 10–20 mm çapta ve 60–170 mm boyda idi. Uygulamada yapılan dilatasyon sonrasında özofagusa yerleştirilebileceğimiz en geniş stentler seçilmişti. Stentler genel anestezi altında, 18 F aplikatörü yardımıyla ve radyolojik görüntüleme eşliğinde yerleştirilmişti. Hastalar stentin kayma olasılığına karşı, haftalık çekilen akciğer grafileri ile takip edilmişti. (Şekil 2b). Hastalara stentli kaldıkları dönemde tetiklenebilecek reflü özofajitinden koruyabilmek amacıyla proton pompa inhibitörü 15 mg/gün ve sodyum aljinat (Gaviscon® likit) 4x5 ml/gün dozlarında verilmişti. Stentlerin darlık bölgesinde en az altı hafta tutulması planlanarak yerleştirilmişti.^[4–6]

Bulgular

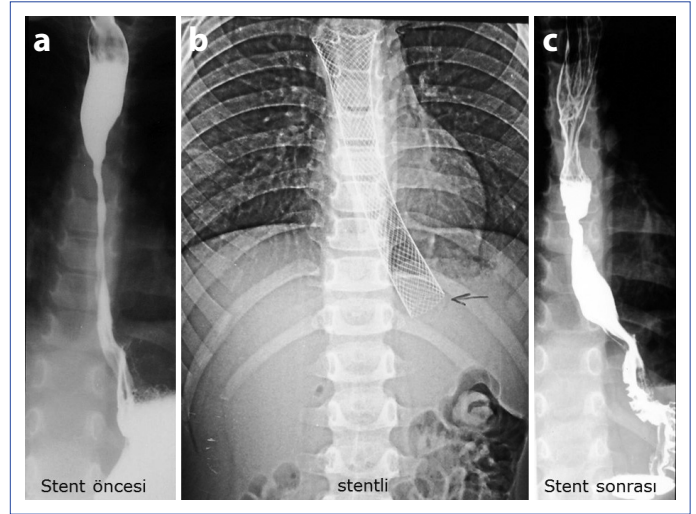
Ocak-Kasım 2005 tarihleri arasında stent yerleştirilen ,yaşları bir ile 13 arasında değişen, 4 kız 3 erkek toplam 7 hasta vardı (Tablo 1). Olgularımızın darlık boyları 30 ile 130 mm arasında değişiyordu. Stent uygulaması sonrası hastaların tümünde ağrı, kusma ve yutma güçlüğü olmuştu. Bu şikâyetler en yoğun olarak ilk 48 saat içerisinde görülmüş ve stentin kalış süresi arttıkça şikâyetlerde azalma olmuştu. Ağrının kontrolü amacıyla parenteral metamizol sodyum ve rektal parasetamol preparatlarından faydalanılmış ancak çoğunlukla yeterli terapötik cevap alınamamıştı. Daha proksimale yerleştirilen stentlerde (Tablo 1; hasta 2, 4 ve 7,) öğürme, yutamama ve ağrı şikâyetinin daha fazla olduğu gözlenmişti. Sadece distal özofagustaki darlığa takılan ve daha kısa boylu stent kullanılan olguda (Tablo 1; hasta 6) ağrı ve boğazda takılma hissi göreceli olarak daha az olmuş ve bu şikâyetler zamanla azalmasına rağmen devam etmişti. Yutmaya veya gastrostomiden beslenmeyi tolere edebilen hastalar taburcu edilerek (ortalama 6 gün, medyan 2 gün) ayaktan izlemeye alınmışlardı.

Bir hastada, stentin takıldığı gece ve ertesi gün iki kez hematemez görülmesi üzerine yapılan endoskopik incelemede kanamayı açıklayacak lezyon bulunamamış. (Tablo 1; hasta 1). Stent yerinde bırakılmış ve sonraki günlerde kanama tekrarlamamıştı.

Stent öncesi dönemde iki kez pnömoni nedeniyle tedavi gören bir hasta, stent takıldıktan sonra tekrarlayan pnömoni nedeniyle çocuk kliniğinde yatırılmış Tedavisi devam ederken yakın takip amacıyla kliniğimize alınan hastada tedavinin 16. gününde gece ani başlayan solunum sıkıntısı, siyanoz ve ardından kardiyo-pulmoner arrest gelişmesi üzerine entübe edilerek akciğerlerin nor-



Şekil 1. Nitinol özofagus stenti.



Şekil 2. Hastamızın (hasta 3) stent öncesi pasaj grafisi; stentli iken çekilen kontrol grafisi ve stent çıkarıldıktan sonra çekilen özofagus pasaj grafisi.

mal havalandırılabilmesine rağmen resütitasyona cevap vermemiş ve hasta kaybedilmişti. (Tablo 1; hasta 7). Çekilen grafilerinde stentin açık ve yerinde olduğu görülmüş. Otopsi yapılmadığından, stentin hasta ölümüne doğrudan bir etkisi olup olmadığı gösterilememiştir.

Hastalardan birinde stentin yukarıya doğru kayması ve birinde aşağıya doğru kayması sebebiyle tekrar yerleştirme işlemi yapılmış. Bir hasta stent takıldıktan sonra oral beslenmeye hiç geçememiş ve gastrostomisi de olmadığı için taburcu edilemeyerek stent çıkarılıncaya kadar yatırılmış ve stent içerisinden ilerletilen nazogastrik sonda ile beslenmişti.

Başlangıçta stentlerin en az altı hafta süreyle kalması planlanmış ağrı, yutamama, kusma gibi tolerans sorunları ve birinci ay sonunda yapılan endoskopik kontrollerde stentin üst ucunda yoğun granülasyon ve buna bağlı stentin gömülme eğilimi nedeniyle ortalama 38 günde çıkartılmışlardı. Stentlerin çıkarılmasında herhangi bir sorun yaşanmamıştı. Hastalar stent çıkarıldıktan sonra 12 ile 18 ay arasında (ortalama 14 ay) takip edilmişlerdi. Stentleri çıkarıldıktan sonra hastaların hepsinde yutma sorunları devam etmiş ve dilatasyon programı sürdürülmüştü. Ancak özofagoskopi yapıldığında daha önce lümenin devamlılığını görmek sorun olurken stent sonrasında dilatatör kılavuzunu veya başlangıç dilatatörünü ilerletebilecek dar da olsa bir

Tablo 1. Hastaların özellikleri

Hasta no.	1	2	3	4	5	6	7
Yaş	9	2	6	13	6	1	5
İçilen madde	Alkali	Alkali	Alkali	Alkali	Alkali	Alkali	Alkali
Gastrostomi	Var	Var	Yok	Var	Var	Yok	Var
Darlık yeri (ön dişlerden itibaren)	22. cm'de 13 cm'lik darlık	10. cm'de 4 cm'lik darlık	21. cm'de 5 cm'lik darlık	16. cm'de 6 cm'lik darlık	19. cm'de 6 cm'lik darlık	13. cm'de 1 cm'lik (ring) darlık ve 20. cm'de 3 cm'lik darlık	16. cm'de 3 cm'lik darlık ve 22. cm'de 2 cm'lik darlık
Stent çapı ve boyu (mm)	16x170	16x60	20x120	20x100	16x100	16x60	16x80
stent süresi (gün)	60	31	43	37	30	30	16

lümen oluştuğu görülmüştü. Stent öncesi ortalama 28 günde bir dilatasyon yapılan hastalarda, uygulama sonrasında bu oran 25 güne uzamıştı.

Tartışma

Korozif madde alımı sonrasında gelişen özofagus darlıklarında, hastalar tekrarlayan dilatasyonlarla izlenmekte, dilatasyonların arası açılmadığında alternatif tedavi yolları aranmaktadır. Çocukluk yaş grubunda "Hastanın kendi özofagusu en iyi özofagustur" yaklaşımına göre davranıldığından dilatasyon ve stent tedavisi gibi özofagusu koruyucu yöntemler daha sık tercih edilmektedirler.

Kendinden genişleyen nitinol yapıdaki stentler erişkinlerdeki malign hastalıkların palyatif tedavisinde uzun süredir kullanılmaktadırlar. Özofagusun malign hastalıkları dışında trakea, intestinal sistem ve üretra gibi çeşitli bölgelerin kötü veya iyi huylu darlıklarında da tedavi amacıyla kullanımları bildirilmiştir.^[7, 8] Nitinol; nikel ve titanyumdan oluşan bir alaşım olup ısı değişikliklerine duyarlıdır. Düşük ısılarda (0–4 °C) esnek ve yumuşak yapıdayken, vücut sıcaklığında daha sert hale gelir. Nitinol stent uygulandığında, özofagusta ayarlanmış olan çapına 24 saat sonra ulaşır. Stentin açılması sırasında özofagus duvarına uyguladığı gerilim gücü her tarafta eşittir. Darlık alanındaki özofagial genişleme balon dilatasyonla karşılaştırıldığında daha yavaş ve yumuşaktır.^[9] Nitinolden yapılarak çeşitli örgü şekilleri ile silindirik yapı kazandırılan bu stentler, yerleştirildikleri lümenli organlarda vücut sıcaklığı ile daha da genişleyerek hem yer değiştirmeleri engellenmiş, hem de burayı genişleterek kendi çapına kadar dilate etmiş olur. Bu özelliği ile özofagus darlıklarında ideal gibi durmasına rağmen, vakalarımızda stentin özofagus içinde bası yaralarına neden olduğunu ve doku içerisine gömüldüğünü gözledik. Gömülme, tümörlerin palyatif tedavisinde sakınca yaratmayabilirse de, iyi huylu darlıklarda istenilen; stentin beklenen genişlemeyi sağladıktan sonra bu bölgeden kolaylıkla çıkarılabilmesidir. Kullanmış olduğumuz stentlerin iç yüzünün silikonla kaplı olması gömülmeyi engelleme amacı güderken, dış yüzün kaplanmaması ile stentin özofagus lümenine daha iyi tutunarak kaymasının önlenmesi amaçlanmıştır. Toplam 266 stent gününde sadece iki hastamızda tekrar yerleştirme gerek-

tirecek stent kayması sorunu yaşamamız bu amacın başarılı olduğunu göstermektedir. Kaymayı engelleyen önemli bir unsur stentin lümen çeperine yaptığı basınç ve dolayısıyla da stent çapı olmaktadır. Az sayıda kayma sorunu yaşamamızın altında geniş stentler kullanmamız etkili olmuş olabilir.

Stent üretilirken kolay çıkarılabilmesi amacıyla stentin üst kısmına çepeçevre geçirilen bir ip; çekildiğinde, stentin bu kısımdan başlayarak distale doğru incelmelerini sağlamaktadır. Ancak bu ipin geçirilmiş olduğu en üst kısım silikon kaplamadan yoksun bırakıldığından buradan stentin yoğun granülasyon dokusu oluşumuna yol açtığını ve gömülmeye başladığını gözlemledik. Kullanılan stent boylarında özofagustaki darlık uzunlukları esas alınırken, çaplarda belirli bir ölçüt bulamadık. Anatomi ve fizyoloji kaynak kitaplarında çocuk özofagus boy ve çaplarına ilişkin bilgi olmadığı için ve stentlerin özofagusun genişliğine uyacak esnek yapıda olduğu düşünülerek yedi yaşın üstündekilerde 20 mm, altındakilerde 16 mm çapında stent kullanılması planlandı. Fakat ilerleyen günlerde geniş çaplı stentlerde ağrı ve kusma şikâyetlerinin fazla olduğu ve daha fazla bası yarasına yol açarak üst uçta ortaya çıkan granülasyon ve gömülmeyi arttırdığını gözlemledik ve 20 mm çaplı stent kullanımından uzaklaştık. Bu türlü gömülme ve granülasyon dokusu oluşumunun ikincil darlıklara neden olabileceği de bildirilmiştir.^[10]

Korozif özofajit sonrası gelişen darlıklarda, 6–12 ay arasında uzun süreli stent tedavisinin darlıkları önlemede faydalı olabileceğini savunan görüşe rağmen, hayvan çalışmalarında, iki haftalık stent uygulaması stentsizlere göre daha az darlık oluşumuna neden olmuş, üç haftalık uygulamada darlık neredeyse ortadan kalkmıştır. Gömülme eğiliminden dolayı sürenin 4 haftayı aşmaması gerektiğini ve bunun yeterli olduğunu savunan araştırmalar da vardır. Çalışmamızda mukozal reepitelizasyonun tamamlandığı belirtilen 6 hafta süreli stent uygulamasını seçtik.^[11] Fakat bu sonuca rağmen kısa süreli stent uyguladığımız hastalarımızda başarılı sayılabilecek sonuçlar alamadık. Stent uygulaması sonucunda dilatasyon gereksinimi ortadan kalkan hastamız olmadı. Dilatasyon ihtiyacı stent öncesi döneme göre azalan bir hasta dışında diğerlerinde belirgin bir değişiklik olmadı. Ancak endoskopik muayenelerde ve baryumlu özofagial pasaj graflerinde (Şekil 2a,

2c) lümenlerin stent öncesine göre daha geniş olduğu ve dilatasyonlara daha geniş dilatatörlerle başlanabildiği görüldü. Stent sonrası dilatasyon sıklığının daha fazla olması, bu hastaların işlem sonrasında daha yakın takibi ve kontrollerinin zamanında yaptırılmasının sağlanmasına bağlı olabileceğini düşünüyoruz.

Korozif özofajitlerde stent uygulamalarına ait kabul edilmiş bir protokol yoktur. Yazımızda korozif özofajite bağlı özofagus darlıklarının tedavisinde umut verici olduğunu düşündüğümüz nitinol stentlerle olan ilk deneyimlerimiz ve sorunlarımız aktarılmıştır. Korozif özofajit sonrasında gelişen özofagus darlıklarında kullandığımız kısa süreli stent uygulama yöntemi yutma sorunlarında anlamlı klinik iyileşme sağlamamıştır. Hangi tip, uzunluk ve çaptaki stentin, yanıktan ne kadar sonra uygulanacağı, ne kadar süreyle kalacağı, hangi uzunluktaki ve lokalizasyondaki darlıkların seçilmesi gerektiği, birlikte kullanılması gereken ilaç tedavisinin neler olacağı henüz standardize edilememiştir. Bu çok bilinmeyenli denklemin çözülebilmesi için konu üzerinde daha çok araştırmaya ihtiyaç vardır.

Açıklamalar

Peer-review: Externally peer-reviewed.

Conflict of Interest: None declared.

Authorship contributions: Concept – M.K., Ç.A.K.; Design – M.D.; Supervision – M.K., Ç.A.K.; Materials – M.K.; Data collection &/or processing – N.S.; Analysis and/or interpretation – M.K., A.İ.D.; Literature search – M.K., Ç.A.K.; Writing – M.K., Ç.A.K.; Critical review – A.İ.D.

Kaynaklar

- Lewis Spitz: Esophageal Replacement, Pediatric Surgery, 6.baskı, Grosfeld JL, O'neil Jr JA, Fonkalsrud EF, Mosby Elsevier, Philadelphia, 1093-1106, 2006
- Lee SH: The role of oesophageal stenting in the non-surgical management of oesophageal strictures, The British Journal of Radiology, 74:891–900, 20012)
- Zhang C, Yu JM, Fan GP: The use of a retrievable self-expanding stent in treating childhood benign esophageal strictures. J Pediatr Surg 40:501–504, 2005
- Cheng YS, Li MH, Zhuang QX; Follow-up study and evaluation of benign stricture of upper gastrointestinal tract with interventional procedure. Chin J Radiol; 35:772-5, 2001
- Maetani I, Ukita T, Inone H, et al. Knitted nitinol stent insertion for various intestinal stenoses with a modified delivery system. Gastrointest Endosc. 54(3):364-7, 2001
- Reyes HM, Hill JL. Modification of the experimental stent technique for esophageal burns. J Surg Res; 20:65–70, 1976.
- Peppo FD, Rivosecchi M, Federici G, et al. Conservative treatment of corrosive esophageal strictures: a comparative study of endoscopic dilatations and esophageal stenting. Pediatr Surg Int 8:2–7, 1993.
- Shin JH., Song HY, Ko GY et al. Treatment of tracheobronchial obstruction with a polytetrafluoroethylene-covered retrievable expandable nitinol stent. J Vasc Interv Radiol; 17(4):657-663, 2006
- Cwikiel W, Willen R, Stridbeck H, et al: Self-expanding stent in the treatment of benign esophageal strictures: experimental study in pigs and presentation of clinical cases. Radiology; 187: 667-671, 1993
- O Mutaf; Treatment of corrosive esophageal strictures by long-term stenting; J Pediatr Surg 31(5):681-5, 1996
- MillerAJW, NumanoğluA, Rode H: Costic sicructures of the osapagus; İn Grosfeld JL, O'Neill Jr JA, Coran AG, Fonkhausrud EW (Eds) Pediatric Surgery, sixth edition, Philadelphia Mosby Elsevier, 2006 p 1082-1092