

# Pubik Bölgeye İlerleyen Toraks Duvarı Apsesi

## Chest Wall Abscess Proceeding to Pubic Region

Erkan AKAR

Şevket Yılmaz Eğitim ve Araştırma Hastanesi, Göğüs Cerrahisi Kliniği, Bursa

### Özet

Göğüs duvarı enfeksiyonları spontan olarak meydana gelen primer problemler veya önceki prosedürler ve mevcut hastalıklar nedeniyle oluşan sekonder enfeksiyonlar olarak sınıflandırılabilir. Sebebi ne olursa olsun, süratli drenaj ve uygun antibiyotik tedavisi çoğu zaman başarılı bir rezolüsyon sağlar. Kırk dokuz yaşında diabetes mellitus tanısı olan erkek hasta, sol hemitoraks lateral bölgede on gündür devam eden şişlik nedeniyle sevk edildi. Toraks bilgisayarlı tomografi ve üst abdominal manyetik rezonans görüntülemelerinde, sol hemitoraks anterolateral bölgeden başlayıp, sol üst kadranda abdominal kaslar ve rektus kası içerisinde karın içerisine doğru da lobülasyon gösteren koleksiyon görüldü. Cerrahi debridman ve drenaj ile tedavi edilen takibimiz altındaki hastada altı aydır nüks görülmedi.

**Anahtar sözcükler:** Aps; cerrahi; toraks duvarı.

### Summary

Chest wall infections may be spontaneously developed primary problems or secondary infections due to effects of previous procedures and current diseases. Rapid drainage and proper antibiotic therapy usually provide successful resolution, regardless of the etiology. A 49-year-old male patient who was diagnosed with diabetes mellitus was referred due to swelling on the lateral of the left hemithorax that had begun 10 days prior. Computed tomography of the chest and magnetic resonance imaging of the upper abdomen revealed a collection originating from the anterolateral of the left hemithorax, with lobulation toward the intraabdominal region from abdominal muscles in the left upper quadrant and the rectus muscle. Following surgical debridement and drainage, and 6 months of follow-up, no recurrence has been observed.

**Keywords:** Abscess; surgery; chest wall.

### Giriş

Göğüs duvarı enfeksiyonları; spontan olarak meydana gelen primer problemler veya önceki prosedürler ve mevcut hastalıklar nedeniyle oluşan sekonder enfeksiyonlar olarak sınıflandırılabilir. Bu enfeksiyonların tedavisi antibiyoterapi kadar basit olabileceği gibi çok sayıda ve uzamış drenaj prosedürleriyle karmaşık rekonstrüktif operasyonları gerektirebilir.<sup>[1]</sup>

Bu yazıda, kontrolsüz diabetes mellitusu (DM) olan ve toraks duvarında gelişen apsisi pubik bölgesine ilerlemiş olgunun tedavisi literatür bilgileri ışığında tartışıldı.

### Olgu Sunumu

Kırk dokuz yaşında DM tanısı olan erkek hasta, sol hemitoraks lateral bölgede 10 gündür devam eden

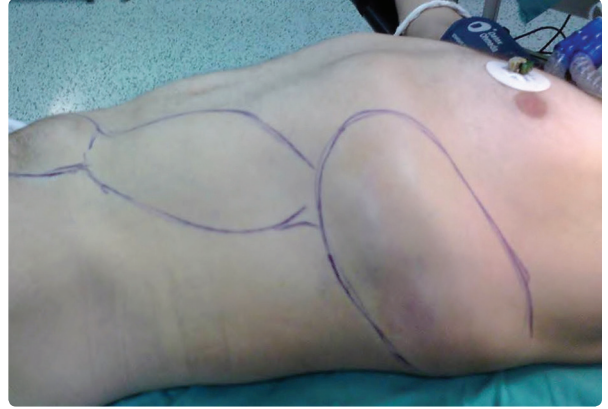şişlik nedeniyle enfeksiyon hastalıkları kliniğine sevk edilmiş. Kliniğe gelişinde ateşi 38°C, nabız 110/dak tansiyon 130/60 mmHg, CRP 143.9 mg/L imiş. Hastaya ilk gelişinde DM ve sellülit ön tanısı konmuş. Altı gün seftriakson 1g flk 2x1 IV, gentamisin amp. 160 1x1 IM ve ornidazol tb. 500 2x1 tedavisi verilmiş. Açlık kan şekeri takiplerinde 350–400 mg/dl değerlerinde bulunması ve idrar analizinde 4(+) glukoz tespit edilmesi üzerine, oral antidiyabetik ilaçları kesilip kristalize insülin 3x1 (6Ü,12Ü,18Ü) ve NPH insülin 23Ü subkutan başlanılmış. Posteroanterior akciğer grafisinde bir özellik görülmeyen olguda, lezyona yönelik yapılan USG incelemesinde; solda toraks posterolateralden batın lateralini takip edip sol anterolateralde pubik hatta dek inen, ekstraparitoneal cilt altı yağlı dokumusküler tabakada yerleşimli genişliği 80x40 mm'ye

**İletişim:** Dr. Erkan Akar.  
Şevket Yılmaz Eğitim ve Araştırma Hastanesi,  
Göğüs Cerrahisi Kliniği, Bursa  
**Tel:** 0224 - 295 50 00

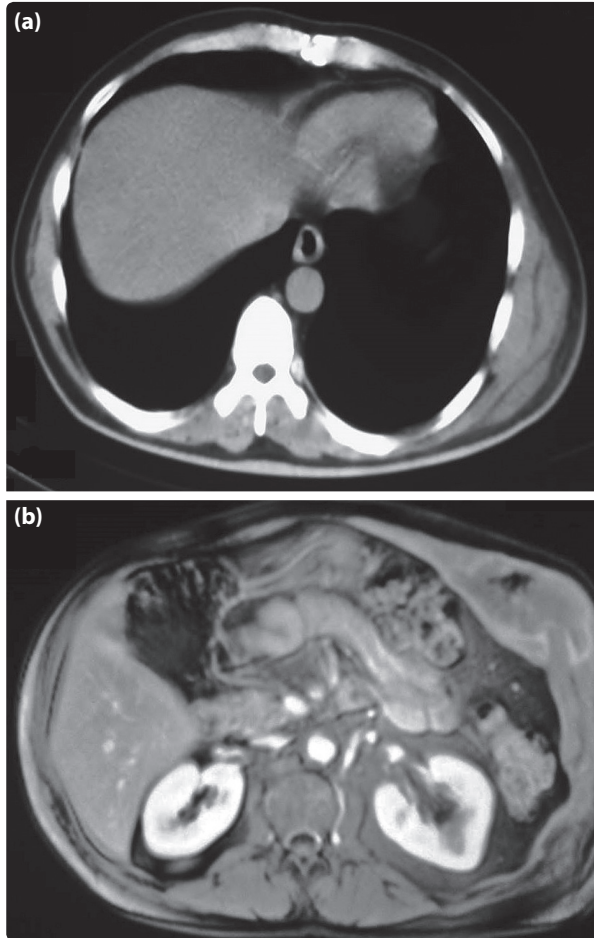
**Başvuru tarihi:** 09.10.2013  
**Kabul tarihi:** 07.02.2014  
**Online baskı:** 10.05.2014  
**e-posta:** drerkanakar@hotmail.com



ulaşan ve küçük kalsifikasyonlar ile orta kesimde hava habbecikleri içeren koleksiyon görülmüş. Toraks bilgisayarlı tomografi (BT) ile değerlendirilmesi önerilen hastanın BT'sinde, sol hemitoraks alt bölge, karın sol üst kadranda alt kostalar seviyesinde anterolateralde cilt altında ve kosta posteriorunda yumuşak doku şişlikleri ve yumuşak doku içerisinde yer yer hava dansiteleri görülmüş, lezyon bu haliyle spesifik edilememiş olup üst abdominal manyetik rezonans görüntüleme (MR) istenmiş (Şekil 1a). Manyetik rezonans görüntülemede karın sol üst kadranda lateralde ve anteriorda en geniş yerinde yaklaşık 6.5x17x17 cm boyutlara ulaşan multiloküle postkontrast periferde kapsüller boyanma gösteren içerisinde yer yer hava intensitelerinin de izlendiği sol üst kadranda abdominal kaslar ve rektus kası içerisinde karın içerisine doğru da lobülasyon



**Şekil 2.** Operasyon sahasında, solda toraks posterolateralden batın lateralini takip edip sol anterolateralde pubik hatta dek inen koleksiyon görülmektedir. Renkli şekil derginin online sayısında görülebilir ([www.keahdergi.com](http://www.keahdergi.com)).



**Şekil 1.** (a) Bilgisayarlı toraks tomografide; sol hemitoraks anterolateralde cilt altından toraks duvarına ilerleyen yumuşak doku koleksiyonu görülmektedir. (b) Üst abdominal manyetik rezonans görüntülemede, sol üst kadranda abdominal kaslar ve rektus kası içerisinde karın içerisine doğru ilerleyen koleksiyon görülmektedir.

gösteren koleksiyon mevcutmuş (Şekil 1b). Hastanın tedavisi devam ederken pubik bölgede şişliğin belirginleşmesi üzerine kliniğimize sevk edilmiş.

Geliş fizik muayenesinde, sol toraks duvarı lateralinden başlayıp önde pubik bölgeye doğru ilerleyen lezyon görüldü (Şekil 2). Lezyona yapılan aspirasyonda apse içeriğinin geldiği görüldü. Hastanın geliş kan şekeri 152 mg/dl, lökosit  $7.21 \times 10^3$  ml, Hgb 10.6 g/dl, Hct %32.1, sedim 130 mm/saat ve CRP 73.7 mg/L idi. Vücut sıcaklığı 39.5°C olması üzerine kan ve idrar kültürleri alındı. Bu sırada geniş spektrumlu antibiyoterapi başlanılarak (piperasilin+tazobaktam 3x4.5 gr IV, siprofloksasin 2x400 IV) acil operasyona alındı. Genel anestezi altında tek lümenli endobronşiyal tüp ile entübe edildi. Sol posterolateral pozisyonda sekizinci kot lateralinden yaklaşık 4 cm'lik kesi yapıldı. Toraks duvarına ilerleyen apse aspire edildi. Eksplozasyonda, m. oblikus eksternus kası üzerinden rektus kası kılıfı boyunca apsenin pubik hatta kadar ilerlediği görüldü. Pubik bölgeye yaklaşık 3 cm'lik kesi yapılarak torakal kesi ile boşluğun birleştiği görüldü. Apse içeriği temizlenip rifamisin+polividon iyot solüsyonları ile yıkamalar yapıldı. Pubik bölgeye ve torakal bölgeye ayrı ayrı iki adet hemovac dren konup katlar anatomik kapatıldı.

Hastanın kan, idrar ve yara yeri kültürlerinde üreme olmadı, klinik takiplerinde ateşinin olmadığı, sedim 65 mm/saat, CRP 3.19 mg/L değerlerine gerilediği görüldü. Hastanın drenleri 15. günde çekildi ve gelişinden 20 gün sonra hasta şifa ile taburcu edildi. Altı aylık takiplerinde nüks görülmedi.

## Tartışma

Göğüs duvarı enfeksiyonlarında tedavi başarısı, erken tanı, immünsüpresyonun ciddiyeti, etken patojen ve enfeksiyonun yaygınlığı ile alakalıdır. Tüberküloz, invaziv aspergilloz hatta pnömokoksik pnömoniye bağlı göğüs duvarı enfeksiyonları literatürde sporadik olgular şeklinde immün yetmezlikli bireylerde bildirilmiştir.<sup>[1,2]</sup>

Klinik bulgular ve laboratuvar testleri yol gösterici olsa da, özellikle görüntüleme yöntemleri erken tanı ve tedavi düzenlenmesinde anahtar rol oynar. Yumuşak doku tutulumunu en doğru gösteren MRG ve USG'dir. Bilgisayarlı tomografi ve USG aynı zamanda perkütan biyopsi ve drenaj prosedürlerinin uygulanmasına da yardımcıdır. MR görüntüleri ise yaygın göğüs duvarı enfeksiyonlarının ameliyat öncesi planlama aşamasında oldukça faydalı gözükmektedir.<sup>[2,3]</sup> Olgumuzda önce USG çekilmiş ve toraks BT ile değerlendirilmesi önerilmişti. Batına yönelik bulguların tespiti için MR istenmişti.

Toraks tüm vücut yüzey alanının yaklaşık 1/5'ini oluşturur ve çok sayıda nonspesifik yumuşak doku enfeksiyonunca etkilenebilir. Vücutun diğer yerlerinde olduğu gibi yüzeysel enfeksiyonların çoğu göğsün minör yaralanmaları ve yanıkları sonrası gelişir.<sup>[1]</sup> Bizim olgumuzda toraks duvarına ait her hangi bir yaralanma mevcut değildi.

Yumuşak doku apseleri göğüs duvarının herhangi bir yerinde oluşabilir. Apsenin klasik semptom ve bulguları görülürken direkt radyografiler çoğu zaman normaldir. Göğüs duvarına spesifik ve büyük boşlukları etkileyen iki potansiyel ciddi enfeksiyon, subpektoral ve subskapular apselerdir. Primer enfeksiyon olarak nadiren gelişirlerken çoğu zaman kronik enfekte torakotomi insizyonuna sekonder meydana gelir.<sup>[1]</sup> Hastamızda sol hemitoraksta lezyonda şişlik, kızarıklık ve ağrı mevcuttu ve geçirilmiş operasyon öyküsü yoktu.

Ateş ve lökositozla birlikte lokal ağrı mevcutken şişlik bazen eşlik eder. Bilgisayarlı tomografi problemi kolaylıkla identifiye ve lokalize eder.<sup>[2]</sup> Olgumuzda ateş, sedim ve CRP yüksekliği mevcuttu. Toraks BT'de lezyonun torakal bulguları net görülmüş olup batın ile ilişkisini aydınlatmak amacıyla MRG çektilmişti.

Tedavide süratli drenaj ve uygun antibiyotik tedavisi çoğu zaman başarılı bir rezolüsyon sağlar. Bazen apse çok büyük olduğunda debridman ve boşluğun tam olarak temizlenmesi için birkaç ayrı insizyon gerekebilir.<sup>[1]</sup> Olgumuzda geniş spektrumlu antibiyoterapi

altında iken hem torakal bölgeden hemde pubik bölgeden iki ayrı kesi yapılarak apse poşu açığa çıkartıldı. Drenaj ve debridman yapıldıktan sonra iki adet hemovac dren yerleştirildi.

Mikobakterilerde göğüs duvarında yumuşak doku enfeksiyonuna yol açabilir. Tüm tüberküloz hastalarının %1-3'te musküloskeletal tutulum mevcutken, bu grubunda %1-5'te tüberküloz tutulumu göğüs duvarında lokalizedir.<sup>[2,4,5]</sup> Olgumuzun lezyona yönelik yapılan aspirasyon kültürlerinde tüberküloza ait bulguya rastlanılmadı.

Göğüs duvarının fungal enfeksiyonlarında da uzun süreli antibiyoterapinin yanında radikal debridmanda mutlaka gereklidir.<sup>[1,6]</sup> Olgumuzun hikayesinde kontrol altında olmayan DM mevcut idi. Toraks duvarı apsesinin bu kadar yaygın olmasının nedeni olarak düşünüldü. Geniş antibiyoterapi tedavisinin yanında, debridman ve drenajın yeterli olduğu görüldü. Komplet rezeksiyon yapmaya gerek olmadığına karar verildi. Düşüncemizin doğruluğu DM kontrol altına alınıp postoperatif altı ay geçmesine rağmen nüksün görülmemesiyle ilişkilendirildi.

Sonuç olarak, altta yatan hastalığın ölümcül tabiatına rağmen, standart cerrahi agresif debridman ve antibiyoterapi prensipleri ile uzun dönem iyi sonuçlar elde etmek mümkün olabilir.

## Çıkar Çatışması

Yazar(lar) çıkar çatışması olmadığını bildirmişlerdir.

## Kaynaklar

1. LoCicero III J. Infections of the chest wall. In: Shields TW, LoCicero III J, Ponn RB, editors. General thoracic surgery. 6th ed. Philadelphia: Lippincott Williams and Wilkins; 2005. p. 682-8.
2. Enön S. Göğüs Duvarı Enfeksiyonları. Türkiye Klinikleri J Thor Surg-Special Topics 2009;2:8-12.
3. Chelli Bouaziz M, Jelassi H, Chaabane S, Ladeb MF, Ben Miled-Mrad K. Imaging of chest wall infections. Skeletal Radiol 2009;38:1127-35. [Crossref](#)
4. Papavramidis TS, Papadopoulos VN, Michalopoulos A, Paramythiotis D, Potsi S, Raptou G, et al. Anterior chest wall tuberculous abscess: a case report. J Med Case Rep 2007;1:152. [Crossref](#)
5. Cho KD, Cho DG, Jo MS, Ahn MI, Park CB. Current surgical therapy for patients with tuberculous abscess of the chest wall. Ann Thorac Surg 2006;81:1220-6. [Crossref](#)
6. Mehta V, Balachandran C. Primary cutaneous actinomycosis on the chest wall. Dermatol Online J 2008;14:13.