

Endobronşial Metastaz ile Seyreden Kolon Adenokarsinom Olgusu

A Case of Endobronchial Metastasis Caused by Colon Adenocarcinoma

Saltuğ Buğra Kaya¹, Talat Kılıç², Ayşe Nur Akatlı³, Emine Türkmen Şamdanlı³

Özet

Kolon adenokarsinomu nedeniyle takipli 60 yaşında erkek hasta, öksürük ve nefes darlığı şikâyeti ile kliniğimize başvurdu. Hastanın takipleri sırasında çekilen Toraks BT'de sağ hiler bölgede sağ ana bronşa invaziv kitle lezyon ve yaygın bilateral nodüler lezyonlar tespit edilmesi üzerine ikincil primer akciğer tümör açısından değerlendirilmek üzere, göğüs hastalıkları polikliniğine yönlendirilmiştir. Hastanın yapılan bronkoskopisinde; sağ ana bronştan başlayıp orta lob girişinde yoğunlaşan yaygın endobronşiyal lezyon tespit edildi. Alınan endobronşiyal biyopsi sonucu immünohistokimyasal çalışmalar ile desteklenerek kolon adenokarsinom metastazı olarak değerlendirildi. Radyolojik görünümü primer akciğer kanserine benzediğinden ve kolon adenokarsinomların endobronşiyal metastazı nadir olduğundan sunumu uygun görüldü.

Anahtar Sözcükler: Endobronşiyal metastaz, kolon adenokarsinomu, akciğer metastazı.

Abstract

A 60-year-old male patient with a diagnosis of colon adenocarcinoma was admitted to the clinic with complaints of a cough and shortness of breath. A thorax computed tomography image of the right main bronchus taken during follow-up of the patient revealed an invasive mass lesion in the right hilar region. The patient was referred to the pulmonology department for evaluation in terms of a primary lung tumor. The patient underwent a bronchoscopy. A widespread endobronchial lesion beginning at the right main bronchus and intensifying at the entrance of the middle lobe was detected. Biopsies were performed in both bronchial trees. The biopsy results confirmed colon adenocarcinoma metastasis, which was supported by immunohistochemical findings. Since the radiological appearance resembled primary lung cancer and endobronchial metastasis of colon adenocarcinoma is rare, the outcome of the case was deemed appropriate.

Key words: Endobronchial metastasis, colon adenocarcinoma, lung metastasis.

Endobronşiyal lezyonlardan (EBL) alınan biyopsilerin birçok histopatolojik alt tipi mevcut olup en sık görülen primer akciğer kanserleridir. Özellikle skuamöz hücreli ve küçük hücreli akciğer kanserlerinde endobronşiyal lezyon sık görülür. Endobronşiyal tümörlerin sadece% 1,1'i metastatiktir (1,2). Metastatik lezyonlardan en

yaygın EBL, kolorektal, meme ve renal kanserlerde görülür (3). Mide, over, tiroid, uterus, testiküler, nazofarenks, prostat, adrenal kanserler, sarkomlar, histositoma ve plazmositomlar gibi çeşitli malignitelerde EBL gözlenir (4-8).

¹Sağlık Bakanlığı, Kamu Hastaneleri Kurumu, Cizre Devlet Hastanesi, Göğüs Hastalıkları Kliniği, Şırnak

²İnönü Üniversitesi Tıp Fakültesi, Göğüs Hastalıkları Anabilim Dalı, Malatya

³İnönü Üniversitesi Tıp Fakültesi, Patoloji Anabilim Dalı, Malatya

¹Department of Chest Diseases, Ministry of Health, Public Hospitals Institution, Cizre State Hospital, Şırnak, Turkey

²Department of Chest Diseases, İnönü University Faculty of Medicine, Malatya, Turkey

³Department of Pathology, İnönü University Faculty of Medicine, Malatya, Turkey

Başvuru tarihi (Submitted): 23.10.2017 **Kabul tarihi (Accepted):** 12.12.2017

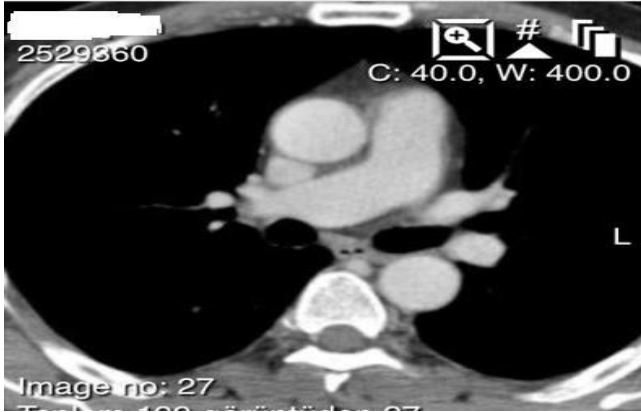İletişim (Correspondence): Talat Kılıç, İnönü Üniversitesi Tıp Fakültesi, Göğüs Hastalıkları Anabilim Dalı, Malatya

e-mail: talatkilic2013@gmail.com

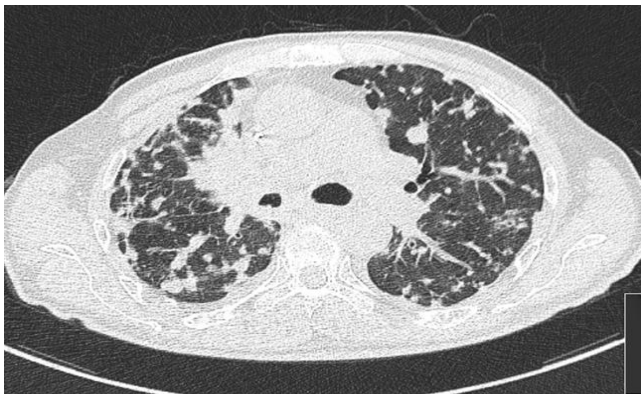

OLGU

Altmış yaşında erkek hastaya, 3 yıl önce ileus nedeniyle genel cerrahi tarafından acil sağ hemikolektomi operasyonu yapılmış ve patolojik değerlendirme sonrası orta derece diferansiye kolon adenokarsinomu tanısı almıştı. Yaygın lenfovasküler invazyon ve lenf bezlerinde tümör metastazı tespit edilmiş, tümör visseral peritonu perforatör ve perinöral invazyon bulunmaktaydı, cerrahi sınırlar negatif olarak raporlanmıştı. Hasta tanı aldığı anda evreleme için çekilen Toraks Bilgisayarlı Tomografisinde (BT) buzlu cam dansitesinde nodüler lezyonlar mevcut olup hastaya medikal onkoloji tarafından kemoterapi başlanmıştı. Kemoterapi sonrasında çekilen kontrol Toraks BT'sinde lezyonlarda regresyon tespit edildi (Şekil 1). Tedavi protokolüne tam olarak uyum göstermeyen hasta kendi isteği ile tedavisine yaklaşık 1 yıl ara verdi. Sonrasında kontrole gelen hastanın evreleme için çekilen Toraks BT'sinde bilateral yaygın nodüler lezyonlar tespit edildi ve hasta yeniden kemoterapi programına alındı (Şekil 2). Hasta tedavisine devam ederken kontrol amaçlı yapılan radyolojik tetkiklerinde sağ hiler bölgede lokalize sağ ana bronşa invaze kitle lezyonu tespit edilmesi üzerine ikincil primer tümör açısından göğüs hastalıkları polikliniğine yönlendirilmişti. (Şekil 3).

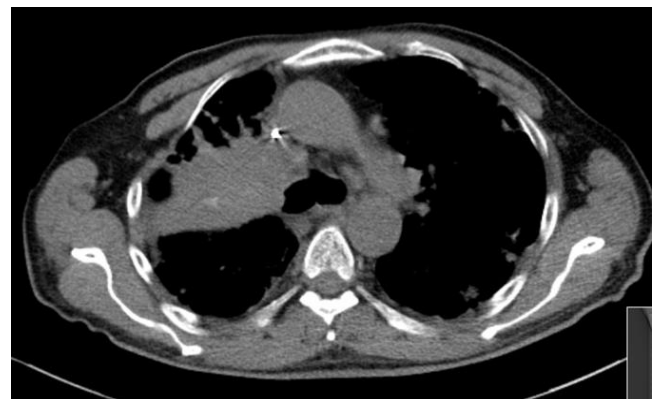

Şekil 1: Kontrol Toraks BT'de lezyonlarda regresyon.



Şekil 2: Toraks BT'de bilateral yaygın nodüler lezyonlar.

Nefes darlığı ve kuru kronik öksürük şikâyeti bulunan hastanın fizik muayenesinde solunum sesleri bilateral azalmıştı. Kan tetkiklerinde kreatinin değeri 1,25 mg/dl ölçülmüş olup diğer parametreleri normal aralıkta tespit edildi. Soy geçmişi ve alışkanlıklarında herhangi bir özellik olmayan hastaya PET-BT, Kranial MR çekildi ve bronkoskopi yapıldı. Hastanın Kranial MR'ında herhangi bir özellik tespit edilmedi. PET-BT sinde sol supraklavikular bölgede SUVmax: 5,5 ölçülen hilusu seçilen lenf bezi, her iki akciğerde subsantimetrik çoğu periferik yerleşimli SUVmax:10,7 ölçülen yüzlerce nodüler lezyon, sağ akciğer üst lob santralinde spiküle düzensiz kenarlı, boyutu 5,6x2,7 cm olan SUVmax:20,2 ölçülen konsolide alan, intra-abdominal alanda psoas ve rektus abdominalis kasına invaze 5,4x6,2 cm boyutta SUVmax: 15,8 ölçülen kitle lezyon tespit edildi. PET-BT raporunda sağ akciğerdeki lezyon için bronkoalveoler karsinom? organize pnömoni? metastaz? ön tanıları bulunmaktaydı. Hastanın bronkoskopisinde sağ ana bronştan başlayıp orta lob girişinde yoğunlaşan yaygın endobronşiyal lezyon tespit edildi. Sol bronş sisteminde dağınık nodüller şeklinde endobronşiyal lezyon görüldü. Her iki bronş ağacından biyopsiler alındı. Bronkoskopik biyopsinin histopatolojik incelemesinde abortif asiner yapılar yapmış atipik epitelial hücrelerden oluşan neoplastik gelişim gözlemlendi. İmmünohistokimyasal olarak tümör hücreleri CDX2 ile pozitif, CK7 ve CK20 ile fokal pozitif boyanırken TTF-1 ile immünreaktivite izlenmedi. Morfolojik bulgular, immünohistokimyasal bulgular eşliğinde kolon adenokarsinom metastazı olarak raporlandı (Şekil 4).



Şekil 3: Toraks BT'de sağ ana bronşa invaze kitle lezyon.

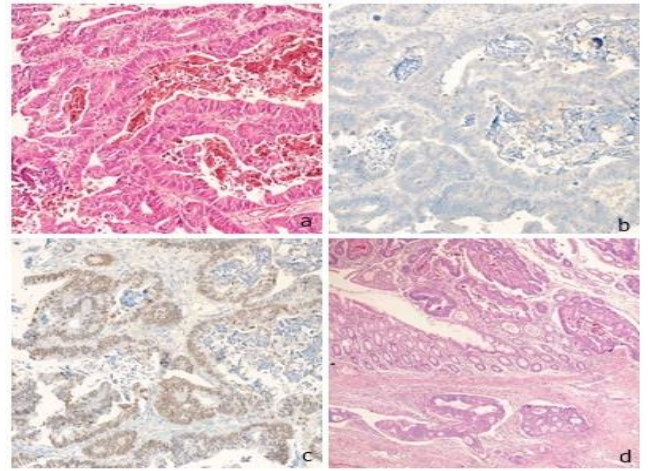
TARTIŞMA

Endobronşiyal lezyonlardan alınan biyopsilerin birçok histopatolojik alt tipi mevcut olup en sık görülen primer akciğer karsinomlarıdır. Özellikle skuamoz hücreli ve küçük hücreli akciğer karsinomlarında EBL sık görülür. Endobronşiyal tümörlerin sadece%1,1'metastatiktir (1,2).

Metastatik lezyonlardan en yaygın EBL, kolorektal, meme ve renal karsinomlarda görülür (3). Mide, over, tiroid, uterus, testiküler, nazofarenks, prostat, adrenal karsinomalar, sarkomlar, histositoma ve plazmositomlar gibi çeşitli malignitelere EBL gözlemlenir (4-8). Endobronşial metastazı olan 204 hastanın incelendiği çalışmada olguların %30'unda kolorektal kanser metastazı saptanmıştır (9). Primer tümör ile endobronşial metastaz arasında geçen zaman ortalama 9 ay ile 5 yıl arasında değişmektedir (10). Kolorektal kansere bağlı EBL olan 24 hastanın retrospektif değerlendirilmesinde, primer tümörün tanısı ile EBL arasında geçen ortalama süre 53 ay olarak bulunmuştur. Bu süre bizim hastamızda yaklaşık 36 aydır. En sık semptomlar hastamızda olduğu gibi dispne, öksürük ve hemoptizidir. EBL saptanmasından itibaren ortalama sağ kalım süresi 14 ay (3-40 ay), primer tümörün saptanmasından itibaren ortalama sağ kalım süresi 70 ay (23-245 ay) olarak bulunmuştur. Hastaların %54'ünde ortalama sağ kalım süresi 5 yıldan uzundur (5). Endobronşial metastazı olan hastalarda radyolojik olarak tespit edilen en sık lezyonlar bilateral nodüller, atelektaziler, soliter pulmoner nodül olarak izlenilmektedir. Bizim hastamızda da santral bölgede kitle lezyonu ve bilateral yaygın nodüler lezyonlar mevcuttu. Klinik ve radyolojik bulgu olarak ana bronşların metastatik tutulumu, santral yerleşimli bronkojenik karsinomdan ayırt edilemez (10,11). Torak BT, bronş içi lezyonları her zaman gösterememektedir. Pulmoner metastazları ya da mediastinel lenfadenopatileri ortaya çıkardığı için bütün olgularda radyolojik olarak görüntüleme yapılmalıdır (12). Endobronşial lezyonların tanısında en değerli yöntem bronkoskopi'dir. Metastatik lezyonlardan histopatolojik tanı için biyopsi alınabildiği gibi fırsatçı akciğer enfeksiyonu, kanama veya ilaç reaksiyonu gibi radyolojik olarak metastazı taklit edebilecek durumları da ayırt etmede çok önemlidir. Bronkoskopi ile tanı konma oranı EBL izlenen olgularda %84,2 olup bizim olgumuzda birden çok EBL izlendi. Alınan biyopsi sonucu, immunohistokimyasal bulgular eşliğinde özellikle TTF-1 negatif olması ve CDX2 pozitifliği ile CK20'nin fokal pozitif boyanması nedeniyle kolon adenokarsinomu olarak sonuçlandı.

TTF-1 erişkin akciğerinde öncelikle tip II alveolar pnömosit ve silleri olmayan bronşial hücrelerde identifiye edilmiştir. TTF-1, kromozom 14q13 de tek lokuslu bir gene bulunur ve akciğer dokusunda surfaktan proteinleri (A, B, C) ve Klara hücre sekretuar proteini gen ekspresyonunu regüle eder. TTF-1'in inaktivasyonunun, trakeoözofageal fistüle, pulmoner dallanmanın bozukluğuna ve nadir akciğer hipoplazilerine neden olduğu bildirilmiştir. TTF-1

ekspresyonu, akciğer ve tiroid kanserlerinde yüksek oranlarda görülmektedir. TTF-1 in özellikle akciğer kökenli adenokarsinomlar ile akciğere metastaz yapan adenokarsinomların ayırıcı tanısında oldukça yüksek sensitivite (%70-94) ve spesifiteye (%100) sahip olduğunu bildiren çalışmalar mevcuttur. Bu nedenle, TTF-1'in immunohistokimyasal uygulaması, akciğer kökenli adenokarsinomların identifikasyonunda oldukça yaygın olarak kullanılmaktadır (13). Bunun yanında CDX2 immunohistokimyasal belirtecini kolorektal adenokarsinom metastazlarını ayırt etmede kullanılan yararlı bir belirteç olduğu gösterilmiştir (14).



Şekil 4: Bronkoskopik biyopside asiner dizelenim paternine sahip atipik epitelyal hücrelerden oluşan tümör (H&E, x100) (a), Tümör hücrelerinde immunohistokimyasal olarak TTF-1 negatifliği (x100) (b), Tümör hücrelerinde immunohistokimyasal olarak CDX2 ile pozitif boyanması (x100) (c), Kolektomi spesimeninde kolon mukozası devamlılığındaki adenokarsinom alanları (H&E, x40) (d).

Sonuç olarak, nadir bir olgu olması nedeniyle olgu sunumu olarak tartışılmıştır.

ÇIKAR ÇATIŞMASI

Bu makalede herhangi bir çıkar çatışması bildirilmemiştir.

YAZAR KATKILARI

Fikir - S.B.K., T.K., A.N.A., E.T.Ş.; Tasarım ve Dizayn - S.B.K., T.K., A.N.A., E.T.Ş.; Denetleme - S.B.K., T.K., A.N.A., E.T.Ş.; Kaynaklar - S.B.K., T.K., A.N.A., E.T.Ş.; Malzemeler - S.B.K., T.K., A.N.A., E.T.Ş.; Veri Toplama ve/veya İşleme - S.B.K., T.K.; Analiz ve/veya Yorum - S.B.K., T.K.; Literatür Taraması - S.B.K., T.K.; Yazıyı Yazan - S.B.K., T.K.; Eleştirel İnceleme - S.B.K., T.K.

KAYNAKLAR

1. Salud A, Porcel JM, Rovirosa A, Bellmunt J. Endobronchial metastatic disease: analysis of 32 cases. *J Surg Oncol* 1996; 62:249-52. [\[CrossRef\]](#)
2. Kreisman H, Wolkove N, Finkelstein HS, Cohen C, Margolese R, Frank H. Breast cancer and thoracic metastases: review of 119 patients. *Thorax* 1983; 38:175-9. [\[CrossRef\]](#)
3. Berg HK, Petrelli NJ, Herrera L, Lopez C, Mittelman A. Endobronchial metastasis from colorectal carcinoma. *Dis Colon Rectum* 1984; 27:745-8. [\[CrossRef\]](#)
4. Amer E, Guy J, Vaze B. Endobronchial metastasis from renal adenocarcinoma simulating a foreign body. *Thorax* 1981; 36:183-4. [\[CrossRef\]](#)
5. Fournel C, Bertolotti L, Nguyen B, Vergnon JM. Endobronchial metastases from colorectal cancers: natural history and role of interventional bronchoscopy. *Respiration* 2009; 77:63-9. [\[CrossRef\]](#)
6. Gallivan GJ, Emery RW. Endobronchial metastasis from cancer of the breast. *Chest* 1978; 74:320. [\[CrossRef\]](#)
7. Hanyu T, Kanda T, Matsuki A, Hasegawa G, Yajima K, Tsuchida M, et al. Endobronchial metastasis from adenocarcinoma of gastric cardia 7 years after potentially curable resection. *World J Gastrointest Surg* 2010; 2:270-4. [\[CrossRef\]](#)
8. Shen Q, Yao Y, Teng X, Zhou J. Endobronchial metastasis from prostate cancer mimicking primary lung cancer. *Intern Med* 2010; 49:1613-5. [\[CrossRef\]](#)
9. Sorensen JB. Endobronchial metastases from extrapulmonary solid tumors. *Acta Oncol* 2004; 43:73-9. [\[CrossRef\]](#)
10. Katsimbri PP, Bamias TA, Froudarakis EM, Peponis IA, Constantopoulos SH, Pavlidis NA. Endobronchial metastases secondary to solid tumors: report of eight cases and review of the literature. *Lung Cancer* 2000; 28:163-70. [\[CrossRef\]](#)
11. Diaz G, Jimenez D, Dominguez-Reborias S, Carrillo F, Pérez-Rodríguez E. Yield of bronchoscopy in the diagnosis of neoplasm metastatic to lung. *RespirMed* 2003; 97:27-9. [\[CrossRef\]](#)
12. Ohno T, Nakayama Y, Kurihara T, Ichikawa H, Tsuda K, Ishida T, et al. Endobronchial metastasis of breast cancer 5 years after breast-conserving therapy. *Int J Clin Oncol* 2001; 6:101-4. [\[CrossRef\]](#)
13. Nart D, Sarsık B, Doğanavşargil B, Sezak M, Yaman B, Çiriş M ve ark. Primer ve metastatik akciğer tümörlerinin ayırıcı tanısında tiroid transkripsiyon faktör-1 ekspresyonunun önemi ve güvenilirliği. *Ege Tıp Dergisi/Ege J Med* 2008; 47:171-5.
14. Tanaka S, Saito K, Ito T, Tajima K, Mogi A, Shitara Y, et al. CDX2 as a useful marker of colorectal adenocarcinoma metastases to lung in pre-operative biopsy specimens. *Oncol Rep* 2007; 18:87-92. [\[CrossRef\]](#)