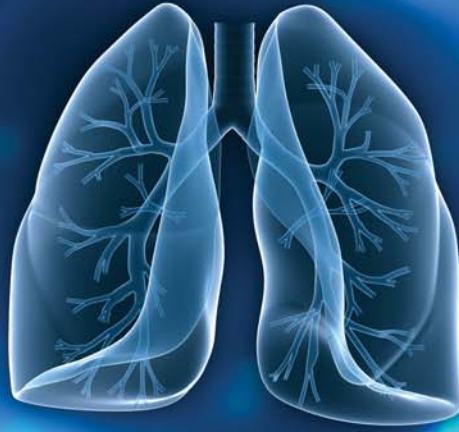

RESPIRATORY CASE REPORTS

Cilt/Volume 2 Sayı/Issue: 2 Yıl/Year: 2013



Editörler / Editors

Zafer KARTALOĞLU
Oğuzhan OKUTAN

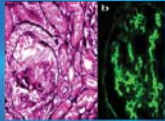
Yayın Kurulu

Editorial Board Members

Funda COŞKUN
Ebru ÇAKIR EDİS
Rauf GÖRÜR
Eylem SERCAN ÖZGÜR
Ergun TOZKOPARAN
Oğuz UZUN

Yazı İşleri Müdürü

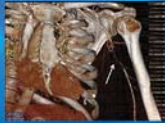Publishing Manager
Ersin DEMİRER



Sarkoidoz ve IgA Nefropatisi (Nadir Bir Birliktelik)

Sarcoidosis and IgA nephropathy: a rare association

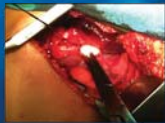Canturk Tasci, Alper Gündoğan, Nesrin Çandır, İlker Yılmaz, İbrahim Yavan, Ömer Deniz, Ergun Tozkoparan, Hayati Bilgiç



Genetik yatkınlık zemininde gelişen eş zamanlı masif pulmoner emboli ve brakial arter embolisi

Concurrent massive pulmonary embolism and brachial artery embolism in a genetic background

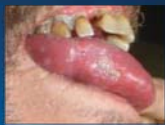Serdar Berk, Aslı Bingöl, Nurkay Katrançoğlu, Ömer Tamer Doğan, Sulhattin Arslan, İbrahim Akkurt



Nadir görülen bir trakeobronşiyal anomali 'Trakeal Bronkus'

A rare case of tracheobronchial anomalies: 'Tracheal Bronchus'

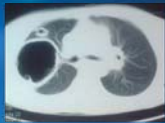
Selvi Kelekçi, Fatih Meteroğlu, Velat Şen, Atalay Şahin, Tahir Şewal Eren, Mehmet Fuat Gürkan



Akciger tüberkülozuna eşlik eden tüberküloz plörezi ve dil tüberkülozu olgusu

A case of pulmonary tuberculosis accompanied by tuberculosis pleurisy and tuberculosis of the tongue

Hatice Türker, Bahadır Üskül, Özge Ünal Bayraktar, Sibel Boğa, Aydın Kant, Fatma Emre Taşolar, Özkan Devran, Özlem Saniye İçmeli, Merve Çiftçi



Tansiyon pnömotoraksa neden olan rüptüre kist hidatik

Ruptured hydatid cyst causing tension pneumothorax

Muharrem Çakmak, Akın Eraslan Balcı, Mehmet Oğuzhan Özyurtkan