



Spontan Gerileyen Timik Kist

Spontaneously Regressing Thymic Cyst

Dildar Duman,¹ Tülin Kuyucu,¹ Dilek Ernam,¹ Emine Nur Koç,¹ Fatma Merve Tepetam²

Özet

Timik kistler nadir görülen, mediastinal kitlelerin %1-3 ünü oluşturan patolojilerdir. Genellikle asemptomatiktir ve rutin akciğer grafilerinde saptanır. Herhangi bir yakınması olmayan olgumuzda tarama amacıyla çekilen akciğer grafisinde mediastinal genişleme izlendi. Bilgisayarlı tomografide 6x4 cm çapında, hipodens, kistik yapıda mediastinal lezyon saptandı. Manyetik rezonans görüntüleme ile kistin rudimentar timus dokusundan uzandığı görüldü. Diğer timik kist olgularında tercih edilen tedavi yaklaşımı kistin total eksizyonudur, ancak olgumuz radyolojik takibe alındı ve total remisyon izlendi. Sonuç olarak, semptomu olmayan, radyolojik olarak timik kist kabul edilen olgular takibe alınabilir ve takiplerinde spontan remisyon görülebilir.

Anahtar Sözcükler: Mediasten, timik kist, manyetik rezonans görüntüleme.

Abstract

Thymic cysts are uncommon lesions, constituting 1-3% of all mediastinal masses. Most of these cysts are asymptomatic and found incidentally through routine chest roentgenograms. Our patient was asymptomatic, and a routine chest x-ray revealed mediastinal widening. A mediastinal mass, 6x4 cm in dimension, was detected by computed tomography. The lesion was hypodense, well defined, and cystic in nature. Magnetic resonance imaging of the thorax revealed a typical cyst expanding from the rudimentary thymus tissue. Although total excision of the cyst is the preferred treatment modality in these patients, close radiological follow-up of our patient revealed total remission. In conclusion, asymptomatic thymic cysts can be radiologically monitored and spontaneous remission can be observed.

Key words: Mediastinum, thymic cyst, magnetic resonance imaging.

¹Süreyyapaşa Göğüs Hastalıkları ve Göğüs Cerrahisi Eğitim ve Araştırma Hastanesi, Göğüs Hastalıkları Kliniği, İstanbul
²Süreyyapaşa Göğüs Hastalıkları ve Göğüs Cerrahisi Eğitim ve Araştırma Hastanesi, Allerji Kliniği, İstanbul

¹Department of Pulmonology, Süreyyapaşa Chest Disease and Thoracic Surgery Research and Training Hospital, İstanbul, Turkey

²Department of Allergy, Süreyyapaşa Chest Disease and Thoracic Surgery Research and Training Hospital, İstanbul, Turkey

Submitted (Başvuru tarihi): 08.11.2012 Accepted (Kabul tarihi): 04.01.2013

Correspondence (İletişim): Dildar Duman, Süreyyapaşa Göğüs Hastalıkları ve Göğüs Cerrahisi Eğitim ve Araştırma Hastanesi, Göğüs Hastalıkları Kliniği, İstanbul

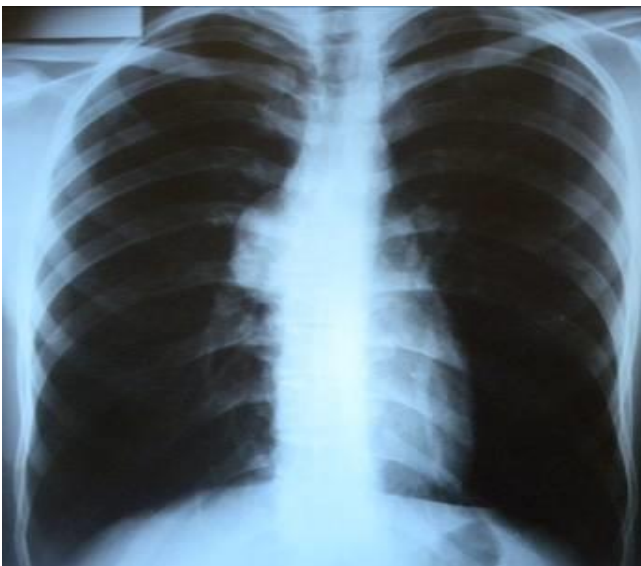
e-mail: dildarjetis@yahoo.com



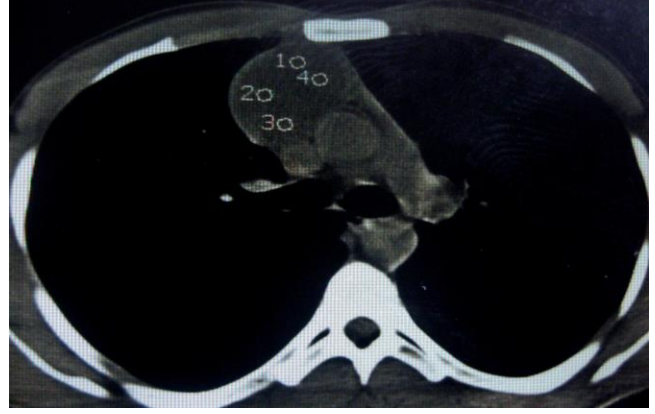
Timik kistler mediasteninin benign lezyonları arasında nadir görülen patolojilerdir. Mediastendeki tüm tümörlerin %1-3'ünü, mediasten kistlerinin de %5'ini oluştururlar (1,2). Timik kistler doğuştan veya edinsel olarak gelişebilir. Genellikle asemptomatiktir ve rutin akciğer grafilerinde saptanır (2-5). Tercih edilen tedavi yaklaşımı kistin total eksizeyonudur, ancak asemptomatik olan ve lezyon radyolojik olarak gerçek 'timik kist' kabul edilen hastalar takibe alınabilir (6,7). Takibinde spontan olarak gerileyen timik kist olgusunu literatür eşliğinde sunduk.

OLGU

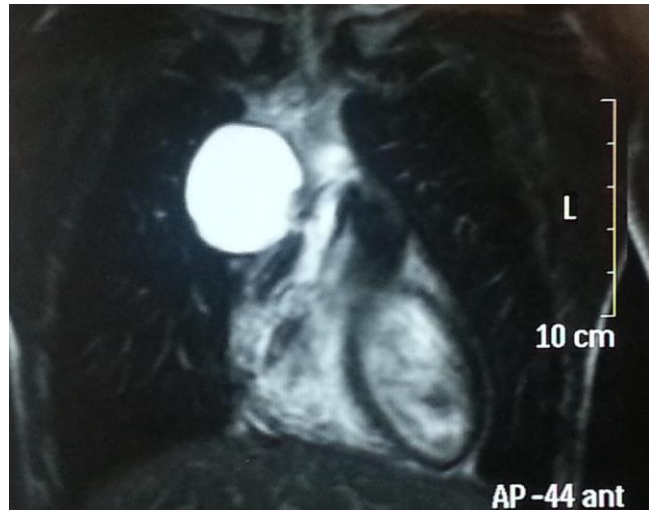
Herhangi bir yakınması olmayan 19 yaşında erkek hastanın tarama amacıyla çekilen postero-anterior (PA) akciğer grafisinde mediastende genişleme izlendi (Şekil 1). Sigara öyküsü olmayan hastanın özgeçmiş ve soygeçmişinde bir özellik yoktu. Fizik muayenede patolojik bulgu saptanmadı, laboratuvar tetkikleri normal sınırlar içerisindeydi. Toraks BT'sinde ön mediastende sağ hemitoraksa doğru uzanan, 6x4 cm büyüklüğünde düzgün sınırlı, sıvı yoğunluğunda kitle izlendi (Şekil 2). Bunun üzerine çekilen Toraks MR'da anterior mediastende, sağ paramedian yerleşimli, düzgün sınırlı, belirgin septasyonu ve solid bölümü izlenmeyen, patolojik kontrast fiksasyonu göstermeyen, en geniş boyutları 3x3x2 cm ölçülen benign görünümlü kistik kitle lezyon saptandı. Lezyon sol lateralindeki rudimenter timus dokusundan ekspansiyon göstermekte ve sinyal özellikleri musinöz-protein içerik ile ilişkili idi (Şekil 3). Bulgular timik kist ile uyumlu bulundu. Hasta radyolojik takibe alındı ve 7 yıl sonraki kontrol akciğer grafisi ve tomografisinde timik kistin tama yakın gerilediği gözlemlendi (Şekil 4).



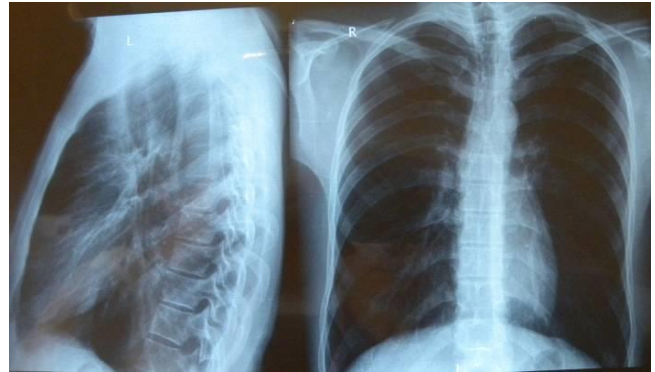Şekil 1: PAAkciğer grafisi: mediastinal genişleme.



Şekil 2: Toraks BT: ön mediastende kitle.



Şekil 3: Toraks MR: Timik kist.



Şekil 4: Kontrol PAAkciğer grafisi: radyolojik regresyon.

TARTIŞMA

Timik kistler ilk olarak 1832'de Lieutaud tarafından tanımlanmıştır (8). Bu kistler timus dokusunun benign lezyonları olup konjenital veya edinsel olarak gelişebilir (1,2,5,9). Timik kistlerin %78'ini konjenital kistler oluşturur. Konjenital timik kistler timofarengeal kanalın embriyonel kalıntılarından gelişirler. Hassal korpusküllerinde meydana gelen dejeneratif değişiklikler bu kistlerin oluşumuna yol açabilir (9). Edinsel timik kistlerin gelişiminde ise travma, inflamatuvar hastalıklar, geçirilmiş cerrahi

girişimler ve radyasyon gibi faktörler rol oynar (3,5,10). Olgumuzda etyolojik bir patoloji saptanmadı ve konjenital timik kist olarak düşünüldü.

Timik kistler her yaş grubunda saptanabilir. Graeber ve ark.'nın (9) 46 olguluk serisinde hastaların yaşı 4–52 arasında olup yaş ortalaması 21,5 bulunmuştur. Olgumuzda 19 yaşında erkek hasta idi.

Timik kistler, boyun ve diyafram arasında herhangi bir bölgede gelişebilir. En sık ön mediastende yerleştiği bildirilmiştir (9,11,12). Kistler çok farklı boyutlarda olabilir, çapı 30 cm'yi bulan timik kist bildirilmiştir (13). Mediastinal yerleşimli timik kistler genellikle asemptomatiktir ve rutin akciğer grafilerinde saptanır (2,9,14). Semptomatik hastalarda ise nefes darlığı, öksürük, göğüs ağrısı, yutma güçlüğü, ses kısıklığı ve Horner sendromu görülebilir (2,3,9,14,15) Semptomların tipi ve derecesi lezyonun yerleşimine, büyüklüğüne ve komşu mediastinal yapılarla olan ilişkisine bağlıdır (3,9,11,13,15).

Hiçbir semptomu olmayan bu olguda rutin akciğer grafisi sonrasında ön mediasten yerleşimli timik kist saptanmıştır. Lezyon boyutu 3x3x2 cm idi ve diğer mediastinal yapılarla ilişkili olmaması nedeniyle olgunun herhangi bir semptomu yoktu.

Timik kistlerin tanısı ve tedavisi tartışmalıdır. Radyografi, USG ve BT tanıda yardımcıdır. PA akciğer grafisinde düzgün kenarlı ön mediasten kitlesi olarak görülür. Toraks tomografisinde unilokuler doğuştan kistler tipik su yoğunluğunda ve ince kenarlı görünümündedir (1-4). Bazen kistin içinde yumuşak dokudan bölmeler, halka şeklinde kalsifikasyonlar ya da muhtemelen daha önceki kanama sonucu oluşan çizgisel kalsifikasyon odakları görülebilir (4,16). Multilokuler edinsel kistlerin kalın bir duvarı vardır ve sıklıkla timus bezi ile ilişkilidir (1,3).

Toraks BT'de düşük dansiteli homojen lezyonlar timik kisti, solid, kitle dansitesindeki heterojen lezyonlar timomayı düşündürse de ayırım net olarak yapılamayabilir, bazı timik kistler yüksek dansitede, solid görünümde olabilirler (2,4,5). Timik kist ayırımında MR yardımcıdır. T1 ağırlıklı MR imajlarında tipik timik kist sıvı özelliklerinde düşük sinyal gösterirken, T2 ağırlıklı MR da üniform yüksek sinyal gösterir (4,5).

Olgunun toraks BT'sinde ön mediastende sağ hemitoraksa uzanan düzgün sınırlı sıvı yoğunluğunda kitlesel lezyon izlendi, timik kist ve timoma ayırımını net yapabilmek için Toraks MR çekildi ve anterior mediastende, sağ paramedian yerleşimli, düzgün sınırlı, belirgin septasyonu ve solid bölümü izlenmeyen, patolojik kontrast fiksasyonu göstermeyen, en geniş boyutları 3x3x2 cm ölçülen benign görünümlü kistik lezyon saptandı. Kist rudimenter timus

dokusundan ekspansiyon göstermekteydi ve olgu timik kist olarak kabul edildi.

Radyolojik olarak, asemptomatik lezyon gerçek timik kist kabul edilir ise hasta takibe alınabilir veya etanol ile skleroz uygulaması yaşlı hastalarda denenebilir (6,7). Timik tümör tanısı diğer benign ve malign mediastinal lezyonlar dışlanamazsa, lezyonun natürü belli değilse ve semptom veriyorsa, kesin tanı ve tedavi sağlayabildiği için cerrahi eksplorasyon ve eksizyon önerilir (6). Radyolojik olarak timik kist kabul edilen olgumuz takibe alındı, hastada herhangi bir semptom gelişmedi ve 7 yılın sonunda kistin tama yakın gerilediği gözlemlendi. Ülkemizden yayınlanan olgular cerrahi rezeksiyon yapılan olgulardır (6,13,16). Literatürde de daha önce takiple gerileyen timik kist olgusuna rastlanmamıştır. Spontan iyileşme göstermesi ve rekürrens göstermemesi nedeniyle bu olgu sunuldu.

Sonuç olarak, semptomu olmayan, radyolojik olarak timik kist kabul edilen olgular takibe alınabilir ve takiplerinde spontan remisyon görülebilir. Böylece bu olgular gereksiz cerrahi operasyondan korunmuş olurlar.

ÇIKAR ÇATIŞMASI

Bu makalede herhangi bir çıkar çatışması bildirilmemiştir.

KAYNAKLAR

1. Choi YW, McAdams HP, Jeon SC, Hong EK, Kim YH, Im JG, et al. Idiopathic multilocular thymic cyst: CT features with clinical and histopathologic correlation. *AJR* 2001; 177:881-5. [\[CrossRef\]](#)
2. Sirivella S, Gielchinsky I, Parsonnet V. Mediastinal thymic cysts: A report of three cases. *J Thorac Cardiovasc Surg* 1995; 110:1771-2. [\[CrossRef\]](#)
3. Suster S, Rosai J. Multilocular thymic cyst: an acquired reactive process. Study of 18 cases. *Am J Surg Pathol* 1991; 15:388-98. [\[CrossRef\]](#)
4. Brown LR, Aughenbaugh GL. Masses of the anterior mediastinum; CT and MR imaging. *AJR Am J Roentgenol* 1991; 157:1171-80. [\[CrossRef\]](#)
5. Armstrong P, Wilson AG, Dee P, Hansell DM. Mediastinal and hilar disorders. *Imaging of Diseases of the Chest*. London: Mosby; 2000:789-892.
6. Kuzucu A, Liman Ş, Taştepe A. Timik kistler: 5 olgunun gözden geçirilmesi. *Türk Göğüs Kalp Damar Cerrahisi Dergisi* 2000; 8:530-2.
7. Hirano Y, Shimada T, Kinoshita Y, Murakami Y, Kobayashi K, Yoshitomi H, et al. Ethanol sclerosis: one of the best treatments for thymic cyst in very elderly patients? *Intern Med* 1997; 36:716-9. [\[CrossRef\]](#)

8. Rieker RJ, Aulmann S, Schnabel PA, Sack FU, Otto HF, Mechtshheimer G, et al. Cystic thymoma. *Pathol Oncol Res* 2005; 11:57-60. [\[CrossRef\]](#)
9. Graeber GM, Colonel L, Thompson LD, Ronnigen LD, Jaffin J, Zajtchuk R. Cystic lesion of the thymus. An occasionally malignant cervical and/or anterior mediastinal mass. *J Thorac Cardiovasc Surg* 1984; 87:295-300.
10. Bouziri A, Khaldi A, Louati H, Menif K, Khayati A, Ben Jaballah N. Respiratory failure revealing a multilocular thymic cyst in an infant. *Ann Thorac Surg*. 2010; 90:305-8. [\[CrossRef\]](#)
11. Davis JW, Florendo FT. Symptomatic mediastinal thymic cysts. *Ann Torac Surg* 1988; 46:693-4. [\[CrossRef\]](#)
12. Terzakis G, Louverdis D, Vlachou S, Anastasopoulos G, Dokianakis G, Tsikou-Papafragou A. Ectopic thymic cyst in the neck. *J Laryngol Otol* 2000; 114:318-20. [\[CrossRef\]](#)
13. Gönüllü G, Güngör A, Savaş I, Ozdemir O, Mogulkoç G, Alper D, et al. Huge thymic cysts. *J Thorac Cardiovasc Surg* 1996; 1123:835-6. [\[CrossRef\]](#)
14. Miller JS, LeMaire SA, Reardon MJ, Coselli JS, Espada R. Intermittant brachiocephalic vein obstruction secondary to a thymic cyst. *Ann Thorac Surg* 2000; 70:662-3.
15. Fraile G, Rodriguez-Garcia JL, Monroy C, Fogue L, Millan JM. Thymic cyst presenting as Horner's syndrome. *Chest* 1992; 101:1170-1. [\[CrossRef\]](#)
16. Çelik B, Demir H, Çelik HK. Atipik doğuştan timus kisti: Olgu sunumu. *Türk Göğüs Kalp Damar Cerrahisi Dergisi* 2008; 16:195-7.