



Sağ Pulmoner Arter Agenezisinin Eşlik Ettiği Scimitar (Pala) Sendromu

Scimitar Syndrome Associated with Agenesis of Right Pulmonary Artery

Dilaver Taş, Oğuzhan Okutan, Tuncer Özkısa, Ömer Ayten, Ersin Demirer, Turgut Öztutgan

Özet

Scimitar sendromu, nadir bir hastalıktır ve hipogenetik akciğer sendromu olarak da bilinir. Sendrom sağ pulmoner venin, vena kava inferiora drenajı ile karakterizedir. Burada sağ pulmoner arter agenezisinin eşlik ettiği Scimitar sendromu sunuldu. Yirmi bir yaşında erkek hasta nefes darlığı, öksürük, balgam çıkarma şikayetleri ile başvurdu. Akciğer grafisinde sağ akciğerde volüm kaybı, kalp ve mediastende sağa doğru yer değiştirme izlendi. Bronkoskopik incelemede ve toraks BT'de orta lob bronşu izlenmedi. Toraks BT anjiyografi görüntülerinde sağ akciğer alt loba ait venin sağ hepatik vene drene olduğu ve sağ pulmoner arter çapında azalma izlendi. Akciğer perfüzyon sintigrafisinde sağ akciğerde total perfüzyon kaybı izlendi. Scimitar sendromlu hastalarda akciğer grafisinde scimitar (pala) işaretinin olması karakteristiktir. Ancak bu işaret her zaman görülmeyebilir. Akciğer grafisinde volüm kaybı ve mediastinal şifti olan genç hastalarda diğer hastalıkların yanında Scimitar Sendromu da akla gelmelidir.

Anahtar Sözcükler: Scimitar sendromu, pulmoner arter agenezisi, BT anjiyografi.

Abstract

Scimitar syndrome is a very rare disorder and also known as hypogenetic lung syndrome. The syndrome is characterized with anomalous connection of the pulmonary vein with the vena cava inferior. In this text, scimitar syndrome associated with pulmonary artery hypoplasia is presented. A 21-year-old male patient with complaints of cough, shortness of breath and sputum was admitted. Chest X-ray revealed volume loss of right lung and shift to the right of heart and mediastinum. The middle lobe wasn't observed in bronchoscopy and thorax CT. Thoracic CT angiography images revealed that vein of right lung lower lobe drains right hepatic vein and right pulmonary artery diameter is reduced. Lung perfusion scintigraphy revealed total loss of perfusion of right lung. Scimitar sign on chest X ray is characteristics for scimitar syndrome. However, this sign cannot be seen in some patients. If there is volume loss of right lung and shift to the right of heart and mediastinum, scimitar syndrome should be considered in addition to other diseases.

Key words: Scimitar syndrome, agenesis of pulmonary artery, CT angiography.

GATA Haydarpaşa Eğitim Hastanesi, Göğüs Hastalıkları Servisi, İstanbul.

GMMA Haydarpaşa Training Hospital, Department of Pulmonology, İstanbul, Turkey

Submitted (Başvuru tarihi): 14.08.2012 Accepted (Kabul tarihi): 28.09.2012

Correspondence (İletişim): Dilaver Taş, GATA Haydarpaşa Eğitim Hastanesi, Göğüs Hastalıkları Servisi, İstanbul.

e-mail: dtas@gata.edu.tr

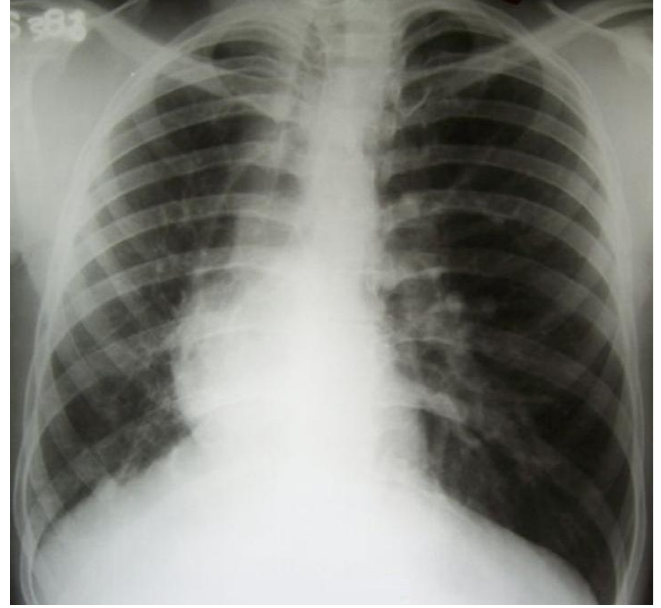


Scimitar sendromu, pulmoner venin, anormal olarak vena cava inferiora (VCI) drenajı ile karakterize nadir görülen bir konjenital anomalidir. İlk defa 1836 yılında Cooper ve arkadaşları tarafından tanımlanmıştır (1). Bu anomalinin birçok adı (hipogenetik akciğer sendromu, Halasz sendromu) vardır (2). Sendrom, anormal seyir gösteren pulmoner venin, Posteroanterior (PA) grafisinde pala (Türk kılıcı) şeklinde hiperdens bir görünüm oluşturmasından dolayı sıklıkla Scimitar Sendromu olarak bilinir (1). Sendromun değişik varyantları vardır. Bu varyantlar arasında başlıcaları; sağ pulmoner venlerin (alt lob, orta lob veya tüm akciğer) VCI'un diafram altında veya üstünde kalan kısmına drene olması, akciğer hipoplazisi, pulmoner lob anomalileri, trakeobronşiyal anomaliler, pulmoner arter agenezisi, sağ akciğerin abdominal aortadan gelen damarlarla beslenmesi, dekstrokalardi, ASD ve VSD sayılabilir (3,4). Bu yazıda, nadir görülen bir pulmoner venöz dönüş anomalisinin klinik ve laboratuvar bulguları sunuldu.

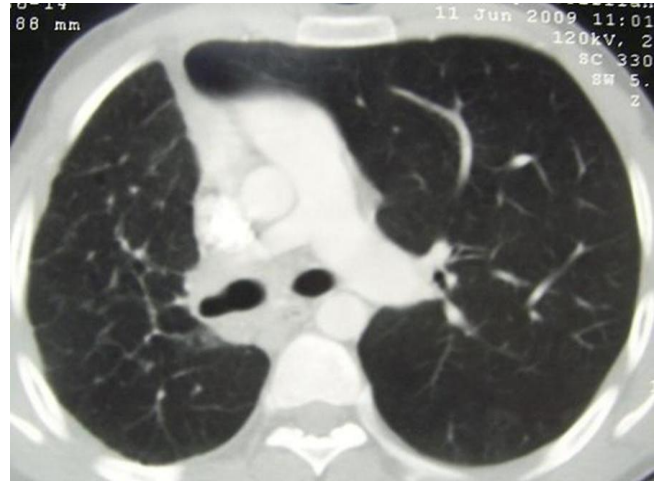
OLGU

Yirmibir yaşında erkek hasta nefes darlığı, öksürük, balgam çıkarma şikâyetleri ile başvurdu. Hastanın 5 paket/yıl sigara kullanım öyküsü olup çocukluk yaşlarından beri eforla belirginleşen nefes darlığı şikâyeti mevcuttu. Fizik muayenede, sağ hemitoraksta palpasyonla toraks ekspansiyonunda azalma ve oskültasyonla sağ hemitoraksta solunum seslerinde seyrek kaba raller duyuldu. Hemogram ve kan biyokimyası normaldi. Çekilen PA akciğer grafisinde; sağ akciğerde volüm kaybı, kalp ve mediastende sağa doğru yer değiştirme, sağ hemidiafram elevasyonu görülürken, sağ hilus izlenmedi (Şekil 1). Fiberoptik bronkoskopik incelemede, karina ve ana bronşlar ile sol bronş sistemi normal görünümde idi. Sağ sistem incelemesinde, üst lob ve alt lob segment ağızları normal görülürken, orta lob girişi gözlenmedi.

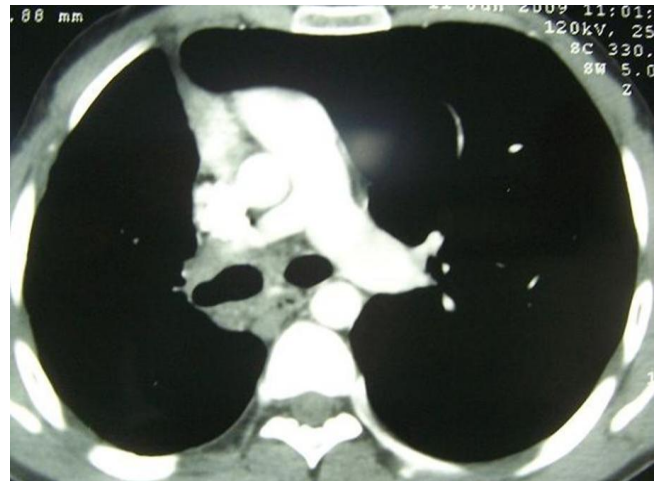
Toraks bilgisayarlı tomografi incelemesinde, sağ akciğerde volüm kaybı ve orta lob bronşu yokluğu izlendi. Ayrıca sağ pulmoner arter çapı 1,3 cm, sol pulmoner arter çapı 2 cm olarak ölçüldü. Sağ akciğerde vasküler yapılarda belirgin azalma vardı (Şekil 2,3). Toraks BT anjiyografi görüntülerinde, sol pulmoner arter ve vende anormallik saptanmazken, sağ akciğer alt lob veninin hepatik vene drene olduğu ve sağ pulmoner arter dallanmasının olmadığı izlendi (Şekil 4,5). Akciğer perfüzyon sintigrafisinde, sol akciğerde radyofarmasötik tutulumu homojen ve perfüzyon defekti saptanmazken, sağ akciğerde aktivite tutulumu izlenmedi (Şekil 6).



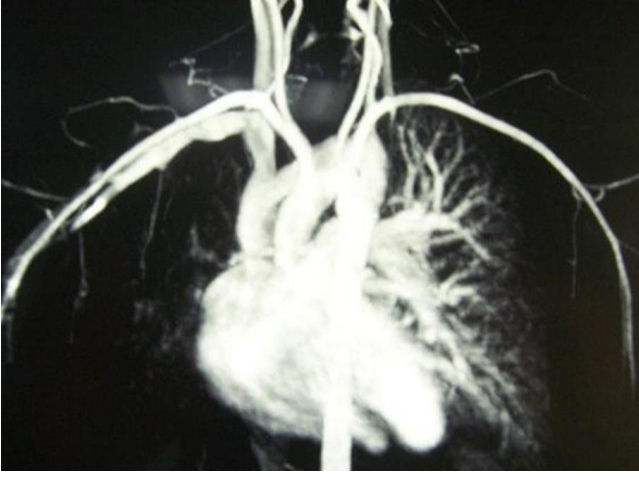
Şekil 1: PA Akciğer grafisi, sağ akciğerde volüm kaybı, kalp ve mediastende sağa doğru yer değiştirme, sağ hemidiafram elevasyonu ve sağ hilusta küçülme.



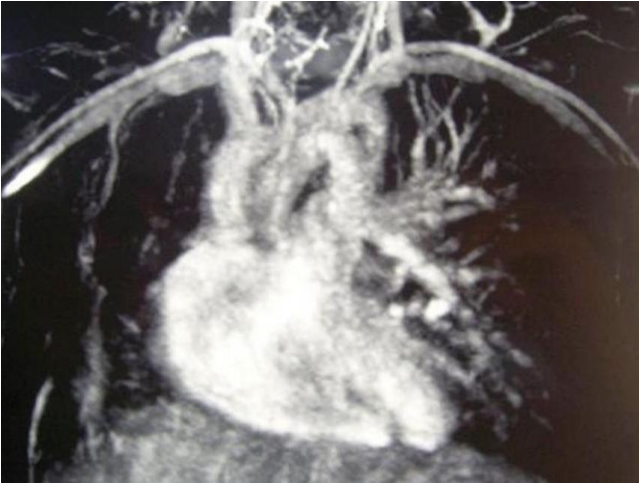
Şekil 2: Toraks BT, sağ akciğerde volüm kaybı, kalp ve mediastenin sağa doğru yer değiştirme.



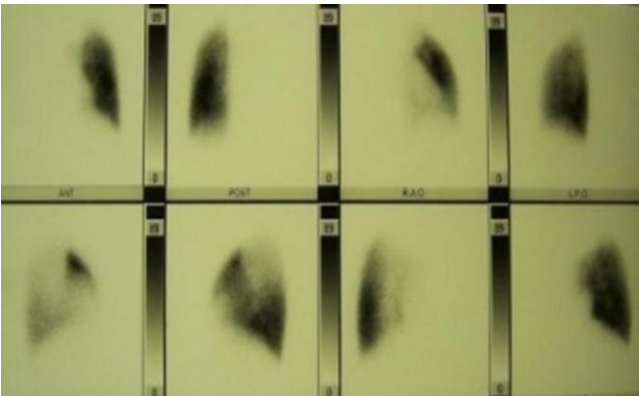
Şekil 3: Toraks BT, sağ pulmoner arter çapı 1,3 cm, sol pulmoner arter çapı 2 cm.



Şekil 4: Toraks BT anjiyografi (arteryel faz), sol pulmoner arter normal, sağ pulmoner arter dallanması yok.



Şekil 5: Toraks BT anjiyografi (venöz faz), sağ akciğer alt lob veni hepatic vene drene oluyor.



Şekil 6: Akciğer perfüzyon sintigrafisi, sol akciğerde radyofarmasötik tutulumu homojen ve perfüzyon defekti yok, sağ akciğere ait aktivite tutulumu görülmedi.

Solunum fonksiyon testinde, FVC: %96, FEV1: %81, FEV1/FVC: %73 olarak saptandı. EKG normal olup eko-kardiyografik olarak kardiyak fonksiyonlar ve pulmoner arter basıncı normal bulundu. Hastanın arteriyal kan gazında pH: 7,42, PaCO₂: 42 mmHg, PaO₂: 77 mmHg

saptandı. Mevcut bulgularla hastada anormal venöz dönüş, sağ akciğer hipoplazisi ve sağ pulmoner arter agenezisi saptanarak, Scimitar sendromu tanısı kondu. Hastalığın doğal seyri ve olası komplikasyonları hakkında hastaya bilgi verilerek düzenli kontrollere gelmesi önerildi.

TARTIŞMA

Olgumuzda yapılan incelemeler sonucunda sendromun ana bileşenleri olarak akciğer hipoplazisi ve orta lob yokluğu, sağ akciğer alt lob veninin hepatic vene drenajı ve pulmoner arter yokluğu izlendi.

Sendromun klinik görünüm ve saptanma yaşına göre, bebeklik ve çocukluk/erişkin tipi olmak üzere iki formu vardır. Bebeklik çağında görülen sendrom daha ciddidir. Bu formda solunumsal ve kardiyak yetmezlik bulguları vardır ve sıklıkla pulmoner hipertansiyon görülür. Çocukluk/erişkin tipinde ise klinik görünüm asemptomatik veya hafif semptomatik olabilir (3). Bu bulgular eşliğinde, olgumuzun erişkin tip Scimitar sendromu olduğu görülmektedir.

Scimitar sendromunda, kalbin sağ kenarından inerek VCI'ya drene olan pulmoner venin PA akciğer grafisinde palaya benzemesi [scimitar sign (pala bulgusu)] karakteristik bir görünüm olarak kabul edilir (5, 6). Ancak olgumuzda akciğer grafisinde pala bulgusu izlenmemektedir. Yapılan literatür araştırmasında bu bulgunun her zaman grafide görülmeyebileceği anlaşılmıştır (4,7,8).

Scimitar sendromunda pulmoner hipoplazi olan olgularda bazı lobların volüm kaybı veya yokluğu izlenmektedir. Woodring ve ark (9) tarafından yapılan bir çalışmada, konjenital venolob sendromlu hastaların klinik ve radyolojik özellikleri incelenmiştir. Toplam 29 hastalık bu serinin 8'inde Scimitar sendromu mevcut olup bunların da 6'sında orta lob yokluğu izlenirken, sağ üst lob yokluğu ise toplam 5 hastada izlenmişti. Scimitar sendromlu hastalarda alt lobun yanı sıra sağ üst lob veya orta lobda etkilenmektedir. Olgumuzda da bronkoskopik ve tomografik olarak orta lob yokluğu izlenmiştir.

Hastamızda toraks BT'de, sağ ana pulmoner arter çapı 1,3 cm olmakla birlikte; üç boyutlu toraks BT ve sintigrafisi incelemesi ile sağ pulmoner arterin akciğere dallanma göstermediği anlaşılmıştır. Scimitar sendromu ile birlikte sağ pulmoner arter hipoplazisi görülebilmektedir. Bunun yanında daha az sıklıkta pulmoner arter yokluğu da saptanabilmektedir (10). Genelde pulmoner arterde agenezi olması aynı taraf akciğerde pulmoner agenezi ya da aplazisi ile birlikte olur. Ancak olgumuzda olduğu gibi pulmoner hipoplazili hastalar da görülebilmektedir (9,10).

Olgumuzda toraks BT anjiyografi görüntülerinde sağ akciğer alt lob veninin hepatik vene drene olduğu izlendi. Scimitar sendromlu hastalarda, sağ alt lob veninin, diaframın üst veya altından VCI'ya, hepatik, portal veya azygos vene ve bunların dışında sağ atrium veya koroner sinüse drene olabildiği gösterilmiştir (9). Literatür incelemesinde sağ alt lob veninin en çok VCI'a drene olduğu bulunmuştur (7,9-11).

Scimitar sendromlu hastalara tanı koymak için direkt grafi yanında BT, BT Anjiyografi, Manyetik Rezonans Anjiyografi (MRA), DSA kullanılmaktadır. Son yıllarda BT'de 3 boyutlu rekonstrüksiyon yöntemi ile anomali gösteren pulmoner venöz yapılar ve bunların drene oldukları venler görüntülenebilmektedir (12). Olgumuzda tanı, primer olarak BT anjiyografi ile konmuştur. Bu yöntem noninvazif olması nedeniyle tercih edilebilir.

Sendromun tedavisi, klinik duruma göre, takip veya cerrahi girişim seçeneklerini kapsar. Hastada hemodinamik olarak 2:1 oranından fazla sol-sağ şant olması, tekrarlayan pulmoner enfeksiyon ve kardiyak anormallikler olması durumunda cerrahi girişim düşünülmelidir (3,13,14). Olgumuzda semptomların hafif olması, pulmoner hipertansiyon ve kardiyak anomali saptanmaması ve tekrarlayan pulmoner enfeksiyon olmaması nedeniyle operasyon yapılmadı ve düzenli kontrollere gelmesi önerildi.

Sonuç olarak akciğer grafisinde volüm kaybı ve mediastinal şifti olan genç hastalarda Scimitar Sendromu akla gelmeli ve ileri tanısal yöntemlere başvurulmalıdır.

ÇIKAR ÇATIŞMASI

Bu makalede herhangi bir çıkar çatışması bildirilmemiştir.

KAYNAKLAR

- Henk CB, Prokesch R, Grampp S, Strasser G, Mostbeck GH. Scimitar syndrome: MR assessment of hemodynamic significance. *J Comput Assist Tomogr* 1997; 21: 628-30. [\[CrossRef\]](#)
- Baskar Karthekeyan R, Saldanha R, Sahadevan MR, Rao SK, Vakamudi M, Rajagopal BK. Scimitar syndrome: experience with 6 patients. *Asian Cardiovasc Thorac Ann* 2009; 17: 266-71. [\[CrossRef\]](#)
- Vida VL, Padalino MA, Boccuzzo G, Tarja E, Berggren H, Carrel T, et al. Scimitar syndrome: a European Congenital Heart Surgeons Association (ECHSA) multicentric study. *Circulation* 2010; 122: 1159-66. [\[CrossRef\]](#)
- Kalaç N, Kurt B, Hasanoğlu C. Scimitar (Pala) sendromu: Olgu sunumu. *Turgut Özal Tıp Merkezi Dergisi* 1997; 4: 298-301.
- Cirillo RL Jr. The scimitar sign. *Radiology* 1998; 206: 623-4.
- Beder S, Şen S, Karnak D, Kayacan O, Akay H. Ender bir pulmoner anomali: Erişkin tip Scimitar sendromu. *Toraks Dergisi* 2001; 2: 42-5.
- Foreman MG, Rosa U. The Scimitar syndrome. *South Med J* 1991; 84: 489-93. [\[CrossRef\]](#)
- Alfano R, Calcaterra G, Garaffa D, Basile G, Spataro G, Sperandeo V. Scimitar syndrome with or without the "scimitar sign". *Pediatr Med Chir* 1982; 4: 291-6.
- Woodring JH, Howard TA, Kanga JF. Congenital pulmonary venolobar synrome revisited. *Radiographics* 1994; 14: 349-69.
- Saltık IL, Eroglu AG, Oztunç F, Saroğlu A. Scimitar syndrome with absence of the right pulmonary artery: a case report. *Turk J Pediatr* 1999; 41: 399-402.
- Olson MA, Becker GJ. The Scimitar syndrome: CT findings in partial anomalous pulmonary venous return. *Radiology* 1986;159: 25-6.
- Inoue T, Ichihara M, Uchida T, Sakai Y, Hayashi T, Morooka S. Three-dimensional computed tomography showing partial anomalous pulmonary venous connection complicated by the scimitar syndrome. *Circulation* 2002; 105: 663. [\[CrossRef\]](#)
- Ward KE, Mullins CE. Anomalous pulmonary venous connections, pulmonary vein stenosis, and atresia of the common pulmonary vein. In: Garson A, Bricker JT, Fisher DJ, Neish SR, eds. *The Science and Practice of Pediatric Cardiology*. Baltimore: Williams and Wilkins; 1998: 1431.
- Yüksekol İ, Taşan Y, Bıçak M, Taşar M, Demirci N. Pulmoner venöz dönüş anomali ("Scimitar" sendromu): Olgu sunumu. *Tuberk Toraks* 2002; 50: 497-500.