



## Bronşektazili Bir Hastada Gecikmiş Tanı: Swyer-James-MacLeod Sendromu

### Delayed Diagnosis in a Patient with Bronchiectasis: Swyer-James-MacLeod Syndrome

Dilay Ahat Çimen, Aydanur Ekici, Emel Bulcun, Mehmet Ekici

#### Özet

Swyer-James/MacLeod Sendromu (SJMS) pulmoner arter hipoplazisine bağlı unilateral hiperlüsent akciğer görünümü ve bronşektazi ile karakterize nadir görülen bir hastalıktır. Çocukluk çağında geçirilen viral bronşiolit ve pnömoniler sonrası akkiz olarak geliştiği düşünülmektedir. Kırk sekiz yaşında kadın hasta, nefes darlığı, öksürük, balgam çıkarma yakınmalarıyla başvurdu. Öyküsünden bu şikayetlerinin çocukluk yaşlarından beri tekrarladığı, 10 yıl öncesine kadar kronik bronşit, son 10 yıldır da bronşektazi ve küçük hava yolu hastalığı tanılarıyla takip ve tedavi edildiği öğrenildi. Fizik muayenesinde; solunum seslerinin şiddeti sağ alt bölgede sola göre azalmış, bilateral orta ve alt bölgede ve anteriorda kaba ralleri mevcuttu. Akciğer grafisinde; sol akciğerde hacim kaybı, radyolüsenansi artışı ve alt zonda bronşektazik alanlar izlendi. Bilgisayarlı tomografide; sol pulmoner arter ve dallarının kalibrasyonu sağa kıyasla belirgin azalmıştı. SJMS çocukluk ve genç erişkin dönemde teşhis edilen bir hastalık olmasına karşın, olgumuzda 48 yaşına kadar solunum şikayetleri tanımlaması nedeniyle birçok kez tetkikler yapılmasına rağmen tanı konulmamıştır. Tek taraflı hiperlüsent akciğer görünümü saptandığında bu sendromun ayırıcı tanıda düşünülmesi gerektiğini vurgulamak için sunuyoruz.

**Anahtar Sözcükler:** Bronşektazi, Hiperlüsent akciğer, Swyer-James /MacLeod Sendromu.

#### Abstract

Swyer-James/MacLeod syndrome (SJMS) is a rare disease, characterized by unilateral hyperlucent lung due to hypoplasia of the pulmonary artery and bronchiectasis. Illnesses such as viral bronchiolitis and pneumonia in childhood are thought to be an acquired form. A 48-year-old woman applied to the hospital with symptoms including shortness of breath, sputum, and cough. Her medical history revealed that these symptoms had been relapsing since her childhood. She had been diagnosed and monitored for chronic bronchitis and bronchiectasis for the past 10 years. A physical examination revealed that the respiratory sounds of the lower left lobe decreased more than the right side, and revealed coarse crackles in the both middle, anterior, and inferior hemithorax. Chest radiography showed a loss of volume of the left lung, hyperlucency, and areas of bronchiectasis in the lower left lobe. Computed tomography showed that calibration of left pulmonary artery and its branches significantly decreased compared to the right side. We present our case simply because the majority of SJMS cases are diagnosed in childhood and young adulthood; however, our patient was examined several times with the same symptoms and not diagnosed until the age of 48. This syndrome should be considered in the differential diagnosis of patients who have hyperlucent lung.

**Key words:** Bronchiectasis, Hyperlucent lung, Swyer-James /MacLeod Syndrome.

Kırıkkale Üniversitesi, Tıp Fakültesi, Göğüs Hastalıkları Anabilim Dalı, Kırıkkale.

Kırıkkale University, Faculty of Medicine, Department of Pulmonary Medicine, Kırıkkale, Turkey.

Submitted (Başvuru tarihi): 08.08.2012 Accepted (Kabul tarihi): 09.11.2012

**Correspondence (İletişim):** Dilay Ahat Çimen, Kırıkkale Üniversitesi, Tıp Fakültesi, Göğüs Hastalıkları Anabilim Dalı, Kırıkkale

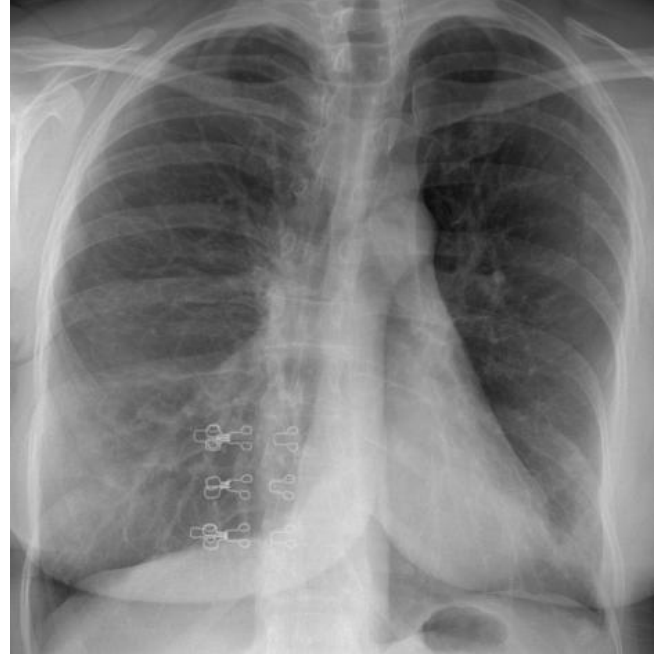**e-mail:** dilayahat@myynet.com



Swyer-James/MacLeod Sendromu (SJMS) Swyer ve James tarafından 1953 yılında tanımlanmış olup oldukça nadir görülen ve tek taraflı hiperlüsensi ile karakterize kompleks bir hastalık olarak kabul edilmektedir (1). Radyolojik olarak tek taraflı hava hapsi, hiperlüsensi bulguları, küçük ya da normal boyutlarda akciğer ile pulmoner damarların sayısında ve boyutlarında azalma karakteristik özellikleridir (2). Genellikle bu bozukluk tekrarlayan solunum yolu enfeksiyonları sonrasında çocukluk döneminde teşhis edilir, ancak çok az veya sekelsiz bronşektazik hastalarda klinik tablo belirtisiz veya hafif belirtilerle seyrebilir, böyle hastalarda tanı erişkin yaşa kadar konulamayabilir (1). Biz burada tekrarlayan akciğer enfeksiyonları nedeni ile başvurup, yapılan radyolojik tetkikler sonucunda SJMS tanısı alan hastayı sunduk.

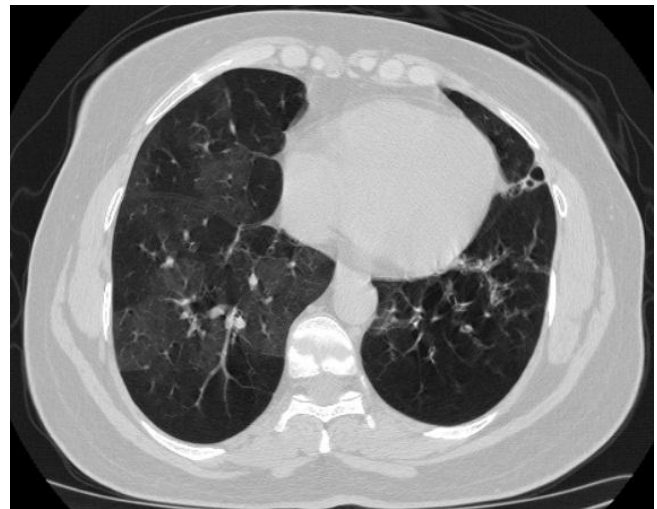## OLGU

Kırk sekiz yaşında kadın hasta, nefes darlığı, öksürük ve balgam yakınmasıyla hastanemize başvurdu. Olgunun ek hastalık öyküsü, ilaç ve sigara kullanımı yoktu. Hastanın tıbbi özgeçmişinde ilk olarak 1992 yılında pnömoni tanısı ile bölgesindeki hastanede yatarak tedavi gördüğü daha sonra kış aylarında artan öksürük ve hırıltı yakınmalarının olduğu, 10 yıl öncesine kadar kronik bronşit, son 10 yıldır da bronşektazi tanısı ile hastanemizde takip ve tedavi edildiği öğrenildi. Fizik muayenede, solunum seslerinin şiddeti sağ alt bölgede sola göre azalmış, her iki hemitoraksta orta ve alt bölgede ayrıca anteriorda kaba ralleri mevcuttu. Laboratuvar incelemesinde: hemoglobin 12,7 (10,0–18,0) g/dl, hematokrit %38,6 (30,0–55,0), lökosit 10,200 (4,4–11,3)/mm<sup>3</sup>, nötrofil oranı %74,8 (35-80), lenfosit oranı %18,0 (15-50) ve trombosit: 256.000 (150.000-500.000) ml bulundu. Eozinofil oranı %2,1 (0,0–33,0) olup normaldi. Biyokimyasal testlerde ise CRP 4,64 mg/L (0,01–5) saptandı. Eritrosit sedimentasyon hızı: 6 (0–20) mm/saat, rutin biyokimyasal testleri, otoantikolar ve kollagen doku hastalığı markerları negatif saptandı. Posteroanterior (PA) akciğer grafisinde bilateral diafragmalar düzleşmiş, sol alt parakardiyal alanda retraksiyonlar, sol akciğerde hacim kaybı ve sol alt zonda bronşektazi düşündürülen alanlar mevcuttu (Şekil 1). Solunum fonksiyon testinde (SFT); FVC: 2,09L (%79) FEV1: 1,41L (%62), FEV1/FVC: %67 MEF25-75: 0,83L/sn (%26) olmak üzere orta derecede obstrüktif paterni mevcuttu. Arter kan gazı incelemesinde pH:7,44, PaO<sub>2</sub>: 65 mmHg, PaCO<sub>2</sub>: 32 mmHg, HCO<sub>3</sub>: 22,5 mEq/L, SaO<sub>2</sub>: %93,6 olup hafif hipoksemisi vardı. Karbonmonoksit difüzyon (DLCO) testinde DLCO: %105, DLCO/VA: %143 olup normal sı-

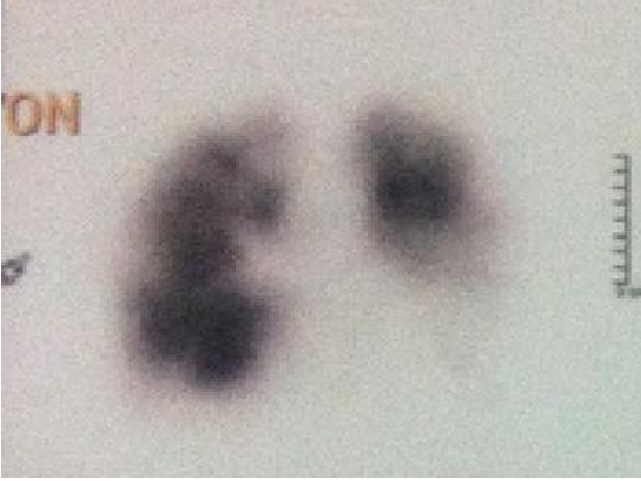


**Şekil 1:** PA akciğer grafisinde sol akciğerde hacim kaybı ve bronşektazi düşündürülen alanlar.

nırlarda izlendi. Akciğer hacimleri TLC: %92, RV: %140 ve RV/TLC: %51 saptandı. Yüksek çözünürlüklü bilgisayarlı tomografisinde (YÇBT) sol pulmoner arter ve dallarının kalibrasyonu sağa kıyasla belirgin azalmış, hiperlüsens akciğer görünümü vardı. Ayrıca solda daha belirgin olmak üzere bilateral alt loblarda bronşektazik genişlemeler ve beraberinde hava hapsi görüldü (Şekil 2). Akciğer perfüzyon sintigrafisi'nde sağ akciğer üst lob apikal ve posterior, alt lob süperior, lateral ve bazal segmentlerde; sol akciğer alt lob süperior, alt lob bazal ve süperior segmentlerde multiple alanda segmental-subsegmental perfüzyon defektleri izlenmiştir (Şekil 3).



**Şekil 2:** YÇBT Parankim Penceresi; YÇBT'de hava hapsi alanları ve bronşektazik değişiklikler.



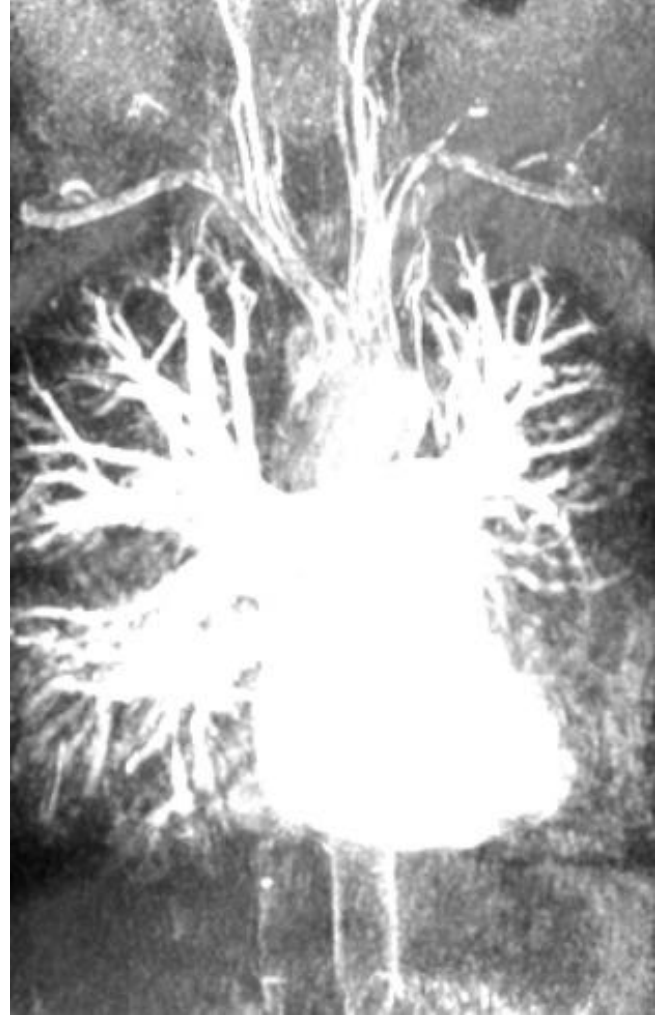**Şekil 3:** Perfüzyon sintigrafisi; Akciğerde çok sayıda segment ve subsegmental perfüzyon defektleri.

Ventilasyon sintigrafisinde her iki akciğerde izlenen perfüzyon defektleri ile büyük oranda uyumlu ventilasyon defektleri izlenmiştir. Pulmoner MR anjiyografi sonucu, sol hemitoraksta hacim kaybı ve sol pulmoner arter dallanmasında belirgin azalma izlendi (Şekil 4). Mevcut bulgularla hastaya Swyer James Mac Leod sendromu tanısı kondu.

## TARTIŞMA

SJMS'nun postinfeksiyöz bronşiolitis obliterans ile ilişkili olduğu düşünülmekte ve sendromun patogenezi çocuklukta maruz kalınan çeşitli etkenlere bağlanmaktadır. Radyasyon tedavisi, kızamık, boğmaca, tüberküloz, mikoplazma, adenovirüs infeksiyonları, yabancı cisim aspirasyonu bunların arasında sayılabilir. Geçirilen muhtemel viral etkenlere bağlı akut bronşiolitis sonucunda terminal ve respiratuar bronşiolerde hasar oluşur ve alveoller normal gelişimini tamamlayamaz. Etkilenen akciğerin gelişimi geri kalır ve bunun sonucunda akciğer volümü ve kan akımı azalır. Alveoler hasara sekonder pulmoner dolaşımında bozulmaktadır (3,4).

Toksik duman inhalasyonu ve organ transplantasyonu da etyolojide rol oynayan diğer faktörlerdendir (5). Tekrarlayan pulmoner enfeksiyonlar, efor dispnesi, wheezing, öksürük, balgam çıkarma ve hemoptizi SJMS'in asıl semptomları olmakla birlikte az sayıda hasta asemptomatik kalabilir (6). Olgumuzda semptomlar 10 yıl öncesinde başlamış, tekrarlayan pnömoni ve bronşektazi nedeniyle araştırılmıştır. Bu olguların akciğer grafisinde tek taraflı hiperlüksens görünüm ile birlikte etkilenen bölgedeki pulmoner damarlanma azalmış olup, hilus normalden küçük saptanır. İnspiryumda mediasten etkilenen tarafa doğru kayar (7,8). Olgumuzun akciğer grafisinde sol hemitoraksta hacim kaybı ve yüksek çözünürlüklü bilgisayarlı to-



**Şekil 4:** Pulmoner MR Angiografi; sol hemitoraksta hacim kaybı ve sol pulmoner arter dallanmasında belirgin azalma.

mografisinde (YÇBT) bronşektazik alanlar saptandı. YÇBT'deki pulmoner arter dallarının hipoplazisi ve sol akciğerde hacim kaybı SJMS lehine değerlendirildi. Temel patolojik olay bronşiolerin obliterasyonu ile birlikte olan bronşiolit ve buna bağlı olarak akciğer parankimindeki alveoler destrüksiyon ve dilatasyondur. Periferik pulmoner damarlanma da inflamasyona bağlı olarak azalır. Bu patofizyolojik değişiklikler tutulan segmentte hava hapsi ve hipoperfüzyona yol açarak etkilenen lobda radyografik hiperlüksens görünümü oluşturmaktadır (9,10). Benzer radyolojik görünüme yol açan birçok hastalık olabilir. Nitekim, tek taraflı hiperlüksens akciğer nedenlerinin araştırıldığı 40 hastalık bir seride; SJMS %45, lokalize amfizem %20, konjenital hipoplastik pulmoner arter %10, pulmoner emboli %10, bronşial karsinom % 7,5, radyoterapi sekeli % 5, benign intrabronşial neoplazi %2,5 oranında görüldüğü saptanmıştır (11). Pulmoner anjiyografide; etkilenen tarafın pulmoner arter ve dalları normalden küçük ve hipoplastik olarak izlenir. Kollateral damarlanmalar izlenebilir ama oldukça nadir bir durumdur (12).

Tanımız pulmoner MR-angiografi ile desteklenmiştir. Ventilasyon-perfüzyon sintigrafisinde etkilenen akciğerde anlamlı düzeyde azalmış perfüzyon belirlenirken ventilasyon fazında azalmış gaz alışverişi izlenir. Akciğer perfüzyon defekti, pulmoner damarların periferik dallarının normal gelişmemesinin bir sonucudur (13,14). Olgumuzda hem ventilasyon hem perfüzyon defektinin saptanması, tek taraflı saydam akciğer sendromu tanısını konmasında yardımcı olurken, ayırıcı tanıda yer alan pulmoner hipoplazi ve pulmoner emboli gibi vasküler oklüzyon yapan patolojilerden uzaklaşmamızı sağlamıştır (15). SJMS, bronşit, bronşiyolit, konstriktif obliteratif bronşiyolit ve amfizemle (muhtemelen) karakterizedir ve tipik olarak tek tarafta görülür ve akciğerin tümü tutulur. Bununla birlikte, bir lob veya segment ile sınırlı olgular da bildirilmiştir. Lümende düzensizlik ve oklüzyona neden olan submukozal fibrozis 4. jenerasyon bronş ve bronşiyollerden başlayarak terminal bronşiyollere kadar uzanmaktadır. Akciğer dokusu hipoplazik olup pulmoner arter ve dalları hem boyut olarak hem de sayıca azalmıştır. Hastalıklı taraftaki havayollarının distalindeki akciğer, hiperinflasyonla karakterizedir Hastalıklı taraftaki akciğer hacminde artış olmaması SJMS'yi amfizemden ayırt eden bir bulgudur (16,17). Kronik tromboembolik pulmoner hipertansiyon (KTEPH)'da da mozaik perfüzyon görüntüsü mevcuttur. Ancak KTEPH 'da bilateral hiperlüksensi (oligemi), küçük pulmoner arterler/arteriollerdeki multipl oklüzyonlara bağlı olarak ortaya çıkar (18). SJMS'de, akciğer fonksiyon testleri ile obstrüktif akciğer hastalığı tespit edilmesine rağmen bu sendromun yaygınlığı, ağırlığı veya obstrüktif defektin seyri hakkında bilgiler kısıtlıdır. Chevrolet ve ark. (6) iki SJMS olgusunu 5 ve 12 yıl süreyle izlemişler ve bu sürede mevcut obstrüktif hastalığın ağır olmasına rağmen stabil kaldığını görmüşlerdir. Solunum fonksiyon testlerinde bizim hastamızda da olduğu gibi az-orta derecede obstrüktif tip bozukluk vardır. Bu olgularda prognoz genellikle iyidir, tek tedavisi tekrarlayan enfeksiyonları engellemek ve tedavi etmektir. Ancak bununla beraber ektazik bronşlarda enfeksiyon kontrol altına alınamazsa cerrahi tedavi gerekebilir (7).

Bu olgu; nonspesifik semptomlarla gelip akciğer grafisinde tek taraflı radyolüksensi görünümü olan hastalarda SJMS akla gelmesi, daha detaylı sorgulama yapılması ve bu hastalığa yönelik ileri tetkiklerin yapılmasının önemini vurgulamak için sunulmuştur.

## ÇIKAR ÇATIŞMASI

Bu makalede herhangi bir çıkar çatışması bildirilmemiştir.

## KAYNAKLAR

1. Sulaiman A, Cavaille A, Vaunois B, Tiffet O. Swyer-James-MacLeod syndrome; repeated chest drainages in a patient misdiagnosed with pneumothorax. *Interact CardioVasc Thorac Surg* 2009; 8: 482-4. [\[CrossRef\]](#)
2. Mason RJ, Murray JF, Broaddus VC, Nadel JA. Murray and Nadel's Textbook of Respiratory Medicine, 4th ed. Philadelphia: Elsevier-Saunders; 2005: 312-59.
3. Erkasar CF, Caglar CE, Koray D, Ilgin KN. Bilateral Swyer-James (MacLeod's) syndrome. *Indian J Pediatr* 2002; 69: 433-5. [\[CrossRef\]](#)
4. Marti-Bonmati L, Ruiz Perales F, Catala F, Mata JM, Calonge E. CT findings in Swyer-James syndrome. *Radiology* 1989; 172: 477-80.
5. Fregonese L, Giroso D, Battistini E, Fregonese B, Risso FM, Bava GL, et al. Clinical, physiologic, and roentgenographic changes after pneumonectomy in a boy with Macleod/Swyer-James syndrome and bronchiectasis. *Pediatr Pulmonol* 2002; 34: 412-6. [\[CrossRef\]](#)
6. Lucaya J, Gartner S, García-Pena P, Cobos N, Roca I, Linan S. Spectrum of manifestation of Swyer-James-MacLeod Syndrome. *J Comput Assist Tomogr* 1998; 22: 592-7. [\[CrossRef\]](#)
7. Piquette CA, Rennard SI, Snider GL. Chronic bronchitis and emphysema. In: Murray FJ, Nadel JA, eds. Textbook of respiratory medicine. Philadelphia: W.B. Saunders Co. 2000; 1187-245.
8. Stern EJ, Samples TL. Dynamic ultrafast high resolution CT findings in a case of Swyer-James syndrome. *Pediatr Radiol* 1992; 22: 350-2. [\[CrossRef\]](#)
9. Hardy KA, Schidlow DV, Zaeri N. Obliterative bronchiolitis in children. *Chest* 1988; 93: 460-6. [\[CrossRef\]](#)
10. Kogutt MS, Swischuk LE, Goldblum R. Swyer-James syndrome. (Unilateral hyperlucent lung) in children. *Am J Dis Child* 1973; 125: 614-8. [\[CrossRef\]](#)
11. Hekali P, Halttunen P, Korhola O, Korppi-Tommola T. Chronic unilateral hyperlucent lung. A consecutive series of 40 patients. *Rof* 1982; 136: 41-8. [\[CrossRef\]](#)
12. Ghossain MA, Achkar A, Buy JN, Rochemaure J, Vadrot D. Swyer-James syndrome documented by spiral CT angiography and high resolution inspiratory and expiratory CT: an accurate single modality exploration. *J Comput Assist Tomogr* 1997; 21: 616-8. [\[CrossRef\]](#)
13. Kiratli PO, Caglar M, Bozkurt MF. Unilateral absence of pulmonary perfusion in Swyer-James syndrome. *Clin Nucl Med* 1999; 24: 706-7. [\[CrossRef\]](#)
14. Arslan N, Ilgan S, Ozkan M, Yuksekol I, Bulakbasi N, Pabucu Y, et al. Utility of ventilation and perfusion scan in

- the diagnosis of young military recruits with an incidental finding of hyperlucent lung. *Nucl Med Commun* 2001; 22: 525-30. [[CrossRef](#)]
15. Günen H, Kızkın Ö, Hacıevliyagil SS, Kotuk M. Tek taraflı saydam akciğer sendromu Swyer James (Macleod) sendromu (Bir olgu nedeniyle). *Solunum* 2003; 5: 37-40.
16. Hansell DM. Diseases of the airways. In: Armstrong P, Wilson AG, Dee P, Hansell DM, eds. *Imaging of diseases of the chest*. 3rd ed. London: Mosby; 2000: 893-947.
17. Zamani A, Zamani AG. Clinical and cytogenetic evaluation of three patients with SwyerJames syndrome. *Scott Med J* 2006; 51: 54.
18. Lillington GA. *A diagnostic approach to chest diseases: differential diagnoses based on roentgenographic patterns*. 3rd ed. Baltimore: Williams & Wilkins; 1987: 257-73.