



## Enfekte Kistik Bronşektaziye Sekonder Gelişen BOOP (Bronşiolitis Obliterans Organize Pnömoni) ve Renal Amiloidoz

### **BOOP (Bronchiolitis Obliterans Organizing Pneumonia) and Renal Amyloidosis Secondary to Infected Cystic Bronchiectasis**

Dilay Çimen, Mehmet Ekici, Emel Bulcun, Aydanur Ekici

#### Özet

Amiloidoz, amiloid olarak adlandırılan özel bir proteinin vücuttaki değişik dokularda anormal biçimde depolanması sonucunda ortaya çıkan bir grup hastalıktır. Organize pnömoni, akciğer hastalıkları içinde ender görülen ama oldukça karakteristik klinikopatolojik özellikleri olan bir tablodur. Olgumuz nefes darlığı, öksürük, balgam, yan ağrısı yakınması ile hastanemize başvurdu. Postero-anterior akciğer grafisinde sol parakardiyal sınırdaki heterojenite, sol sinüs kapalı olarak izlendi. Yüksek çözünürlüklü bilgisayarlı tomografide sol akciğer üst lob apikoposterior segmentte ve sol akciğer alt lobda yaygın buzlu cam dansitesi zemininde retikülonodüler değişiklikler, yer yer konsolide alanlar, bronşektazik değişiklikler ve hacim kaybı saptandı. Olgunun proteinüri olması üzerine renal amiloidoz açısından böbrek biyopsisi yapıldı. Patoloji sonucu renal amiloidozis ile uyumlu geldi. Fiberoptik bronkoskopiye sol alt lob mukozasında beyaz plak alanından biyopsi yapıldı. Biyopsi örneği "organize pnömoni" (interstisyel pnömoni ve interstisyel fibrozis) bulguları ile uyumlu geldi. Bu yazıda, kistik bronşektaziye bağlı gelişen renal tutulumu olan sekonder amiloidoz ve bronşiolitis obliterans organize pnömoni olgusu sunulmuştur.

**Anahtar Sözcükler:** Kistik Bronşektazi, Sekonder Amiloidozis, Bronşiolitis Obliterans Organize Pnömoni.

#### Abstract

Amyloidosis is group of conditions occurring as a result of abnormal storage of a specific protein, amyloid, in various tissues in the body. Organizing pneumonia, a rarely seen within lung diseases, but rather possessing a characteristic clinicopathologic features is a table. A case applied to our hospital with shortness of breath, cough, sputum, and chest pain. Heterogeneity at the left paracardiac borderline, by closing the left sinus, was observed in the posteroanterior chest x-ray. Reticulonodular changes on the basis of extensive ground-glass density, locally consolidated areas, changes in bronchiectasis, and a loss of volume in the apical-posterior segment of the upper and lower lobes of the left lung were determined by High-resolution computed tomography. Because of proteinuria, renal biopsy was performed on the basis of renal amyloidosis. The pathologic examination was consistent with renal amyloidosis. A biopsy was carried out by fiberoptic bronchoscopy in the lower left lobe mucosa from the area of white plaque. The biopsy specimen was compatible with "organized pneumonia" (interstitial pneumonia and interstitial fibrosis). Secondary amyloidosis and bronchiolitis obliterans organizing pneumonia with renal involvement, progressing due to infected cystic bronchiectasis, are presented in this study.

**Key words:** Cystic Bronchiectasis, Secondary Amyloidosis, Bronchiolitis Obliterans Organizing Pneumonia.

Kırıkkale Üniversitesi, Tıp Fakültesi, Göğüs Hastalıkları Anabilim Dalı, Kırıkkale.

Kırıkkale University, Faculty of Medicine, Department of Pulmonary Medicine, Kırıkkale, Turkey.

**Submitted (Başvuru tarihi):** 08.08.2012 **Accepted (Kabul tarihi):** 03.10.2012

**Correspondence (İletişim):** Dilay Çimen, Kırıkkale Üniversitesi, Tıp Fakültesi, Göğüs Hastalıkları Anabilim Dalı, Kırıkkale

**e-mail:** dilayahat@myynet.com



Amiloidoz tek bir hastalık değil bir seri hastalığın ortak görünümüdür. Bu hastalıklar dokularda extrasellüler matrisinde, farklı kaynaklardan gelse de aynı şekilde  $\beta$  katlantıları şeklinde depolanmış, fibriler yapıda protein birikimi ve bunun sonucunda ortaya çıkan organ disfonksiyonu ile karakterize heterojen bir hastalık grubudur. Bu  $\beta$  katlantıları gösteren yapı aynı zamanda amiloidin kendine has boyanma özelliklerinin de nedenidir (1,2). Amiloidoz başlıca sistemik ve lokalize olarak sınıflandırılır ve her birinde farklı kompozisyonda amiloid fibriller birikir (3). Sistemik amiloidoz için esas olarak 5 kategori bulunmaktadır;

- 1) Primer/İmmunglobulin hafif zincir (AL) hastalığı,
- 2) Sekonder/Amiloid protein A (AA) hastalığı,
- 3) Herediter/Mutant transtiretin (ATTR) hastalığı,
- 4) Diyalize bağlı/ $\beta$ 2 mikroglobulin ( $\beta$ 2M) hastalığı,
- 5) Alzheimer hastalığı ile ilişkili  $\beta$  protein prekürsörü (A $\beta$ ) (1,4).

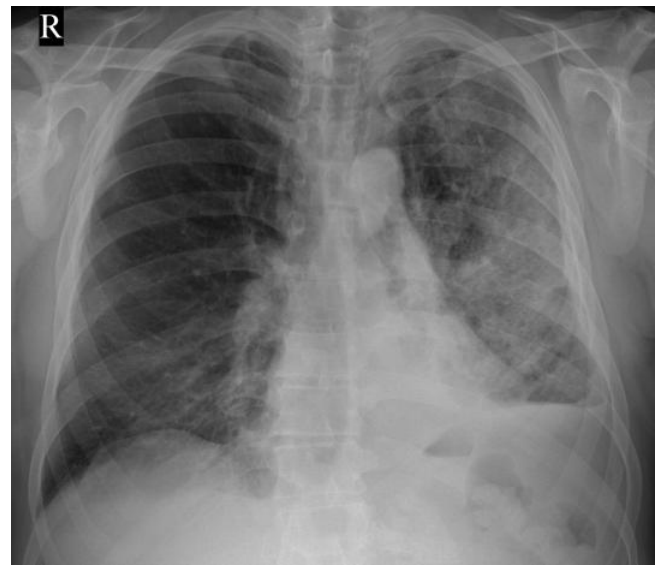
Lokalize amiloid birikimi ise; sistemik tutulum olmaksızın vücudun herhangi bir yerinde amiloid fibrillerinin birikimi ile karakterizedir (3). Sekonder amiloidoz, reaktif amiloidoz ya da AA tip amiloidoz, kronik inflamatuvar hastalıklarla (tüberküloz, romatoid artrit, bronşektazi) bir arada görülen amiloidoz türüdür. Sekonder amiloidozda en yaygın tutulum böbrektedir. Ancak bu tutulum çoğu zaman asemptomatiktir (5).

BOOP; terminal hava yolları, alveoler duktus ve peribronşiyoller alveollerin hasarı sonucu gelişen interstisyel akciğer hastalığıdır. BOOP primer bir patolojiyi yansıtabileceği gibi (primer BOOP) başka bir akciğer patolojisine komşu ve/veya komponenti olarak da (sekonder BOOP) görülebilir. Primer BOOP etyolojisinde kronik enfeksiyonlar (legionella, mikoplazma, adenovirüs vb.), toksik inhalanlar (NO<sub>2</sub>), ilaçlar (bleomisin, amiodaron vb.), transplantasyon, radyasyon ve kollagen vasküler hastalıklar bulunmasına karşın, olguların büyük kısmında etken saptanamamaktadır (idiyopatik BOOP) (6). Kortikosteroid tedavisi ile BOOP'da klinik ve radyolojik bulgularda dramatik bir düzelme olmaktadır (7). Biz burada bronşektazi nedeniyle sık tekrarlayan enfeksiyonlar neticesi renal amiloidoz ve BOOP gelişen hastayı, bronşektazinin seyrinde gelişen komplikasyonları ve bunun klinik önemini vurgulamak amacıyla sunduk.

## OLGU

Elli altı yaşında erkek hasta; 15 gündür eforla artan nefes darlığı, öksürük, hemoptizi, yan ağrısı ve balgam çıkarma yakınmaları ile başvurdu. İlk kez 1,5 yıl önce olmak üzere eforla artan nefes darlığı oluyormuş. Hastaya inhaler

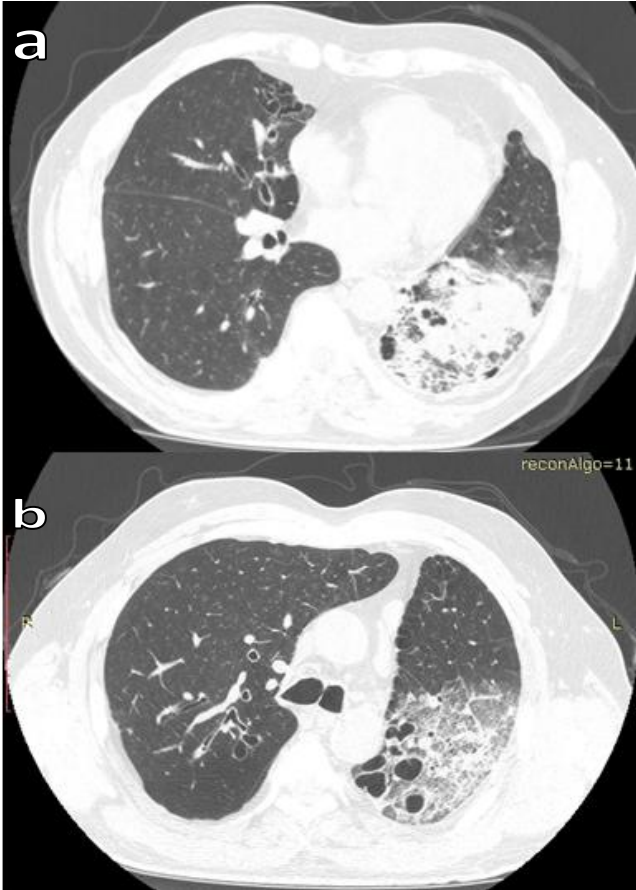
bronkodilatatör ve inhaler steroid tedavisi verilmiş. Enfeksiyon olduğu dönemlerde antibiyotik tedavileri verilmiş. Özgeçmişinde çocukluk çağında ağır bir akciğer enfeksiyon öyküsü ve 43 yıl önce kistik bronşektazi nedeniyle lingulektomi operasyonu olduğu öğrenildi. Hastanın 45 paket/yıl sigara öyküsü olup soygeçmişinde herhangi bir özellik yoktu. Fizik muayenede vital bulguları normaldi, her iki hemitoraksta bilateral sonör ronküs ve bibaziller kaba raller saptandı. Bilateral alt ekstremitelerinde (+++) pretibial ödemi vardı. Diğer sistem muayeneleri normal olarak değerlendirildi. Postero-anterior (PA) akciğer grafisinde; sol sinüs kapalı, sol parakardiyal alanda heterojen dansite artışı izlendi (Şekil 1).



Şekil 1: PA akciğer grafisi, sol sinüs kapalı, sol parakardiyal alanda heterojen dansite artışı.

Toraks ultrasonografisi (USG) normal sınırlardaydı. Yüksek çözünürlüklü bilgisayarlı tomografi (YÇBT)'de; mediasten penceresinde; mediasten hafif sola deviyeye idi. Yer yer plevral kalınlaşmalar izlendi. Parankim penceresinde; sol akciğer üst lob apiko-posterior segmentte ve sol akciğer alt lobda yaygın buzlu cam dansitesi ve retikülonodüller değişiklikler, yer yer konsolide alanlar, bronşektazik değişiklikler, hacim kaybı ve bir miktar paraseptal amfizem, sağda orta ve alt lobda daha belirgin olmak üzere yer yer sentriasiner nodüller ve bronşektazik değişiklikler izlendi (Şekil 2a,b). Üriner sistem USG'sinde sağ böbrek orta kesiminde 9x6mm, sol böbrek orta kesiminde 6x5mm çaplı basit kortikal kistler izlendi. Solunum fonksiyon testi (SFT); FEV<sub>1</sub>: 1,14 L (%38), FVC 1,45 L (%38), FEV<sub>1</sub>/FVC %79, MEF 0,92 L/sn (%26), PEF 246 L/sn (%52) olarak ölçüldü. Rutin biyokimyasal tetkikler; WBC: 25,600/mm<sup>3</sup>, Hb: 15,3 HCT: %47,4, Sedimentasyon: 69 mm/s, Üre: 36,1 mg/dL, Kreatinin: 1,6mg, CRP: 377,

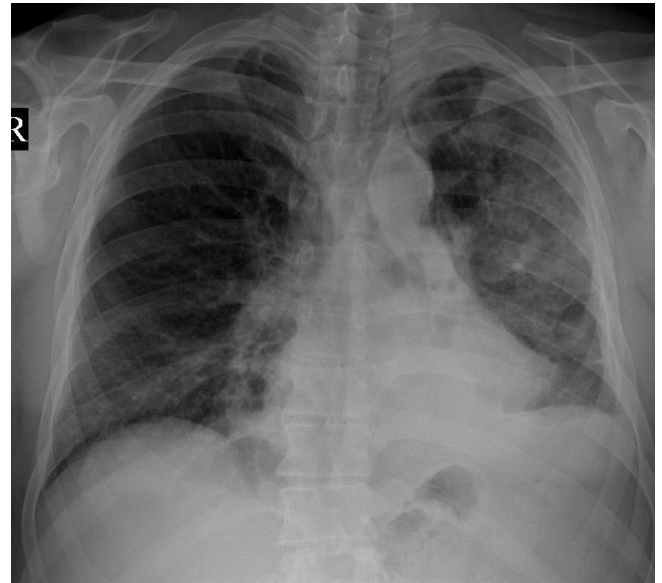Tam İdrar Tetkiki; 3+ protein, pH: 5, Dansite: 1025, 24 saatlik idrar protein: 16 gr, ANA (-), Anti dsDNA (-), RF (-), SS-A (-), SS-B (-), Anti JO-1(-), CCP (-), Lupus Antikoagulan (-) olarak geldi. IgG düzeyi:508 olup (N: 700-1600) hafif düşüktü. IgA ve IgM normal sınırlardaydı. Arter kan gazı (AKG) incelemesi; pH: 7,44, PaO<sub>2</sub>: 63 mmHg, PaCO<sub>2</sub>: 37 mmHg, HCO<sub>3</sub>: 25,6 mEq/L, SO<sub>2</sub>: %92,8 olup hafif hipoksi ile uyumluydu. Hastaya tedavi olarak nebül formunda inhaler bronkodilatatör, inhaler steroid, moksifloksasin IV 1x1, furasemid 40 mg/gün başlandı. Ekokardiyografi incelemesi normal sınırlardaydı. Kardiyak amiloidozis lehine değerlendirilmedi. Antibiyotik tedavisi sonrası hastanın öksürük, balgam çıkarma yakınmaları düzeldi. Beyaz küre değeri 11.000/mm<sup>3</sup> geriledi. Ancak 20 gün sonra çekilen PA akciğer grafisinde sol alt zonda görülen infiltrasyonda gerileme olmadı (Şekil 3).



**Şekil 2a ve 2b:** YRBT, sol akciğer üst lob apiko-posterior segmentte ve sol akciğer alt lobda yaygın buzlu cam dansitesi ve retikülonodüler değişiklikler, yer yer konsolide alanlar, bronşektazik değişiklikler, hacim kaybı ve bir miktar paraseptal amfizem, sağda orta ve alt lobda daha belirgin olmak üzere yer yer sentriyaler nodüller ve bronşektazik değişiklikler.

Kontrol amacıyla 1 ay sonra çekilen YÇBT'de buzlu cam görünümünde hafif gerileme vardı ancak konsolide alanlar aynen devam ediyordu (Şekil 4a,b). Hastaya yapılan

fiberoptik bronkoskopi (FOB)'de tüm lob ve segmentler açık olarak izlendi. Sol alt lob mukozası beyaz plak görünümündeydi. Mukozal biyopsi ve steril fırça örneği alındı. Biyopsi örneği amiloid yönünden negatif olarak değerlendirildi. Steril fırça yaymasında bakteri üremesi olmadı. Proteinüri ve renal fonksiyonlarda bozulma saptanan hastamıza, Nefroloji Bölümü tarafından renal biyopsi yapıldı. Renal biopsi dokusunda amiloid-A pozitif olarak izlendi ve olgumuz renal amiloidoz tanısı aldı. Tedavisine kolşisin tb 2x1 ve enalapril 10 mg tb 1x1 eklendi. Hastaya Göğüs Cerrahisi tarafından pulmoner amiloidoz ön tanısı ile sol alt lob anterior segmentten video-yardımlı torakoskopik cerrahi (VATS) ile wedge biyopsisi yapıldı. Alınan biyopsi örneğinin histopatolojik incelemesi sonucu: "organize pnömoni" (interstisyel pnömoni ve interstisyel fibrozis) bulguları ile uyumlu geldi. Hastaya BOOP tanısı ile 0,5 mg/kg dozunda steroid (prednizolon 40 mg/gün) başlandı. Kontrol amacıyla ilk tomografisinden 3 ay sonra olup tedavinin 1. ayında çekilen YÇBT'de buzlu cam görünümü ve konsolide alanlarda gerileme saptandı (Şekil 5a,b). Hastanın halen tedavisi kolşisin, ve sistemik steroid şeklinde devam etmektedir.

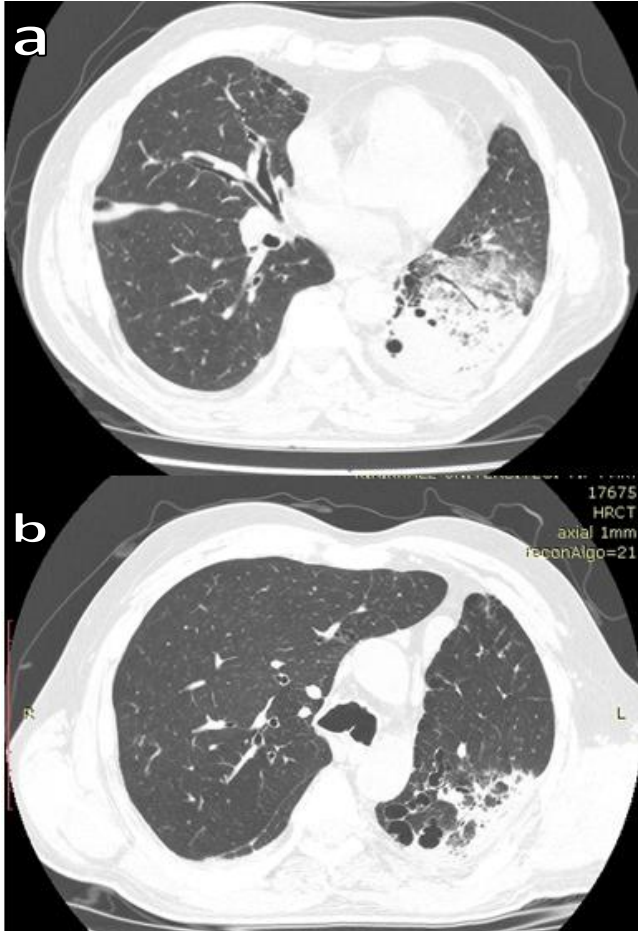


**Şekil 3:** PA akciğer grafisi, sol alt zondaki infiltrasyon devam ediyor.

## TARTIŞMA

Böbrek, sekonder amiloidozda hem en sık (%80) olarak tutulan hem de prognozu belirleyen organdır. Böbrek tutulumu çoğu zaman kendini proteinüri özellikle nefrotik sendrom olarak göstermekte bazı olgular ise renal fonksiyon kaybı ile hekimin karşısına çıkabilmektedir. Bizim olgumuzda da hem proteinüri hem de renal fonksiyon kaybı mevcuttu. Renal amiloidoz geliştikten sonra çoğu olguda 2-13 yıl içinde kronik renal yetmezliğe gidiş gö-

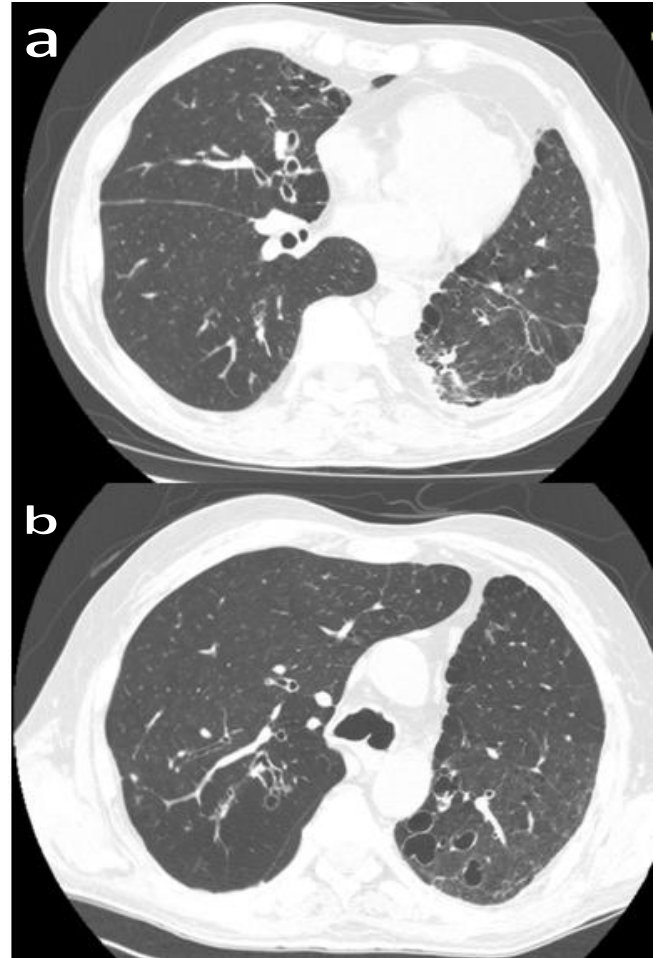
rülme ve kronik renal yetmezlik, sekonder amiloidoza bağlı ölümlerin %60'undan sorumlu tutulmaktadır (5,8,9). Amiloidoz son yıllarda bütünüyle ölümcül bir hastalık olarak görülmemektedir. Özellikle amiloide yol açan öncü protein akışı ortadan kaldırılabilirse uzun remisyonlar ve daha uzun yaşam süreleri sağlayabilen yeni yaklaşımlar geliştirilmiştir. Kür amaçlayan bu yaklaşımların dışında destek tedavisindeki gelişmelerle de hastaların yaşam kalitelerinde artış sağlanabilmektedir (4). Sekonder amiloidozda tedavi; altta yatan hastalığın tedavi edilmesine dayanmaktadır (9,10).



**Şekil 4a ve 4b:** Buzlu cam görünümünde hafif gerileme var, konsolide alanlar devam ediyor.

Proteinüri ve hipoalbumineminin ağır olduğu ve hastanın ciddi şekilde proteinüri ve hipoalbumineminin komplikasyonlarına maruz kaldığı olgularda, henüz kontrollü ve geniş ölçekli çalışmalar olmamasına rağmen non-steroid antiinflamatuvar ilaçların ve anjiyotensin converting enzim (ACE) inhibitörlerinin renal hemodinamiye olan etkileri yoluyla proteinüriyi azaltabildikleri bilinmektedir (12,13). Çeşitli immüsupresif ilaçlar da sekonder amiloidoz tedavisinde denenmiştir. Bunlar içinde en eski ve en iyi bilineni klorambusil'dir (14). Sekonder amiloidozda etkili bulunan

diğer ajanlar arasında kolşisin, siklosporin A ve diğer alkilleyici ajanların olduğu bildirilmekle birlikte tek bir çalışma dışında, prospektif, kontrollü ve randomize çalışmalar yoktur (15,16). Bilateral alt ekstremitelerinde (+++) pretibial ödemi ve amiloidoza sekonder kardiyak tutulumu bağlı yüksek oranda görülebilecek kalp yetmezliği tanısı da yapılan kardiyak değerlendirme ve EKO ile ekarte edilmiştir. Pretibial ödemin diğer nedenleri göz önüne alındığında AKG değerlerinde buna neden olacak hiperkapnisi ve ciddi hipoksemisi yoktu. Biz de hastamıza Nefroloji Bölümü önerilerine göre enalapril ve kolşisin tedavisi başladık.



**Şekil 5a ve 5b:** Tedavinin 1. ayında buzlu cam görünümü ve konsolide alanlarda gerileme.

BOOP; bilinmeyen bir hasar sonucu alveollerin içinde ya da daha az olarak distal bronşiyollerde oluşan yangısal yanıtın tam olmayan biçimde iyileşmesi ile ortaya çıktığı düşünülmektedir. BOOP'ta tanı, histopatolojik olarak alveoler duktuslar ve alveollerde fibroblastlar, kollagen ve fibrinli eksudanın oluşturduğu granülasyon dokusu tohumcuklarının görülmesi ile konmaktadır (Mason cisimcikleri) (17). Temel radyolojik görünüm, periferik yerleşimli multifokal konsolidasyonlar ve buzlu cam görünümü olsa

da nodüller, bant benzeri dansiteler, interlober septal kalınlaşmalar ve fibroze de rastlanır. Ayrıca perilobuler tutulum hastaların yarısından fazlasında görülmektedir (18). Sekonder BOOP, kitle oluşturan lezyonlar (tümör, granülom), bronşial obstrüksiyon, bronşektazi, infarkt ve abse ile birlikte görülebilir veya organize diffüz alveolar hasar, organize kronik eozinofilik pnömoni, UIP, ekstrem alerjik alveolit ve Wegener granümatözün komponenti olarak saptanabilir (11). BOOP nadiren soliter kitle lezyonu görünümü ile karşımıza çıkabilir (19). Kitle benzeri görünümde özellikle malignitenin dışlanması önemlidir (20). Maldonada ve ark. (21), kliniklerinde 8 yıllık dönemde BOOP tanısı alan hastaların %13'ünde radyolojik olarak tek odakta lezyon saptandığını, tümör ön tanısı ile cerrahi biyopsiye gittiklerini, çoğunluğu asemptomatik olup olguların %88'inin kriptojenik olarak değerlendirildiğini bildirmişlerdir. Bronşektazili hastalarda tekrarlayan enfeksiyonlar görülebilir. Yeterli süre ve uygun tedaviye ile enfeksiyon kliniği düzelmesine rağmen PA akciğer grafisinde konsolide alan gerilemiyor ise ayırıcı tanıda bu hastalarda BOOP akla gelmelidir. Kortikosteroid tedavisi ile BOOP'da klinik ve radyolojik bulgularda dramatik bir düzelmeye olmaktadır (7). Bizde hastamıza prednizolon 40 mg/gün dozunda tedavi başladık. Daha yüksek dozda steroid verilen olgular da mevcuttur. Oral alkileyici bir ajan olan temozolomide kullanımıyla gelişen bir BOOP olgusunda, 1 mg/kg/gün steroid kullanımıyla bilateral infiltrasyonlarda artış izlenmiş, ancak 500 mg/gün (5 gün) dozunda steroid kullanımında bilateral infiltrasyonlarda belirgin gerileme izlenmiştir (22). Steroid tedavisine eklenen düşük doz makrolid (klaritromisin 500 mg/gün) tedavisi de diğer bir tedavi şekli olabilir (23). Olgumuzda, kontrol amacıyla tedavinin 1. ayı sonunda çekilen YÇBT'de buzlu cam ve konsolide alanlarda gerileme saptandı.

Çocukluk çağında geçirmiş olduğu enfeksiyonlar sonrası kistik bronşektaziye bağlı lingulektomi operasyonu yapılan hastamızda IgG eksikliği tespit edilmiştir. YÇBT'deki sol akciğer üst lob apiko-posterior segmentte ve sol akciğer alt lob ile sağ akciğer orta ve alt lobdaki bronşektazik değişiklikler ligulektomi sonrası kalan bronşektazik alanlara bağlı olabileceği gibi IgG eksikliği de olan bu hastada tekrarlayan enfeksiyonlar neticesi yeni gelişen bronşektazik alanlar da olabilir. Çocukluk çağında geçirilen enfeksiyonlarda erken tanı ve uygun tedavi bu hastalarda bronşektazi gelişimini önleyici bir yaklaşım olacaktır.

Sonuç olarak, bronşektazili hastalarda tekrarlayan enfeksiyonlar mortalitesi oldukça ağır olan renal amiloidoz gibi komplikasyonla neticelenebilir. Nitekim bizim hastamız

çok ağır proteinüri ile karşımıza gelmiş olup yıllarca bu açıdan tanı almamıştır. Bu yüzden bu hastalar ucuz ve basit bir yöntem olan idrar protein atılımı ile renal amiloidoz gelişimi açısından düzenli periyotlarla takip edilmelidir.

## ÇIKAR ÇATIŞMASI

Bu makalede herhangi bir çıkar çatışması bildirilmemiştir.

## KAYNAKLAR

1. Perfetti V, Vignarelli MC, Casarini S, Ascari E, Merlini G. Biological features of the clone involved in primary amyloidosis (AL). *Leukemia* 2001;15: 195-202. [\[CrossRef\]](#)
2. Gillmore JD, Hawkins PN. Amyloidosis and respiratory track. *Thorax*. 1999;54: 444-51.
3. Berk JL, O'Regan A, Skinner M. Pulmonary and tracheobronchial amyloidosis *Semin Respir Crit Care Med* 2002;2: 155-65. [\[CrossRef\]](#)
4. Khan MF, Falk RH. Amyloidosis. *Postgrad Med J* 2001;77: 686-93. [\[CrossRef\]](#)
5. Falk RH, Comenzo RL, Skinner M. The systemic amyloidosis. *N Engl J Med* 1997;337: 898-909. [\[CrossRef\]](#)
6. Colby TV. Pathological aspects of bronchiolitis obliterans organizing pneumonia. *Chest* 1992;102 (1 suppl): 38-43S. [\[CrossRef\]](#)
7. Başay N, Berkoğlu M. Bronşiolitler. In: Diffüz Parankimal Akciğer Hastalıkları. Erdoğan Y, Samurkaşoğlu B, eds. Ankara, Mesut Matbaacılık. 2004: 45-74.
8. Stone MJ. Amyloidosis: a final common pathway for protein deposition in tissues. *Blood* 1990;75: 531-45.
9. Clinicopathologic conference. Nephrotic syndrome in a 76-year-old man. *Am J Med* 1991;91: 80-8.
10. Özdemir AI, Sökmen C. Familial Mediterranean Fever among the Turkish people. *Am J Gastroenterol* 1969;51: 311-16.
11. Yavuz M, Dilek K, Güllülü M, Yurtkuran M. Angiotensin konverting enzim inhibitörü enalaprilin proteinüri ve diğer böbrek fonksiyonlarına etkisi. *Uludağ Üniversitesi Tıp Fakültesi Dergisi* 1992;19: 103-10.
12. Allen AR. Reactive (AA) systemic amyloidosis. A cause of refractory nephrotic syndrome. *BMJ* 1996;312: 1087-9.
13. David J. Amyloidosis in juvenile chronic arthritis. *Clin Exp Rheumatol* 1991;9: 73-8.
14. Berglund K, Keller C, Thysell H. Alkylating cytostatic treatment in renal amyloidosis secondary to rheumatic disease. *Ann Rheum Dis* 1987;46: 757-62. [\[CrossRef\]](#)

15. Ahlmen M, Ahlmen J, Svalander J, Bucht H. Cytotoxic drug treatment of reactive amyloidosis in rheumatoid arthritis with special reference to renal insufficiency. *Clin Rheumatology* 1987;6: 27-38. [[CrossRef](#)]
16. Flack HM, Törnroth T, Skrifvars B, Wegelius O. Resolution of renal amyloidosis secondary to rheumatoid arthritis. *Acta Med Scand* 1979;205: 651-6. [[CrossRef](#)]
17. Wells AU. Cryptogenic organizing pneumonia. *Semin Respir Crit Care Med* 2001;22: 449-60. [[CrossRef](#)]
18. Ujita M, Renzoni EA, Veeraraghavan S, Wells AU, Hansell DM. Organizing pneumonia: perilobular pattern in thin-section CT. *Radiology* 2004;232: 757-61. [[CrossRef](#)]
19. Cordier JF. Update on cryptogenic organising pneumonia (idiopathic bronchiolitis obliterans organising pneumonia). *Swiss Med Wkly* 2002;132:588-91.
20. Kiter G, Yuncu G, Bir F, Karabulut N, Özkurt S, Evyapan F. Kriptojenik organize pnömoni: İki olgu üzerinden bilgi güncellemesi. *Türk Toraks Dergisi* 2008; 9: 43-8.
21. Maldonado F, Daniels CE, Hoffman EA, Yi ES, Ryu JH. Focal organizing pneumonia on surgical lung biopsy: causes, clinicoradiologic features, and outcomes. *Chest* 2007; 132:1579-83. [[CrossRef](#)]
22. Kim TO, Oh IJ, Kang HW, Chi SY, Ban HJ, Kwon YS, et al. Temozolomide-associated bronchiolitis obliterans organizing pneumonia successfully treated with high-dose corticosteroid. *J Korean Med Sci* 2012;27: 450-3. [[CrossRef](#)]
23. Chang WJ, Lee EJ, Lee SY, In KH, Kim CH, Kim HK, et al. Successful salvage treatment of steroid-refractory bronchiolar COP with low-dose macrolides. *Pathol Int* 2012;62: 144-8. [[CrossRef](#)]