



# Trakeobronkopatia Osteokondroplastika

## *Tracheobronchopathia Osteochondroplastica*

Gülbanu Horzum Ekinci, Murat Kavas, Esra Akkütük Öngel, Osman Hacıömeroğlu,  
Bünyamin Burunsuzoğlu, Yasemin Özel, Adnan Yılmaz

### Özet

Trakeobronkopatia osteokondroplastika, trakea ve major bronşları tutan ve nadir görülen benign bir bozukluktur. Bu yazıda trakeobronkopatia osteokondroplastika tanılı bir olgu sunulmuştur. Altmış yaşında erkek hasta dört yıldır devam eden öksürük ve nefes darlığı yakınmaları ile başvurdu. Bilgisayarlı toraks tomografisi trakea duvarında düzensizlik gösteriyordu. Bronkoskopik incelemede trakea ön ve yan duvarlarında lokalize, sağ ve sol ana bronşlarda devam eden çok sayıda, beyaz renkli, irregüler nodüller saptandı. Patolojik tanı trakeobronkopatia osteokondroplastika olarak rapor edildi.

**Anahtar Sözcükler:** trakeobronkopatia osteokondroplastika, bronkoskopi, öksürük, bilgisayarlı tomografi.

### Abstract

Tracheobronchopathia osteochondroplastica is a rare benign disorder involving the trachea and major bronchi. In this paper, a case of tracheobronchopathia osteochondroplastica was presented. A 60 year-old man was admitted with cough and dyspnea for four years. Computed tomography of the thorax showed an irregularity in the wall of trachea. Bronchoscopic examination revealed multiple white, irregular nodules on the lateral and anterior walls of the trachea extending to the left and right main bronchi. Pathologic diagnosis of bronchoscopic biopsy was tracheobronchopathia osteochondroplastica.

**Key words:** tracheobronchopathia osteochondroplastica, bronchoscopy, cough, Computed tomography.

Süreyyapaşa Göğüs Hastalıkları ve Göğüs Cerrahisi Eğitim ve Araştırma Hastanesi, Göğüs Hastalıkları Kliniği, İstanbul.

Süreyyapaşa Chest Diseases and Thoracic Surgery Training and Investigation Hospital, Department of Pulmonology, İstanbul, Turkey

**Submitted (Başvuru tarihi):** 22.07.2012 **Accepted (Kabul tarihi):** 09.08.2012

**Correspondence (İletişim):** Gülbanu Horzum Ekinci, Süreyyapaşa Göğüs Hastalıkları ve Göğüs Cerrahisi Eğitim ve Araştırma Hastanesi, Göğüs Hastalıkları Kliniği, İstanbul

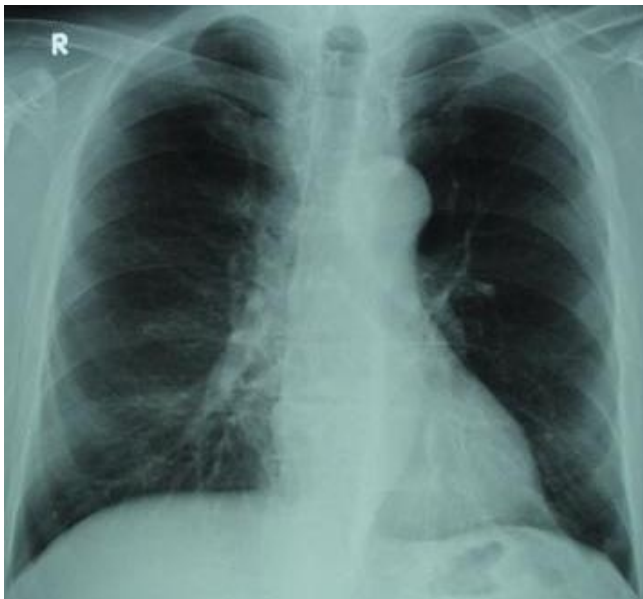
**e-mail:** gulbanuh@hotmail.com



Trakeobronkopatia osteokondroplastika (TBO), trakea ve ana bronşları tutan nadir bir bozukluktur (1). Hastalık trakea ve bronş lümenine uzanım gösteren kemik ve/veya kıkırdak yapısında çok sayıda submukozal nodül ile karakterizedir (2,3). TBO insidansının otopsi çalışmalarında 1/400 ile 3/1000, bronkoskopi çalışmalarında ise 1/125 ile 1/6000 arasında olduğu rapor edilmiştir (1). Hastaların çoğu yakınmasız olup genellikle başka nedenlerle yapılan incelemeler, entübasyon uygulamaları veya otopsi sırasında rastlantısal olarak saptanırlar (3,4). Kronik öksürük en sık saptanan yakınma olup TBO'lu hastaların yaklaşık %54'ü bu yakınmaya sahiptir (5). Bu yazıda TBO tanılı bir olgu sunulmuş ve literatür eşliğinde tartışılmıştır.

## OLGU

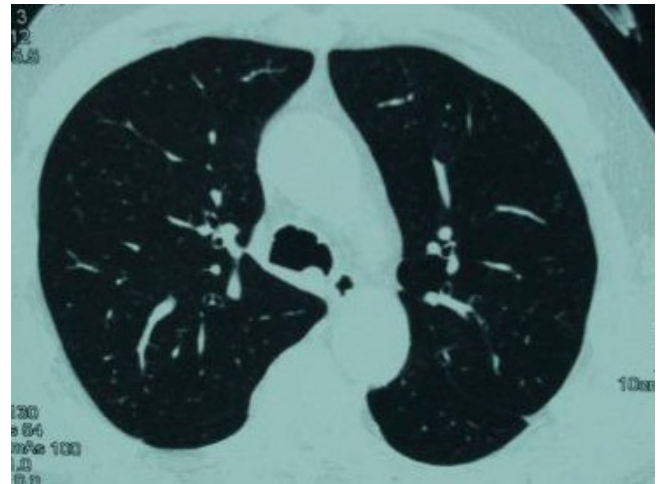
Altmış yaşında, sigara içmeyen erkek hasta dört yıldır devam eden nefes darlığı ve kuru öksürük yakınmaları ile merkezimize başvurdu. Özgeçmişinde yaklaşık dört yıldır Kronik obstrüktif akciğer hastalığı tanısı ile bronkodilatatör tedavi (Formeterol, Tiotropium bromür, Salbutamol) ve 1 yıldır hipertansiyon tanısı ile antihipertansif ilaç (ACE inhibitörü) kullanmakta idi. Arka-ön akciğer grafisinde patolojik bulgu saptanmadı (Şekil 1).



Şekil 1: Akciğer grafisi.

Başvuru sırasında vücut ısısı 36.8°C, nabız 90/dakika ritmik, solunum sayısı 22/dakika ve TA: 140/80 mmHg

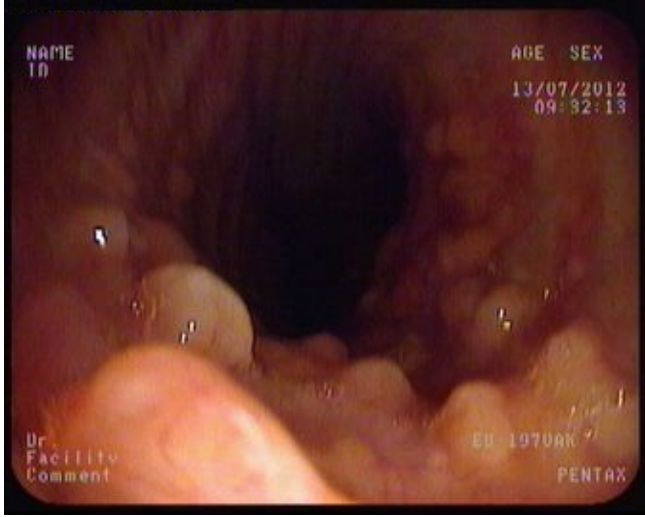idi. Akciğerin fizik bakısında ekspiryum uzun olup bilateral sibilan ronküsler oskulte edildi. Diğer organ ve sistem muayenelerinde bir özellik yoktu. Rutin biyokimyasal incelemeler, hemogram ve tam idrar tetkiki normal sınırlarda idi. Eritrosit sedimentasyon hızı 70 mm/saat olup CRP 15.7 mg/L olarak ölçüldü. İki balgam örneğinin yayma incelemesi aside dirençli basil açısından negatif bulundu. Solunum fonksiyon testlerinde; FVC: %54, FEV1:%53, FEV1/FVC:%77 olarak ölçüldü. Bilgisayarlı toraks tomografisinde trakea konturlarında düzensizlik saptandı (Şekil 2).



Şekil 2: Bilgisayarlı toraks tomografisinde trakea konturlarında düzensizlik.

Fiberoptik bronkoskopi incelemesinde kord vokallerden yaklaşık 1 cm sonra başlayan, trakea ön ve yan duvarlarında lokalize, tüm trakea boyunca ve ana bronşların proksimaline kadar devam eden ve lümenine uzanım gösteren çok sayıda, beyaz renkli, sert yapıda ve düzensiz konturlu submukozal nodüler lezyonlar saptandı (Şekil 3).

Trakea distalindeki nodüler lezyonlardan biyopsiler yapıldı. Bronkoskopik biyopsi materyalinin patolojik incelemesi TBO olarak rapor edildi.



Şekil 3: Trakeanın bronkoskopik görünümü.

## TARTIŞMA

TBO, trakeobronşial sistemde lümen içine uzanım gösteren osteokartilajinöz yapıda çok sayıda submukozal nodüllerin varlığı ile karakterize nadir görülen benign bir hastalıktır (1). İlk kez 1857 yılında Wilks tarafından tanımlanan hastalık (1,3), 1910 yılında "trakeopatia osteoplastika" olarak adlandırılmış, 1964 yılından itibaren de "trakeobronkopatia osteoplastika" terimi kullanılmaya başlamıştır (6). Dalgaard tarafından 1947 yılında 90 olguyu içeren bir literatür derlemesi yayınlanmış, 1974 yılına kadar toplam 245, 1993 yılına kadar ise toplam 371 olgunun rapor edildiği bildirilmiştir (1,7). Merkezimizden 2007 yılında yayımlanan bir makalede 17 yıllık bir dönemde rapor edilen TBO tanıları toplam olgu sayısının dört olduğu bildirilmiştir (4). Sunulan olgu, ayda ortalama 55 bronkopskopi incelemesinin yapıldığı kliniğimizde son 5 yılda tanı alan tek olgudur.

Hastalığın etiyopatogenezi kesin olarak bilinmemektedir. Enfeksiyonlar (örn; tüberküloz), sinobronşial sendrom, kimyasal veya mekanik irritasyonlar (silikozis vb.), amiloidoz gibi metabolik hastalıklar, inflamatuvar bozukluklar, genetik faktörler ve sigara hastalık oluşumunda rol oynayabileceği düşünülen başlıca etiyolojik faktörlerdir (1,3,8). Hodgkin Lenfoma, tiroid ve meme kanseri gibi bazı malign hastalıklar ile TPO gelişimi arasında ilişki olduğunu bildiren çalışmalar da bulunmaktadır (1). Sunulan hastamızda KOAH dışında TPO etiyolojisinde rol oynayabileceği düşünülen hastalıklardan veya etkenlerden hiçbiri bulunmuyordu.

Hastaların çoğunluğu yakınmasız olup, öksürük en sık görülen yakınmadır. Hemoptizi, dispne, wheezing, ses kısıklığı ve balgam hastalığın diğer sık görülen yakınmalarıdır. TBO, yavaş bir seyir göstermekle birlikte bazı hastalarda tekrarlayan enfeksiyonlara, hava yolu obstrüksiyonuna ve solunum yetmezliğine yol açabilir (1,4,5,9,10). Hastamız uzun süredir devam eden öksürük ve nefes darlığı yakınmaları tanımlıyordu. Ek hastalık olarak KOAH'ın mevcut olduğu dikkate alındığında bu yakınmaların KOAH'a bağlı olarak da gelişmiş olabileceği de düşünülebilir. Olgumuzda uzun süredir devam eden ve geçmeyen öksürük yakınması nedeniyle yapılan bilgisayarlı tomografi incelemesinde trakea duvarlarında nodüler lezyonlar saptanmış ve fiberoptik bronkopskopi incelemesi yapılarak TBO tanısı elde edilmiştir. TBO tanısında en önemli tanısal yöntemler, bilgisayarlı tomografi ve bronkopskopi olup, hastaların çoğu başka nedenlerle yapılan bu işlemler sırasında rastlantısal olarak tanı almaktadırlar (4,10). Hastaların çoğunda akciğer grafisi normaldir. Bilgisayarlı tomografide trakea duvarında kalsifikasyon ve/veya nodüller saptanabileceği gibi bazı hastalarda herhangi bir bulgu görülmeyebilir (3). Bizim olgumuzda akciğer grafisi normal olup bilgisayarlı tomografi incelemesinde trakeada lümenine uzanım gösteren nodüler oluşumlar mevcuttu. TBO'nun ayırıcı tanısı endobronşial sarkoidoz, amiloidoz, papillamatozis, tüberküloz, malignite, trakeobronşial kalsinozis, Wegener granülamatozis ve relapsing polikondritis gibi hastalıkları kapsar (1,3). Olgumuzda TBO tanısı patolojik olarak elde edilmiştir.

Hastalığın spesifik bir tedavisi yoktur (4,10). TBO olgularında yakınmalara yönelik konservatif tedavi yöntemleri uygulanır. Hava yolu obstrüksiyonu gelişen olgularda stent yerleştirme, lazer ve kriyoterapi gibi bronkopskopik tedavi yöntemleri, radyoterapi ve cerrahi rezeksiyon gibi yöntemler önerilmektedir (1,4,11). Hastamızda TBO'ya yönelik herhangi bir tedavi önerilmemiştir.

Sonuç olarak TBO nadir görülen bir hastalıktır. Hastalığın tanısında bilgisayarlı tomografi ve bronkopskopi en seçkin tanısal yöntemlerdir.

**ÇIKAR ÇATIŞMASI**

Bu makalede herhangi bir çıkar çatışması bildirilmemiştir.

**KAYNAKLAR**

1. Chroneou A, Zias N, Gonzalez AV, Beamis JF Jr. Tracheobronchopathia osteochondroplastica. An underrecognized entity? *Monaldi Arch Chest Dis* 2008; 69:65–9.
2. Çelik B, Bilgin S. Trakeobronkopatia osteokondroplastika: Bir olgu nedeniyle. *J Clin Anal Med* 2010; 1: 37-9.
3. Al-Busaidi N, Dhuliyah D, Habibullah Z. Tracheobronchopathia osteochondroplastica: case report and literature review. *Sultan Qaboos Univ Med J* 2012; 12:109-12.
4. Tuncer LY, Saltürk C, Damadoğlu E, Sulu E, Öz E, Köroğlu E ve ark. Trakeobronkopatia osteokondroplastika: bir olgu nedeniyle. *Akciğer* 2007; 13:104-8.
5. Leke V, Lazor R, Coetmeur D, Crestani B, Chatté G, Cordier JF. Tracheobronchopathia osteochondroplastica: a study of 41 patients. *Medicine (Baltimore)* 2001; 80:378-90.
6. Karlıkaya C, Yüksel M, Kılıçlı S, Candan L. Tracheobronchopathia osteochondroplastica. *Respirology* 2000; 5:377-80.
7. Mathlouthi A, Ben Rehouma C, Ben M'Rad S, Duman JF, Labbene N, Driss B, et al. Tracheobronchopathia osteochondroplastica. Personal observation and review of the literature. *Rev Pneumol Clin* 1993; 49:156-62.
8. Oka H, Ishii H, Amemiya Y, Otani S, Kishi K, Shirai R, et al. Tracheobronchopathia osteochondroplastica associated with sinobronchial syndrome. *Intern Med* 2009; 48:579-80.
9. Hussain K, Gilbert S. Tracheopathia osteochondroplastica. *Clin Med Res* 2003; 1:239-42.
10. Ortaköylü G, Gençoğlu A, Tuncay E, Akbulut S, Çağlar E, Yılmazbayhan D ve ark. Bir olgu nedeniyle trakeobronkopatia osteokondroplastika. *Slunum Hastalıkları* 2001; 12:154-7.
11. Willms H, Wiechmann V, Sack U, Gillissen A. Tracheobronchopathia osteochondroplastica: a rare cause of chronic cough with haemoptysis. *Cough* 2008; 4:4. [\[CrossRef\]](#)