

Nd:YAG lazer posterior kapsülotomi sonrası yükselen göz içi basıncını önlemede timolol maleat % 0.5 ve timolol maleat % 0.5 + dorzolamid kombinasyonunun etkinliğinin karşılaştırılması

Yusuf Avni YILMAZ (*), Aylin ARDAGİL (*), Sevil ARI-YAYLALI (*), Esmâ DURU (*), Makbule KÖSEOĞLU (**), H. Hasan ERBİL (***)

ÖZET

NdYAG lazer kapsülotomi katarakt cerrahisi sonrasında gelişen arka kapsül opasitesinin tedavisinde etkin bir yöntemdir, fakat uygulama sonrasında gelişen en sık komplikasyonlarından biri göziçi basınç artışıdır. Bu çalışmada posterior kapsülotomi sonrasında yükselen göz içi basıncını (GİB) önlemede topikal timolol maleat % 0.5, timolol maleat % 0.5+dorzolamid kombinasyonu ve plasebonun etkinliğini karşılaştırılmayı amaçladık

Katarakt cerrahisi sonrasında posterior kapsül opasitesi gelişen 75 hastaya Nd:YAG lazer posterior kapsülotomi uygulandı. Kapsülotomiden bir saat önce VO, TO ölçüldü, biyomikroskopik muayene yapıldı. Hastalar üç gruba ayrıldı. I gruba timolol maleat % 0.5, II. gruba timolol maleat % 0.5+dorzolamid kombinasyonu, III. gruba plasebo uygulandı. Uygulamadan sonraki 1. ve 3. saat, 1. ve 7. gün VO, TO, tındal, flare değerlendirildi.

Yag lazer kapsülotomi sonrası bir haftalık takip süresince birinci ve ikinci grupta GİB'nda anlamlı bir yükselme olmadı, plasebo grubunda GİB diğer iki gruba göre daha yüksek seviyelerde seyretti. Bu grupta üç hastada birinci saatte GİB'nda yükselme tespit edilmesine rağmen birinci gün kontrollerinde GİB <22 mmHg ölçüldü. Gruplar arasında şut sayısı, şut başına enerji, toplam enerji ile GİB değişiklikleri arasında istatistiksel olarak anlamlı fark tespit edilmedi.

Kapsülotomi sonrası yükselen GİB'ni önlemede bir saat önce uygulanan birer damla timolol maleat % 0.5 ve timolol maleat % 0.5+dorzolamid kombinasyonunun plaseboya göre istatistiksel olarak daha etkili oldukları tespit edildi.

Anahtar kelimeler: Nd YAG Posterior kapsülotomi, göz içi basınç yüksekliği, timolol maleat, dorzolamid

SUMMARY

Comparison of the effectiveness of timolol maleat 0.5 % versus the combination of timolol maleat 0.5 % and dorzolamide in decreasing the intraocular pressure after Nd:Yag Laser capsulotomy

NdYAG laser capsulotomy is an efficient way of treating the posterior capsule opacity developing as a complication of cataract surgery, but increase in intraocular pressure is its frequent complication. In this study we aimed to compare the effectiveness of timolol maleat 0.5 %, the combination of timolol maleat 0.5 % and dorzolamide versus placebo in decreasing intraocular pressure after Nd:Yag laser posterior capsulotomy.

Seventy five patients who developed posterior capsule opacity after cataract surgery underwent Nd:Yag capsulotomy. An hour before the capsulotomy the visual acuity, intraocular pressure were noted and a biomicroscopic examination was performed to each patient. The patients were allocated to three treatment groups. The first group was treated with timolol maleat 0.5 %, the second with the combination of timolol maleat 0.5 % and dorzolamide and the third with placebo. The visual acuity, intraocular pressure and anterior chamber inflammation were evaluated on the first and third hours and also on the first and seventh day postoperatively. After the procedure all patients received a drop of Dexametazone five times daily. During the follow up period no significant IOP elevation occurred in the first and second groups, while a significant IOP elevation was noted in the Placebo group. There were three cases of IOP elevation during the first hour postoperatively (all of which belonged to the placebo group) though on the first postoperative day examination of these patients the IOP measurements were below 22 mmHg. There was no relation between the change in IOP and the number of laser pulses, energy per pulse or total energy.

The results indicate that timolol maleat 0.5 % or the combination of timolol maleat 0.5 % and dorzolamide instilled an hour before Nd:Yag laser capsulotomy were significantly more effective in decreasing the IOP compared to the placebo. There was no difference between timolol maleat 0.5 % and the combination of timolol maleat 0.5 % and dorzolamide in decreasing the IOP related to Nd:Yag laser capsulotomy.

Key words: NdYAG posterior capsulotomy, high intraocular pressure, timolol maleat, dorzolamide

Arka kapsül opasitesi katarakt cerrahisi sonrasında sık karşılaşılan ve görme keskinliğinde azalmaya neden olan bir komplikasyondur. Nd:YAG lazer kapsülotomi efektif ve güvenli bir şekilde optik aksı açmakta ve santral görme keskinliğini artırmaktadır. Ancak, bu tamamıyla masum bir işlem değildir ve bazan retina dekolmanı, kistoid maküler ödem, göziçi basınç artışı, intraoküler lens hasarı, ön hiyaloid yüzey rüptürü gibi ciddi komplikasyonlara yol açabilmektedir (1,2). Göziçi basıncının yükselmesi, trabeküler ağda biriken mikroskopik kapsül artıklarının veya şok dalgası etkisi ile hasarlanan trabekuler endotel hücrelerinin aköz hümör dışı akımını engellemesine bağlanmıştır (3). Göziçi basınç artışı afak gözlerde psödo fakik gözlerle göre daha sık meydana gelmektedir (4). Birçok araştırmada Nd:YAG kapsülotomi sonrası yükselen göziçi basıncının bir süre sonra preoperatif değerlerine düştüğü gösterilmiştir. Nd:YAG lazer sonrası meydana gelen göziçi basınç artışını önlemek amacıyla çeşitli topikal ve sistemik oküler hipotensiv ajanlar denenmiştir.

Bir beta1 ve beta2 adrenoreseptör antagonisti olan timolol maleat, preoperatif ve postoperatif olarak kullanıldığında kapsülotomi sonrası göziçi basıncının yükselmesini ilk 24 saatte etkili olarak engellemektedir (5). Bir karbonik anhidraz inhibitörü olan topikal dorzolamid de Nd:YAG lazer sonrası basınç artışını engellemede etkili bulunmuştur (6). Biz de bu çalışmada posterior kapsülotomi sonrasında yükselen göz içi basıncını (GİB) önlemede topikal % 0.5 timolol maleatın, topikal % 0.5 timolol maleat+dorzolamid kombinasyonunun etkinliklerini ve plaseboyu karşılaştırmayı amaçladık.

MATERYAL ve METOD

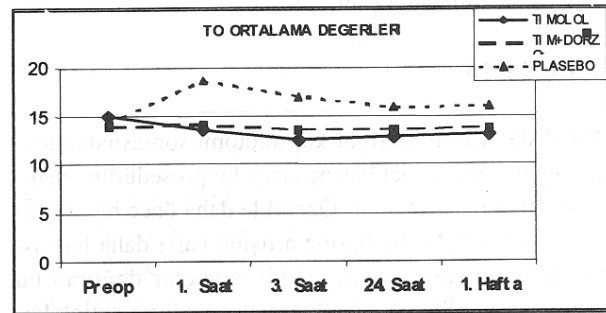
Katarakt cerrahisi sonrasında posterior kapsül opasitesi gelişen 75 hastaya Nd:YAG lazer posterior kapsülotomi uygulandı. Retina, maküla hastalığı, glokom, üveit ve kornea problemi olan hastalar çalışmaya dahil edilmedi. Diabetes mellitus, göğüs hastalıkları, damarsal patolojisi olan hastalar da çalışma dışı bırakıldı. Kapsülotomiden bir saat önce tashihli ve tashihsiz görme keskinliği (VO), aplanasyon tonometresiyle göziçi basıncı (TO) ölçüldü, biyomikroskopik muayene yapıldı. Bir gün önceden Tropicamide % 0.5 damla ile dilatasyon sağlanarak 30 dk sonra fundus muayenesi yapıldı. Kapsül opasitesi 39 hastada mikst opasite, 27 hastada fibrotik opasite, 9 hastada da epitel incileri olarak tespit edildi. Hastalar üç gruba ayrıldı. Bütün hastalara yapılacak tedavi yöntemi hakkında bilgi verildi. Uygulamadan bir saat önce I. gruba (26 hasta) timolol maleat, II. gruba (24 hasta) timolol maleat + dorzolamid kombinasyonu, III. gruba (25 hasta) plasebo uygulandı. Uygulamadan 30 dakika önce iki kez 5 dk ara ile damlatılan fenilefrin % 2.5 ile orta derecede bir dilatasyon

sağlandı. Bütün kapsülotomiler mid dilate pupilladan arka kapsül santralinde 3 mm genişliğinde bir açıklık oluşturacak şekilde Zeiss tipi lazer ile yapıldı. Tüm hastalara lazer sonrasında topikal % 0.1 deksametazon 5x1 bir hafta süre ile uygulaması önerildi. Uygulamadan sonraki 1. ve 3. saat, 1. ve 7. gün görme keskinliği (VO), göziçi basıncı (TO), tındal ve flare değerlendirildi.

Çalışmada gruplar arasındaki farklılıklar Kruskal Wallis testi ile, grup içi zaman değişimleri Friedman testi ile değerlendirildi. Alt grup karşılaştırmaları ise Dunn's çoklu karşılaştırma testi ile yapıldı.

BULGULAR

Çalışmaya dahil edilen hastaların yaş ortalaması 57.9 ± 14.78 olup hastaların yaşları 42 ve 78 arasında değişmekteydi. Ortalama şut başına enerji 2.37 mJ, ortalama toplam enerji 68.24 mJ, ortalama şut sayısı 47.67 idi. Yag lazer kapsülotomi sonrası bir haftalık takip süresince birinci ve ikinci grupta GİB ortalama değerlerinde bazal değerlere göre hiçbir ölçümde anlamlı bir yükselme olmadı, iki grup arasında da ayrıca anlamlı bir fark izlenmedi. Plasebo grubunda GİB ortalamaları ise her ölçümde diğer iki gruba göre istatistiksel olarak anlamlı şekilde daha yüksek seviyelerde seyretti (Grafik 1 ve Tablo 1). Plasebo grubunda dört hastada birinci saatte GİB'ında 5 mmHg'nin üzerinde yükselme, 6 hastada ise 10 mmHg'nin üzerinde GİB yükselmesi tespit



Grafik 1. İzlem süresince her üç gruptaki TO değişimleri

Tablo 1. İzlem süresince her üç gruptaki TO değişimleri.

IOP	Timolol Gr.	Tim+Dorz Gr	Plasebo Gr	KW	p
Preop	15±2.66	13.94±4.12	14.33±3.7	1.6	>0.05
1. saat	13.5±3.5	14.06±3.96	18.67±4.11	10.33	<0.01
3. saat	12.5±2.06	13.56±3.77	16.92±3.75	9.33	<0.01
24. saat	12.83±1.99	13.5±3.6	15.83±2.88	6.17	<0.05
1. Hafta	13±2.76	13.67±3.23	16±3.19	6.02	<0.05
Fr	10.7	3.93	9.56		
p	<0.05	>0.05	<0.05		

Tablo 2. İzlem süresince her üç gruptaki Vo değişimleri.

IOP	Timolol Gr.	Tim+Dorz Gr	Plasebo Gr	KW	p
Preop	4.58±2.77	3.94±2.41	3.5±2.61	1.13	>0.05
1. saat	6.5±2.90	6.61±3.32	5.66±3.44	0.59	>0.05
3. saat	6.75±2.83	6.83±3.13	5.83±3.46	0.49	>0.05
24. saat	6.83±2.83	7.44±0.03	6.25±3.16	1.08	>0.05
1. Hafta	7.16±3.21	7.94±2.71	6.5±3.03	1.57	>0.05
Fr	17.53	39.84	35.56		
p	<0.01	<0.0001	<0.0001		

edildi. Bu hastalardan birinde ilk saatte GİB 28 mmHg olarak ölçüldü, 3. saat ölçümünde GİB 24 mmHg'ye düşmüş, bir gün sonra ise bu hastanın GİB 18 mmHg olarak tespit edildi. Herhangi ek bir tedavi verilmedi. Diğer hastaların hiçbirisinin GİB 22 mmHg'yi aşmadı. Timolol maleat+dorzolamide grubunda ise bir hastada 5 mmHg'nin üzerinde GİB artışı tespit edilmesine rağmen postop birinci günde GIB 22 mmHg'nin altında ölçüldü. Bu hastaya da ek bir tedavi ekleme gereği görülmedi.

Gruplar arasında şut sayısı, şut başına enerji, toplam enerji, GİB değişiklikleri, tındal ve flare arasında istatistiksel olarak anlamlı fark tespit edilmedi (Tablo 1). Bir haftalık takip sonrasında her üç grupta da VO'de kapsülotomi öncesine göre anlamlı bir artış görülmekle birlikte, gruplar arasında hiçbir ölçümde anlamlı bir fark tesbit edilmedi (Tablo 2).

TARTIŞMA

Nd:YAG lazer posteriior kapsülotomi sonrasında meydana gelen ani göziçi basınç artışı bu prosedürün önemli bir komplikasyonudur. Özellikle daha önce hasar görmüş optik sinirler bu basınç artışına karşı daha hassastır. Yapılan çalışmalarla, ciddi sonuçlar doğuran bu komplikasyon ile sık olarak karşılaşıldığı ve antiglokomatöz ilaçlarla GİB artışının önlenemediği ortaya konmuştur. Rakofski ve ark.'nın yapmış olduğu çalışmada plasebo grubundaki hastaların % 36'sında 5 mmHg ve üzerinde postoperatif GİB artışı tespit edilmiştir (4). Channell ve Beckman ise hastaların % 95'inde 5 mmHg ve üzerinde, % 59'unda da 10 mmHg ve üzerinde GİB artışı saptamışlardır (8,9).

Nd:YAG lazer posterior kapsülotomi sonrası yükselen GİB'nı önlemek amacıyla topikal pilokarpin (2,5,7), timolol (1,6,9), topikal dorzolamid veya oral asetazolamid (6), aproklonidin % 1 (8,10,11) gibi ajanlar kullanılmış ve etkili oldukları ortaya konulmuştur.

Çalışmamızda her iki ilacın da kapsülotomi sonrası yükselen GİB'nı engellemede plaseboya göre istatistiksel olarak anlamlı şekilde daha etkili olduklarını, ancak etkinlik açısından farklı olmadıklarını tespit ettik. Bu nedenle, Nd-YAG lazer sonrası yükselen GİB'nı önlemede kombinasyon preparatlarına göre daha az ekonomik yük getiren timolol maleatın tek başına yeterli olduğu sonucuna ulaştık.

KAYNAKLAR

1. Shani L, David R, Tessler Z, Rosen S, Schneck M, Yassar Y: Intraocular pressure after Neodmium:YAG laser treatments in anterior segment. J Cataract Refract Surg 20:455-458, 1994.
2. Richter C, Arzeno G, Pappas H, Arrigg C, Wasson P, Steinert R: Prevention of intraocular pressure elevation following neodmium-YAG laser posterior capsulotomy. Arch Ophthalmol 103:912-915, 1985.
3. Schubert HD, Morris WJ, Trokel SL, Balazs EA: The role of the vitreous in the intraocular pressure rise after neodmium:YAG laser capsulotomy. Arch Ophthalmol 103:1538-1542, 1985.
4. Sanford Rakofsky, Douglas D. Koch, James D. Faulkner, Stuart A Terry Levobunolol % 0.5 and timolol % 0.5 to prevent intraocular pressure elevation after neodmium:YAG laser posterior capsulotomy. J Cataract Refract Surg 23:1075-1081, 1997.
5. Richter C, Arzeno G, Pappas H, Steinert RF, Puliafito C, Epstein DL: Intraocular pressure elevation following Nd:YAG: laser posterior capsulotomy. Ophthalmology 92:636-639, 1985.
6. Ladas I, Baltatzis S, Panagiotidis D, Zafirakis P, Kokolakis S, Theodossiadis G: Topical 2.0 % dorzolamide vs oral asetazolamide for prevention of intraocular pressure rise after Nd: YAG laser posterior capsulotomy. Arch Ophthalmol 115:1241-1244, 1997.
7. İcağasıoğlu A, Çekmeceli S, Küçümen B, Yılmaz ÖF: Nd-YAG Laser posterior kapsülotomiye takiben gelişen intraoküler basınç yükselmesi T Oft Gaz 21:303, 1991.
8. Maden A, Gunenç U, Kaya I: Laser uygulamalarında erken dönem göziçi basıncı yükselmelerinde apraklonidinin etkisi T Klin Oftalmoloji 3:34, 1994.
9. Channell M, Beckman H: Intraocular pressure changes after neodmium-YAG laser posterior capsulotomy. Arch Ophthalmol 102:1024, 1984.
10. Simsek S, Ertürk H, Demirok A, Cinal A, Yasar T, Karadenizli C: The effect of 0.25 % aproklonidine preventing of intraocular pressure elevation after Nd: YAG laser posterior capsulotomy. Eur J Ophthalmol 8:167-172, 1998.
11. İcağasıoğlu A, Kadioğlu E, Küçümen B, Yılmaz ÖF: Nd-YAG Laser posterior kapsülotomiden sonra yükselen intraoküler basıncın tedavisi T Oft Gaz 21:366, 1991.