

Organa Sınırlı Prostat Kanseri Tedavisinde Laparoskopik Radikal Prostatektomi

Tibet ERDOĞRU, Murat UÇAR, Erdem AKKAYA, Ahmet ŞANLI, Orçun ÇELİK, Mehmet BAYKARA

Akdeniz Üniversitesi Tıp Fakültesi Üroloji Anabilim Dalı, Antalya

Özet

Amaç: Ardışık olarak laparoskopik radikal prostatektomi (LRP) ile tedavi edilmiş olgularımızın operasyon verileri ve özellikleri, takip sonuçları beraberinde morbiditeleri, patolojik özellikleri ve kontinans oranları değerlendirildi.

Gereç-Yöntem: Klinik lokalize prostat kanseri belirlenen 70 hastaya (ortalama yaş: 63.8±7.0 yıl) asendan LRP uygulandı. Ameliyat öncesi hastanın vücut kitle indeksi, PSA değeri, transrektal ultrasonografide elde edilen prostat volümü, Gleason skoru ve preoperatif hemoglobin düzeyi değerlendirildi. Bunun yanında ameliyat süresi (ilk trokar insizyonu ile tümüyle ameliyatın tamamlanmasının ardından spesimenin insizyondan çıkartılmasına kadar geçen süre), vezikoüretal anastomoz süresi, yaklaşık kan kaybı, intraoperatif kan transfüzyonu yanında komplikasyonlar değerlendirildi. Ameliyat sonrası dönemde ise hastanede yatış süresi, postoperatif kullanılan analjezik miktarı ve süresi, üretral kateterizasyon süresi değerlendirildi. Hastaların 6 ve 12 aylık fonksiyonel (kontinans) ve onkolojik takip sonuçları ortaya konuldu.

Bulgular: Ortalama ameliyat süresi 222.9±64.5 dakika olup, veziko-üretal anastomoz süresi ortalama 34.3±10.1 dakika olarak gerçekleşti. Hastaların %31.4'üne pelvik lenfadenektomi, %34.2'sine sinir koruyucu yaklaşım uygulandı. Ortalama kan kaybı 483.6±339.6 ml olup, preoperatif hemoglobin değerine göre postoperatif değerdeki azalma %18.6 olarak belirlendi. Ortalama hastanede kalış süresi ve uretral kateterizasyon süresi, sırasıyla, 4.5±2.0 ve 10.6±5.4 gün olarak belirlendi. İki hastada koter etkisine bağlı ileum ve rektumdaki termal hasara bağlı re-intervasyon gerekli oldu. pT2 ve pT3a evresinde cerrahi sınır pozitifliği, sırasıyla, %7.4 ve %45 olarak tespit edildi. Postoperatif 6. ve 12. aydaki kontinans oranları %81.5 ve %92 olarak tespit edildi.

Sonuç: Organa sınırlı prostat kanserinin cerrahi tedavisinde LRP düşük morbidite özelliği ile etkin bir tedavi alternatifi olarak uygulanabilir. Ülkemizdeki ilk önemli LRP serilerinden birisini oluşturan değerlendirmemizde elde edilen veriler, LRP'nin ülkemiz açısından gelecekte önemli bir cerrahi teknik olarak gelişeceğini göstermektedir. Özellikle laparoskopik cerrahi eğitiminin kalitesi ile bu gelişme oldukça hızlı bir uygulama alanının oluşmasında önemli yere sahip olacaktır.

Anahtar sözcükler: Laparoskopi, prostat, kanser, radikal prostatektomi

Endoskopik Laparoskopik & Minimal İnvaziv Cerrahi Dergisi 2006; 13(2): 55-65

Summary

In the treatment of the organ confined prostate cancer laparoscopic radical prostatectomy

Aim: Nowadays, laparoscopic radical prostatectomy (LRP) has been increasingly accepted providing similar function and oncological results as open radical prostatectomy in the treatment of organ confined prostatic cancer. We analyzed the results of our first experience with LRP using Heilbronn technique.

Material-Method: The following parameters were evaluated: preoperatively body mass index and hemoglobin level, perioperatively operative time, estimated blood loss, transfusion rate, postoperatively duration and amount of analgesic treatment, catheterization time, perioperative morbidities and complications, oncologic status (surgical margin). Subsequently, functional result and oncological outcomes on continence were also included in this analysis for 6 and 12 months postoperatively.

Results: We performed LRP in 70 patients with organ confined prostate cancer (mean age: 63.8±7.0 years). Pelvic lymphadenectomy and neuro-vascular bundle-sparing dissection were performed in 31.4 and 34.2 per cent of the patients, respectively. While mean urethro-vesical anastomosis time was 34.3±10.1, operative time including anastomosis was 222.9±64.5 minutes. Whilst the reduction in Hb level was 18.6%, blood transfusion rate was 18.5%. The mean hospitalisation and urethral catheterisation times were 4.5±2.0 and 10.6±5.4 days, respectively. In two patients postoperative re-intervention was required due to thermal effect of cautery on ileum and rectum, respectively. Surgical margin positivity was 7.4% and 45% in pT2 and pT3a groups. Continence rates were 81.5% and 92% at postoperative the 6th and 12nd months, respectively.

Conclusion: In our opinion the technique of laparoscopic prostatectomy is transferable without loss of operative quality depend on the concept of laparoscopic education. Taking this training concept into the consideration the learning curve will only include the operating time but not the number of complications or the functional and oncological results of this procedure.

Key words: Laparoscopy, prostate, cancer, radical prostatectomy

Turkish Journal of Endoscopic-Laparoscopic & Minimally Invasive Surgery 2006; 13(2): 55-65

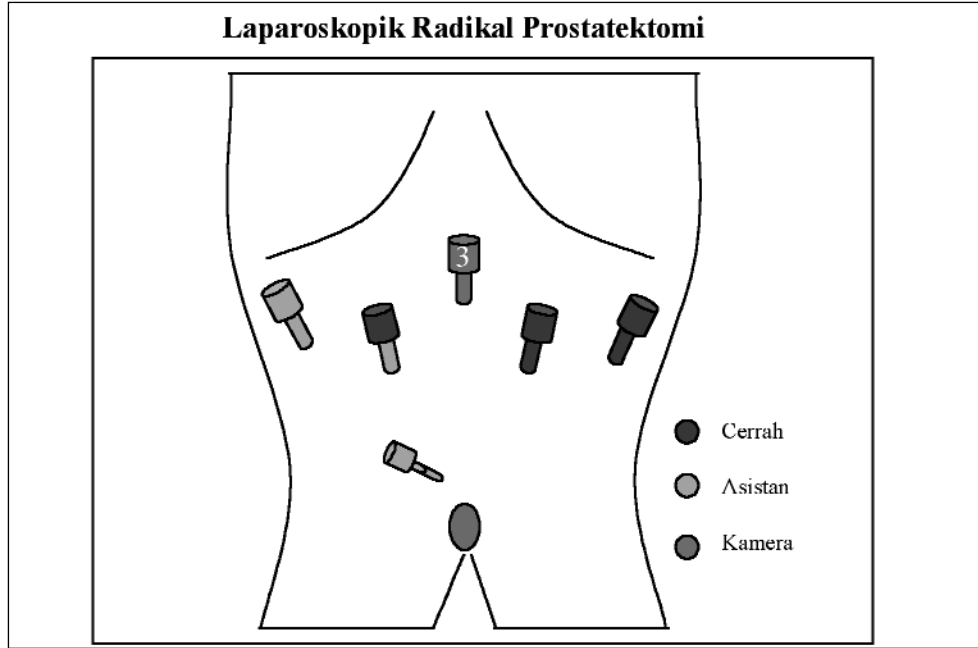
Giriş

Açık retropubik ya da perineal radikal prostatektomide olduğu gibi, laparoskopik radikal prostatektomide de (LRP) öncelikli amaçlar organa sınırlı prostat kanserli hastalarda ömür boyu kanser kontrolünü sağlarken, yaşam kalitesi için önemli yere sahip kontinans ve erektil fonksiyonun, en düşük morbidite ile devamlılığını sağlamaktır.

Guillonneau ve Vallancien transperitoneal LRP'nin prensiplerini yerleştirmiş ve 1999 yılında 40 olguluk ilk seriyi, "Montsoruis tekniđi" olarak sunmuştur¹. Bunu takip eden yıl içinde Paris'deki diđer bir merkez olan "Creteil" aynı teknikle transperitoneal LRP'nin rutin uygulamadaki yerini sağlamlaştıracak ilk deneyimlerini ortaya koymuş² ve bu tekniđin tecrübe ile 3-4 saatlik bir ameliyat

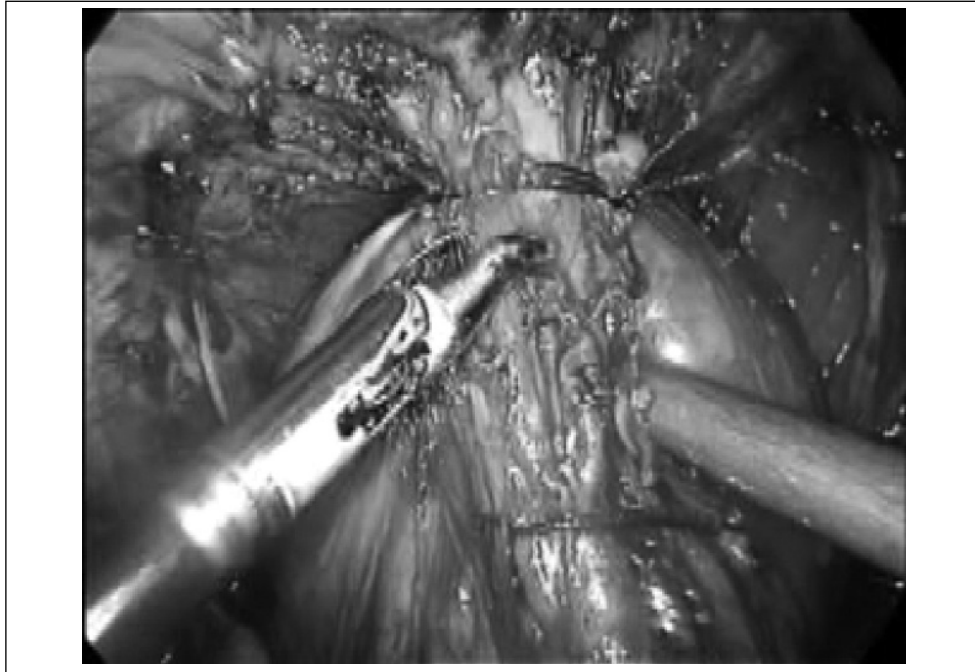
süresinde uygulanabileceđini göstermiştir³. 1999 yılında, Avrupa'daki diđer bir merkezden (Heilbronn, Almanya) farklı bir yaklaşımla, transperitoneal asendan laparoskopik disseksiyon ile klasik anatomik retropubik radikal prostatektominin laparoskopik arenaya taşınmasını sağlayan LRP tekniđini tarif edilmiş ve 100 vakadan oluşan bir seri ile "Heilbronn tekniđi" olarak isimlendirilmiştir⁴. Temel olarak bu teknik, diđer tekniđe göre, asendan bölümü ile ayrılmakta olup, erken dönemde üretranın ayrılmasını, takiben posterolateral disseksiyonu ve ikinci dönem olarak mesane boynunun insizyonu ardından veziküla seminalisler ve duktus deferenslerin ayrılmasını içermektedir^{5,6}.

Zamanımızda, özellikle bu konuda tecrübeye sahip merkezlerin oluşturdukları farklı modifikas-



Şekil 1

Asendan laparoskopik radikal prostatektomi tekniğinde kullanılan trokarların lokalizasyonları



Resim 1

Santorini (derin dorsal ven) pleksusunun intrakorporeal dikişlerle kontrolü sonrasında pleksusun ve hemen altında yer alan prostat glandının görünümü

yonlar ve bu tedavi seeneđinin sonularıyla, LRP tm dnyada kabul edilen ve aık radikal prostatektomiye alternatif bir cerrahi yntem halini almıřtır. Bu arada LRP'nin perioperatif morbidite ve farklı teknik modifikasyonların kısa sreli cerrahi sonuları yođun řekilde literatrde yer alırken, fonksiyonel ve onkolojik takiplerinin deđerlendirildiđi alıřmalar halen sınırlı sayıdadır⁷. Bunun asıl nedeninin uzun takipli olgulara sahip ve bu derecede yođun LRP tecubesine sahip klinik sayısında ki azlıktan ileri geldiđi sylenebilir. Laparoskopinin operatif ve postoperatif dřk morbidite zelliđi, optik bytme ve grntlemedeki stnlkleri sayesinde periprostatik vaskler, muskler ve nrovaskler yapıların daha rahat korunması gibi avantajları yanında teknik geliřim ve gvenirliliđinin gsterilmesiyle LRP artık sadece operatif sonularıyla deđil aynı zamanda onkolojik ve fonksiyonel etkinliđi ile de⁸⁻¹⁰ sadece cerrahlar deđil, hastalar tarafından da tercih edilen bir tedavi seeneđi halini almıřtır¹¹.

Bu alıřmada, ardıřık ve prospektif olarak asendan LRP -Heilbronn Tekniđi- ile tedavi edilmiř olgularımızın operasyon verileri ve zellikleri, kısa sreli takip sonularını ve beraberinde morbiditeleri ve erken kontinans oranları deđerlendirilmektedir.

Materyal ve Metod

Ekim 2004-Nisan 2006 tarihleri arasında klinik lokalize prostat kanseri belirlenen ardıřık 71 hasta (ortalama yař: 63.8±7.0, 46-75 yař) asendan yaklařım ile uygulanan laparoskopik radikal prostatektomi -Heilbronn tekniđi- ile tedavi edildi. Aık cerrahiye geilen bir hasta deđerlendirme dıřı bırakılarak 70 hastanın sonuları deđerlendirildi.

Ameliyat Tekniđi

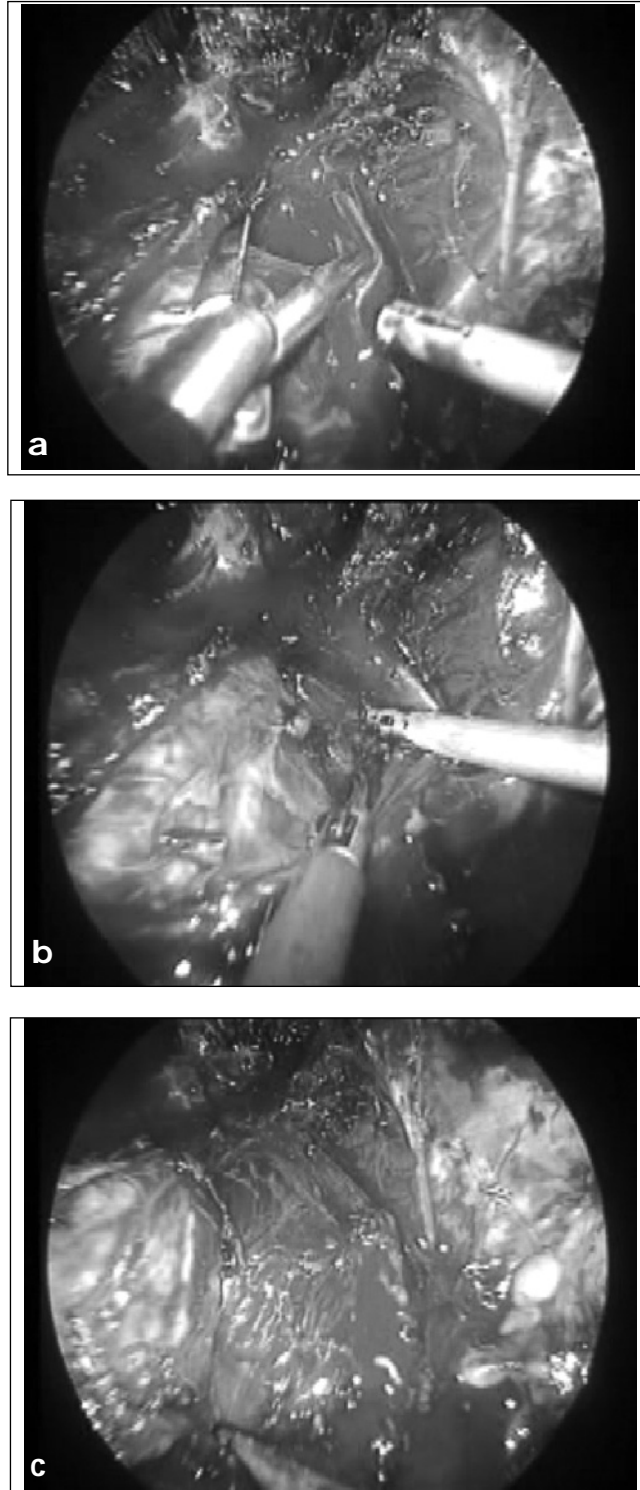
Hastaların tm supin ve 30° Trendelenburg pozisyonunda yatırıldıktan sonra her iki kol addksiyonda olacak řekilde yerleřtirildi. 12 mm'lik trokar Hasson tekniđine uygun olarak infraumbilikal olarak yerleřtirildi. Bu port teleskop ve ameliyat sonrası dokunun dıřarı alınmasında kul-

lanıldı. Diđer drt trokar (2 adet 10 mm ve 2 adet 5 mm) ise, pnmoperitoneum (en yksek basın: 15 mmHg ve en yksek akım 6 ml) oluřturulduktan sonra, "W" řeklinde endoskopik kontrol eřliđinde yerleřtirildi (řekil 1). Retzius alanı disseksiyonundan sonra periton yaprađının kranial ynde ve sonra ki ařamalarda prostatın anterior retraksiyonu amacıyla suprapubik alana yerleřtirilen (5 mm) altıncı bir trokar kullanıldı.

İntraperitoneal yapıların inspeksiyonunun ardından, urachus ve her iki medial umbilikal ligamentler insize edildi. Bu insizyona, inguinal kanal sınırına kadar devam edildi. Prepubik alanda Retzius alanının disseksiyonu ile pubik kemiđe ulařıldı. Tm bu blgedeki perivezikal dokuların disseksiyonu ile mesane anterior yz tamamen serbestlendi. Mesanenin kranial ve kontralateral ynde traksiyonu sonrasında, preoperatif serum PSA dzeyi (>10 ng/ml) ve Gleason skora (>6) gre bilateral pelvik (obturator) lenfadenektomi uygulandı.

Prostat n yzeyindeki ve endopelvik fascia üzerindeki yađ dokusu bipolar koter kullanılarak rezeke edildi. Endopelvik fascia prostatın lateralinden insize edildi ve bu insizyon puboprostatik ligament seviyesine dođru anteromedial uzatıldıktan sonra fascia altındaki levator ani kas lifleri prostat lateral yzeyinden ayrıldı. Puboprostatik ligamentlerin insizyonu sonrası prostat apeksinin distalinde Santorini pleksusu ve retra arasından ardıřık yerleřtirilen 2 adet (17 mm. Vicryl MH 2/0) ve prostat bazalinde yerleřtirilen 1 adet endoskopik str (geriakım str; 17 mm Vicryl SH 2/0) ile pleksus kontrol edildi (Resim 1).

Her iki ynden kanama kontrol sađlanan derin dorsal ven pleksusu insize edildi. Bu sırada 120° ye kadar aılabilme zelliđine sahip olan ve prostat-mesane bileřkesine yerleřtirilerek kranial ynde prostatın retraksiyonunu sađlayan endoskopik reraktrn devamlı gergin tutulması ile derin dorsal ven pleksusu kolaylıkla insize edilerek retraya ulařıldı. Prostatın apikal disseksiyonu sinir koruyucu ve sinir koruyucu olmayan yaklařıma gre farklılık gstermektedir.



Resim 2

- (a) Sağ nörovasküler demetin prostat apeksinden diseksiyonuna başlanması,
(b) Nörovasküler demetten prostata ulaşan kollateral damarların ayrılması,
(c) Tümüyle sağ nörovasküler demetin prostatın posterolateralinden ayrılmış hali

Sinir koruyucu olmayan yaklaşımda üretral sfinkterin hemen proksimalinde urethranın düz kas demetlerinden oluşan ön duvarı gözlenerek insize edildi. Anterior ön duvarı açılan üretradan Foley kateter endoskopik dissektör yardımıyla dışarıya doğru çekilerek ve prostat apeksine hafifçe kranial yönde traksiyon uygulanarak, prostat apkesinin posterioru ve üretra bileşkesi net bir şekilde gözlendi ve üretra posterior duvarı da insize edildi. Prostat apeksi rektumdan ayrıldı ve distal prostatik pediküller 10 mm. Hem-o-lock kliplerle kontrol edilerek kesildi. Apikal disseksiyonun ardından her iki yandaki damar sinir paketi 10 mm titanyum klip ile kapatılarak insize edildi. Posterolateral bileşenlerin ayrılması ile prostat kraniale doğru retrakte edilerek posterior orta hat disseksiyonu künt şekilde tamamlandı.

Sinir koruyucu yaklaşımda, üretranın kesilmesi öncesinde, mesane boynu seviyesinde lateral pelvik fascia yaprağı prostat apeksine doğru insize edilerek fascia yaprakların laterale ve mediale doğru açıldı. Prostat posterolateralindeki damar sinir paketi apikal alandan başlayarak prostattan laterale doğru ayrılarak korundu (Resim 2a, 2b, 2c). Damar sinir demetinden prostata geçen tüm vasküler yapılar adım adım 5 mm titanyum klip ile kontrol edilerek kesildi. Damar sinir demeti ya da demetleri, yukarıda belirtildiği üzere tercihan fascial yapılarla beraber, tamamen prostat posterolateral duvarından ayrıldıktan sonra üretra insize edildi.

Prostatın apikal disseksiyonu ardından posterior duvarının tamamen rektum anterior duvarından ayrılması sonrasında, mesane-prostat bileşkesinde, mesane boynunun insizyonu anterior duvardan başlandı. Ardından mesane boynu posterior duvarı insize edilerek retrovezikal alana girildi ve retrovezikal Denonvillier fasciası açıldıktan sonra her iki vas deferens ve seminal veziküller disseke edilerek ayrıldı. Mesane boynu insizyonundan ve özellikle seminal veziküle ulaştıktan sonra her iki lateral pediküle ardışık olarak yerleştirilen 2 ya da 3 adet kilitlenebilir Hem-o-lock klip ile pedikül kontrol edilerek ayrıldı. Her iki pedikül ayrıldıktan sonra, veziküle seminalislerin medialinde lokalize olan vas

deferensler bulunarak disseke edildi ve kliplenerek ayrıldı. En son aşamada seminal vezikül kuyruğuna kadar disseke edildikten sonra, özellikle seminal vezikül arteri titanyum kliplerle kontrol edilerek, spesimen tamamen serbestlendi. Tümüyle serbestleştirilen prostat dokusu intrakorporeal alana alınan endoskopik torba içine yerleştirilerek torba tamamen kapatıldı ve anastomoz sonlandırılıncaya dek intraabdominal alanda bırakıldı.

Veziko-üretral anastomoz van Velthoven ve ark. tarif ettiği şekilde (12) 3/0 Monocriyl RB-1 iğnesi kullanılarak intrakorporeal tek sutür ile devamlı sutür ile oluşturuldu. Mesane boynu koruyucu yaklaşım uygulanmamış hastalarda, mesane boynu, anterior yüzeyinden yerleştirilen, tek tek sutürler ile (15 cm. Vicryl 2/0 SH iğnesi) yakınlştırılarak mesane boynu rekonstrüksiyonu tamamlandı.

Sağ medial trokardan Retzius alanına 1 adet lastik dren yerleştirildi. Ardından infraumblikal 12 mm.lik trokardan kullanılan endodissektör yardımı ile organ torbası yakalandı ve infraumblikal insizyondan çıkartıldı.

Ameliyat sonrası dönemde hastaların tümü ilk 24 saat içinde mobilize edildi. Hastaların ağrı bildirimine göre tercihan narkotik analjezik Pentidine HCl (Dolantin) ve gerektiğinde non-narkotik analjezik Metamizol HCl (Novalgine) tedavi uygulandı. İntestinal aktivitelere göre hastalara ilk 24 ya da 48 saat içinde oral gıda vermeye başlandı. Retzius drenajının olmadığı belirlenen hastalarda 24 saat takip sonrası dren alındı. Veziko-üretral anastomoz kalitesine göre, ameliyat sonrası 7 ya da 8. günde çekilen sistografi kontrolü ile ekstravazasyon olmayan hastaların sondası alındı. Minimal ekstravazasyon olsa dahi hastaların diğerlerinde aralıklı 4-5 günlük sistografik kontrollerle sondanın alınmasına karar verildi.

Verilerin Deđerlendirilmesi:

Ameliyat öncesi hastanın yaşı (yıl), vücut kitle indeksi (VKİ-kg/m²), PSA değeri (ng/ml), transrektal ultrasonografide elde edilen prostat volümü (cc), biopsideki pozitif biopsi adeti, biopsi Gleason skoru

Tablo 1
Laparoskopik radikal prostatektomi öncesi hastaların değerleri ve klinik evre dağılımı

n	70
Yaş (yıl)	63.8±7.0 (46-75)
VKİ (kg/m ²)	26.2±3.8 (22.1-36.7)
PSA (ng/ml)	11.8±9.7 (0.9-50)
Prostat volümü (cc.)	48.3±20.8 (17-115)
Klinik evre	
T1b	2
T1c	37
T2a	20
T2b	9
T3a	2
Biopsi Gleason skoru	6.2±0.9 (4-9)

Tablo 2
Ameliyat verilerinin özeti

n: 70	Ortalama±SD	%95 güvenlik aralığı
Total ameliyat süresi (dakika)	222.9±64.5 (115-420)	207.5 - 238.3
Anastomoz süresi (dakika)	34.3±10.1 (18-60)	31.8 - 36.7
Ortalama kan kaybı (ml)	483.6±339.6 (120-2500)	402.6 - 564.6
Pre-operatif hemoglobin (gr/dl)	14.0±1.5 (9.1-17.1)	13.7 - 14.4
Post-operatif hemoglobin (gr/dl)	11.3±1.6 (7.6-16.1)	10.9 - 11.7
Hemoglobin düşüşü (%)	18.6±8.7 (2.6-36.7)	16.5 - 20.6
		n (%)
LRP Tipi		
Transperitoneal		62 (88.6)
Ekstraperitoneal		8 (11.4)
Pelvik lenfadenektomi		
Yapıldı		22 (31.4)
Yapılmadı		58 (88.6)
Sinir koruyucu		
İki taraflı		13 (15.7)
Tek taraflı		11 (18.5)
Yapılmadı		46 (65.8)
Mesane boynu koruyucu		
Yapıldı		29 (41.4)
Yapılmadı		41 (58.6)
Anastomoz sugeçirmeziği		
Total sugeçirmez		57 (81.4)
Minimal şiddette kaçak		7 (10)
Orta şiddette kaçak		6 (8.5)
Anlamlı şiddette kaçak		-
Per-operatif kan transfüzyonu		13 (18.5)
Post-operatif kan transfüzyonu		21 (30)
Transfüzyon uygulanmayan		43 (61.4)
Açık cerrahiye dönüş*		1 (1.6)
Re-intervasyon		1 (1.6)

*Açık cerrahiye dönülen hasta 70 hastalık bu seride değerlendirilmedi yer almamaktadır.

ve preoperatif hemoglobun deęeri (gr/dl) deęerlendirildi. Ameliyat sırasında ameliyat süresi (Hasson insizyonu ile prostat spesimenin çıkartılmasına kadar geçen süre, dakika), anastomoz süresi (dakika), yaklaşık kan kaybı (ml), intraoperatif kan transfüzyonu, anastomoz su geçirmezlik kalitesi (yok, minimal, orta ve şiddetli) yanında peroperatif komplikasyonlar ve eş zamanlı yapılan ameliyatlarda deęerlendirildi. Ameliyat sonrası dönemde ise, postoperatif hemoglobun deęeri (gr/dl), dren kalış süresi, hastanede yatış süresi, postoperatif narkotik ve non-narkotik analjezik miktarı ve süresi, üretral kateterizasyon süresi deęerlendirildi.

Üretral kateterizasyonun alınması sonrası ve erken dönemde (6-12 ay) olgular kontinans oranları ile deęerlendirildi.

Elde edilen numerik veriler alt ve üst sınırlar, deęerler ortalama ve standart sapma şeklinde ve orantısal deęerler ise yüzde deęer olarak sunuldu.

Sonuçlar

Heilbronn teknik ile LRP uygulanan 70 hastanın ameliyat öncesi deęerlendirmelerine ait veriler Tablo-1'de özetlenmiştir. Hastaların ağırlıklı bir bölümü (%83.3) klinik evre T1b,T1c ve T2a olarak belirlenmiş olup, ortalama PSA ve biopsi Gleason skor deęerleri, sırasıyla, 11.8 ng/ml ve 6.2 olarak tespit edilmişti.

Tablo 2'de operatif verilerin özetlendięi gibi, ortalama ameliyat süresi 222.9±64.5 dakika olup, bu süre içinde yer alan veziko-üretral anastomoz süresi ortalama 34.3±10.1 dakika olarak gerçekleşti. Yaklaşık %90 oranında transperitoneal yaklaşımın tercih edildięi bu seride, pelvik lenfadenektomi oranı %31.4, sinir koruyucu yaklaşım %34.2 olarak gerçekleşti. Ortalama yaklaşık kan kaybı 483.6±339.6 ml olup, preoperatif hemoglobun deęerine göre postoperatif hemoglobun deęerindeki azalma %18.6±8.7 olarak belirlendi. Hastaların %18.5'ine (n:13) peroperatif kan transfüzyonu uygulanırken, bu hastaların ikisinde preoperatif hemoglobun deęerleri 10.1 ve 10.9 olması nedeniyle, azda olsa bir hemoglobun düşmesi gerçekleşmesine

rağmen kan transfüzyonu yapılması uygun görüldü.

Bir olguda açık cerrahiye geçiş gerekli oldu. Peroperatif majör komplikasyon olarak 1 hastada rektal perforasyon (yoğun periprostatik adezyon-patolojik evre: pT3b olan bir olgu-) nedeniyle intraoperatif primer onarım gerçekleştirildi. Uzun süreli üretral kateterizasyon ile izlenen bu hastada (21 gün) rekto-üretral fistül ya da benzer komplikasyon gelişmedi. Sadece bir olguda (iatrojenik koter etkisiyle meydana gelen ileum perforasyonuna baęlı) postoperatif 48. saatte laparotomi ve ileal perforasyonun onarımı gerekli oldu. Prostat apikal disseksiyon sırasında uygulanan yoğun koterizasyona baęlı olarak 1 hastada gelişen rekto-üretral fistül nedeniyle hastaya kolostomi açıldı ve postoperatif 3. ayda transkoksigeal fistül reparasyonu sonrasında kolostomisi laparoskopik olarak kapatıldı. Olguların 14'üne eş zamanlı olarak laparoskopik inguinal herni onarımı gerçekleştirildi (Tablo 3).

Postoperatif dönemdeki ilk 24 saat içinde 21 hastada (%30) hiçbir şekilde narkotik ve non-narkotik analjezik ihtiyacı olmadı. Bu dönem içinde kullanılan ortalama narkotik analjezik miktarı 31.8±25.8 mg olup, postoperatif ortalama 4.5 günlük hospitalizasyon döneminde kullanılan toplam narkotik analjezik miktarı 38.3±35.3 mg olarak gerçekleşti (Tablo 4). Yirmibir hastada (%30) postoperatif dönemde hiçbir narkotik analjezik kullanımına ihtiyaç olmadı. Hastalarda ortalama üretral kateterizasyon süresi 10.6±5.4 (3-36) gün olup, median üretral kateterizasyon süresi serimizde 9 gün olarak tespit edildi (Tablo 4).

Tablo 5'de belirtildięi gibi, laparoskopik olarak çıkartılan patolojik doku örneğinin ortalama toplam ağırlığı 48.3±20.8 gram olup, patolojik deęerlendirmede ortalama tümör volümü 6.3±7.5 cc. olarak belirlendi. Pozitif cerrahi sınır oranı %32.8 iken, bu oran pT2 olgularda %7.4, pT3 olgularda ise olarak %52.6 belirlendi. Pozitif cerrahi sınır ağırlığı %90 ile dorsolateral ve apikal alanda gözlemlendi (Tablo 5).

Postoperatif 3 aydan fazla takip edilmiş hastaların kontinans oranları deęerlendirildiğinde, 6. ay

Tablo 3

Preoperatif geçirilmiş ve peroperatif eş zamanlı uygulanan cerrahi girişimler ve komplikasyonlar

	n
Preoperatif geçirilmiş cerrahi girişimler*	
Inguinal herni onarımı	5
Appendektomi	7
TUR(P)	8
Laparotomi	4
Bilroth II	1
Koroner by-pass	4
Laparoskopik kolesistektomi	1
Sistolitotomi	1
Penil protez implantasyonu (inflatable)	1
Sağ nefrektomi	1
Hidroselektomi	1
Ileum rezeksiyonu	1
Femur fraktürü	1
Per-operatif uygulanan cerrahi girişimler	
Laparoskopik inguinal herni onarımı	14
Intraperitoneal adezyon disseksiyonu	3
Double j kateterizasyon	1
Sistolitotomi (laparoskopik)	1
Peroperatif komplikasyon	
Mesane retraksitonuna bağlı yırtılma	6
Rektal perforasyon	1
Anastomoz sırasında üretral parsiyel yırtılma	1
Üretral kateterin çıkması	1
Postoperatif komplikasyon	
İleal perforasyon (koter etkisine bağlı)	1
Uzamış kanama	4
Trokar bölgesinde yaygın ekimoz	2
Hiperkontinans	1
Üretrorektal fistül	1
Yüksek ateş	1

* Dört hastada birden fazla geçirilmiş cerrahi hikayesi mevcuttu

ve 12. aydaki kontinans oranları, sırasıyla %81.5 ve %92 olarak tespit edildi.

Tartışma

Laparoskopik radikal prostatektomi ürolojide laparoskopik cerrahi uygulamalarda ileri tecrübeyi gerektiren bir tedavi modalitesi olup, özellikle 2000 yılından sonra birçok merkezde organa sınırlı prostat kanserinin cerrahi tedavisinde yoğun şekilde uygulanmaktadır^{1,2,4}. Ülkemizde de 2002 yılından bu yana sınırlı vaka sayıları ile de olsa uygulamaya başlanan LRP, halen daha anlamlı veriler elde edilecek vaka sayılarına ulaşılmasının uzağındadır. Özellikle öğrenme eğrisindeki zorluk ve uzunluk

dikkate alındığında, sınırlı vaka sayıları ile istenilen operatif, fonksiyonel ve onkolojik sonuçların elde edilmesi oldukça zor gözükmemektedir. Serimizde ortalama ameliyat ve bu sürenin içinde yer alan üretro-vezikal anastomoz süresi 222.9 ve 34.3 dakika olup, median üretral kateterizasyon ve hastanede kalış süreleri ise 9 ve 4 gün olarak gerçekleşmiştir. Bu sonuçlar (ameliyat ve üretro-vezikal anastomoz, üretral kateter ve hastanede kalış süresi) dikkate alındığında, bu konuda referans merkezlerdeki özellikle yeni jenerasyon LRP uygulayıcılarının operasyon verileri ile (ortalama ameliyat süresi: 247.2 dakika, ortalama anastomoz süresi: 39.3 dakika) yakın benzerlikler göstermektedir¹³. Diğer yandan, LRP'de öğrenim eğrisinin değerlendirildiği araştırmada ameliyat süresi (ortalama 293 dakika) ve üretral kateterizasyon süresi (ortalama 11.4 gün) ile de benzerlik görülmektedir¹⁴. Bu benzer değerlerin önemi edinilen laparoskopik cerrahi eğitiminden ve bu eğitim sırasında öğrenme eğrisinin büyük bir bölümünün tamamlanmasından kaynaklanmaktadır.

Her ne kadar laparoskopik cerrahi eğitimin önemi elde edilen operatif parametrelerde kendisini gösterse de, bu cerrahi modalitenin en güç olan ve fonksiyonel açıdan hastalarda önemli bir yeri olan nörovasküler demetin korunması yaklaşık hastaların %32'sine uygulanmıştır. Literatürde fonksiyonel ve onkolojik açıdan açık radikal prostatektomi ile yapılan karşılaştırmalarda şu anda kadar elde edilen verilerin anlamlı farklılık göstermediği gösterilmiştir^{7,8}. Ancak özellikle LRP serilerindeki 5 yıllık hasta takiplerinin, şimdilik, sınırlı sayıda olması bu karşılaştırmalardaki dezavantaj olarak karşımıza çıkmaktadır. Ülkemizde oldukça anlamlı olduğu söylenebilecek vaka sayısını içeren serimiz de ise halen daha onkolojik takip için veriler yeterli takibe ulaşmamıştır. Ancak patolojik değerlendirme yönünden irdelendiğinde prognostik öneme sahip cerrahi sınır pozitifliği oranları, pT2 ve pT3a olgularda, sırasıyla %7.4 ve %45 olarak elde edilmiştir. Bu veriler yeni jenerasyon LRP uygulayan cerrahlarının ortalama

Tablo 4

Ameliyat sonrası dönemde uygulanan narkotik ve narkotik olmayan analjezik dozları ve tedavi süresi

n: 70		%95 güvenlik aralığı
Hastanede kalış süresi (gün)	4.5±2.0 (3-14)	4 - 5.0
Postoperatif ilk 24 saat		
Narkotik analjezik (mg)	31.8±25.8(0-100)	25.7 - 38
Non-narkotik analjezik (gr)	0.20±0.40 (0-1)	0.1 - 0.20
Postoperatif total		
Narkotik analjezik (mg)	38.3±35.3 (0-150)	29.9 - 46.7
Non-narkotik analjezik (gr)	0.32±0.58 (0-2)	0.18 - 0.46
Uretral kateterizasyon süresi (gün)	10.6±5.4 (3-36)	9.2 - 11.9

değerlerinden düşük olmakla beraber, yakınlık göstermektedir¹³. Fonksiyonel açıdan, üretral kateter alınmasını takip eden ilk 3 ay içinde yapılan sorgulamada inkontinans oranı %55.6 iken, 6 ayın üzerinde takip edilen olgulardaki tam kontinans oranı %81.5'dir. Postoperatif 12 ay süre ile takip edilmiş hastalarda ise bu oran %92 olarak gerçekleşmiştir. Bu oranlar, ilk tecrübelerin sunulduğu geniş serilerde elde edilen kontinans oranları ile

Tablo 5

Patolojik değerlendirme sonuçları: patolojik evre, cerrahi sınır pozitifliği ve lokalizasyonları

	n (%)
Patolojik Evre	
pT2a	6 (8.5)
pT2b	9 (12.8)
pT2c	12 (17.1)
pT3a	20 (28.5)
pT3b	18 (25.7)
pT4a	1 (1.4)
pT4b	-
Pozitif cerrahi sınır	
Toplam	23
pT2 evresinde	2/27 (7.4)
pT3a evresinde	9/20 (45.0)
pT3b evresinde	11/18 (61.1)
pT4 evresinde	1/1 (100)
Pozitif cerrahi sınır lokalizasyonu	
Apeks	11
Dorsolateral	10
Mesane boynu	2
	Ortalama±SD (alt-üst sınır)
Spesimen volüm (cc.)	48.3±20.8 (17-115.0)
Tümör volüm (cc.)	6.3±7.5 (0.1-30.7)
Gleason skor	6.2±0.9 (4-9)

benzerlik göstermektedir^{15,16}. Yaşam kalitesini etkileyen ereksiyonun korunması konusunda halen daha hastalarımıza uygulanan postoperatif erektojenik rehabilitasyon programı devam ettiğinden değerlendirmeye alınmamıştır.

Heilbronn tekniğinde öncelikle üretranın ayrılması ve asendan posterior disseksiyon, desendan tekniğe göre daha fazla peroperatif kanama oranlarına sahip olmasına rağmen, serimizde ortalama kan kaybı 583.6 ml. olup, hemoglobün düşüş oranı %18.6, peroperatif kan transfüzyon oranı ise %18.5 olarak gerçekleşmiştir. Serimizdeki 70 olgulu bu tecrübe ile dahi peroperatif kanama ve kan transfüzyon oranında diğer ortalamalara yakın olması¹³, asendan teknikte bile, artan tecrübe ile, bu oranların daha da azalacağını düşündürmektedir.

Organa sınırlı prostat kanserinin cerrahi tedavisinde sadece operatif özellikleri ile değil, uzun dönem onkolojik takip özellikleri ile de açık radikal prostatektomiye benzer özelliklere sahip olması yanında⁷, cerrahi açıdan daha az invaziv özelliği, postoperatif düşük morbidite oranı gibi avantajları ile LRP yaygın olarak kabul görmektedir. Özellikle öğrenme eğrisini oluşturan ilk 30-40 olgudaki verilerin dahi, edinilen laparoskopik eğitim programı ile hayata geçirilmesi^{13,14,17}, serimizde de görüldüğü gibi beklenden daha az komplikasyon oranı, beklenen ameliyat süresi ve benzer üretral kateterizasyon süreleri ile kendini göstermektedir.

Sonuç olarak, ülkemizdeki ilk önemli LRP serilerinden birisini oluşturan değerlendirmemizde elde edilen veriler, LRP'nin ülkemiz açısından gelecekte önemli bir cerrahi teknik olarak gelişeceğini göstermektedir. Bunun uygulandığı ve öğrenme eğrisi olarak kabul edilen ilk 40-50 vakalık dilimindeki operatif, onkolojik ve fonksiyonel sonuçlarında literatürde belirtilen ortalamalara benzer sonuçlarla uygulanmaya başlamasında, edinilen laparoskopik cerrahi eğitiminin önemi ön plana çıkmakta ve uygulamada oldukça önemli bir avantaj sağlamaktadır.

Kaynaklar

1. Guillonneau B, Cathelineau X, Baret E, Rozet F, Vallancien G. Laparoscopic radical prostatectomy: technical and early oncological assessment of 40 operations. *Eur Urol* 1999; 36: 14-20.
2. Abbou CC, Salomon L, Hoznek A, et al. Laparoscopic radical prostatectomy: preliminary results. *Urology* 2000; 55: 6304.
3. Guillonneau B and Vallancien G. Laparoscopic radical prostatectomy: the Montsouris experience. *J Urol* 2000; 163: 418-22.
4. Rassweiler J, Sentker L, Seemann O, Hatzinger M, Stock C, Frede T. Heilbronn laparoscopic radical prostatectomy: technique and results after 100 cases. *Eur Urol* 2001; 40: 54-64.
5. Rassweiler J, Marrero R, Hammady A, Erdogru T, Teber D, Frede T. Transperitoneal laparoscopic radical prostatectomy: ascending technique. *J Endourol* 2004; 18: 593-600.
6. Erdogru T. Transperitoneal laparoskopik radikal prostatektomi-1: Heilbronn tekniđi, teknik özellikler. *Üroonkoloji Bülteni* 2004; 4: 2-9.
7. Rassweiler J, Hruza M, Teber D, Su LM. Laparoscopic and robotic assisted radical prostatectomy: a critical analysis of the results. *Eur Urol* 2006; 49: 612-24.
8. Guillonneau B, Rozet F, Cathelineau X, et al. Perioperative complications of laparoscopic radical prostatectomy: the Montsouris 3-year experience. *J Urol* 2002; 167: 51-6.
9. Guillonneau B, El-Fettouh H, Baumert H, et al. Laparoscopic radical prostatectomy: oncological evaluation after 1000 cases at Montsouris Institute. *J Urol* 2003; 169: 1261-6.
10. Rassweiler J, Schulze M, Teber D, Seemann O, Frede T. Laparoscopic radical prostatectomy: functional and oncological outcomes. *Curr Opin Urol* 2004; 14: 75-82.
11. de la Rosette JJ, Abbou CC, Rassweiler J, Laguna MP, Schulman CC. Laparoscopic radical prostatectomy: a European virus with global potentials. *Arch Esp Urol* 2002; 55: 603-9.
12. Van Velthoven RF, Ahlering TE, Peltier A, Skarecky DW, Clayman RV. Technique for laparoscopic running urethrovesical anastomosis: the single knot method. *Urology* 2003; 61: 699-702.
13. Frede T, Erdogru T, Zukovsky D, Teber D, Rassweiler J. Comparison of training modalities for performing laparoscopic radical prostatectomy: experience with 1000 patients. *J Urol* 2005; 174: 673-8.
14. Poulakis V, Dillenburg W, Moeckel M, et al. Laparoscopic radical prostatectomy: prospective evaluation of the learning curve. *Eur Urol* 2005; 47: 167-75.
15. Remzi M, Klinger HC, Tinzl MV, et al. Morbidity of laparoscopic radical prostatectomy versus open retropubic radical prostatectomy. *Eur Urol* 2005; 48: 83-9.
16. Chang CM, Moon D, Gianduzzo TR, Eden CG. The impact of prostate size in laparoscopic radical prostatectomy. *Eur Urol* 2005; 48: 285-90.
17. Teber D, Dekel Y, Frede T, Klein J, Rassweiler J. The Heilbronn laparoscopic training program for laparoscopic suturing: concept and validation. *J Endourol* 2005; 19: 230-8.