

Laparoskopik Kolesistektomide Peroperatuar Kolanjiografi

Kamer TOMAOĞLU*, Yavuz Selim SARI**

* S. Pırığı Hastanesi Genel Cerrahi, Uzman Doktor

** İstanbul Eğitim ve Araştırma Hastanesi Genel Cerrahi, Doçent Doktor

Özet

Amaç: Laparoskopik kolesistektomi (LK) hastane kalış süresinin kısa, postoperatif ağrının ve görünür skar dokusunun az olması nedeniyle kolesistektomilerde "altın standart" olarak kabul edilmiş olan avantajlı bir cerrahi yöntemdir. Tüm bu avantajların yanısıra laparoskopik kolesistektominin güvenilir olması da gerekmektedir. LK lerde safra yolu yaralanma oranları klasik kolesistektomiye oranla daha yüksektir.

LK de peroperatuar kolanjiografi (POK) uygulanması iatrojenik safra yolu yaralanmalarını önleyebilir.

Gereç ve Yöntem: Surp Pırığı Hastanesinde 2001 - 2003 yılları arasında LK uygulanmış olan 81 olgudan 21 inde (%26) laparoskopik peroperatuar kolanjiografi (LPOK) uygulandı. LPOK uygulama endikasyonları geçirilmiş sarılık, kolestaz enzimlerinde yükselme ve yapılan preoperatif ultrasonografide koledokta dilatasyonunun saptanmasıydı.

Bulgular: Olgulardan 13 ü kadın, 8 i erkek ve yaş ortalaması 54,6 idi. Toplam 21 olgudan 19 unda görüntülemeye başarı sağlandı. 10 hastada semptomatik safra kesesi taşı, 4 hastada akut ödematöz pankreatit, 5 hastada akut kolesistit mevcuttu. Olguların 2 sinden preoperatif ERCP uygulanmıştı. Ortalama peroperatuar kolanjiografi süresi 23 dakika olarak ölçüldü. Hiçbir olguda anatomik varyasyon, anomali veya safra yolu taşı görülmedi. Hiçbir hastada peroperatuar kolanjiografiye bağlı komplikasyon olmadı.

Sonuç: LPOK rutin olarak uygulanması gerekli olmasa da selektif olarak uygulanması gerekli olan ve bu nedenle bilinmesi gereken bir yöntemdir. Uygun endikasyonlarda ameliyatın güvenli bir biçimde sonlandırılmasını sağlayabilir.

Anahtar sözcükler: Laparoskopik / kolesistektomi / peroperatuar / kolanjiografi

Yazışma Adresi:

Dr. Kamer TOMAOĞLU

S.Pırığı Hastanesi

Zakirbaşı sok. No:32 34021 Kazlıçeşme - İstanbul

Tel: 0212 510 80 52

Fax: 0212 55815 84

E-mail: kamertom@hotmail.com

Abstract

Intraoperative cholangiography during laparoscopic cholecystectomy

Objective: Laparoscopic cholecystectomy (LC) has the advantage of shortening hospitalisation, causing less postoperative pain and visible scarring associated with standard cholecystectomy. LC is considered as the "gold standard" of cholecystectomy. While LC seems to have great advantages, its safety must be established. The rate of bile duct injuries seems to be elevated in LC when compared to open cholecystectomy. Intraoperative cholangiography can prevent iatrogenic bile duct injury during LC:

Materials and Methods: Between 2001 and 2003, out of the 81 laparoscopic cholecystectomies, intraoperative cholangiography was performed in 21 patients (26%) in Surp Pırgic Hospital. The indications of intraoperative cholecystectomy were past history of jaundice, elevation of cholestatic enzymes and dilation of common bile duct.

Results: 13 patients were female and 8 patients were male. The mean age was 54,6 years. Intraoperative cholangiography was successful in 19 cases. 10 patients presented with symptomatic gall bladder calculi, 4 patients presented with acute edematous pancreatitis and 5 patients had acute cholecystitis. Two patients had ERCP in the preoperative period. The average period of cholangiography was 23 minutes. No anatomic variations, anomalies or CBD stones were found. No complications due to laparoscopic cholecystectomy itself were encountered.

Conclusion: Even if routine use of laparoscopic intraoperative cholangiography does not seem to be necessary, Surgeons have to be technically capable of performing the procedure in selective cases. Intraoperative cholangiography (IOC) can prevent iatrogenic bile duct injury during LC:

Key words: Laparoscopic / Cholecystectomy / intraoperative / cholangiography

Giriş

Laparoskopik kolesistektomi (LK); hastane kalış süresinin kısa, postoperatif ağrının ve görünür skar dokusunun az olması, erken sosyal yaşam ve işe dönüş nedenleriyle, günümüzde semptomatik safra kesesi hastalıklarının tedavisinde "altın standart" olarak kabul edilmiş olan bir cerrahi yöntemdir. Tüm bu avantajların yanısıra laparoskopik kolesistektominin güvenilir olması da gerekmektedir. LK de safra yolu yaralanma oranları açık kolesistektomilere oranla daha yüksektir (1).

LK sırasında enflamasyon ve adhezyonlara / yapışıklıklara bağlı olarak anatominin tam ola-

rak anlaşılabilmesi, anatomik anomaliler gibi problemler safra yollarının peroperatuar incelenmesi ile aşılabılır. LK sırasında oluşabilecek safra yolu yaralanmaları fark edildiğinde gerekirse açık ameliyata geçilerek onarılabilir, ancak safra yolu yaralanmaları LK sırasında sıklıkla gözden kaçabilir. Özellikle postoperatif semptomatik safra yolu yaralanmalarının tanı ve tedavisi gerek hasta ve gerekse ameliyatı yapan cerrah için zor bir süreçtir. Gelişen biliyer striktürlerin onarılması güç olabilir, relaparotomiler gerekebilir, hatta uzun dönemde gelişen biliyer siroz ve diğer nedenlerle bağlı olarak yaşam süresinin kısalması söz konusu olabilir (2,3).

LK sırasında peroperatuar kolanjiografi (LPOK) iatrojenik safra yolu yaralanmalarını engelleyebilir ve bilinmeyen safra yolu taşlarının görülmesini sağlayabilir(4). Bu çalışmada LPOK nin etkinliği ve yapılabilirliği araştırıldı.

Gereç ve yöntem

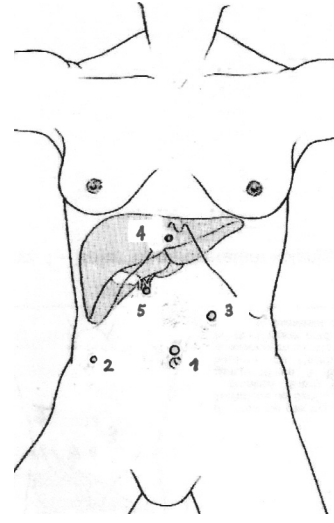
Prospektif non-randomize çalışmamızda 2001 – 2003 yılları arasında laparoskopik kolesistektomi uygulanmış olan 81 hastadan 21 ine (%26) LPOK uygulandı. LPOK uygulama endikasyonları; geçirilmiş sarılık, kolestaz enzimlerinde yükselme ve yapılan preoperatif ultrasonografide koledokta dilatasyonunun saptanmasıydı. Ameliyat öncesi hastalar iyodalerjisi yönünden sorgulandı ve yapılacak işlem hakkında bilgilendirildi.

Ameliyat tekniği:

Hastalar French pozisyonunda ameliyat edildi. Ameliyata sol hipokondriumdan Veress iğnesi ile girilerek kapnoperituan oluşturularak başlandı. Umbilikal 10 mm (Trokar no: 1), sol lomber (Anterior aksiler çizgi üzerinde, spina iliaka anterior-superior ile 12. kostanın ucu arasına) 5 mm. (Trokar no: 2), sol hipokondriumdan Veress iğnesi lokalizasyonundan 10 mm. (Trokar no: 3) ve subxyphoid orta hat üzerine 5 mm (Trokar no. 4) trokarlar yerleştirildi. 30° açılı laparoskop kullanıldı.

İki numaralı trokardan geçirilen grasper ile Hartmann poşu tularak latero-inferior traksiyon uygulandı, 3 nolu trokar çalışma ve 4 nolu trokar karaciğer ekartasyonu amacıyla kullanıldı (Resim-1).

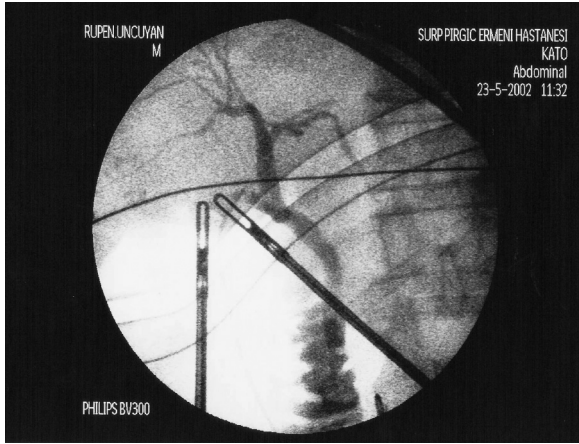
Calot üçgeni disseke edilerek sistik kanal bulundu ve prepare edildi. Duktus sistikus proksimaline klip yerleştirildi. Sonraki aşamada 2 ve 4 nolu trokarları birleştiren çizginin



Resim 1. Trokar ve peroperatuar kolanjiografi portlarının konumu.

1. Umbilikal 10 mm.
2. Sol transrektal 10 mm.
3. Sol lomber, umbilikus düzeyinde (Anterior aksiler çizgi üzerinde spina iliaka antero-superior ile 12. kostanın ucu arasına) 5 mm.
4. Subxyphoidien 5 mm.
5. Ponksiyon iğnesi lokalizasyonu

ortasından, mid-klaviküler çizgi üzerinden (No: 5), 15 gage, 12 cm. uzunluğunda “Cystic Duct Access Trocar Sheath Needle” (COOK MEDICAL INC. Bloomington, U.S.A.) ponksiyon iğnesi ile batına girildi ve sistik kanal genişliği dikkate alınarak içinden 4 veya 6 French - ureter kateteri geçirildi. Duktus sistikus proksimaline yerleştirilmiş olan klipin hemen distalinden sistik kanal hemisirkonferansiyel olarak seksiyone edildi. Üç nolu trokardan geçirilen grasper ile ureteral kateter ucuna 2 cm. mesafeden yakalanarak sistik kanal kateterize edildi ve aynı pens ile sistik kanal, içindeki kateter ile birlikte tutularak gevşekçe kilitlendi.



Resim 2. Peroperatuar kolanjiografi aşamasında enstrümanların konumu.

1. Hartmann poşunu tutan sol sol grasper (2 nolu trokar)
2. Ureter kateteri ile birlikte sistik kanalı tutan sağ grasper (3 nolu trokar)

Hastanın sol tarafından C - kollu radyografi cihazı sistik kanal kateterizasyonundan sonra hastanın sağ hipokondriumu üzerine odaklanacak şekilde yerleştirildi. Ureter kateterinden 1/3 oranında serum fizyolojik ile sulandırılmış kontrast solüsyonundan 20 ml enjekte edilerek, kontrast maddenin koledoktan duodenuma geçişi ve intrahepatik safra yollarının dolumu dinamik görüntüler ile değerlendirildi ve alınan görüntüler (kolanjiogramlar) basıldı (Resim- 2).

Peroperatuar kolanjiografide; intrahepatik ve ekstrahepatik safra yollarının genişlik ve anatomisi, laküner kalkül imajı varlığı, duodenal pasajın varlığı, Wirsung kanalının görünür hale gelip gelmediği incelendi. Sistik kanal proksimaline yerleştirilmiş olan klip ile koledok arasındaki mesafe (radyolojik olarak) ölçüldü.

Radyolojik işlem sonuçlandıktan sonra sistik kanal distalindeki grasper açıldı ve kateter çekildi. Sistik kanala yapılan kesi yeri distaline 2 adet klip yerleştirilerek sistik kanal kesil-

di. Tüm olgularda, sistik arter disseksiyonu ve seksiyonu peroperatuar kolanjiografi işleminin sona gerçekleştirildi.

Bulgular

Prospektif non-randomize çalışmamız, 2001– 2003 yılları arasında laparoskopik kolektomi uygulanan 81 hastadan 21 ine (%26) LPOK uygulandı. Kolanjiografi yapılan hastalarımızdan 13'ü kadın, 8'i erkekti. Yaş ortalaması 54,6 idi (29-83). En sık intaoperatif kolanjiografi endikasyonumuz kolestaz enzimlerinde yükselmeydi (%47,6). Diğer endikasyonlar ve oranları Tablo-1 de verilmiştir.

Toplam 19 hastada (%90,5) LPOK yapılarak görüntülemeye başarı sağlandı. İki hastada Heister valvüllerince oluşturulan darlığa (sistik kanalın dar olması nedeniyle) bağlı olarak başarısız olundu ve sistik kanal kanüle edilemedi. Preoperatif tanı 10 hastada semptomatik safra kesesi taşı, 5 hastada akut kolestit, 4 hastada akut ödematöz pankreatit mevcuttu. Koledok taşı olan 2 hastada ise preoperatuar ERCP uygulanarak koledoktan taş çıkartılmıştı (Tablo-2).

Ortalama peroperatuar kolanjiografi süresi 23 dakika olarak ölçüldü (min: 15 dk., max:40

Tablo 1. Laparoskopik peroperatuar kolanjiografi endikasyonları.

Endikasyon	Olgu Sayısı	% Oran
Kolestaz enzimlerinde yükselme	10	% 47,6
Geçirilmiş Sarılık	3	%14,2
Koledok taşı	2	% 9,5
Koledokta genişleme (>8 mm)	6	% 28,6

Tablo 2. Hastaların patolojilerinin dağılımı ve LPOK başarısı

Patoloji	n	Başarılı	Başarısız
Semptomatik safra kesesi taşı	10	8	2
Akut ödematöz pankreatit + Kolesistit	4	4	0
Akut kolesistit	5	5	0
Tıkanma ikteri + preoperatif ERCP	2	2	0

dk.) Başarısız olduğumuz 2 hastamızda semptomatik safra kesesi taşı mevcuttu. Peroperatuar kolanjiografide kateterizasyonun başarılı olduğu 19 hastanın tamamında duodenal pasajın normal olduğu, klip koledok mesafesinin 1 cm veya daha uzun olduğu, koledok devamlılığının tam olduğu, laküner kalkül imajı olmadığı saptandı. Hiçbir hastada anatomik varyasyon görülemedi. Bir hastada Wirsung kanalı görüntülendi ve bunun Oddi sfinkteri yüksek basıncına bağlı olduğu düşünüldü.

Tüm vakalarda, özellikle de inflamasyona bağlı olarak adhezyonların çok olduğu, sistik kanal / koledok ayrımının güç olduğu vakalarda, koledoktan uzak olduğundan ve safra yolu yaralanması olmadığından emin olundu. Hiçbir hastada peroperatuar kolanjiografiye bağlı komplikasyon olmadı. Yirmi hasta postoperatif 1. gün taburcu edilirken, preoperatif dönemde serum bilirubin düzeylerinde yükseklik bulunan 1 hastada, klinik olarak artmış sarılık gözlenerek taburcu edilmedi. Bu hastada postoperatif 2. gün bilirubin düzeylerinde minimal yükselme görüldü. Ancak yükselmiş olan serum bilirubin düzeyleri ve karaciğer fonksiyon testleri progressif olarak geriledi ve hasta postop 6. günde ilave bir inceleme gerektirmeden taburcu edildi. Bu hastada LPOK normaldi, bu durumun nedeni anlaşılamadı.

Hasta 1 ay sonra tekrar görüldü ve laboratuvar bulgularının tamamen normale döndüğü görüldü. Halen yıllık kontrollerine gelen hastanın klinik ve laboratuvar sorunu yok.

Tartışma

Laparoskopik kolesistektomi sırasında safra yolu yaralanması insidansı klasik kolesistektomiye oranla daha yüksek bulunmuştur (1,2). Çeşitli anatomik varyasyonların olması, geçirilmiş kolesistit ataklarına bağlı gelişen adhezyonlar ve fibrozis, disseksiyon sırasında aşırı teneteleme, sebep olunan intraoperatif kanamalar gibi pek çok neden iatrojenik safra yolu yaralanması gelişmesinde suçlanmıştır (4).

Ancak çok deneyimli cerrahlarca yapılan ve problemsiz olarak tanımlanan laparoskopik kolesistektomi sonrasında da yaralanma bildirilmiştir. Gelişen yaralanmanın gerek peroperatuar ve gerekse postoperatuar tanı ve tedavisi bir çok güçlükleri içermekte, bir dizi invaziv girişimler yada operasyonları gerektirmekte, yaşam kalitesini düşürmekte ve hatta bilier siroz /ölümle sonuçlanabilecek bir sonucu başlatabilmektedir (3,4).

Sistik kanal yoluyla, herhangi bir anatomik yapı kesilmeden önce uygulanan peroperatuar kolanjiografi, iatrojenik safra yolu yaralanmalarını ve ciddi komplikasyonların meydana gelmesini engelleyebilir. Bazı otörler rutin

olarak uygulanmasını öngörmektedirler (4). Buna karşılık genel görüş LPOK uygulamasının seçilmiş olgularda uygulanması yönündedir.

Peroperatuar kolanjiografi uygulanması kararı kolesistektomi metodundan bağımsız (laparoskopik veya klasik) olarak alınmalıdır. Kolanjiografi anormal karaciğer testleri varlığında, pankreatit veya sarılık öyküsü olan hastalarda, preoperatif USG de safra yolu dilatasyonu olan hastalarda selektif olarak uygulanması gerektiğini ve bilyer anatomisinin şüpheli olduğu durumlarda veya ameliyat sırasında safra yolu yaralanması şüphesi olan olgularda her zaman peroperatuar kolanjiografi uygulanması gerekliliğini vurgulamaktadırlar (5).

Ortalama peroperatuar kolanjiografi süresi 20 dakika olarak verilmektedir (6). Başarı oranları %60 - 90 oranındadır ve başarısızlık genellikle çok dar bir sistik kanal varlığına bağlı olmaktadır (7). LPOK yapılan olgularda postoperatif dönemde karaciğer fonksiyon testlerinde hafif yükselmelerin olabileceği bildirilmektedir. Ayrıca elde edilen dinamik yada kolanjiografi görüntülerinin yorumlanması önemlidir. Bu uygulama yapılabilmesi için her şeyden önce gerekli teknik alt yapının hazır olması ve cerrahın bu konuda yeterli deneyime sahip olması gerekmektedir (4).

İatrojenik safra yolu yaralanmalarının önlenmesinde safra kesesi içeriğinin boşaltılmasını takiben, metilen mavisi verilerek safra yollarının görünür hale getirilmesi ve bu şekilde biliyer anatomiye hakim olunarak yaralanma insidansının azaltılması tanımlanmıştır. Bu teknikte yine boyanan duodenumun gözlenmesi indirekt olarak koledok eksplorasyonu yapılmasına olanak sağlamaktadır. İlave teknik teçhizat ve cerrahi deneyim gerektirmemesi bu tekniğin diğer üstünlükleri olarak bildirilmiştir (8).

Rutin LPOK uygulamasının gerekliliği üzerinde konsensus sağlanmış değildir. Rutin LPOK uygulanmasının gereksiz olduğunu savunan yazarlar, postoperatif dönemde çok az sayıda problemle karşılaşıldığını, yeniden hospitalizasyon gerekliliğinin (rehospitalizasyon) çok nadir olduğunu, KC fonksiyon testlerinin monitörize edilmesinin yeterli olduğunu düşünmektedirler. (9). Rutin LPOK uygulanmasının savunular, safra kanalları anatomisini belirleme ve safra yolu taşlarını görmek, safra yolu yaralanmalarını minimuma indirme açısından emin, kesin, hızlı ve cost-effective metod olarak rutin uygulanması gerektiğini savunmaktadırlar (10).

Tıkanma ikteri ve / veya akut biliyer pankreatit geçirmiş olan ve preoperatuar dönemde ERCP yapılmış olgularda rezidüel veya yeniden oluşmuş koledok taşı insidansı %12,9 bulunmuştur. Bu tür olgularda, özellikle ERCP ile LK arasında uzun zaman geçmişse (3 ay ve üzeri) rutin LPOK yapılmasını önermektedirler. (11).

LPOK safra kanalları anatomisini belirleme ve safra yolu taşlarını görmek açısından, safra yolu yaralanmalarını minimuma indirme açısından emin, kesin, hızlı ve cost-effective metod olarak rutin uygulanması gerektiğini savunmaktadırlar (12).

Safra yolu yaralanması açısından en yüksek risk altında olan cerrahlar özellikle deneyimsiz veya az sayıda ameliyat yapan cerrahlardır ve eğitim veren cerrahların rutin IOK uygulamalarını daha az yapmaya eğilim göstermektedirler. Bu grup cerrahlar IOK uygulamaları açısından teşvik edilmesi gereken hedef cerrah gurubunu oluşturmaktadır. (13).

Sistemik POK uygulandığında safra yolu yaralanması oranları belirgin olarak düşmektedir. Bu etki özellikle cerrahi deneyiminin başlangıcında daha da belirgin olmaktadır. (14).

Olgularımızda LPOK uygulamasını seçici olarak yaptık. Literatürde bildirilen endikasyonlara uygun olarak seçtiğimiz olgulara bu tekniği uyguladık. Elde ettiğimiz görüntülemenin sağlanması başarısı literatür verileri ile uyumludur. LPOK uygulamasını özellikle kazandığımız deneyime bağlı olarak daha kısa sürelerle indirdik. Yine LPOK a bağlı peroperatuar veya postoperatuar komplikasyonlarla karşılaşmadık. LPOK uygulaması ile hastalarımızda ilave patoloji saptamamakla birlikte, ameliyatlarımızı sonuçtan emin olarak tamamladık.

Sonuç

Sınırlı vaka sayısı olan çalışmamızda safra yolu taşı, anatomik varyasyon bulunmamış olmakla birlikte, özellikle laparoskopik kolesistektomi deneyimimizin başlangıcında, anatomik açıdan sistik kanal / koledok ayırımında ortalama 23 dakikalıklık bir sürenin ameliyata eklenmesiyle peroperatuar kolanjiografi uygulanmış olmamız safra yolu yaralanmasına neden olmadığımızı kanıtlamış oldu. Akut bilyer pankreatit öyküsü olan, preoperatuar ERCP uygulanmış olan vakalarda veya kolesistit olan vakalarda peroperatuar kolanjiografi uygulaması ek bir teknik zorluğa neden olmadı.

LK sırasında (vaka sayımız az olmakla birlikte) rutin olarak LPOK uygulanması gerekli olmamakla birlikte LK uygulayan her cerrahın gerektiğinde LPOK yapabilmesi için gerekli teknik altyapıya (C-kollu röntgen cihazı, uygun ameliyathane şartları gibi) ve deneyime sahip olması gerektiğine inanıyoruz.

Kaynaklar

1. Dolan JP, Diggs BS, Sheppard BC, and others: Ten-year trend in the national volume of bile duct injuries requiring operative repair, *Surg Endosc* 19:967, 2005.

2. Melton GB, Lillemoe KD, Cameron JL, and others: Major bile duct injuries associated with laparoscopic cholecystectomy: effect of surgical repair on quality of life. *Ann Surg* 255:888, 2002.
3. Flum DR, Cheadle A, Prela C, and others: Bile duct injury during cholecystectomy and survival in medicare beneficiaries, *JAMA* 290:2168, 2003.
4. Edward H. Philips, MD., F. A. C. S., George Berci, MD., F. A. C. S., Brendan Carroll, MD., F. A. C. S., Leon Daykhovsky, MD., Jonathan Sackier, MD., F. A. C. S., Margaret Paz-Partlow M. F. A. The Importance of Intraoperative Cholangiography during Laparoscopic Cholecystectomy *The American Surgeon* December 1990 ss. 792-795.
5. A.P. Corder, S. D. Scott and C. D. Johnson Place of routine operative cholangiography at cholecystectomy. *Br. J. Surg.* 1992, Vol. 79, September, ss. 945-947.
6. Nathanson LK, Shimi S, Cuschieri A Laparoscopic cholecystectomy: The Dundee technique. *Br J Surg* 1991 78:155-9.
7. Bercie G, Sackier J, Paz-Partlow M. Routine or selective intraoperative cholangiography during laparoscopic cholecystectomy. *Am J Surg* 1991; 161: 355-60.
8. Yavuz Selim Sari, Vahit Tunalı, Kamer Tomaoglu, Binnur Karagöz, Ayhan Güneş and İbrahim Karagöz. Can bile duct injuries be prevented? "A new technique in laparoscopic cholecystectomy". *BMC Surg.* 2005; 5: 14.
9. Akolekar D, Nixon SJ, Parks RW Intraoperative cholangiography in modern surgical practice *Dig Surg.* 2009;26(2):130-4.
10. Fogli L, Boschi S, Patrizi P, Berta RD, Al Sahlani U, Capizzi D, Capizzi FD. Laparoscopic cholecystectomy without intraoperative cholangiography: Audit of long term results. *J Laparoendosc Adv Surg Tech A.* 2009 Apr;19(2):191-3
11. Pierce RA, Jonnalagadda S, Spittler JA, Tessier DJ, Liaw JM, Lall SC, Melman LM, Frisella MM, Todt LM, Brunt LM, Halpin VJ, Eagon JC, Edmundowicz SA, Matthews BD. Incidence of residual choledocholithiasis detected by intraoperative cholangiography at the time of laparoscopic cholecystectomy in patients having undergone preoperative ERCP. *Surg Endosc.* 2008 Nov;22(11):2365-72.
12. Nickkholgh A, Soltaniyekta S, Kalbasi H Routine versus selective intraoperative cholangiography during laparoscopic cholecystectomy: a survey of 2,130 pa-

- tients undergoing laparoscopic cholecystectomy. Surg Endosc. 2006 Jun;20(6):868-74.
13. Massarweh NN, Devlin A, Elrod JA, Symons RG, Flum DR Surgeon knowledge, behavior, and opinions regarding intraoperative cholangiography J Am Coll Surg. 2008 Dec;207(6):821-30.
14. Flum DR, Koepsell T, Heagerty P, Sinanan M, Delinger EP Common bile duct injury during laparoscopic cholecystectomy and the use of laparoscopic cholangiography: adverse outcome or preventable error? Curr Surg. 2003 Mar-Apr;60(2):120-6.