

# Timomada Videotorakoskopik Cerrahinin Yeri: VATS Timotimektomi

Alper TOKER, Suat ERUS

İstanbul Üniversitesi İstanbul Tıp Fakültesi Göğüs Cerrahisi Anabilim Dalı

## Özet

Timomalar ön mediasteninin en sık karşılaşılan tümörleridir. Erken evre timoma hastalarında temel yaklaşım, total median sternotomiyle; kapsülüyle birlikte kitlenin, timus ve çevre yağ dokularla "en bloc" olarak çıkarılmasına dayanır. Videotorakoskopik cerrahinin gelişimiyle birlikte, bu kitlelerin VATS ile rezeksiyonu gündeme gelmiştir. Biz Anabilim dalımızda 2002 hazirandan beri uyguladığımız VATS ile timoma rezeksiyonlarının ön sonuçlarını vermek amacıyla çalışmamızı düzenledik. Hastaların yaş ortalaması 47,3 olarak hesaplandı. Hastalarımızda timoma tipleri WHO sınıflamasına göre Tip A 8 (%22,8), Tip AB 3 (%8,5), Tip B1 7 (%20), Tip B2 12 (%34,2), Tip B3 3 (%8,5), Tip C 1 (%2,8) olarak bulundu. Masaoka sınıflamasına göre 1 (%42,8), 2 (%40), 3 (%17,2) olarak tespit edildi. Üç (%8,57) hastada postoperatif komplikasyon gelişti. Ortalama hastane yatış süresi 4,3 gün olarak hesaplandı. Operatif mortalite olmadı. Sonuç olarak yeni gelişen bu cerrahi tipinde seçici davranmalı ve belli bir tecrübe oluşumu sonrasında timoma VATS rezeksiyonu programına başlanmasını öneriyoruz. Kısa hastane yatış süresi, komplikasyon oranlarının düşüklüğü, ve estetik insizyonuyla bu cerrahi tipinin gelecek vaad ettiğini düşünmekteyiz.

---

### Yazışma Adresi:

Alper Toker,  
İstanbul Üniversitesi, İstanbul Tıp Fakültesi  
Göğüs Cerrahisi Anabilim Dalı  
Çapa-İstanbul, Türkiye

---

## Abstract

### Resection of thymoma with videothoracoscopic surgery: VATS thymothymectomy

Thymomas are the most common tumors of the mediastinum. Standard approach to an early stage thymoma is an en bloc resection of the thymoma with its capsula, thymus and fatty tissue. With the recent development in videothoracoscopic surgery, these tumors became candidate for endoscopic resections. We presented our results on patients who had VATS thymoma resection in our department from June 2002. The mean age was 47.3 years. pathological WHO classification demonstrated Type A in 8 patients (%22,8), Type AB in 3 patients (%8,5), Type B1 in 7 patients (%20), Type B2 in 12 patients (%34,2), Type B3 in 3 patients (%8,5), Type C in 1 patient (%2,8). Masaoka staging revealed stage 1 in (%42,8), stage 2 in (%40), stage 3 in (%17,2) patients. Three patients (%8,57) developed postoperative complications. Mean postoperative stay was calculated to be 4,3 days. None of the patients had mortality. As a result; we recommend to make careful patient selection and develop a VATS thymoma resection programme after a certain level of experience. We believe shorter postoperative stay, lower rate of complications and aesthetic incisions promise a future for this type of surgery.

## Giriş

Timomalar ön mediasteninin en sık karşılaşılan tümörleridir. Timusun epitelyal hücrelerinden köken alırlar ve büyüme paternleri diğer mediasten tümörlerine göre daha yavaştır. Çoğu zaman kendisini çevreleyen kapsülle sınırlı kalırlar fakat kapsülü aştıkları zaman lokal invazyon ve metastaz yapabilirler. Timomalara; Myasthenia Gravis, saf eritroid hücre aplazisi ve hipogamaglobulinemi gibi paraneoplastik sendromlar eşlik edebilir. Timomanın tedavisi temel olarak cerrahi komplet rezeksiyon olmakla birlikte evresine ve rezektabilitesine göre adjuvant ve/veya neoadjuvant tedavilerle kombine edilebilir.

Erken evre timoma hastalarında temel yaklaşım, total median sternotomiyle; kapsülüyle birlikte kitlenin, timus ve çevre yağ dokularla "en bloc" olarak çıkarılmasına dayanır.

Videotorakoskopik cerrahinin gelişimiyle birlikte, günümüzde Myasthenia Gravis cerra-

hisinde altın standart olmamakla birlikte popüler bir yaklaşım olarak, sternotomiye klinik ve kozmetik açılardan üstünlüğü yapılan çalışmalarla gösterilmiştir (1). Myasthenia Gravis için yapılan torakoskopik timektomi ve mediastinal selim lezyonların torakoskopik eksizyonlarıyla edinilen tecrübe timomalar için kaçınılmaz sonucu hazırlamış ve günümüzde küçük enkapsüle timomaların torakoskopiyle komplet olarak rezekte edilebilmesi imkanı bu konuda özelleşmiş bazı kliniklerde ortaya çıkmıştır.

Bu çalışmanın amacı uluslararası literatürde en yüksek sayılardan biri olan videotorakoskopi ile uyguladığımız timoma rezeksiyonu operasyonlarının sonuçlarını paylaşmaktır.

## Hastalar ve metod

### Hasta seçimi

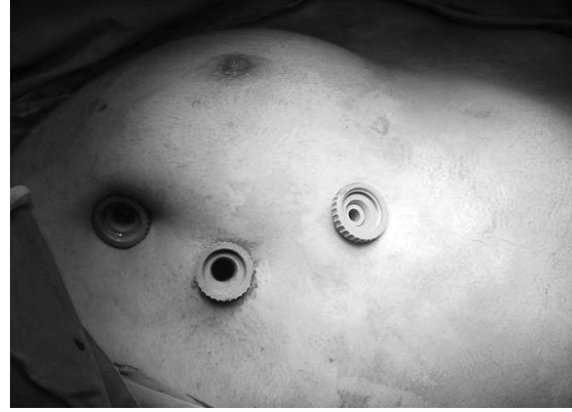Malignte potansiyeli taşınması sebebiyle timoma cerrahisinin onkolojik prensipler doğ-

rultusunda yapılması gerektiğinden tümör ekimi (implantation) ve yayılımından (seeding) kaçınmak için tümör çapı özellikle ilk olgularda 1 cm'den küçük olan ve enkapsüle tümörlü hastalar seçildiler. Artan tecrübe ile çap giderek arttırıldı. Hastalara operasyon tekniği ayrıntılı olarak sözel ve görsel olarak gösterildi. Operasyon için onam alındı. Sternotomi tekniği ayrıntılı anlatıldı ve hastalardan VATS uygulanmasını isteyenler çalışmaya alındı. Bu çalışmaya 2002 ile 2010 eylül tarihleri arasında VATS ile timoma rezeksiyonu uygulanan hastalar alındılar. Prospektif data kaydı ile data bankasına kayıt yapılan hastaların bilgileri retrospektif olarak değerlendirildi. Hastaların takip kayıtları anabilim dalmız polikliniğinden, onkoloji ve nöroloji polikliniklerinden yapıldı.

#### **Operasyon öncesi değerlendirme ve operasyon tekniği**

Bu çalışmaya myasthenia gravis olan hastalarda alındılar ve bu hastalar detaylı nöroloji muayenesinden geçirildiler. Bu hastaların kantitatif myasthenia gravis skorlama muayenesi (Quantitative myasthenia gravis scoring) uygulandı. Hastaların anestezi verecek olan anestezi doktoru hastaları operasyondan bir gün önce değerlendirdi ve uzamış entübasyon gelişebileceğini öngördüğü hastanın operasyonu ertelendi ve IVIg ya da plazmaferez tedavisi organize edildi. Bu tedavilere rağmen düzelmeyen hastalara yoğun bakım ünitesinde postoperatif bakım için yatak rezerve edildi. Eğer hastaların bilgisayarlı tomografileri 2 aydan daha önce çekilmiş ise operasyondan önceki gece yeni bir tomografi çekildi.

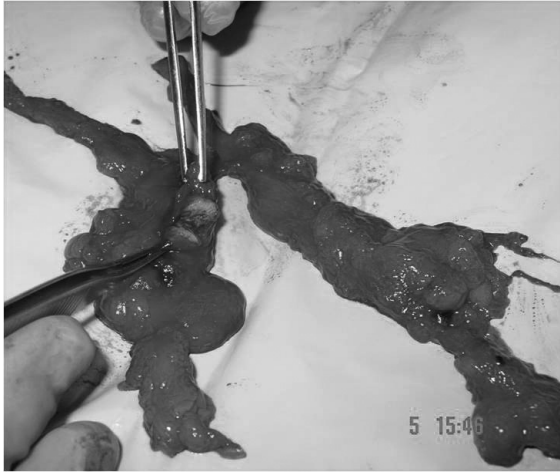
Hastalara eğer postoperatif bakım için yoğun bakım ünitesinde yatak rezervasyonu planlanmadıysa operasyon günün ilk vakası



**Resim 1.** Hastaya verilen pozisyon ve torakoportların yerleştirilmesi

olarak planlandı. Hastalar operasyon sabahı çok az bir miktar su ile (50cc) tüm myasthenia gravis ilaçlarını aldılar. Çift lümenli tüp ile sol selektif endobronşiyal entübasyon uygulandı. Hastalara rutin olarak nazogastrik tüp takıldı ve mestinon dozu uygulanması gereken hastalara nazogastrik tüpten mestinonları verildi. Hastalara masada supin pozisyon verilerek ve göğsün sağ alt tarafı desteklenerek hafifçe yukarı alındı, masa cerraha doğru 30 derece döndürüldü. Kol hiperekstansiyona alındı. Hasta örtülürken acil gerekebilecek sternotomi göz önüne alınarak sternum üzeri açık bırakıldı. Meme dokusu retrakte edilerek meme etrafından 3 adet port açıldı (Resim 1).

İlk önce timoma dokusu bulundu; timomanın mobil olup olmadığı ve mediastinal major yapılar invazyon varlığı değerlendirildi. Mediastinal plevra koter ile açılarak sol hemitoraksa girildi. Plevral yüzeyler muhtemel bir implant için incelendi. Timus dokusu her iki frenik sinir arasından yağ dokusu ile birlikte en bloc olarak rezeke edildi. Kitle, timus ve yağ dokusu endobag operasyon torbasına konularak dışarı alındı. Dışarıda timus dokusu-



**Resim 2.** Piyes çıkarıldıktan sonra timomanın patoloji uzmanı ile birlikte kontrolü

nun timomanın bütünlüğü kontrol edildi (Resim 2). İnterkostal aralıklara Marcaïn flakon (Astrazenica, İstanbul Türkiye) enjeksiyonu uygulandı ve 1 adet Jackson Pratt yumuşak, 10 mm drenaj kateteri transmediastinal olarak yerleştirilerek işlem sonlandırıldı.

#### **Postoperatif takip ve taburcu süreci**

Hastalar masada ekstübe edilerek uyanma odasına alındılar, ekstübe edilemeyen 3 hasta yoğun bakım ünitesine alındı ve ekstübasyonu burada sağlandı. Servise alınan hastalar, ritm, tansiyon, solunum sayısı ve nörolojik bulgular ile yakın takipte tutuldular. Operasyondan sonraki ilk gece akciğer filmleri çekildi. Toraks drenaj miktarı 100 ml'den az olan, myasthenia gravis bulguları stabil olan ve ağrısı oral medikasyonla kontrol edilebilen hastalar ertesi sabah taburcu oldular.

Patoloji raporu incelemesi sonucunda kapsül invazyonu bulunan veya kapsülü aşmış olduğu tespit edilen hastalara adjuvant radyoterapi uygulanmak üzere onkoloji kliniğine sevk edildiler.

#### **Sonuçlar**

Hastaların 15'i erkek, 20'si kadındı. Yaş ortalaması 47,3 olarak hesaplandı. Hastalarımızda timoma tipleri WHO sınıflamasına göre Tip A 8 hasta (%22,8), Tip AB 3 hasta (%8,5), Tip B1 7 hasta (%20), Tip B2 12 hasta (%34,2), Tip B3 3 hasta (%8,5), Tip C 1 hasta (%2,8) olarak bulundu. Masaoka sınıflamasına göre evre 1 hastaların %42,8'si, evre 2 hastaların %40'ı, evre 3 hastaların %17,2'si olarak tespit edildi. Üç (%8,57) hastada postoperatif komplikasyon gelişti, 3 hasta postoperatif yoğun bakım desteği aldı. Ortalama hastanede kalış süresi 4,3 gün olarak hesaplandı. Operatif mortalite saptanmadı. Oniki hastaya kapsül invazyonu sebebiyle adjuvant postoperatif radyoterapi uygulandı. Ortalama takip süresi 29 ay olarak hesaplandı. Takiplerde nüks saptanmadı.

#### **Tartışma**

Videotorakoskopinin göğüs cerrahisi prosedürlerindeki yeri gün geçtikçe artmaktadır. 1990'lı yılların başında tanısıl işlemler ve kimi plevra hastalıklarının tanı ve tedavisiyle klinik pratiğe geçmeye başlamış, günümüzde akciğer kanseri rezeksiyonları gibi onkolojik prensiplere dayanan cerrahilerde yer bulmuştur. Onkolojik cerrahide uzun dönem yüz güldürücü sonuçlar yayınlanmaya başlamıştır. Torakoskopinin mediastinal hastalıklarda da yer bulmasıyla torakoskopik olarak yapılan ilk timektomi 1992 yılında tıbbi literatürde yerini almıştır (2). Günümüzde Myasthenia Gravis cerrahisinde altın standart olmamakla birlikte popüler yaklaşım olan sternotomiye klinik ve kozmetik açılarından üstünlüğü yapılan çalışmalarla gösterilmiştir (3). Myasthenia Gravis için yapılan torakoskopik timektomi ve mediastinal selim lezyonların torakoskopik eksizyonlarıyla edinilen tecrübe, timomalar

için de bazı kliniklerde komplet olarak rezek edilebilmesine imkan vermiştir (4).

Malignite potansiyeli taşıması sebebiyle timoma cerrahisinin onkolojik prensipler doğrultusunda yapılması gerekmektedir. Bu sebepten torakoskopik olarak rezeksiyonu planlanan timomalarda hasta seçimine dikkat edilmelidir. Tümör ekimi (implantation) ve yayılımından (seeding) kaçınmak için tümör çapı küçük olan ve enkapsüle tümörlü hastalar seçilmelidir. Standart anterior yaklaşıma göre farklı bir "exposure"la ve kısıtlı hareket imkanıyla torakoskopinin sternotomiden daha zor olduğunu kabul etmek gerekir. Tümörün kapsül bütünlüğünün bozulup onkolojik prensiplerin çiğnenmemesi ve timektominin zorluğu gibi teknik nedenlerden dolayı torakoskopik timoma rezeksiyonu yapabilmek için torakoskopik basit timektomide belirli bir tecrübeye ulaşılmış olmasını öneriyoruz. Daha önce yayınladığımız 211 torakoskopik timektomi ile aynı zaman zarfında uyguladığımız 25 torakoskopik timotomektomiye içeren detaylı çalışmamızda ilk torakoskopik timotomektominin 70. torakoskopik timektomiden sonra yapılmasının anlamlı derecede güvenli olduğunu bulduk (4). Torakoskopi, sternotomiye göre timoma rezeksiyonu açısından teknik olarak zorlayıcı bir yaklaşımdır. Sternotomide timusun üst pollerine ulaşım, bilateral eksplorasyon daha kolay olmakla birlikte torakoskopinin kardiyofrenik sinüse ulaşımı, hastanede yatış, drenaj süresi, drenaj miktarı ve kozmetik açılardan sternotomiye üstün olduğu gösterilmiştir (1). Timomalarda komplet rezeksiyonun sürviye doğrudan katkısı olduğundan cerrahide her zaman R0 rezeksiyon hedeflenmelidir.

Timomalarda lenf nodu metastazı düşük oranda da olsa olabilir ve bu konuda dikkatli

davranmak gerekebilir. Geniş Japon serilerinde %2 oranında hatta evre 1 timomalarda bile %0.4 oranında lenf nodu metastazı ile karşılaşılabilir (5). Lenf nodu tutulumu olan durumlarda da genellikle tutulum anterior mediastinal lenf nodlarındadır. VATS ile uygulanan timoma cerrahisinde "non touch" teknik kullanılmalıdır. Bu teknikte timomanın forsepslerle sıkılmaması, tutulmaması ve ezilmemesi gerekir. Bu hareketlerin timoma kapsülünde açılmaya ve intratorasik implantasyona yol açabileceğine inanılmaktadır. Bu konuda yapılan önemli bir çalışmada VATS ile rezeksiyon uygulama kriteri olarak klinik ve radyolojik bazı işaretlere önem verilmesi önerilmektedir. Bu işaretlerden en önemlileri frenik sinir tutulumu, rekürren sinir tutulumu ve major damar tutulumudur (6). Açık cerrahiye geçme kriteri olarak bizim tercihimiz bu durumların intraoperatif olarak tespit edildiği durumlardır. En basitiyle açık operasyona geçme sebebi innominate ven invazyonudur. Özellikle endoskopik olarak yapılan rezeksiyonlarda en önemli sorunlardan birisi de patoloji ile kurulması gereken kooperasyondur (7). Biz bu konuda anlaşılabilirliği arttırmak için mediastinal board adını verdiğimiz bir tahta üzerine spesimeni torbadan çıkararak yayıyoruz ve piyesin bütünlüğünü patoloji uzmanı ile birlikte değerlendiriyoruz.

Sonuç olarak timomalarda nüksün 5-10 yıl gibi bir süre içinde çıkabileceği de göz önüne alınarak bu cerrahinin bulacağı son noktanın sadece zaman tarafından karar verilebileceği görülmektedir (8).

## Kaynaklar

1. Toker A, O. Eroğlu, S. Ziyade, S. Tanju, M. Senturk, Ş. Dilege, G. Kalayci, "Comparison of early postoperative results of thymectomy:partial sternotomy vs videothoracoscopy", Thorac Cardiovasc Surg, 2005;53(2), 110-3.

2. Mack MJ, Landreneau RJ, Yim AP, Hazelrigg SR, Scruggs GR. Results of video-assisted thymectomy in patients with myasthenia gravis. *J Thorac Cardiovasc Surg* 1996;112:1352-9.
3. Toker A, Tanju S, Ziyade S, Ozkan B, Sungur Z, Parman Y, Serdaroglu P, Deymeer F. Early outcomes of video-assisted thoracoscopic resection of thymus in 181 patients with myasthenia gravis: who are the candidates for the next morning discharge? *Interact Cardiovasc Thorac Surg*. 2009 Dec;9(6):995-8. Epub 2009 Sep 21.
4. Toker A, Erus S, Ozkan B, Ziyade S, Tanju S. Does a relationship exist between the number of thoracoscopic thymectomies performed and the learning curve for thoracoscopic resection of thymoma in patients with myasthenia gravis? *Interact Cardiovasc Thorac Surg*. 2010 Nov 9.
5. Kondo K, Monden Y. Lymphogenous and hematogenous metastasis of thymic epithelial tumors. *Ann Thorac Surg* 2003;76:1859-64.
6. Cheng YJ, Hsu JS, Kao EL. Characteristics of thymoma successfully resected by videothoracoscopic surgery. *Surg Today*. 2007;37(3):192-6.
7. Weydert JA, de Young BR, Leslie KO Prepared on the behalf of the association of directors of anatomic and surgical pathology. *Human pathology* 2009;40:918-23.
8. Port JL, Ginsberg RJ. Surgery for thymoma. *Chest surg Clin North Am* 2001;11:421-37.