

Laparoskopik Sağ Hemikolektomi ve Spesmen Çıkarma Metodları

Tolga Müftüoğlu
Haydarpaşa Numune Eğitim ve Araştırma Hastanesi, İstanbul

Özet

Video teknik açıklaması arka sayfadadır.

Yazışma Adresi:
Tolga Müftüoğlu
Haydarpaşa Numune Eğitim ve Araştırma Hastanesi, İstanbul

Laparoskopik Sağ Hemikolektomi ve Spesmen Çıkarma Metodları

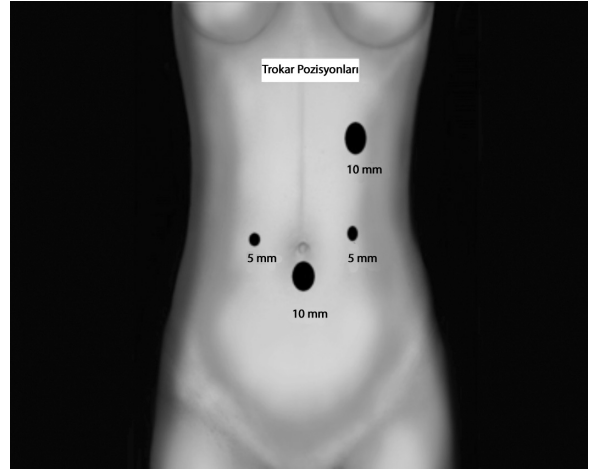
Kolon kanserlerinde laparoskopik yaklaşımın yeri ile ilgili tartışmalar geride kalmıştır. Çok merkezli çalışmalar, kolon cerrahisinde laparoskopik yaklaşımın, açık cerrahi kadar güvenli bir girişim olduğunu kanıtlamıştır. Daha küçük insizyon ve azalmış cerrahi stresi, düşük enfeksiyon ve insizyonel herni oranı, azalmış postoperatif ağrı ve buna bağlı düşük analjezik ihtiyacı, daha iyi kozmetik sonuç ve kısalmış hastanede kalış süresi, laparoskopik cerrahinin genel avantajları arasında sayılabilir. Nispeten uzamış ameliyat süresi ve artmış maliyet ise laparoskopinin genel dezavantajlarıdır (1).

Sağ hemikolektomi genellikle, kolonun sağ yarısında yerleşen malign tümörler veya büyük polipler için yapılır. Yapılan birçok randomize çalışmada, açık ve laparoskopik sağ hemikolektominin onkolojik olarak eşit olduğu gösterilmiştir (2,3)

Son yıllarda laparoskopinin yaygın kullanımı ile beraber laparoskopik sağ hemikolektomi giderek yaygınlaşmıştır. Laparoskopik sağ hemikolektomi, sol kolonun laparoskopik rezeksiyonuna göre nisbeten daha zordur ve daha fazla deneyim gerektirmektedir. Bunun başlıca nedenleri arasında diseksiyon alanının geniş olması, transvers kolonun serbest yapısı, transvers kolon mobilizasyonu ve duodenum ile yakın komşuluk sayılabilir. Ana damarların bağlanması, barsak rezeksiyonunun ve anastomozun batın içinde veya dışında yapılması laparoskopik deneyim ve alışkanlıklara bağlı olarak değişiklikler göstermektedir.

Laparoskopik sağ hemikolektomi çeşitleri

1. Laparoskopik sağ hemikolektomi, ekstrakorporalanastomoz
2. Laparoskopik sağ hemikolektomi, intrakorporalanastomoz
3. Laparoskopik sağ hemikolektomi, vajinal ekstraksiyon, (NOSE)
4. Laparoskopik el yardımcı sağ hemikolektomi
5. Robotik sağ hemikolektomi
6. Single port laparoskopik sağ hemikolektomi



Şekil 1. Laparoskopik sağ hemikolektomi, vajinal ekstraksiyon, trokar yerleri.

Sol kolon ve sigmoid rezeksiyonun laparoskopik cerrahisinde trokar yerleri ve operasyon basamakları nispeten standart bir yaklaşım gösterirken, sağ kolonun laparoskopik cerrahisinde trokar yerleşimi cerrahiden cerraha değişkenlik gösterebilmektedir. Genelde kabul gören “Medial Yaklaşım” dır yani, malign kitleye ve kolona dokunmadan ileokolik ve kolika media pediküllerinin bağlanmasıdır. Ana damarlar bağlandıktan sonra sağ kolon mobilize edilir, bu arada duodenum ve sağ üreter retroperitoneal alanda bulunup diseksiyon alanından uzaklaştırılmalıdır. Bu aşamadan sonra, kolon rezeksiyonu, anastomoz ve spesmen ekstraksiyonu yukarıdaki yöntemlerden biri kullanılarak operasyon sonlandırılır.

Ekstrakorporal anastomoz, günümüzde teknik kolaylığından dolayı en sık tercih edilen laparoskopik sağ hemikolektomi metodlarından biridir. Trokar yerleşimden sonra, lateral diseksiyon ile sağ kolon mobilize edilip, kolon ekstörize edilebilir ve takiben, damar ligasyonu, barsak rezeksiyonu ve anastomozu karın dışında yapılabilir. Eğer ileokolik ve orta kolik arter diseksiyonu batın içinde gerçekleştirilebilirse, veya barsak rezeksiyonunda batın içinde yapılabilirse daha küçük bir insizyon yeterli olabilir. Bu amaçla yapılacak mini laparotomi alanı ve büyüklüğü iyi

seçilmelidir. Özellikle kilolu hastalarda, ana damarların yırtılması ve gergin anastomozlardan kaçınmak gereklidir, bu gibi durumlarda periumbilikal mini -laparotomi daha uygun bir yaklaşımdır. Gerginlik olmayacağı düşünülüyorsa supra- umbilikal transvers insizyonlar hem kozmetik açıdan, hemde insizyonel herni oluşumunu engelleme açısından daha avantajlı bir insizyon şeklidir. İnsizyon hattı veya port yeri rekürensinden ve enfeksiyondan korunmak için kolon segmenti, insizyon hattından bir yara koruyucu retraktör veya torba içinde batın dışına alınmalıdır. Transvers kolon ile terminal ileum karın duvarı dışına alındıktan sonra, açık sağ hemikolektomi sonrası anastomoz tekniklerinde olduğu gibi el veya stapler ile anastomoz yapılabilir.

El yardımcı anastomoz, laparoskopik sağ hemikolektomide kullanılan bir yöntemdir. Mini-laparotomi ile karın içine bir el portu yerleştirilir. El portları infraumbilikal transvers, periumbilikal ortahat ve alt ortahat insizyonları şeklinde olabilir ve portların çapı genelde 6.5 ile 8 cm arasındadır (4). El portunun amacı, kolon mobilizasyonu ve damar ligasyonu esnasında, el yardımı ile operasyonu kolaylaştırmaktır. Sağ kolon tümörleri daha geç semptom verdiği için, sol kolon tümörlerine göre daha büyük hacimlere ulaşabilir ve spesmeni vücut dışına çıkarmak için daha büyük insizyonlar gerekebilir. El yardımcı laparoskopik operasyonlar, 1990 yılların başlarında, cerrahların bu insizyonları operasyonun başında planlayıp ve buradan bir el sokarak ameliyatlara yardımcı olma fikrinden doğmuştur. Cerrahi teknik ve becerinin ilerlemesi ile günümüzde ikinci planda kalmasına rağmen, hala laparoskopik kolon cerrahisine yeni başlayan cerrahlar için iyi bir alternatiftir. Rezeksiyon tamamlandıktan sonra, el portundan spesmen vücut dışına alınır ve anastomoz tamamlanarak batın içine gönderilir. Bu yaklaşımın en büyük dezavantajı, insizyonunun diğer laparoskopik yaklaşımlarla kıyaslandığında nispeten daha büyük olmasıdır.

NOSE (Natural Orifice Specimen Extraction) ve vajinal ekstraksiyon. Son yıllarda laparoskopik

ameliyatlardaki insizyonları kaldırıp, cerrahi travma ve operasyon sonrası iyileşme sürecini hızlandırma ve spesmenleri doğal orifislerden çıkarma düşüncesi sonucu "NOSE" gündeme gelmiştir. "NOSE" tekniğinin en belirgin özelliği hastanın laparotomi insizyonunun olmamasıdır. Buna bağlı olarak, minimum ağrı ve analjezi ihtiyacı, hızlı iyileşme, kısa hastanede kalış süresi, iyi kozmetik sonuç ve mini- laparotomi alanı olmadığından sıfır insizyonel herni ve enfeksiyon oranı muhtemel avantajlardır (5).

Laparoskopik kolon cerrahisinde, spesmen transvajinal veya transkolonik yolla vücut dışına alınabilir. Transkolonik yol, benign polip veya divertiküler hastalık sonucu yapılan kolon rezeksiyonlarında tercih edilebilir. Transvajinal ekstraksiyon için posterior vajina duvarına bir insizyon yapılır (kolpotomi), bu kolpotominin postoperatif morditeyi artırmadığı ve disparoniye yol açmadığı gösterilmiştir (6,7).

Transvajinal yolda, hastanın daha önce histerektomi operasyonu geçirmiş olması genelde bir avantaj olarak kabul edilse de, bu bölgedeki ciddi yapışıklıklar bazen transvajinal ekstraksiyonu güçleştirebilir. Hastanın uterusu olması durumunda, küçük tümörler, posterior vajina duvarında yapılacak bir insizyon veya bir trokar yardımı ile batın içine bir spesmen torbası gönderilip, transvajinal yolla spesmen vücut dışına alınabilir, bu esnada vajina posterior duvarındaki defekt, ekstraksiyonu kolaylaştırmak için dikkatlice büyütülebilir. Periton içindeki havanın dışarı kaçmasına engel olduğu ve torbanın trokar içinde daha iyi manipüle edilebildiğinden dolayı transvajinal trokar konulmasının daha iyi yöntem olduğu düşüncesindeyim. Posterior vajinadaki defekt, laparoskopik veya vajinal yoldan kapatılabilir. Spesmen ekstraksiyonundan sonra anastomoz intrakorporal olarak tamamlanır. Laparoskopik sağ hemikolektomi sonrası intrakorporal anastomoz zor ve ileri laparoskopik beceri isteyen ve özellikle obez hastalarda zor bir yaklaşımdır (8,9,10). Terminal ileum ve transvers kolon yan yana getirilerek stapler yardımı ile

anastomoz yapılır ve açık kalan enterokolostomi manuel olarak kapatılır. Vajinal ekstraksiyon ile ilgili literatüre baktığımızda yayınlanan yazıların, kısıtlı sayılar içeren vaka serileri halinde olduğunu görmekteyiz (11). Şubat 2015 tarihinde yayınlanan bir meta analizde, laparoskopik sağ hemikolektomi ve vajinal ekstraksiyon vakaları literatürde taranmış ve 10 makalede 90 vaka bildirilmiştir. Vajinal ekstraksiyon, ağrı, infeksiyon ve insizyonel herni gibi insizyon ile ilgili morbiditeleri azaltan, ileri bir minimal invazif cerrahi yöntemidir ve laparoskopik konusunda deneyimli cerrahlar tarafından uygulanması gerektiği açıktır.

Laparoskopik sağ hemikolektomi ve vajinal ekstraksiyon operasyon tekniği (Video sunumu):

Hasta jinekolojik pozisyonundadır. Cerrah, ileokolik ve kolika media ligasyonunu, çıkan kolon ve transvers kolon rezeksiyonunu bacak arasından, çekum mobilizasyonu, terminal ileum rezeksiyonu ve intrakorporal anastomozu hastanın sağ tarafından gerçekleştirdi. Dört trokar kullanıldı, infraumbilikal 10 mm lik kamera trokarı, göbek hizasının 2 parmak üzerinden sağ ve sol yanda midklavikular hat üzerinde 2 adet çalışma trokarı, sağ midklavikular hat kosta arkının 2 parmak altından 10 mm lik yardımcı trokar yerleştirildi (Resim 1). Sağ üst 10 mm lik trokar, transvers kolon mobilizasyonu ve intrakorporal anastomoz için kullanıldı.

Pnomoperitoneumu takiben, batın içi eksplozasyon yapıldı, hepatik fleksuradaki kitle görüldü. İleokolik pedikül ligasyonu yapıldı, retroperitoneal alanda duodenum ve sağ üreter operasyon alanından uzaklaştırıldı. Genişletilmiş sağ hemikolektomi yapılacağı için, orta kolik arter bağlandı. Sağ kolon mobilize edildi. Terminal ileum ve transvers kolon, mavi endo-GIA (Covidien, Norwalk, CT, USA) kartuşu kullanılarak rezeke edildi. Vagina temizliğini takiben, 12 mm lik trokar posterior vajinadan batın içine yerleştirildi. Spesmen torbası batın içine gönderildi ve rezeke edilen segment torba içine konuldu. Torba vajinadan çıkarılırken posterior vajen parmakla dikkatlice genişletildi. Posterior vajina duvarı, vajinal yoldan 2/0 polidiaksanon suture

kapatıldı. Terminal ileum, transvers kolonun yanına getirildi transvers enterokolotomi yapıldı, mavi endo-GIA kartuşu sağ üst trokar yerinden sokularak anastomoz yapıldı, açıklık 2/0 polidiaksanon suture ile 2 kat üzerinden manuel olarak kapatıldı ve operasyon sonlandırıldı. Operasyon süresi 145 dakika idi ve hasta problemsiz olarak postoperatif 3.gün taburcu edildi.

Referanslar

1. Nelson H, Sargent DJ, Wieand HS, et al. A comparison of laparoscopically assisted and open colectomy for colon cancer. *NJEM* 2004;350:2050-59.
2. Anania G, Santini M, Scaliarini L, et al. A totally minimally-invasive approach for colorectal laparoscopic surgery. *World J Gastroenterol* 2012;18:3869-74.
3. Chung CC, Ng DC, Tsang WW, et al. Hand assisted laparoscopic versus open right colectomy: a randomized controlled trial. *AnnSurg* 2007;246:728-33.
4. HALS Study Group. Hand-assisted laparoscopic surgery vs. Standard laparoscopic surgery for colorectal disease: a prospective randomized trial. *SurgEndosc* 2000;14:896-901.
5. Wolthuis AM, Overstraeten AB, D'Hoore A. Laparoscopic natural orifice extraction colectomy: A systematic review. *World J Gastroenterol*;28:12981-92.
6. Lomanto D, Chua HC, Myat MM, et al. Microbiological contamination during transgastric and transvaginal endoscopic techniques: *J Laparo endosc Adv SurgTech A* 2009;8:438-441
7. Wood SG, Panait L, DuffyAJ, et al. Complication of transvaginal natural orifice endoscopic surgery; a series of 102 patients. *AnnSurg* 2014;259:744-9.
8. Carnuccio P, Jimeno J, Parés D. Laparoscopic right colectomy: a systematic review and meta-analysis of observational studies comparing two types of anastomosis. *Tech Coloproctol* 2014; 18: 5-12.
9. Tarta C, Bishawi M, Bergamaschi R. Intracorporeal ileocolic anastomosis: a review. *Tech Coloproctol* 2013;17: 479-485.
10. Park JS, Choi GS, Lim KH, et al. Clinical outcome of laparoscopic right hemicolectomy with transvaginal resection, anastomosis, and retrieval of specimen. *Dis Colon Rectum* 2010; 53: 1473-1479.
11. Nisihimura A, Kawahara M, Honda K, et al. Totally laparoscopic anterior resection with transvaginal assistance and vaginal specimen extraction: a technique for natural orifice surgery combined with reduced-port surgery. *SurgEndosc* 2013;27:4734-40.