

# Genel Cerrahi Endoskopi Ünitesinde Yapılan Perkütan Endoskopik Gastrostomiler

Ahmet TEKİN, Tevfik KÜÇÜKKARTALLAR, Metin BELVİRANLI, Faruk AKSOY,  
Celalettin VATANSEV, Murat ÇAKIR

*Selçuk Üniversitesi, Meram Tıp Fakültesi, Genel Cerrahi AD, KONYA*

## Özet

**Amaç:** Oral gıda alamayan, özellikle yoğun bakım ünitelerinde yatmakta olan hastalara enteral beslenme desteği sağlamak amacıyla minimal invaziv bir metod olan perkütan endoskopik gastrostomi (PEG) deneyimimizi paylaşmayı amaçladık.

**Yöntem:** Selçuk Üniversitesi Meram Tıp Fakültesi bünyesinde yoğun bakım ünitelerinde yatan hastalara Ocak 2000-Haziran 2006 tarihleri arasında PEG uygulanan 98 hastanın kayıtları retrospektif olarak incelendi. İşlem tamamen minimal invaziv teknikler kullanılarak yapıldı ve hiçbir hastada işlem esnasında genel anesteziye ihtiyaç duyulmadı. Tüm hastalara "Çekme tekniği" ile endoskopik gastrostomi tüpü yerleştirildi. Hasta kayıtları endikasyonlar, komplikasyonlar ve sonuçları açısından değerlendirildi.

**Bulgular:** Hastaların 61'i (%60) erkek, 37'si (%40) bayan olup yaş ortalaması 49 (18-79) dur. Olguların büyük çoğunluğu 86 (%88) nörolojik nedenli patolojiler, 12 (%12) diğer patolojilere bağlı beslenme problemi olan hastalardı. Ortalama PEG kalma süresi 124 (10-405) gündü. PEG sonrası 11 (%15) hastada cilt altı enfeksiyonu, 7 (%9) hastada PEG kenarından kaçak, 3 (%4) hastada PEG kenarından kanama, 3 (%4) hastada erken dönemde PEG çıkması gibi komplikasyonlar gelişti.

**Sonuç:** PEG, yakın zamanlarda tanımlanmasına rağmen minimal invaziv bir girişim ile yapılabilmesi, mortalite ve morbiditesinin çok az olması nedeniyle yoğun bakım hastaları için basit, emniyetli ve etkili bir beslenme yöntemidir.

**Anahtar Kelimeler:** Endoskopik gastrostomi, beslenme

Endoskopik Laparoskopik & Minimal Invaziv Cerrahi Dergisi 2006; 13(3): 119-125

## Summary

### The Percutaneous Endoscopic Gastrostomies That are Performed in Endoscopic Unit of General Surgery

**Purpose:** We intended to share our experience of percutaneous endoscopic gastrostomy as a minimal invasive method in order to provide patients who are in intensive care with enteral feed.

**Method:** The registrations of 98 patients whom PEG was applied to between January 2000 and June 2006. The process was progressing with invasive techniques and none of the patients had any need to general anesthesia. All patients were provided with gastrostomy tubes. Patients' records were evaluated in terms of their indications, complications and results.

**Findings:** 61 of the patients were men and 37 were women. Most majority of the phenomena were neurologic pathologies and patients with feeding problems. After PEG, 11 patients showed beneath-skin infection. 7 patients showed fugitive from PEG edge. And 3 showed bleeding in PEG edge.

**Conclusion:** PEG is a simple, reliable and efficient feeding technique for patients who are in intensive care because its mortality and morbidity is really very low and can be achieved with just a minimal invasive attempt.

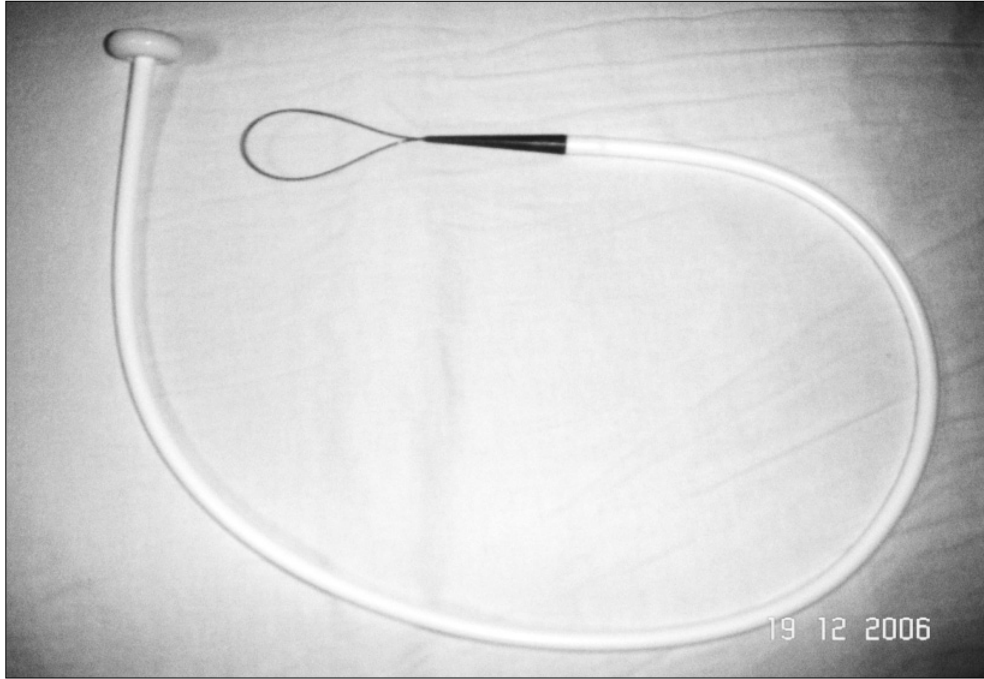
**Keywords:** Endoscopic gastrostomy, feeding

Turkish Journal of Endoscopic-Laparoscopic & Minimally Invasive Surgery 2006; 13(3): 119-125


## Giriş

Perkütan endoskopik gastrostomi ağızdan yeterli beslenme yapılamayan yoğun bakım, nöroloji ve reanimasyon gibi kliniklerde yatan hastalarda alternatif beslenme tekniği olarak kullanılmaktadır. Ağızdan beslenemeyen, gastrointestinal fonksiyonları normal olan hastalar için enteral yolla beslenme en iyi beslenme şeklidir. Enteral beslenme nazogastrik, nazojejunal, gastrostomi ve jejunostomi tüpleri yardımıyla yapılabilir. Bu beslenme tekniklerinin hepsinin kendine göre avantajları ve dezavantajları bulunmaktadır<sup>1,2</sup>. Uzun süreli beslenmede genellikle gastrostomi ve jejunostomi tüpleri tercih edilmektedir. Günümüzde kullanılan en yaygın yöntemlerden birisi de perkütan gastrostomi tüpleridir. Bu tüpü yerleştirmenin cerrahi, radyolojik ve endoskopik gibi farklı yolları bulun-

maktadır. Cerrahi gastrostomi, yandaş problemlerin çok olduğu hasta grubunda genel anestezi gerektirmesi ve invaziv bir girişim olması nedeniyle eski yıllarda olduğu kadar tercih edilmemektedir. Gastrointestinal hastalıkların tanı ve tedavisinde endoskopinin yaygın olarak kullanılmasıyla birlikte beslenme sorunları olan hastalar için gastrostominin minimal invaziv bir girişim olarak son yıllarda endoskopik yolla yapılması giderek artmaktadır. Perkütan endoskopik gastrostomi (PEG) ilk defa 1980'de Gauderer ve ark.<sup>3</sup> tarafından yapılmaya başlandığından beri uzun dönem enteral beslenme için hızlı ve güvenli bir prosedür olarak tanınmıştır. PEG günümüzde her yaşta beslenme problem olan hasta grupları için cerrahi ve radyolojik girişimli gastrostomiden daha emniyetli bir metot olarak kullanılmaktadır<sup>4</sup>.



**Şekil 1**  
PEG tüpü



**Şekil 2**  
PEG uygulamasında kullanılan malzemeler

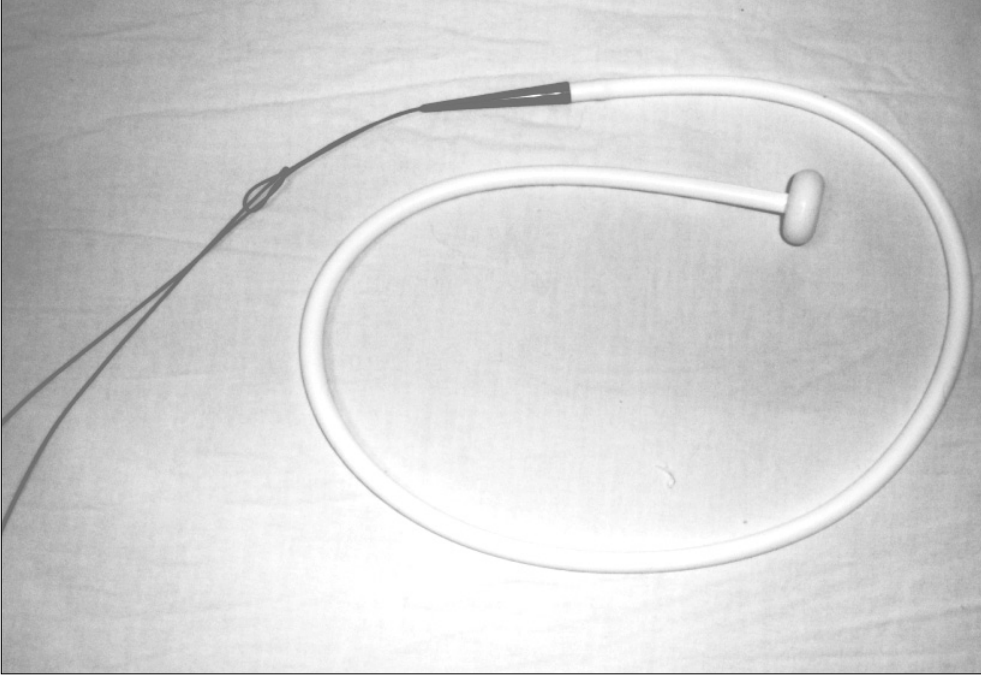
## Gereç ve Yöntem

Ocak 2000-Haziran 2006 tarihleri arasında Selçuk Üniversitesi Meram Tıp Fakültesi bünyesinde yoğun bakım ünitelerinde yatan hastalara PEG uygulanan 98 hastanın kayıtları retrospektif olarak endikasyon, girişim esnasında meydana gelen komplikasyonlar ve uzun dönem takip sonrasında gelişen geç komplikasyonlar bakımından incelendi. Nakli mümkün olan hastalara endoskopi ünitesinde, nakli mümkün olmayan hastalara ise yatağında PEG uygulaması yapıldı. Yoğun bakım ünitesinde entübe olmamış hastalar, 10 mg dormicum ile sedatize edilerek ve lokal anestezi ile girişim yapıldı. İşlem tamamen minimal invaziv teknikler kullanılarak uygulandı ve hiçbir hastada işlem sırasında genel anesteziye ihtiyaç duyulmadı. Tüm hastalara "Çekme tekniği" ile endoskopik gastrostomi tüpü yerleştirildi. Teknikte; genel durumu uygun olan hastalar sağ lateral dekübitüs pozisyonda işlem için hazırlanır. Klasik özofagogastroduodenoskopi yapılarak pasajın açık olduğu ve patolojik lezyon olmadığı görüldükten sonra işleme devam edilir. Endoskop geri çekilerek mide korpus kısmına gelinir. Mideye verilen hava ile mide duvarı karın duvarına yaklaştıktan sonra, epigastrik bölgeden elle yapılan bası ve endoskopun ışığının ciltteki yansımalarının görüldüğü lokalizasyon belirlenir. PEG tüpü resim 1 ve uygulamada kullanılan diğer malzemeler resim 2 hazırlandıktan sonra yardımcı personel tarafından epigastrik alan antiseptik solüsyonla temizlenerek steril örtü ile kapatılır. Ciltte belirlenen alana 40 mg lidokain ile lokal anestezi uygulandı ve 3 mm'lik bir insizyon yapılır. Endoskopla gözlenerek, insizyon yapılan yerden plastik kılıfıyla birlikte uzun ve geniş uçlu enjektör cilt altı dokuları geçerek mide lümenine ilerletilir. Enjektörün ucu mideye geldiğinde iğne çıkartılarak plastik kılıf yerinde bırakılır. Bu kılıf içerisinden kılavuz tel geçirilir ve ucu mideye geldikten sonra endoskop içerisinden biyopsi forsepsi olarak kullanılan snare wire ilerletilir.

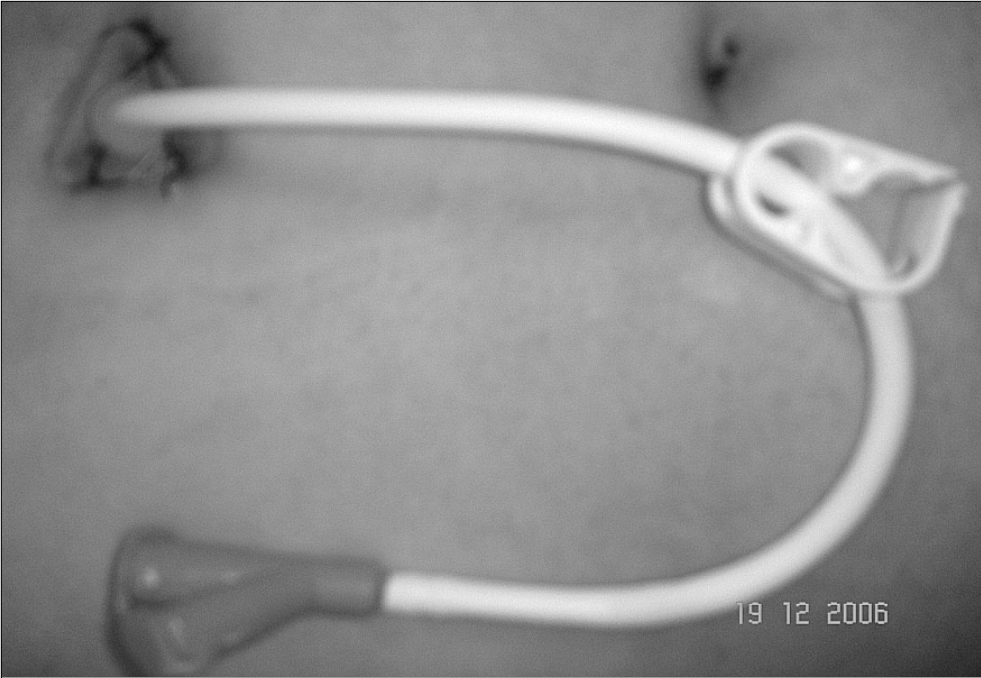Biyopsi forsepsi ile daha önce mide içerisine ilerletilen kılavuz tel tutularak, bir ucu epigastrik bölgede cilt dışında kalacak şekilde endoskopiyle birlikte çıkartılır. Gastrostomi tüpü kılavuz tele bağlanır resim 3 ve epigastrik bölgeden çekilerek tüpün ucu mide içerisinden kalacak şekilde çıkartılır. Daha sonra endoskopiyle tüpün mide içerisindeki pozisyonu kontrol edilir. Uygun pozisyonda olduğu görüldükten sonra tüp cilde 3/0 ipek sütürlerle tespit edilir (Resim 4). Tüpün etrafı pansuman ile kapatılır. Hastalar işlemden 48 saat sonra tüp yardımı ile beslenebilir. Nöroloji kliniğinde yatmakta olan iki hasta hariç, tüm hastalara işlem öncesi ve sonrası birer doz olmak üzere cefazolin sodyum 1 gr ile profilaksi uygulandı.

## Bulgular

Hastaların 61'i (%60) erkek, 37'si (%40) bayan olup yaş ortalaması 49 (18-79)'du. Olguların büyük çoğunluğu 86 (%88) nörolojik nedenli hastalıklar, 12 (%12) başka nedenlere bağlı beslenme problemi olan hastalardı (Tablo 1). Ortalama işlem süresi 22 (10-35) dakika olarak tespit edildi. Ortalama PEG kalma süresi 124 (10-405) gündü. İşlem esnasında hiçbir hastada komplikasyon olmadı. İşlem sonrası 11 (%15) hastada cilt altı infeksiyonu, 7 (%9) hastada PEG kenarından kaçak, 3 (%4) hastada PEG kenarından kanama, 3 (%4) hastada erken dönemde PEG'in çıkması gibi komplikasyonlar gelişti (Tablo 2). Cilt altı infeksiyon gelişen hastalarda pansuman ve antibiyoterapi ile iyileşme sağlandı. PEG kenarından kaçak gelişen 7 hastadan dördünde tüpün cilt altına yer değiştirdiği görüldü, tüp çıkartıldı ve pansumanlarla infeksiyon kontrol altına alındıktan sonra yeni bir tüp yerleştirildi. Üç hastada ise tüp kenarına çevre sütürü konarak kaçağın önüne geçildi. PEG kenarından kanaması olan 3 hastanın ikisine derin çevre sütürleri konarak, birisinde ise medikal takip ile hemostaz sağlandı. Erken dönemde PEG tüpü çıkan hastalara aynı metod kullanılarak yeni bir tüp yerleştirildi. İşleme



**Şekil 3**  
PEG tüpünün klavuz tele bağlanması



**Şekil 4**  
PEG tüpünün cilde tespit edilmesi

**Tablo 1**  
PEG uygulanan hastaların primer patolojileri

Hastalık	Sayı
SVA	38 (%40)
HBS	23 (%23)
KT	19 (%19)
Sİ	6 (%6)
LC	6 (%6)
HFC	4 (%4)
GB	2 (%2)

SVA: Serebrovasküler atak HBS: Hipoksik beyin sendromu LC: Larinks Kanseri  
KT: Kafa travması Sİ: Serebral İnfarkt HFC: Hipofarenks Kanseri GB: Guillain Barre Sendromu

bağlı mortalite olmazken PEG girişimi sonrası primer hastalıkları nedeniyle 6 hasta (21. günde metabolik problemlerden 1 hasta, 1-6 ay arasında nörolojik patolojilerden 5 hasta) kaybedildi.

### Tartışma ve Sonuçlar

PEG 1980 yılında ilk defa tanıtılıp kullanılmamasından sonra ilerlemiş serebrovasküler hastalığı bulunanlar, diğer organik nörolojik hastalığı bulunanlar, baş-boyun bölgesindeki kanserlere bağlı oral gıda alamayan hastalarda enteral beslenme amacıyla en sık kullanılan beslenme yollarından birisi olmuştur<sup>5</sup>. Daha eski zamanlarda genel anestezi yardımı ile yapılan ve bir çok morbiditesi olan cerrahi gastrostomilerin yerine bugün genel anestezi gerektirmeyen, hasta yatağında uygulanabilen, konfor ve kozmetik açıdan daha kabul edilebilir bir yöntem olan PEG tercih edilmektedir<sup>6</sup>. Çalışmalarda özofagus perforasyonu, beslenme sonrası kaçağa bağlı peritonit ve gastrokolik fistül gibi ciddi komplikasyonlar bildirilmiştir, fakat oldukça nadir olarak görülmektedir<sup>4</sup>. Daha sıklıkla yara yeri infeksiyonu, tüp kenarından kaçak ve kanama gibi morbidite ve komplikasyonlar görülebilmek-

tedir, ancak hem literatürde hem de bizim çalışmamızda bu oran %1-2.7 arasında değişmekteyken klasik yöntemler kullanıldığında bu oran çok daha fazla olarak karşımıza çıkmaktadır<sup>7</sup>. Uygulamamız esnasında hiçbir teknik zorluk ve komplikasyon olmadı. Çalışmamızda 11 hastada yara infeksiyonu, 7 hastada tüp etrafından sızıntı, 3 hastada tüpün yer değiştirmesi, 3 hastada da tüp kenarından kanama gelişti. Mortalite görülmedi. Bizim çalışmamızda ve literatürde en sık görülen morbidite tüp kenarında yara infeksiyonu gelişmesiydi. Literatürde işlem öncesi ve sonrasında profilaktik antibiyotik kullanımının bu infeksiyon riskini anlamlı derecede azalttığı ve

**Tablo 2**  
PEG sonrası oluşan komplikasyonlar

Komplikasyon	Sayı
Cilt altı infeksiyon	11 (%15)
PEG kenarından kaçak	7 (%9)
PEG kenarından kanama	3 (%4)
PEG'in erken dönemde çıkması	3 (%4)

bunun mutlaka uygulanması gerektiği vurgulanmaktadır<sup>8,9</sup>. Serimizde de profilaksi uygulanmayan iki hastada infeksiyon gelişirken profilaksi uygulanan hastaların ancak 9 (%13)'unda yara infeksiyonu gelişti. İdeal antibiyotik seçimi açısından bir belirsizlik söz konusudur ve çeşitli antibiyoterapi rejimi içeren çalışmalar vardır<sup>10,11</sup>. Hastalarımızda PEG için uygulanan antibiyotik profilaksisinde birinci kuşak sefalosporin grubunu tercih ettik. Uyguladığımız profilaksi, çoğu gram-pozitif ve bazı gram-negatif mikroorganizmalara etkili, ucuz ve pratik olup antibiyotiğe bağlı allerjik reaksiyon tespit edilmedi.

Literatürde Nicholson ve ark. 168 olguluk serisinde hastaların %73'ü nörolojik patolojisi olan ve bunların çoğu serebrovasküler atak geçiren beslenme sorunlu hastalardır<sup>12</sup>. Bizim daha önce yayınladığımız<sup>13</sup> ve devam eden çalışmamızda da olgularımızın çoğu ağızdan gıda alımında güçlüğü olan veya hiç alamayan nörolojik nedenli patolojilere sahip hastalardı. PEG girişiminin zamanlaması, doğru endikasyon ve hasta seçimi gelişebilecek morbiditeyi önlemek açısından önemlidir. PEG için kesin kontraindikasyon midenin hava ile şişirilmesiyle mide ön duvarının abdominal duvara uygun pozisyonda yaklaştırılmamasıdır. Gastrik rezeksiyon, asit, hepatomegali ve gastrik translüminasyonu engelleyecek derecede şişman hastalarda PEG yerleştirilemez ve gastrointestinal obstrüksiyon varlığında beslenme yapılamaz. Çalışmamızda PEG uygulanan hastalarda bu gibi durumlara rastlanmadı ve gastrointestinal pasaj devamlılığı normaldi. PEG uygulanamızdan 48 saat sonra beslenmeye başlandı. Hastalara uyguladığımız PEG kalma süresi ortalama 124 gündü ve literatürle uyumluydu<sup>14</sup>.

Sonuç olarak PEG, yakın zamanlarda tanımlanmasına rağmen minimal invaziv bir girişim ile yapılabilmesi, mortalite ve morbiditesinin çok az olması nedeniyle yoğun bakım hastaları için basit, emniyetli ve etkili bir beslenme yöntemidir.

## Kaynaklar

1. Shellito PC, Malt RA. Tube gastrostomy technique and complications. *Ann Surg* 1985; 201: 180-5.
2. Hicks ME, Surratt RS, Picus D, Marx MV, Lang EV. Fluoroscopically guided percutaneous gastrostomy and gastroenterostomy. Analysis of 158 consecutive cases. *AJR Am J Roentgenol* 1990; 154: 725-8.
3. Gauderer WL, Ponsky JL, Izant RJ. Gastrostomy without laparotomy: A percutaneous endoscopic technique. *J Pediatr Surg* 1980; 15: 872-5.
4. Nicholson FB, Korman MG, Richardson MA. Percutaneous endoscopic gastrostomy: A review of indications, complications and outcome. *J Gastroenterol Hepatol* 2000; 15: 21-5.
5. Rabeneck L, Wray NP, Petersen NJ Long term outcomes of patients receiving percutaneous endoscopic gastrostomy tubes. *J Gen Intern Med* 1996; 11: 287-93.
6. Wasiljew BK, Ujiki GTM, Veak HN Feeding gastrostomy: complications and mortality. *Am J Surg* 1982; 143: 194-5.
7. Potochny JD, Sataloff DM, Spiegel JR, Lieber CP, Siskind B, Sataloff RT. Head and neck cancer implantation at the percutaneous endoscopic gastrostomy exit site. A case report and a review. *Surg Endosc* 1998; 12: 1361-5.
8. Saadeddin A, Freshwater DA, Fisher NC, Jones BJ. Antibiotic prophylaxis for percutaneous endoscopic gastrostomy for non-malignant conditions: a double-blind prospective randomized controlled trial. *Aliment Pharmacol Ther* 2005; 22: 565-70.
9. Jain NK, Larson DE, Schroeder KW, et al. Antibiotic prophylaxis for percutaneous endoscopic gastrostomy: A prospective, randomized controlled clinical trial. *Ann Intern Med* 1987; 107: 824-8.
10. Sturgis TM, Yancy W, Cole JC, Proctor DD, Minhas BS, Marcuard SP. Antibiotic prophylaxis in percutaneous endoscopic gastrostomy. *Am J Gastroenterol* 1996; 91: 3201-4.
11. Rey JY, Axon A, Budzynska A, Kruse A, Nowak A. Antibiotic prophylaxis for gastrointestinal endoscopy. Guidelines of the European Society of Gastrointestinal Endoscopy (ESGE). *Endoscopy* 1998; 30: 318-24.
12. Nicholson FB, Korman MG, Richardson MA. Percutaneous endoscopic gastrostomy: A review of indications, complications and outcome. *J Gastroenterol Hepatol* 2000; 15: 21-25.
13. Vatanev C, Aksoy F, Belviranlı M, Yosunkaya A, Özer Ş. Yoğun Bakım hastalarında perkütan endoskopik gastrostomi. *Endoskopik Laparoskopik ve Minimal Invaziv Cerrahi* 2002; 9: 69-72.
14. Stein J, Schulte-Bockholt A, Sabin M, Keymling M. A randomized prospective trial of immediate vs. next-day feeding after percutaneous endoscopic gastrostomy in intensive care patients. *Intensive Care Med* 2002; 28: 1656-60.